6 b6.42

R32188

LEHRBUCH

DER

PATHOLOGISCHEN GEWEBELEHRE.

LEHRBUCH

DER

PATHOLOGISCHEN GEWEBELEHRE

ZUR

EINFÜHRUNG IN DAS STUDIUM DER PATHOLOGISCHEN ANATOMIE

VERFASST

VON

Dr. EDUARD RINDFLEISCH,

O. Ö. PROFESSOR DER PATHOLOGISCHEN ANATOMIE IN BONN.

MIT 192 HOLZSCHNITTEN.

LEIPZIG,

VERLAG VON WILHELM ENGELMANN.

1867/69.

VORREDE.

Im Begriff, der studirenden Jugend Deutschlands ein neues Lehrbuch zu übergeben, drängt es mich, demselben einige Worte zur Orientirung über den Inhalt und die leitenden Gesichtspuncte vorauszuschicken.

Die pathologische Anatomie ist eine der jüngsten medicinischen Disciplinen. In *Morgagni's* Schrift: de sedibus et causis morborum per anatomen indagatis (Venet. 1761) sind ihre Anfänge enthalten. Sie wurde von ihrem Gründer sowohl, als von seinen nächsten Nachfolgern, in Deutschland von *Meckel* (*Joh. Fr. M.*, Handbuch der path. Anatomie. Halle 1804—1805), *Otto* und anderen ganz nach den Gesichtspuncten der normalen descriptiven Anatomie bearbeitet und enthielt bis in die dreissiger Jahre unseres Jahrhunderts eine Zusammenstellung der Abweichungen, welche die erkrankten Organe in ihren allgemeinen Merkmalen, ihrer Gestalt, Grösse, Zahl, Lage, Verbindung, Consistenz, Continuität, Farbe, Inhalt erleiden können. Die mikroskopische Forschung aber, welche der Anatomie des *Vesalius* die normale Gewebelehre zur Seite stellte, musste nothwendigerweise eine ähnliche Bereicherung auch für die pathologische Anatomie mit sich bringen. *Rokitanski* und *Virchow* haben sich als Gründer einer pathologischen Gewebelehre ein unvergängliches Verdienst in unserer Wissenschaft erworben. Dabei zeigte es sich aber sehr bald, dass die pathologische Gewebelehre zur pathologischen Anatomie eine ganz andere, bedeutendere Stellung einnehmen musste, als die normale Gewebelehre zur normalen Anatomie. Die pathologische Gewebelehre zeigt,

wie jene gröberen Veränderungen der Organe: Vergrösserungen, Verkleinerungen, Verhärtungen, Erweichungen, Verfärbungen etc. in gewissen Veränderungen ihrer Gewebsbestandtheile begründet sind, sie erklärt jene aus diesen. So wurde sie je länger je mehr nicht blos ein integrirender Bestandtheil, sondern der eigentliche Mittelpunct der gesammten pathologischen Morphologie. Dies ist der Standpunct, von dem aus die vorliegende Bearbeitung des Gegenstandes unternommen wurde, der Grund weshalb die pathologische Gewebelehre in erster Linie, die gröbere pathologische Anatomie erst in zweiter Linie berücksichtigt worden ist.

Für die Fachgenossen füge ich hinzu, dass dieses Buch mehr am Mikroskop als am Schreibtisch entstanden ist. Die zahlreichen Originalstudien, welche es enthält, müssen daher für das entschädigen, was es nicht bietet, namentlich eine vollkommen erschöpfende und gleichmässige Behandlung der einzelnen Gegenstände.

Inhaltsverzeichniss.

Seite

Einleitung 1

Allgemeiner Theil.

I. Rückbildung und Entartung der Gewebe 3
1. Die Necrose. 3
2. Involutionszustände. 15
a. Die fettige Entartung. 15
b. Die schleimige Erweichung. 23
c. Die Colloid-Entartung. 30
3. Infiltrationszustände. 32
a. Die amyloide Infiltration. 33
b. Die Verkalkung. 37
c. Die Pigmentirung. 42
d. Die Fettinfiltration. 48

II. Die pathologische Neubildung. 51
1. Allgemeines. 51
2. Eintheilung. 65
3. Die hyperplastische Neubildung. 67
a. Von hyperplastischen Vorgängen am Knochensystem. 67
b. Von den Hyperplasieen der willkürlichen Muskeln und des Herzens. . 72
c. Hyperplasie der glatten Muskelfasern. 73
d. Von hyperplastischen Vorgängen an epitheltragenden Häuten. 74
4. Die heteroplastische Neubildung. 82
Die entzündliche Heteroplasie. 85
Die heteroplastischen Geschwülste. 93
Destructive Geschwülste. 100
a. Carcinome. 100
1. Das weiche Carcinom (Encephaloid, Medullarkrebs 100
2. Das gemeine Carcinom (C. simplex). 103
3. Das pigmentirte Carcinom (melanotischer Krebs). 105
4. Das Colloidcarcinom (C. alveolare, Gallertkrebs). 106

Seite
b. Cancroide . . . 108
1. Das Epitheliom (Epithelialkrebs, Epidermidalkrebs) . . . 108
α. Das warzige Epitheliom . . . 113
β. Das vernarbende Epitheliom . . . 113
γ. Der Perlkrebs . . . 114
δ. Das Cystenepitheliom . . . 114
2. Das Adenom (Adenoid) . . . 114
c. Der Tuberkel . . . 115
Histioide Geschwülste (Gewächse) . . . 119
a. Sarkome (Schwämme) . . . 119
1. Das Rundzellensarkom . . . 120
2. Das Spindelzellensarkom . . . 121
Varietäten der Rund- und Spindelzellensarkome . . . 123
α. Das Pigmentsarkom (Sarcoma melanodes) . . . 123
β. Das lipomatöse Sarkom (Sarcoma lipomatodes) . . . 124
γ. Das Schleimsarkom (Sarcoma myxomatodes) . . . 124
δ. Das verknöchernde Sarkom (Sarcoma osteoides) . . . 125
ε. Das grosszellige Sarkom (Sarcoma magnicellulare) . . . 126
ζ. Das Riesenzellensarkom (Sarcoma gigantocellulare) . . . 127
3. Das Fasersarkom (Fibrom. Fibroid. Desmoid. Corps fibreux) . 127
Varietät des Fasersarkoms:
Die cavernöse Geschwulst. (Die cavernöse Gewebsmetamorphose. Das cavernöse Fibroid) . . . 129
b. Lipome oder Fettgewächse . . . 133
c. Enchondrome oder Knorpelgeschwülste . . . 134
Varietät: Osteoidchondrom . . . 137
d. Myxome oder Schleimgeschwülste . . . 138
e. Osteome oder knöcherne Geschwülste . . . 140
f. Combinations- oder Mischgeschwülste . . . 140
g. Organopoëtische Geschwülste . . . 140

Specieller Theil.

I. Anomalieen des Blutes . . . 143
a. Chlorosis . . . 144
b. Leukämie . . . 145
c. Melanämie . . . 149
d. Gerinnung des Blutes in den Gefässen (Thrombosis) . . . 150

II. Anomalieen des Circulationsapparates . . . 159
1. Krankheiten der Arterien und Venen . . . 159
a. Entzündung . . . 162
α. Acute Entzündung . . . 162
β. Chronische Entzündung . . . 163
b. Erweiterung der Gefässe . . . 169
α. Erweiterung der Arterien. Aneurysma . . . 169
β. Erweiterung der Venen. Phlebectasie . . . 173
γ. Erweiterung der Haargefässe. Telangiectasie . . . 175
2. Krankheiten des Herzens . . . 176
a. Myocardium . . . 177
α. Hypertrophie des Herzens . . . 177
β. Atrophie des Herzens . . . 179
γ. Entzündung . . . 181
δ. Herzabscess . . . 182
ε. Heteroplastische Geschwülste des Herzens . . . 183

Seite
b. Endocardium 185
α. Acute Endocarditis 185
β. Klappenaneurysma 187
γ. Klappendurchlöcherung 188
δ. Chronische Endocarditis 190
ε. Klappenfehler 190
ζ. Herzschwiele und partielles Herzaneurysma 194
η. Die Thrombose des Herzens. Herzpolypen 195
3. Angeborene Anomalieen des Circulationsapparates 197

III. Anomalieen der serösen Häute 201
a. Entzündung 203
b. Nichtentzündliche Neubildungen 218

IV. Anomalieen der äussern Haut 223
1. Krankheiten der Epidermis und des Papillarkörpers 223
a. Entzündung 223
1. Das erythematöse Exanthem 227
2. Das papulöse Exanthem 227
3. Das Quaddel-Exanthem 228
4. Das Blasen-Exanthem 229
5. Das pustulöse Exanthem 230
6. Das squamöse Exanthem 238
b. Hypertrophie 239
c. Heteroplastische Geschwülste 248
2. Krankheiten der Lederhaut und des Unterhautzellgewebes . 253
a. Entzündung 253
b. Hypertrophie 254
c. Heteroplastische Geschwülste 257
3. Krankheiten der Haarbälge und Talgdrüsen 261
1. Secretverhaltung 261
2. Entzündung 265
3. Hypertrophie 267
4. Heteroplastische Geschwülste 269

V. Anomalieen der Schleimhäute 273
a. Entzündung 275
1. Die katarrhalische Entzündung, der Katarrh 275
2. Die croupöse Entzündung (Infl. pseudomembranacea) 288
3. Die diphtheritische Entzündung 295
b. Hämorrhagie 297
c. Neubildungen, Geschwülste etc 300
1. Papillome 300
2. Typhus 302
3. Tuberkulose 307
4. Lupus und Lepra 313
5. Carcinom 313
6. Cancroide 316

VI. Anomalieen der Lunge 319
1. Krankheiten der Lunge bei Entzündung und Katarrh der Bronchien 322
a. Emphysem 322

Seite

b. Die katarrhalische Pneumonie. 328
Bronchopneumonie acute und chronische Form; Peribronchitis chronica, Bronchectasie, Bronchialverschwärung, Atelectase, Splenisation, inveterirtes Oedem, schiefrige Induration, Entzündung und Verkäsung, Laennecs Tuberkelgranulation und -infiltration, Erweichung der käsigen Knoten, Cavernenbildung, Lungensteine).

2. Tuberkulose. 346
3. Pleurogene Pneumonieen, Pneum. dissecans. 353
4. Staubinhalationskrankheiten. 354
(Anthracosis, Siderosis pulmonum).
5. Die croupöse Pneumonie. 359
(Diffuser Lungenbrand, Lungenabscesse).
6. Embolische Pneumonie. 367
7. Krankheiten der Lunge in Folge von Anomalieen des Herzens. 370
(Braune Induration, haemorrhagischer Infarct, circumscripte Gangrän).
8. Geschwülste der Lunge. 374

VII. Anomalieen der Leber. 376
1. Fettinfiltration der Leberzellen, Fettleber. 376
2. Amyloidinfiltration der Leberzellen, Speckleber. 380
3. Hypertrophische Zustände. 382
4. Atrophische Zustände. 383
(Einfache Atrophie, rothe Atrophie, gelbe Atrophie, circumscripte Atrophieen).
5. Entzündung. 387
(Parenchymatöse Entzündung, Eitrige Entzündung, Leberabscesse, Indurirende Entzündungen, Leberlappung).
6. Geschwülste. 400
(Cavernöse Geschwulst, Cysten, Syphilis, Leukämische Schwellung, Tuberkel, Cancroide, Carcinome).

VIII. Anomalieen der Niere. 414
1. Entzündung im Allgemeinen. 416
a. Veränderungen an den Harnkanälchen. 417
Desquamativer Katarrh, trübe Schwellung, Fettige Entartung; Fibrincylinder, Amyloidinfiltration, Cystoide Entartung).
b. Veränderungen des Bindegewebes. 425
c. Veränderungen der Gefässe. 428
2. Die einzelnen Entzündungsformen. 429
a. Hyperämie, cyanotische Induration, Stauungnephritis. 429
b. Acute parenchymatöse Nephritis, Nephritis albuminosa. 430
c. Interstitielle Nephritis. 432
(Nierenabscesse; diffuse nichteitrige Entzündung, Nierenschrumpfung).
d. Combination von parenchymatöser und interstitielle Entzündung. . . . 437
e. Combination von Nierenamyloid mit interstitieller Entzündung. . . . 438
f. Vollendete Amyloidinfiltration. 438
3. Geschwülste. 438

IX. Anomalieen der Ovarien. 443
1. Entzündung. 443
2. Cysten. 445

Seite
a. Hydrops folliculorum. 446
b. Eierstockscystoid. 446
c. Dermoidcysten des Ovariums. 452
3. Carcinoma. 452
4. Histioide Geschwülste. 453

X. Anomalieen des Hodens. 454

1. Entzündung. 454
2. Tuberkel. 456
3. Syphilis. 458
4. Carcinom. 458
5. Sarcom und andere histioide Geschwülste. 459
a. Das weiche oder Medullarsarcom. 460
b. Das Cystosarcoma testiculi. 461
c. Das Enchondrom. 461
d. Das Myom. 461
6. Atrophie. 462

XI. Anomalieen der Mammae. 463

1. Entzündung. 463
2. Geschwülste. 464
a. Geschwülste, welche von den epithelialen Structurelementen der Drüse ausgehen. 464
b. Geschwülste, welche vom Bindegewebe ausgehen. 470

XII. Anomalieen der Prostata. 473

1. Hypertrophie. 473
2. Entzündung. 475
3. Tuberculose. 475
4. Krebs. 476

XIII. Anomalieen der Speicheldrüsen. 477

1. Entzündung. 477
2. Geschwülste. 479

XIV. Anomalieen der Thyreoidea. 482

1. Struma. 482
2. Krebs. 484

XV. Anomalieen der Nebennieren. 485

XVI. Anomalieen des Knochensystems. 487

1. Entwicklungskrankheiten (Zwerg- und Riesenwuchs, vorzeitige Verknöcherung der Nähte und Synchondrosen, Rhachitis). 487
2. Entzündung. 495
a. Allgemeines. 495
b. Die einzelnen Entzündungsformen. 502
1. Traumatische Entzündung. 502
2. Necrose. 504
3. Caries simplex. 505
4. Caries fungosa. 507
I. Anhang. Arthritis deformans. 513
II. Anhang. Arthritis uratica. 515
III. Anhang. Osteomalacie. 516
3. Geschwülste. 522

Seite

XVII. Anomalieen des Nervensystems 532

1. Hyperaemie und Entzündung 534
a. Pachymeningitis 535
b. Leptomeningitis (Arachnitis, Hydeocrphalus) 539
c. Haemorrhagie 547
d. Encephalitis, Myelitis 552
e. Hyperaemie und Entzündung bei psychischen Störungen 556
1. Acute Zustände 559
2. Chronische Zustände 562
2. Gelbe Erweichung 564
3. Graue Degeneration 566
4. Geschwülste 572
a. Geschwülste an den freien Oberflächen der Binnenräume des Systems . . 572
b. Geschwülste, welche von den Gefässscheiden ausgehen 574
c. Geschwülste, welche von der Neuroglia ausgehen 580

XVIII. Anomalieen des Muskelsystems 585

1. Atrophie und Hypertrophie 585
2. Entzündung 587
3. Typhus 589
4. Carcinom 592
5. Sarcom 593

Sach-Register und Literatur 594

Einleitung.

§ 1. Alles, was lebt, ist einem beständigen Wechsel seiner Bestandtheile unterworfen. Wir schliessen auf diesen Wechsel, weil wir bemerken, dass fortwährend gewisse Stoffe in die Organismen aufgenommen und dafür andere ausgeschieden werden, welche sich als Umwandlungsproducte der belebten Substanz erweisen.

§ 2. Für das Auge, auch für das bestbewaffnete, ist die erwähnte Bewegung des Stoffes nicht wahrnehmbar. Sie wird es erst, sobald sie irgend eine Störung, sei diese eine Beeinträchtigung oder eine besondere Förderung, erfährt. Wer wäre im Stande etwa den quergestreiften Muskelfasern im Schwanze einer lebenden Froschlarve den Ernährungsprocess anzusehen oder das stille Kommen und Gehen der Stoffe in einer benachbarten Bindegewebszelle zu bemerken. So lange uns diese Gebilde ein gewisses, bis auf die kleinsten Pünctchen und Strichelchen bekanntes und bestimmtes Aussehen darbieten, halten wir diesen »stehenden Anblick« für einen Beweis, dass die mit der Ernährung verbundene Metamorphose in ihnen ihren ungestörten Fortgang habe. Erst wenn sich unerwartete Qualitäten an den Zellen und sonstigen Elementartheilen des Körpers blicken lassen, denken wir an eine stattgehabte und noch statthabende Veränderung ihrer Zusammensetzung und sind dann mit Recht geneigt, dieselbe einer Alteration der Ernährung zuzuschreiben.

§ 3. Derartige Veränderungen kommen schon bei normalem Ablauf des Lebens vor. Das Lebensalter, das allmähliche Aufblühen und Verwelken des Körpers, spiegelt sich bis zu einem gewissen Grade in der Beschaffenheit der Gewebe. Wir haben hier zwei Hauptrichtungen zu unterscheiden, in welchen die Veränderung der Gewebe vor sich geht: Bildung und Rückbildung. Jene lehrt uns die Entstehung und das Wachsthum des Organismus von einer sich fort und fort wiederholenden Vervielfältigung der Zelle und einer höchst mannichfaltigen Umgestaltung des Zellenleibes abzuleiten, diese zeigt uns, dass die Gebrechlichkeiten, die Hinfälligkeit des alternden Körpers von einer mehr oder minder auffälligen Decomposition der histologischen Bestandtheile begleitet sind.

§ 4. Viel wichtiger für den Arzt sind diejenigen Veränderungen der Gewebe, welche im Laufe von Krankheiten auftreten. Dieselben sind den Altersveränderungen durchaus ähnlich. Nicht mit Unrecht hat daher *Virchow* die rückgängigen unter ihnen mit einer Art vorzeitigen Senescenz verglichen. Um Entstehen und Vergehen muss sich eben das Dasein der einzelnen Zelle so gut drehen, wie das des ganzen Individuums. Wir werden daher Bildung und Rückbildung als die naturgemässen Hauptkategorieen der pathologisch-histologischen Processe aufzustellen haben. Aber einseitig wäre es, wollten wir verkennen, dass auf dem Gebiete der Pathologie eine viel grössere Mannichfaltigkeit der histologischen Erscheinungen obwaltet, als sie dem normalen Entstehen und Vergehen zukommt.

§ 5. Fast jede Krankheit, welche von anatomischen Läsionen begleitet ist, zeigt uns ein buntes Nacheinander und Nebeneinander von progressiven und regressiven Processen. Diese geben zusammengenommen das makroskopische Bild, welches uns eine erkrankte Lunge, Leber etc. darbietet. Unsere Aufgabe ist nun, im allgemeinen Theile diese Verschlingungen aufzuflechten und jeden der regressiven und progressiven Processe einzeln, nach allen Seiten hin zu betrachten, um im speciellen Theile die anatomischen Krankheitsbilder aus uns bekannten Grössen hervorgehen zu sehen.

Allgemeiner Theil.

I. Rückbildung und Entartung der Gewebe.[1]

§ 6. Die Veränderungen, welche wir in diesem ersten Hauptabschnitte betrachten werden, haben unter sich das Gemeinsame, dass die von ihnen betroffenen Gewebe ihre Bedeutung als lebende, leistungsfähige Bestandtheile des Körpers ganz oder theilweise eingebüsst haben. Die Grösse dieser Einbusse ist bei den einzelnen Processen sehr verschieden. Einige führen, wie es scheint selbst im äussersten Falle nur zu einer gewissen, wenn auch noch so bedeutenden Beeinträchtigung des Lebens, wie die amyloide Entartung, die Verkalkung, andere, wie die Fettumwandlung löschen die Sonderexistenz des befallenen Gewebes allmählich aber vollständig aus, auch haben wir hier die Necrose selbst, d. h. den Fall ins Auge zu fassen, wo der Tod den Veränderungen vorangeht. Wir beginnen mit letzterer.

1. Die Necrose.

§ 7. Sobald im menschlichen Körper jenes eigenthümliche Durcheinander- und Füreinanderbestehen der Theile aufgehört hat, welches ein Ausfluss ihrer genetischen Einheit ist und welches wir Leben nennen, so tritt derselbe unter dieselben Bedingungen der Aussenwelt gegenüber, wie die anorganischen Körper d. h. die einzige Kraft, welche ihn in seiner Form zu erhalten strebt, ist die Cohäsion. Diese ist aber bei dem ausserordentlichen Wasserreichthum sehr gering und daher beginnt unmittelbar nach dem Eintritt des Todes ein Zerfall des Körpers, welcher erst langsam, dann aber immer schneller und schneller von statten geht und endlich zu einer

1) Die Natur beginnt ihre Werke mit der Bildung, wir verfahren in dieser Darstellung umgekehrt und betrachten zuerst die Rückbildung dessen, was vollendet ist. Wir thun dies aus Gründen der Zweckmässigkeit. Da die Kenntniss der normalen Gewebe, also des Materials, an welchem sich die Zerstörung und Auflösung vollzieht, als bekannt vorausgesetzt werden darf, so wäre es an sich gleichgültig, ob wir mit der progressiven oder regressiven Reihe den Anfang machten. Indessen haben wir unter den pathologischen Neubildungen den histologischen Ablauf ganzer Geschwulstkrankheiten, z. B. des Krebses zu schildern, und brauchen dazu die Kenntniss vieler in die regressive Reihe gehöriger Erscheinungen, z. B. der fettigen Degeneration, der Verkäsung und anderer mehr.

vollständigen Auflösung desselben führt. So lange hierbei die äussere Form einigermassen erhalten ist, nennen wir den Körper »todt«.[1]

§ 8. Vor dem Tode des ganzen Organismus steht bekanntlich die ärztliche Kunst still. Wir würden uns also der Mühe überheben können, die Veränderungen zu studiren, welche der Tod der Gewebe nach sich zieht, wenn es nicht auch einen partiellen Tod, ein Absterben einzelner Theile des Organismus gäbe, welches wir Necrose, Brand, Gangraena nennen.

§ 9. Die anatomischen Veränderungen, welche dem Eintritt des partiellen Todes nachfolgen, sind nicht in jedem Falle die gleichen. Es hängt dies namentlich von der Verschiedenheit der die Necrose veranlassenden ursächlichen Momente ab und wir können aus diesem Grunde eine übersichtliche Betrachtung dieser »Ursachen des partiellen Todes« nicht unterlassen.

Ein grosser Theil sämmtlicher Brandformen lässt sich als abhängig von einer gänzlichen Aufhebung der Ernährungsvorgänge ansehen. Bekanntlich aber steht unter den Bedingungen ungestörter Ernährung ein regelmässiger, ununterbrochener Blutwechsel obenan. Wenn daher dasjenige Quantum arteriellen Blutes, welches in der Zeiteinheit durch einen gewissen Theil des Körpers strömt und dabei venös wird, unter das Normalmaass sinkt, so muss nothwendigerweise die Ernährung leiden; hört das Strömen gänzlich auf, so ist auch die Ernährung gleich null. Dabei kann der betroffene Theil ungewöhnlich blutreich, ja mit Blut so überfüllt sein, dass es sich schon für das blosse Auge durch seine dunkle blaurothe oder livide Färbung auszeichnet. Das Mikroskop zeigt dann eine ausserordentlich pralle Anfüllung der Capillargefässe, welche an vielen Stellen zu kleinen Blutaustretungen in das Parenchym geführt hat; innerhalb der Wandungen der kleinen ebenfalls blutüberfüllten Venen finden sich Blutkörperchen entweder einzeln oder in längeren Reihen, welche der Lage nach den Grenzen zwischen den einzelnen Schichten der Wandung entsprechen.

Fragen wir uns nun, wodurch eine derartige Circulationsstörung zu Stande kommen könne, so finden wir das Hinderniss am häufigsten in den zuführenden arteriellen Gefässen. Wir werden an einer anderen Stelle (Specieller Theil, Cap. II.) diejenigen Gefässkrankheiten genauer zu studiren haben, infolge deren sich entweder eine einfache Verstopfung (Trombose, Embolie) oder eine allmähliche Verkleinerung des Gefässlumens oder endlich ein Zustand der Gefässwandungen entwickelt, vermöge dessen die Triebkraft des Herzens schon in den grösseren Arterienstämmen so sehr consumirt wird, dass sie an den extremsten Körpertheilen auf null herabsinkt. Auch das Sinken der Herzkraft infolge von Erkrankungen des Herzfleisches oder infolge allgemeiner Schwäche, wie sie namentlich der Typhus zurücklässt, ist im Stande, eine so hochgradige Circulationsstörung in den extrem-

1) Wir nennen auch die unorganische Natur, zu welcher jetzt die Bestandtheile des Organismus zurückkehren die »todte«, aber hier ist die Bezeichnung übertragen. Der gewöhnliche Sprachgebrauch will mit dem Ausdruck »todt« sagen, dass ein Körper, obwohl er noch die organische Bildung zeigt, doch nicht mehr der Sitz der organischen Functionen ist.

sten Körpertheilen zu setzen, dass dadurch Gangraena entsteht. Bei der Gangraena senilis, welche namentlich an den Zehen und den Füssen bis zum Knie herauf beobachtet wird, wirken gewöhnlich beide Momente, nämlich Veränderungen des Herzfleisches und Erkrankungen der Gefässe zusammen. — Compression der Arterien, z. B. durch eine andrängende Geschwulst, muss natürlich die gleiche ungünstige Wirkung auf die Blutcirculation in dem Stromgebiete der betreffenden Arterien haben. Am seltensten wohl bewirkt andauernde krampfhafte Zusammenziehung der Muskelhaut eine so bedeutende Lumensverminderung der zuführenden Arterien, dass dadurch die Blutbewegung ins Stocken kommt. Doch glaubt man die Gangrän extremer Theile nach reichlichem Genuss von Secale cornutum auf diesem Wege erklären zu müssen.

Die Unterbrechung der Blutcirculation kann auch im Capillargebiete ihren Sitz haben. In dieser Beziehung ist namentlich der Fall von Interesse, wo Exsudation oder Neubildung im Parenchym der Theile eine Compression der darin verlaufenden Capillaren vermittelt. Als Beispiel sei hier die diphteritische Entzündung genannt, bei welcher ein Exsudat in die Substanz der Schleimhaut oder der äusseren Haut das Absterben und den gangränösen Zerfall der betreffenden Parthie nach sich zieht. Doch gehört hierher auch ein grosser Theil der *κατ' ἐξοχήν* sogenannten Necrosen des Knochensystems, wo Eitermassen, welche sich infolge von Periostitis zwischen Knochen und Periost ansammeln, die vom Periost zum Knochen gehenden Gefässe comprimiren und so zunächst die Rindenschichten der Nahrungszufuhr berauben. Eiterbildung in den Haversischen Canälchen wird gleichfalls eine Compression der Gefässe und Absterben der betreffenden Knochentheilchen zur Folge haben (Caries). Es versteht sich in allen diesen Fällen von selbst, dass von einer Hyperämie des Necrotischen nicht die Rede sein kann; umgekehrt werden wir hier stets eine ausgesprochene Anämie zu gewärtigen haben.

Selten ist eine Unterbrechung des venösen Rückflusses Ursache von Gangrän. Die Unterbrechung muss nämlich, wie es scheint, eine so vollständige sein, dass dieser Bedingung nur in wenigen Fällen genügt wird. Wenigstens beobachtet man nach Schwangerschaften öfters eine trombotische Verschliessung sämmtlicher grösserer Venen des Oberschenkels, ohne dass daraus Gangrän des Schenkels hervorgegangen wäre. Somit kommt hier eigentlich nur ein Fall in Frage, der nämlich, wo ein Theil in einer verhältnissmässig engen und unnachgiebigen Oeffnung eingeklemmt wird, z. B. eine Darmschlinge im Halse eines Bruchsacks. Die schlaffen Wandungen der Vene werden dann früher comprimirt, als die Arterien, und so kann der Rückfluss des Blutes schon längst aufgehört haben, ehe der Zufluss unterbrochen wird; daher auch hier eine starke Hyperämie des necrotischen Theils zu erwarten steht.

Alle bisher erörterten Ursachen der Necrose kommen darin überein, dass eine Aufhebung des normalen Blutwechsels den Stoffwechsel und das Leben eines Theiles aufhebt. Die Ernährungsstörung kann aber auch unabhängig von der Blutcirculation den intermediären Stoffverkehr der Parenchyminseln betreffen, welche von den Capillarschlingen eingeschlossen werden. Fast alle derartige Störungen entwickeln sich indess allmählich, und die dadurch verursachten Veränderungen der Gewebe, welche sich gegenüber denen der Necrose durch ein allmähliches Erlöschen

des Lebens charakterisiren, bilden den Inhalt der folgenden Capitel. Als wahre Necrosen dieser Art dürfen wir nur das Absterben solcher Organe betrachten, welche wie der Knorpel, die Cornea ganz und gar aus gefässlosem Gewebe gebildet, durch Eiterung überall von dem Zusammenhang mit der Nachbarschaft gelöst worden sind. Hier stockt die Circulation in denjenigen Gefässen, welche früher jenen Organen ihr Ernährungsmaterial zuführten, keineswegs, wohl aber stockt der Stoffverkehr von Zelle zu Zelle, worauf Knorpel und Hornhaut allein angewiesen sind.

Ferner haben wir noch jener Fälle von Necrosis zu gedenken, wo der Tod eines Theiles durch äussere Einwirkung mechanischer oder chemischer Art herbeigeführt wird. Zertrümmerung, Erschütterung, Eintrocknung, Aetzung und Vergiftung durch Fermentkörper. Hier handelt es sich um eine gewaltsame Störung in der molecularen Anordnung, welche mit dem Fortbestand irgendeiner Lebensthätigkeit unvereinbar ist.

§ 10. Nachdem wir im Vorhergehenden einen ungefähren Ueberblick über den Bereich der Necrose erlangt haben, liegt es uns nunmehr ob, den Gang der anatomischen Veränderungen darzulegen, welche in den abgestorbenen Theilen vor sich gehen.

Wenn es eine hervorragende Eigenthümlichkeit der lebenden Gewebe ist, dass sie inmitten von Flüssigkeiten, welche wohl geeignet wären, Eiweisskörper und deren Derivate zu lösen, dennoch sich in ihrer Form und Beschaffenheit erhalten, so ist es ein ebenso sicheres Zeichen für den Eintritt des Todes, dass sie jetzt der Auflösung nicht länger widerstehen. Wir erkennen dieses allgemeinste Merkmal brandiger Veränderungen schon daran, dass der abgestorbene Theil seine normale Prallheit, seinen Turgor vitalis verliert, welk, weich, teigig wird. Wofern nun eine zu reichliche Abdunstung des Wassers an der Oberfläche des todten Theiles verhindert ist, was aber schon durch die Anwesenheit der Epidermis geschieht, so scheinen die 81% Wasser, welche der normale Organismus enthält, mit Hinzunahme desjenigen Wassers, welches sich bei der Zersetzung selbst bildet, hinreichend zu sein, um die Auflösung sämmtlicher fester Bestandtheile des Körpers mit Ausnahme der Knochen zu bewerkstelligen. Indessen haben wir gesehen, dass in den meisten Fällen von Gangraena ungewöhnliche Blutfülle des betroffenen Theiles eine stehende Erscheinung ist. Das Blut ist das bei weitem wasserreichste Gewebe des Körpers. Der brandige Theil wird daher auf Kosten des gesunden noch wasserreicher sein, als er schon normal ist, und daher noch mehr im Stande, sich in seinem eigenen Wasser aufzulösen.

Jener Blutreichthum ist auch maassgebend für die sonstigen makroskopischen Erscheinungen. Der Blutfarbstoff nämlich tritt kurze Zeit nach dem Eintritt des Todes aus den Blutkörperchen aus und färbt zunächst das Serum, weiterhin aber alle Gewebe, welche entweder gar keine, oder doch nur eine sehr schwache natürliche Färbung besitzen. Es imbibiren sich damit die Gefässhäute und das lockere Zellgewebe um die Gefässe, so dass der Verlauf der Venen an blaurothen Streifen und Flecken erkannt wird, welche, wenn es sich um die Gangrän äusserer Theile handelt, der Haut ein blau marmorirtes Ansehen geben. Endlich werden alle Theile gleichmässig mit Blut getränkt, selbst das Fett des Panniculus adiposus macht keine

Ausnahme. An äusseren Theilen dringt das rothgefärbte Serum bis zur Oberfläche der Cutis. Der inzwischen eingetretene Zerfall des Rete Malpighi begünstigt eine Lockerung der imperspirabeln Epidermis, so dass die Ansammlung des Serum bisweilen zur Bildung sogenannter Brandblasen, gewöhnlich aber zur sofortigen Ablösung der Oberhaut in grossen Fetzen führt. Ist dieser letztere Fall eingetreten, so erfolgt, wenn nicht andere Schutzmittel die Abdunstung des Wassers hindern, eine schnelle Eintrocknung der oberflächlichen, an der Luft liegenden Partieen. Mit Blutfarbstoff imprägnirt, wie sie sind, nehmen sie bei dieser Eintrocknung ein sehr dunkles, fast schwarzes Colorit an. (Gangraena sicca. Mumification.) Soweit die Vertrocknung reicht, wird der Verfaulungsprocess vorläufig sistirt. Die Austrocknung ist ein Mittel, lebende Theile zu tödten, wie dies bei jeder Krustenbildung zu sehen ist, aber sie ist auch ein Mittel, todte Theile vor fernerem Verfall zu bewahren. Alles also, was wir über brandige Veränderungen der Gewebe zu berichten haben, tritt nur ein bei Anwesenheit einer zur Auflösung hinreichenden Quantität Wassers; es bezieht sich einmal auf die Gangrän innerer, sodann auf die Gangrän äusserer aber der Austrocknung nicht ausgesetzter Theile.

§ 11. Das Blut geht am schnellsten von allen Geweben in Zersetzung über. Was dabei morphologisch geschieht, ist mit wenigen Worten zu sagen. Erwähnt wurde schon, dass der Blutfarbstoff die Blutkörperchen verlässt, um sich allmählich in alle Gewebe des todten Theils zu imbibiren. Wir werden uns weiter unten noch einmal mit dem Schicksal dieses Körpers zu beschäftigen haben. Das farblose Protoplasma löst sich unter mässiger Aufquellung auf und verschwindet dem Auge. Bald ist kein einziges intactes Blutkörperchen mehr aufzufinden.[1] Als Ausnahme muss der Fall bezeichnet werden, wo sich in schon weit vorgeschrittenen Stadien des Brandprocesses noch verschieden grosse Aggregate von sehr intensiv bräunlich gefärbten Blutkörperchen entdecken lassen. Die Ränder solcher Aggregate (Fig. 1. *a.*) erscheinen fast regelmässig ausgeschweift; die je äussersten Blutkörperchen zeigen einen Zerfall in kleinste farbige Körnchen und dieser Zerfall darf wohl als das endliche Schicksal aller angesehen werden.

Fig. 1. Der brandige Zerfall der Gewebe. *a.* Blutkörperchenaggregate. *b.* Glatte Muskelfasern. *c.* Quergestreifte Muskelfasern. *d.* Zerfall derselben in Bowman'sche Discs. $^1/_{300}$.

1) *Alexander Schmidt* hat experimentell nachgewiesen, dass in einem Blut, welches in kaum liniendicker Schicht vor Verdunstung geschützt mit der Luft in Berührung steht, die Blutkörperchen schon binnen Kurzem verschwinden, im Hundeblut nach 15—18 Stunden, im Pferdeblut nach drei Tagen, im Rindsblut freilich erst nach 8—10 Tagen. Anfangs wird das Blut hierbei nur lackfarben und man sieht dann namentlich im Hundeblut die Blutkörperchen erst entfärbt, in ihrer Form verändert und der Zahl nach etwas vereinzelt werden. Später lösen sich die farblos gewordenen Scheiben vollkommen auf. Diese Entfärbung der Körperchen, der Austritt des Farbstoffs in das Serum und die Auflösung des farblosen Stromas sind sämmtlich Folgen der oxydirenden Einwirkung des Sauerstoffs (*A. Schmidt*, Kleine physiol.-chem. Untersuchungen. *Virchow's* Archiv XXIX).

§ 12. Eine zweite Gruppe der necrotischen Erscheinungen bilden die Veränderungen der Kernzellen. Wir können hier den Satz an die Spitze stellen, dass das kernführende Protoplasmaklümpchen, sobald das Leben in ihm wirklich erloschen ist, verhältnissmässig schnell der Auflösung anheimfällt. Eingeleitet und gewissermassen vorbereitet wird der Zerfall durch eine Erscheinung, welche wir an der quergestreiften Muskelfaser von Alters her als »Todtenstarre« bezeichnen und welche im Wesentlichen auf eine Gerinnung jener zähflüssigen Eiweisskörper beruht, in welche alle geformten Bestandtheile der Zelle, hier also der Kern und die Protoplasmakörnchen eingebettet sind. Das Protoplasma wird durch diese Gerinnung unbeweglich und zwar in einer Lage, welche dem Ruhezustande der Zelle entspricht, auch die Körnchen, welche vordem vielleicht etwelche Molecularbewegung zeigten, stehen still; das ganze Gebilde wird trüb[1], wie betäubt, und zerfällt schliesslich in relativ grosse Körnchen, welche dann kleiner werden und dem Auge entschwinden. Der Kern, welcher anfangs deutlicher hervortrat, nimmt an diesem Zerfalle gleichfalls Theil.

§ 13. Natürlich modificirt sich der Gang dieser Veränderungen, jenachdem die Zellen bereits diese oder jene physiologische Umwandlung erfahren haben. Ohne Weiteres passt unsere Darstellung nur für die Zellen des Bindegewebes, des Rete Malpighi und die dem Rete entsprechenden tiefsten Lagen anderer Epithelien; ferner auf die Drüsenzellen und die Lymphkörperchen. Schon die Zellmembran, welche wir an der älteren Epithelialzelle kennen, leistet der Auflösung einen energischen Widerstand. Darum erhalten sich diese Zellen in ihrer äusseren Form noch längere Zeit, wenn Kern und Protoplasma (hier Zellinhalt) bereits körnig zerfallen sind, so dass kernlose Epithelzellen zu den stehenden Befunden an todten Theilen gehören. In dieser Beziehung zeichnen sich vor allen die Epidermiszellen aus, welche dem Necrotisationsprocesse in dem Maasse länger Trotz bieten, als der Verhornungsprocess an ihnen vorgeschritten ist.[2]

§ 14. Auch die glatten Muskelfasern, obwohl ihnen wenigstens von *Kölliker* eine Zellmembran nicht zugestanden wird, bewahren doch ihre eigenthümliche Gestalt ziemlich lange, so dass der Kern bereits zu einer länglichen Punctmasse zerfallen ist, wenn die Grenzcontour noch mit aller Schärfe verfolgt werden kann. Die Erscheinungen der Todtenstarre sind an der contractilen Substanz der glatten Muskelfaser noch wenig untersucht. Die einzigen einschlägigen Mittheilungen rühren von *Heidenhain*[3] her, welcher gewisse Gerinnungsphänomene,

1) *Kühne* vermisste diese Erscheinung an den Zellen des arcolären Bindegewebes, fand sie aber an den Corneazellen des Frosches. (*W. Kühne*, Untersuchungen über das Protoplasma und die Contractilität. Leipzig, Engelmann. pg. 121. 130.)

2) Dabei dürfen wir freilich nicht vergessen, dass die Verhornung selbst einen allmählichen Uebergang vom Leben zum Tode bedeutet. Auch bei der Verhornung kann man, beiläufig gesagt, ein Kleinerwerden und endliches Verschwinden des Kerns constatiren.

3) *Heidenhain*, Gerinnung des Inhaltes der contractilen Faserzellen nach dem Tode (Studien des physiol. Instituts zu Breslau I. 199.)

die an glatten Muskelfasern 16—18 Stunden nach dem Tode eintreten, also beschreibt: Die Zellen bekommen zuerst ein staubiges oder sandiges Ansehen, herrührend von einer Unzahl sehr feiner, dunkler, punctförmiger Körperchen, welche diffus im Inhalt derselben zerstreut sind. Weiter rücken diese unmessbaren Moleküle zu unregelmässigen, grau schattirten Figuren zusammen, die sich immer mehr zu gröberen, stark lichtbrechenden, länglichen, geraden oder gekrümmten Stücken vereinigen, welche in eine übrig bleibende hellere Substanz eingebettet sind. Diese Stücke liegen bald ohne Gesetz in der Zelle zerstreut, bald sind sie ziemlich regelmässig und in ziemlich gleichen, grösseren oder geringeren Abständen von einander im Innern der Zelle quer gelegt, so dass die Zelle ein grob querstreifiges Ansehen bekommt. (Fig. 1. *b.*) Ich kann diese Angabe aus eigener Erfahrung bestätigen. Man findet den Zerfall regelmässig bei der sogenannten Magenerweichung, einer Aufquellung und Auflösung der Magenwandungen, welche früher als eine Krankheit betrachtet wurde, gegenwärtig als Leichenphänomen gilt. *(Elsässer.)* (Fig. 1. *b.*) Das weitere Schicksal der so veränderten Muskelfaser ist eine Auflösung zu einer schleimig fadenziehenden Substanz, in welcher aber jene punctartigen Körper noch lange Zeit sichtbar bleiben.

§ 15. Die quergestreifte Muskelfaser bietet bei ihrer Necrotisation etwas verwickeltere Verhältnisse dar, als die bisher betrachteten Zellen. Es ist hier zunächst der Ort, über das Phänomen der Todtenstarre etwas eingehender zu sein. 12—14 Stunden nach eingetretenem Tode verfallen alle Leichen, mit Ausnahme derer, welche durch Kohlendunst, Schwefelwasserstoff erstickt oder vom Blitze erschlagen, oder am Faulfieber und langwierigen, schwächenden Krankheiten verstorben sind, in eine eigenthümliche Steifheit, welche etwa 24 Stunden anhält und, genauer betrachtet, auf eine ziemlich beträchtliche Verkürzung, Verdickung und Verhärtung der willkürlichen Muskeln hinausläuft. Auch an solchen Gliedern, welche ganz plötzlich der Blutzufuhr beraubt werden, beobachten wir das gleiche Verhalten der Muskeln; wir können dasselbe experimentell nicht blos durch Unterbrechung der Blutzufuhr, sondern auch durch Wärme und Kälte, Ueberanstrengung, mechanische Insulte und chemische Agentien, am schnellsten aber durch destillirtes Wasser erzeugen.

Zahlreiche Untersuchungen, von denen wir die letzte und erschöpfendste *W. Kühne* verdanken[1], haben darüber keinen Zweifel gelassen, dass diese Erstarrung der Muskelfaser auf der Ausscheidung eines festen Eiweisskörpers aus der Muskelflüssigkeit beruht. Dieses Muskelgerinnsel (Myosin *Kühne*) bildet eine weisse, wenig durchsichtige Masse und bewirkt daher eine auffallende Opalescenz der todtenstarren Muskelfaser, welche sich mit einer ins Bräunliche ziehenden Verfärbung complicirt.

Die Todtenstarre ist zwar der erste Schritt zum Tode, aber ein Schritt, welcher wieder zurück gethan werden kann. Man kann sehr wohl durch Unterbinden der zuführenden Arterien den Schenkel eines Frosches todtenstarr machen und nach Aufhebung der Ligatur den normalen Zustand zurückkehren sehen. Handelt es

1, a. a. O.

sich indessen um eine bleibende Ertödtung der Muskelfaser, so erfolgt auf die Erstarrung auch der weitere Zerfall derselben. Was man hiebei mit blossem Auge sehen kann, ist einmal der Verlust der frischrothen Farbe des Fleisches, welche, wenn nicht eine Imbibition mit gelöstem Hämatin eintritt, einer schmutzig-röthlichen oder graugelben Platz macht; anderseits verändert sich die Cohäsion der Muskeln, so dass sie schliesslich entweder in eine gelatinöse, schmierige Masse zerfliessen, in der keine Spur des früheren Faserbaues sichtbar ist, oder auch in einen zerreisslichen, schmutziggrauen Zunder, in welchem noch Andeutungen von Längsstreifung vorkommen. Der mikroskopische Befund ist viel monotoner. Unter einer dichten Wolke sehr feiner, dunkler Pünctchen verschwindet die Querstreifung und die Kerne; Fetttropfen und röthliche Pigmentkörperchen zeigen sich theils in, theils neben der contractilen Substanz: letztere reisst von Strecke zu Strecke quer durch; die Bruchstücke schmelzen so zu sagen von den Rändern her ab; das Sarkolemma hält sich noch längere Zeit und wenn es schliesslich gleichfalls zu Grunde geht, enthält es nur noch kleine, unförmige Klumpen des früheren Inhalts, welche sich mit dem übrigen Detritus mischen. (Fig. 1. *c.*)

Nur in Fällen, wo sich die oben erwähnte gelatinöse Beschaffenheit der zerfallenden Muskelfaser recht ausgesprochen findet, darf man einen etwas abweichenden Modus der Auflösung erwarten. Ich habe zuerst bei einer fast demarkirten Gangrän des halben Fusses durch Erfrierung jene Beschaffenheit und ihr entsprechend ein Zerfallen der Muskelfasern in Bowman'sche Discs beobachtet und später noch einmal Gelegenheit gehabt, diese Beobachtung zu bestätigen. (Fig. 1. *d.*)

§ 16. Ueber Necrose der Nervenzellen ist bis jetzt noch nichts bekannt geworden, über diejenige der peripherischen Nervenfasern nur wenig. Man weiss, dass sich die dickeren Nervenstämme verhältnissmässig lange als besondere Gebilde innerhalb der Brandheerde zu erhalten pflegen, während ihre feineren Ramificationen überaus schnell zerfliessen. Die Gerinnung des Nervenmarkes dürfte ähnlich der Todtenstarre bei den Muskelfasern, jeder weiteren Veränderung vorangehen. Infolge davon tritt jene im normalen Zustande ganz homogene Flüssigkeit, welche den Axencylinder zunächst umgiebt und nach Aussen vom Neurolemma begrenzt wird, zu grösseren und kleineren Tropfen zusammen, welche durch eine klare Flüssigkeit getrennt sind. Die dunkeln, vielfach in einander verschlungenen Contouren dieser Tropfen geben der ganzen Faser ein höchst unruhiges Ansehen (Fig. 7. *a.*), welches man nicht unpassend mit dem Gekräusel von Rauchwolken verglichen hat. Was dabei chemisch vorgeht, ob die Myelintropfen (*Virchow*) als eine Ausscheidung aus dem Nervenmarke oder nur als eine Umgruppirung anzusehen seien[1], wissen wir heute noch nicht, obwohl das Phänomen schon seit *Leeuwenhoek* bekannt ist. Die weiteren Fortschritte der Fäulniss machen sich durch eine starke Aufquellung des ganzen Nervenstammes bemerklich, wobei dann die einzelne Faser ausserordentlich trüb, das Neurolemma undeutlich erscheint und der Axencylinder vollkommen verschwindet. Die gänzliche Auflösung schreitet an einzelnen Stellen schneller

1) *G. Walter (Virchow's*, Archiv 20, 426.) vermuthet, dass die in der Markscheide präexistirenden eiweissartigen Körper gerinnen und dadurch Ausscheidung und Zusammenfliessen der in Aether löslichen Fette zu grösseren Portionen stattfinde.

fort, als an andern, so dass hier eine ähnliche Varicosität beobachtet wird, wie wir sie an der Muskelfaser kurz vor ihrem definitiven Zerfall kennen lernten.

§ 17. Eine ungleich wichtigere Rolle spielt bei brandigen Processen das Fettgewebe. Mit der grössten Leichtigkeit verlässt das flüssige Fett die Zellen und die befreiten Tröpfchen, welche dann zu immer grösseren Tropfen zusammentreten, geben nicht nur der Brandjauche (s. § 22.) ein eigenthümliches emulsionsartiges Ansehen, sondern verbreiten sich auch weithin durch alle brandigen Gewebe, so dass man so leicht kein Präparat aus brandigen Theilen erhält, wo nicht in allen Spalten und Zwischenräumen Fetttröpfchen in grosser Menge vorhanden wären. Bringt man das Fettgewebe selbst unter das Mikroskop, so gewahrt man in der Regel keine einzige Fettzelle, welche noch das normale Quantum jenes Stoffs enthielte, aber wir müssen freilich hinzusetzen, auch keine, welche ihren Inhalt ganz abgegeben hätte. Die Tropfen sind meist auf die Hälfte und darunter reducirt, nicht selten auch in eine Anzahl kleiner Tropfen zersprengt. Gerade dieses in den Zellen zurückgebliebene Fett ist es, welches sich gern mit Blutfarbstoff imprägnirt, so dass dann nicht blos die Zellmembran und das lockere Bindegewebe zwischen den Fettträubchen, sondern auch der ganze Panniculus adiposus in Roth und Rothgelb erscheint. Krystallinische Ausscheidungen können zwar auch im Innern der Zellen vorkommen, sind aber ungleich häufiger erst an dem ausgetretenen Fett zu beobachten, weshalb sie einen nie fehlenden Bestandtheil der Brandjauche ausmachen. (s. § 23.)

§ 18. Die erste Veränderung, welche die Fasern des lockeren Bindegewebes erfahren, besteht darin, dass sie aufquellen. Durch diese Aufquellung werden sie keineswegs durchsichtiger, wie etwa bei Behandlung mit Essigsäure, sondern nehmen im Gegentheil eine opake, das Licht stark brechende Beschaffenheit an. Dazu kommt fast regelmässig die bereits mehrfach erwähnte Tränkung mit Blutfarbstoff, welche eine Färbung verursacht, deren Intensität im umgekehrten Verhältniss zum Wassergehalte steht. Denn es braucht wohl nicht erst gesagt zu werden, dass sich der Grad dieser Aufquellung ganz nach der Quantität des vorhandenen Wassers richtet, Abdunstung und Resorption der Parenchymflüssigkeit machen sich sofort durch eine entsprechende Eintrocknung der Bindegewebsfibrillen bemerkbar. Die schwarze, kohleähnliche Substanz aber, in welche die Cutis bei Gangraena sicca übergeht, ist in ganz dünnen Schnitten mit einer rubinrothen Farbe transparent. Wenn im Gegentheil die Aufquellung der Faser mehr und mehr zunimmt, bekommen sie ein granulirtes Ansehen, werden in ihren Umrissen undeutlich, bis sie endlich zu einer trüben schleimigen Masse zerfliessen.

§ 19. Ungleich widerstandsfähiger als die Grundsubstanz des Bindegewebes sind die geformten Ausscheidungen aus derselben. Als solche betrachten wir nicht sowohl die glashellen, homogenen Membranen (Capillargefässe, Tunicae propriae, Basement membranes), über deren Schicksal beim Brande keine bestimmten Angaben vorliegen, als namentlich die elastischen Fasern und Fasernetze. Die bekannte Unveränderlichkeit dieser letzteren in allen möglichen chemischen Reagentien

bewährt sich auch gegenüber den weniger energisch wirkenden Agentien des Brandprocesses. Mit Zuversicht erwartet daher der Arzt, dass sich die Gangrän der Lunge unter andern auch dadurch untrüglich verrathen werde, dass in dem Auswurfe des Patienten die elastischen Fasern der Lunge erscheinen. Werden endlich auch die elastischen Fasern von dem Zerstörungsprocesse ergriffen, so büssen sie ihre normale Elasticität ein, erscheinen minder geschlängelt, quellen nicht selten auf und können am Ende in eine gallertartige Masse zerfliessen.

Aehnlich den elastischen Fasern verhalten sich jene festeren, dichteren Bindegewebsfibrillen, welche die Sehne bilden und welche sonst noch in fibrösen Häuten (Dura mater, Sehnen-, Muskel- und Gefässscheiden, Periost) vorkommen. Das erste Zeichen, dass besagte Gebilde (wir fassen vorzugsweise die Sehne in's Auge) der feuchten Gangrän erliegen, besteht in einer Lockerung der einzelnen parallelen Faserbündel, welche aber mehr auf Rechnung des zwischen ihnen angebrachten, die Gefässe tragenden Bindegewebes zu setzen ist, indem dieses erweicht und zerfällt. Später aber lassen auch die sogenannten secundären und tertiären Fibrillen von einander, die Sehne wird zu einer feinzottigen Masse, welche sich zur normalen Structur wie ausgekämmter Hanf zu einem gut gedrehten Stricke verhält. Auch in diesem Zustande ist sie als Ganzes noch schwer zerreisslich, spät erst beginnen sich die Fasern in einzelne, körnige, perlschnurartige Streifen und dann in kleinste Moleküle aufzulösen und so dem Auge zu entschwinden.

§ 20. Der Knorpel ist eines der festesten Gewebe des Körpers. Die chemischen Verbindungen der Grundsubstanz sind sehr schwer löslich und daher hauptsächlich mag es kommen, dass grosse Knorpelstücke, z. B. abgelöste Gelenküberzüge, der necrotischen Zerstörung lange Zeit Trotz bieten. Tritt letztere dennoch ein, so stellt sie sich, im Ganzen betrachtet, als eine langsam fortschreitende peripherische Abschmelzung dar, der Knorpel wird dabei transparent und nimmt eine röthliche Färbung an. Dass diese Färbung von einer Durchtränkung mit aufgelöstem Blutroth herrühre, ist durchaus nicht in allen Fällen wahrscheinlich zu machen, namentlich widerstrebt dieser Annahme das constante Vorkommen der gedachten Färbung bei den durch eitrige Perichondritis isolirten Knorpeln des Kehlkopfs und der Trachea. Unter dem Mikroskope zeigt sich körnige Trübung der Intercellularsubstanz, welche sich an den Rändern zu einer gelatinösen Masse auflöst. Die Knorpelhöhlen sind meist mit Fetttropfen erfüllt, welche, durch fettige Degeneration der Zellen entstanden, bei der Auflösung des Gewebes frei werden.

§ 21. Die Knochentextur bleibt in der Necrose unverändert. Der Chirurg, welcher inmitten der auffallendsten entzündlichen und geschwürigen Veränderungen eines Knochens an der glatten Oberfläche und der wohlerhaltenen Form eines Stückes desselben gerade dieses Stück als den abgestorbenen Theil, den Sequester, erkennt, hat alle Ursache, an der Richtigkeit jenes Satzes festzuhalten. Indessen dürfte es doch nicht überflüssig sein, sich darüber klar zu werden, in wieweit man dieses »Unverändertbleiben« des Knochengewebes buchstäblich zu verstehen habe. Einmal nämlich wird man jedenfalls an dem necrotischen Knochenstück diejenigen Veränderungen zu gewärtigen haben, welche alle Knochen des Skelets bei der Fäul-

niss der ganzen Leiche erfahren. Alles fällt weg, was Zelle, Blutgefäss und Markgewebe heisst. Es scheint aber, dass auch ein grosser Theil der organischen Grundsubstanz, des Knochenknorpels, durch die Fäulniss verloren geht, und zwar um so mehr, je länger der Knochen den Einflüssen derselben ausgesetzt ist. Anders würde sich die auffallende Erscheinung nicht erklären lassen, dass Sequester regelmässig ein viel geringeres specifisches Gewicht haben, als Skeletknochen. Uebrigens sind auch Fälle bekannt, wo der Sequester durch allmähliche Corrosion der Oberfläche nicht nur seine ursprüngliche Glätte eingebüsst, sondern auch an Volumen abgenommen hatte. Wirklich ist auch gar nicht einzusehen, warum nicht unter entsprechenden Bedingungen eine vollständige Auflösung der abgestorbenen Knochentextur eintreten sollte. Hierzu würde schon die Anwesenheit kleiner Quantitäten Säure in den umspülenden Flüssigkeiten hinreichen; sind erst die Kalksalze aufgelöst, so hat der übrigbleibende Knochenknorpel keine grössere Widerstandsfähigkeit gegenüber der fauligen Zersetzung, als der Gelenkknorpel und andere verwandte Gebilde. Indessen können wir bei der Thatsache stehen bleiben. Ueber den Modus der Knochenauflösung, welcher bei abgestorbenen Knochen ziemlich derselbe ist, wie bei lebendigen, werden wir an einer andern Stelle zu handeln haben. (Involutionszustände § 39.)

§ 22. Soviel über den Zerfall der einzelnen Gewebe. Werfen wir jetzt einen Blick auf die Flüssigkeit, welche nunmehr als der Sammelplatz aller, als der aufgelöste Organismus zu betrachten ist, freilich nicht in dem Sinne, in welchem *Moleschott* dem Blute diese Bezeichnung beigelegt hat. Die Beschaffenheit der Brandjauche richtet sich selbstverständlich nach der Localität des Processes; die Gangrän der Lunge muss nothwendig eine etwas andre Jauche liefern, als die Gangrän äusserer Theile. Im Allgemeinen lässt sich von der Sanies gangraenosa nur sagen, dass sie einen üblen Geruch und eine hässliche, graugrüne Farbe hat, welche letztere bei Zusatz von Acid. nitricum einen zuerst von *Virchow* beobachteten rosigen Ton erhält. Schon die Reaction ist wenigstens nicht immer alkalisch. Diese wie alle übrigen Verschiedenheiten der Brandjauchen rühren von der verschiedenen chemischen Zusammensetzung her, welcher wir deshalb in erster Linie unsere Aufmerksamkeit zuzuwenden haben.

§ 23. Während sich, wie wir sahen, der Verfaulungsprocess in physikalischer Beziehung als eine Auflösung der Körperbestandtheile in Wasser darstellt, ist er in chemischer Hinsicht als eine anderweitige Verbindung der Elemente unter einander und mit dem Sauerstoff der Atmosphäre anzusehen. Jeder organbildende chemische Körper ist in einer chemischen Spannung begriffen, d. h. seine Atome haben eine Neigung, sich anders zu gruppiren, als sie zur Zeit gruppirt sind. Dass sie die angestrebten Verbindungen nicht realisiren, darin besteht und zeigt sich das Leben, darin, dass sie es thun, zeigt sich der Tod. Es kommt nun zu Zersetzungen und Verbindungen, welche für die verschiedenen chemischen Substanzen des Körpers, als Eiweiss, Fett etc., verschiedene sind, aber schliesslich alle mit der Bildung von Kohlensäure, Ammoniak und Wasser endigen. Da hierbei ein beträchtlicher Sauerstoffverbrauch stattfindet, so dürfte das Ganze als ein langsamer

Verbrennungsprocess anzusehen sein, indessen sind die gewiss sehr mannichfaltigen Uebergangskörper noch keineswegs alle bekannt. Einige davon sind flüchtig und verursachen in grösserer Entwicklung den sogenannten emphysematischen oder Rauschbrand; zugleich sind sie es, welche zu jener bekannten Beleidigung unseres Geruchsinnes Veranlassung geben (Schwefelwasserstoff, Ammoniak, Schwefelammonium, Baldriansäure und Buttersäure); andere sind ohne Verflüchtigung in Wasser löslich, noch andere endlich scheiden sich bei ihrer Bildung in fester Form aus, so dass also hier nach dem gänzlichen Verschwinden der histologischen Formen von Neuem eine Anzahl mikroskopischer Objecte entsteht, von denen folgende die interessantesten sind.

Fig. 2. Producte des brandigen Zerfalls. *a*. Leucin. *b*. Tyrosin. *c*. Fettkrystalle. *d*. Phosphorsaure Ammoniak-Magnesia. *e*. Brandkörperchen (Schwarzes Pigment) *f*. Vibrionen. $^1/_{3\,0}$.

a. Leucin — bei brandigen Processen in Lunge, Leber, Milz und Pankreas — scheidet sich in Form einer weisslich opalisirenden Substanz aus, welche theils homogene Tropfen oder Kugeln, theils concentrisch geschichtete Körper, theils endlich Drusen feiner Krystallnadeln bildet.[1] (Fig. 2. *a*.) *b*. Tyrosin — gewöhnlich neben Leucin zu finden — bildet seidenglänzende, weisse Nadeln, welche entweder isolirt bleiben und dann eine namhafte Länge und Dicke erreichen können, oder zu zierlichen Garben und Sternen sich vereinigen. (Fig. 2. *b*.) *c*. Margarin — eine Mischung und krystallinische Ausscheidung der festen Fette Stearin und Palmitin — kommt ausserordentlich häufig in brandigen Geweben vor. Wir treffen einzelne feine Nadeln oder Gruppen von solchen, welche dann um einen gemeinschaftlichen Mittelpunct radiär gestellt sind. (Fig. 2. *c*.) *d*. Phosphorsaure Ammoniak-Magnesia ($PO_5\begin{cases}2\,MgO\\NH_4O\end{cases}$ + 12 aq.) findet sich nur in alkalischer oder neutraler Jauche. Die am häufigsten vorkommenden Krystallformen sind Combinationen des rhombischen, verticalen Prismas, die mit Sargdeckeln grosse Aehnlichkeit haben. (Fig. 2. *d*.) *e*. Pigmentkörper — mit Ausnahme des Schwefeleisens sämmtlich unter Mitwirkung des Blutfarbstoffs entstanden

1) *Virchow* sagt im Betreff des inneren Zusammenhangs dieser verschiedenen Formen (Archiv VIII, 337.): »Lässt man Leucin aus einem Lösungsmittel krystallisiren, so sieht man stets zuerst ganz feine Körner von rundlicher Gestalt im kleinsten Tröpfchen einer zähflüssigen Masse auftreten, welche sich von Fetttröpfchen durch geringeren Glanz und blassere Rinden unterscheiden. Diese verbinden sich oft zu zweien oder vielen und bilden dann grosse drusige oder von einem Punct aus in langen, radiären Reihen anschiessende Figuren. Bei sehr langsamer Krystallisation bleiben sie mehr isolirt, wachsen jedes für sich und indem sie dabei oft concentrische Schichtungen erkennen lassen, treten sie immer deutlicher als Kugeln mit leichtgelblicher Färbung hervor. Sehr häufig erkennt man darin gar nichts von einer feineren Zusammensetzung aus Nadeln; andermal dagegen bilden sich Massen, welche aus dicht geordneten Nadeln bestehen, die über den Rand deutlich als isolirte Spitzen hervorstehen.« — Auch die grösseren Kugeln können zusammenwachsen. Dabei platten sie sich aneinander ab, so dass wir nicht selten einseitig abgeflachten Kugeln begegnen, welche durch die Präparation isolirt sind. (Fig. 2. *a*).

— treffen wir unter den aufgeschwemmten Theilen aller solcher Brandjauchen, die von bluthaltigen Theilen herrühren und in den Geweben dieser Theile selbst. Die Mannichfaltigkeit ihrer Formen ist gross. Am häufigsten dürfte ein gewisses rostfarbenes Pigment vorkommen, gelb bis dunkelbraunroth gefärbte Körnchen und Körnchenhaufen, welche dem Hämatin in chemischer Beziehung noch ziemlich nahe stehen und mit dem Hämatoidin auch bei nicht brandigen, sogenannten Pigmentmetamorphosen der Gewebe gefunden werden. Als charakteristisch für die Necrose gelten nur die sogenannten Brandkörperchen, sehr kleine nur mit starken Vergrösserungen wahrzunehmende, schwarze Partikelchen von ganz unregelmässiger Begrenzung, welche in den meisten Reagentien unverändert bleiben. Dass diese Brandkörperchen als etwas der fauligen Zersetzung ausschliesslich Zukommendes betrachtet werden dürften, ist durchaus nicht erwiesen, vielmehr spricht mancherlei dafür, dass sie mit dem später zu betrachtenden Melanin identisch sind. (Fig. 2. *e*.)

§ 24. Eine besondere Erwähnung verdient das Auftreten lebender Organismen in brandigen Theilen. Es sind einmal die gewöhnlichen oberflächlichen Schimmellager (Aspergillus, Oidium), wie man sie bei hinreichender Feuchtigkeit an allen vermodernden Körpern findet, ausserdem aber die sogenannten Vibrionen, welche in der Brandjauche und im Innern der zerfallenden Organe in ungeheuren Massen angetroffen werden. Man weiss nicht, ob man die kleinen, stäbchenförmigen, in lebhafter, rotirender, wirbelnder und schwingender Fortbewegung begriffenen Körperchen (Fig. 2. *f*.) zu den Pflanzen oder zu den Thieren rechnen soll; man weiss nicht, wieviel zu ihrer Erzeugung die zerfallende Substanz des faulenden Organes selbst und wieviel von Aussen hinzutretende Keime beitragen, man weiss nur, dass, je mehr ihrer werden, der Zerfall um so rapider von Statten geht. *Pasteur*[1], welcher schöne Studien über die Vibrionen veröffentlicht hat, nimmt an, dass die wahre Fäulniss überall nur durch Vibrionen erzeugt werde und betrachtet dieselben als das sichtbare Ferment der Fäulniss, unbegreiflicherweise aber schliesst er gerade die Gangrän von seiner Betrachtung aus, indem er dieselbe nicht als wahren Fäulnissprocess gelten lassen will.

2. Involutionszustände.

a. *Die fettige Entartung.*

§ 25. Ich habe in der Ueberschrift die Veränderungen der Gewebe, welche uns in den folgenden Paragraphen beschäftigen sollen, als Involutionszustände bezeichnet, und wollte mit dieser Bezeichnung den allgemeinen Charakter derselben dahin bestimmen, dass in ihnen eine allmähliche Umwandlung und schliessliche Vernichtung der normalen Form Hand in Hand geht mit einer ebenso allmählichen Abnahme und schliesslichen Einstellung der normalen Function der Theile.

---

1) *L. Pasteur*, Recherches sur la putréfaction. Comptes rendus LVI. 1189—1194.

§ 26. Unter diese Bestimmung fällt in erster Linie eine Metamorphose der Zellen, welche sich durch das Auftreten von Fetttröpfchen im Innern der Zelle auszeichnet, und deshalb fettige Entartung genannt wird. Man hat sich seiner Zeit darüber nicht einigen können, ob die dunkelcontourirten, bei auffallendem Lichte weissen, in Aether löslichen Tröpfchen flüssigen Fettes zuerst im Zelleninhalte oder im Kern oder gar im Kernkörperchen erscheinen. Gegenwärtig wird zwar die Möglichkeit einer fettigen Degeneration des Zellenkerns und seines eventuellen Kernkörperchens von Niemand geläugnet, ja wir müssen annehmen, dass bei jeder vollkommenen Fettmetamorphose einer Zelle auch der Kern und das Kernkörperchen untergehen, den Ausgangspunct aber der Zerstörung bildet in allen Fällen das Protoplasma, bei Zellen mit Membranen der Zellinhalt. Diese in normalem Zustande äusserst fein granulirte Substanz enthält die Fetttröpfchen anfangs in ganz geringer Zahl. Kleinere Gruppen von 2 bis 10 finden sich namentlich gern in der unmittelbaren Nachbarschaft des Kerns. Diese Tröpfchen confluiren niemals zu grösseren Tropfen, wie wir dies ganz charakteristisch bei solchen Fettpartikeln finden, welche von Aussen in die Zelle eingedrungen sind (Fettinfiltration, s. unten), sondern bleiben durch dünne Schichten des Protoplasmas von einander getrennt. Je mehr ihrer werden, desto schmaler wird der noch nicht infiltrirte äussere Theil der Zelle, endlich verschwindet dieser ganz und die Fetttröpfchen erreichen den Contour der Zelle. Jetzt wird auch der Kern unsichtbar, welchen man bis dahin als eine helle Stelle inmitten der dunkeln Massen der Fetttröpfchen erkennen und durch Carmintinction deutlich machen konnte. (Vergleiche zu diesem und den folgenden §§. die beistehende Figur 3.)

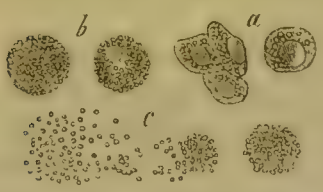

Fig. 3. Die Fettmetamorphose. Epithelium d. Herzbeutels bei Herzbeutelwassersucht. *a*. Zellen, welche noch die normale Form und Anordnung zeigen. Erstes Auftreten der Fetttröpfchen. *b*. Körnchenkugeln, die eine mit noch sichtbarem Kern. *c*. Körnchenkugeln im Zerfall zu fettigem Detritus.

§ 27. Während des eben geschilderten Vorganges hat sich die Zelle einerseits sehr bedeutend vergrössert, häufig das Drei-, Vierfache ihres früheren Durchmessers erreicht, anderseits hat sie eine vollkommen sphärische Gestalt angenommen, gleichgültig, ob sie vorher schon rund war, oder ob sie eine Cylinder-, Platten- oder Spindelform hatte. Man nennt sie jetzt »Körnchenkugel«[1], und versteht also unter dieser Bezeichnung ein kugelförmiges Aggregat von Fetttröpfchen, welche durch eine eiweissartige Zwischensubstanz zusammengehalten werden.

Eine grössere Menge von Körnchenkugeln giebt einer Flüssigkeit, welche dieselben suspendirt, oder einem Gewebe, welches sie in seinen Zwischenräumen eingelagert enthält, ein gelbweisses bis buttergelbes Ansehen. So erscheint das Colostrum, d. i. die Milch, welche in den ersten Tagen nach der Entbindung aus der Brust-

1) Der Ausdruck Körnchenkugel ist dem älteren » Entzündungskugel « entschieden vorzuziehen. *Ebage*, welcher diese Körper beim Beginn der pneumonischen Infiltration in der Lunge fand, hielt dieselben für charakteristische Anzeichen der Entzündung. Später stellte es sich heraus, dass dies die fettig degenerirten Lungenepithelien sind, welche durch das der Entzündung vorangehende Oedem von ihrem Mutterboden abgehoben werden und dann zu Grunde gehen.

drüse entleert wird, nicht als eine weisse, sondern als eine gelbliche, klebrige Flüssigkeit, welche sich bei ruhigem Stehen bald in einen durchsichtigen, serösen Theil und eine auf der Oberfläche sich ansammelnde rahmartige Masse scheidet. Die letztere besteht fast nur aus Körnchenkugeln, welche hier durch eine fettige Entartung der Drüsenepithelien entstanden sind und Colostrumkörperchen genannt werden. In ähnlicher Weise verdanken, um vorerst bei physiologischen Beispielen stehen zu bleiben, die Corpora lutea des Eierstocks ihren Namen einer fettigen Entartung der Zellen der Membrana granulosa, welche bei allen entleerten und in der Rückbildung begriffenen *Graaf'schen* Follikeln gefunden wird.

§ 28. Den letzten Act der fettigen Entartung können wir füglich als »Vermilchung« bezeichnen. Die Körnchenkugeln zerfallen, indem sich die eiweissartige Substanz, welche sie bis dahin verkittete und zusammenhielt, in der umgebenden, stets alkalisch reagirenden Flüssigkeit auflöst. Ein lebhaftes Hin- und Herzittern der Fetttröpfchen (*Brown'sche* Molecularbewegung) kündigt den bevorstehenden Zerfall an: dann entfernen sich — wie man dies und den ganzen Ablauf der Erscheinungen namentlich gut an den Zellen des Krebssaftes sieht — die je äussersten Tröpfchen von der Peripherie der Zelle und vertheilen sich gleichmässig in der Flüssigkeit umher, während das Conglomerat kleiner und kleiner wird, um endlich ohne jeden Rückstand zu verschwinden. Die emulsive Flüssigkeit, in welcher jetzt die Fetttröpfchen suspendirt sind, der fettige Detritus, hat sein physiologisches Vorbild in dem Secret der Brustdrüsen; die gleichmässigere Vertheilung der lichtbrechenden Körper bedingt eine mehr ins Weisse ziehende oder selbst ganz weisse Färbung, wie wir sie auch an den künstlich bereiteten Emulsionen kennen.

§ 29. Wenn man Milch in die Bauchhöhle eines Kaninchens einspritzt, so verschwindet dieselbe nach kurzer Zeit; noch schneller erfolgt die Resorption aus dem Unterhautzellgewebe. Die Milch und mit ihr jeder fettige Detritus sind resorptionsfähige Substanzen und werden auch regelmässig resorbirt, wenn nicht besondere Umstände der Aufsaugung im Wege stehen. In letzterer Hinsicht verdient vor Allem der Fall erwähnt zu werden, wo die Producte der fettigen Entartung in einer Höhle eingeschlossen sind, deren Wandungen sich in einem entzündlich gereizten und darum eher zur Production als zur Resorption geneigten Zustande befinden. Eine weitere Reihe von Umwandlungen steht ihnen dann bevor. Die Fette werden zum Theil verseift, zum Theil scheiden sie sich in festen Formen aus, welche wir schon bei der Necrose kennen gelernt haben. Endlich erfolgt ein reichlicher Absatz von Cholesterinkrystallen, wodurch die schmutzigweisse, je nach dem Flüssigkeitsgehalte breiartige oder bröckliche Masse ein eigenthümliches, glitzerndes Ansehen gewinnt. (Atherombrei, Grützbrei).

Das Cholesterin, dem wir hier zum ersten und — nicht zum letzten Male begegnen, ist trotz vielfältiger Untersuchungen immer noch ein höchst fragwürdiger Körper. Da es im Gehirn und Rückenmark unter ganz normalen Verhältnissen in ganz enormer Quantität (10 pro mille) gefunden wird, so darf es nicht ohne Weiteres als Excretstoff angesehen werden. Dass es einen nie fehlenden Mischungsbestandtheil der Galle ausmacht, erklärt sich daraus, dass gerade die Galle eine von

den wenigen Flüssigkeiten ist, welche es gelöst enthalten können. Die Chemie sagt uns, dass ausser der Galle nur Seifenlösungen und fette Oele einen Theil davon aufnehmen. Diese Schwerlöslichkeit in den thierischen Säften ist eine der hervorragendsten Eigenschaften des Cholesterins und bewirkt, dass wir ihm so oft in fester Form begegnen.

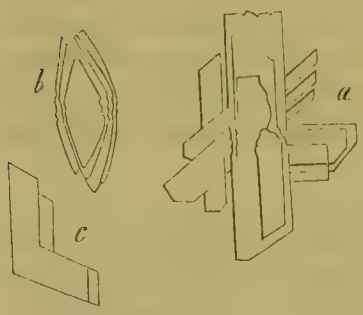

Fig. 4. Cholesterinkrystalle, nach *Virchow*.

Die reguläre Krystallform des Cholesterins ist eine rhombische Tafel, deren Winkel constant = 79° 30′ und 100° 30′ sind. Diese Tafeln liegen gern in Haufen beisammen, mit ihren langen Seiten parallel, ohne sich zu decken. Die interessanten Varietäten ihrer Form sind von *Virchow* einer erschöpfenden Analyse unterworfen, doch müssen wir in dieser Beziehung theils auf die beigegebene Abbildung, theils auf die Originalabhandlung (*Virchow*, Archiv XII. 101.) verweisen. Zur sicheren Unterscheidung des Cholesterins von ähnlich krystallisirenden Substanzen ist es zweckmässig, mikrochemische Reactionen zu Hülfe zu nehmen. Diese sind für für das Cholesterin sehr charakteristische. Ein Tropfen concentrirter Schwefelsäure, den man langsam zum Präparate hinzufliessen lässt, bewirkt dass die Cholesterintafeln »vom Rande her einschmelzen und ein fettiges Ansehen annehmen. Nach einiger Zeit wird die Tafel beweglich, membranös, klappt sich zuweilen um, andere Male zieht sie sich zusammen und allmählich, indem sich die Masse peripherisch immer mehr verkleinert, sieht man vor seinen Augen einen dunkelbraunroth gefärbten Tropfen entstehen« (*Virchow*, Würzburger Verhandlungen 1850. Bd. I. S. 314.) Gleichzeitige Einwirkung von Schwefelsäure und Iod bewirkt im Zustande der beginnenden Zersetzung des Cholesterins eine schön blaue Farbe.

Was nun speciell das Vorkommen des Cholesterins im Atherombrei anbelangt, so entspricht die Annahme, dass dasselbe von den öligen und seifenartigen Bestandtheilen des Detritus zuerst aufgenommen und bei deren Zersetzung wieder fallen gelassen werde, ohne Zweifel am meisten den sonst bekannten Eigenschaften dieses Körpers; indessen müssen hierüber weitere Untersuchungen die Entscheidung bringen.

§ 30. Wir haben bisher die Fettmetamorphose an den mehr isolirten Zellen verfolgt. Es liegt uns noch ob, zu zeigen, wie bei den verschiedenen Abwandlungen, welche die Gestalt des Zellenprotoplasmas erfährt, auch eine verschiedene Erscheinung des Processes bedingt wird. Es sind dies natürlich Unterschiede ganz formeller, äusserlicher Art. So dürfen wir bei Zellen, welche die Form eines langstrahligen Sternes haben, und sich dadurch gar weit von der primitiven Kugelform entfernen, nicht erwarten, dass das Fettkörnchenaggregat eine vollkommene Kugel sein werde. Die degenerirten Bindegewebskörperchen der innersten Gefässhaut (Fig. 5.) mögen als Beispiel dienen,

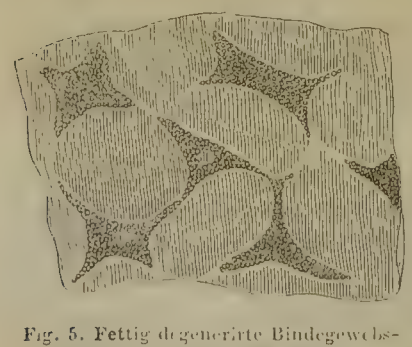
Fig. 5. Fettig degenerirte Bindegewebszellen der innersten Gefässhaut. $^1/_{300}$

wie die Fettkörnchenaggregate auch polygonale Gestalten zeigen können. In ähnlicher Weise behalten auch die glatten Muskelfasern als Fettkörnchenaggregate ihre ursprüngliche Spindelform bei.

Das Protoplasma der quergestreiften Muskelfaser hat eine äusserst complicirte Gestalt, welche sich auch bei der fettigen Entartung derselben geltend macht. Die doppeltbrechenden Fleischtheilchen (sarcous elements, *Bowman*), welche wir als Einlagerungen in das Protoplasma betrachten, bilden in der Längsordnung die varicösen Fibrillen der Autoren, und diese liegen in dem Primitivbündel so nebeneinander, dass die Knotenpuncte einerseits und die eingeschnürten Stellen anderseits in einer Ebene stehen. Denken wir uns den Raum, welcher bei dieser Anordnung der Fleischtheilchen übrig bleibt, durch das zähflüssige Protoplasma ausgefüllt, so resultirt als Form des letzteren ein System varicöser Fäden mit ausgeschweiften Rändern, welche mit ihren dicken Stellen in denjenigen Ebenen zusammenstossen, wo die Fibrillen am dünnsten sind. Zu grösseren Anhäufungen kommt es nur in der unmittelbaren Nähe der Kerne, welche da, wo sie eingelagert sind, die Fibrillen auseinanderdrängen und dadurch einen spindelförmigen Zwischenraum bilden, dessen weitere Ausfüllung dem Protoplasma überlassen bleibt. Diese kleinen kegelförmigen Ansätze an die Kerne sind es, in welchen die ersten Fetttröpfchen erscheinen. Dann sieht man sie in ganz feinen und zierlichen Reihen, perlschnurförmig, hintereinandergelagert, in der Längsaxe des Primitivbündels und genau den knotigen Fäden des interfibrillären Protoplasmas entsprechend auftreten. Die Querstreifung, welche ja auch nur auf der regelmässigen Anordnung stärker lichtbrechender Körper beruht, muss natürlich in gleichem Maasse undeutlich werden, als die viel stärker lichtbrechenden Fettkörnchen überhand nehmen und dem Lichteffect der Disdiaklastengruppen Eintrag thun. In sehr vorgeschrittenen Fällen der Erkrankung sehen wir nichts, als den fettigen Detritus, welcher hier wie eine Flüssigkeit in den Sarkolemmschlauch gefasst ist. (Fig. 6.)

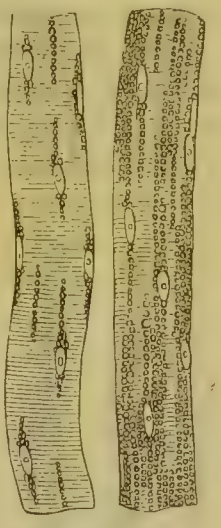

Fig. 6. Die fettige Degeneration quergestreifter Muskelfasern. $^1/_{300}$

§ 31. Der chemisch-physikalische Vorgang, welcher der fettigen Degeneration der Zellen zu Grunde liegt, ist zwar noch nicht mit genügender Klarheit erkannt. Indessen dürfen wir die Annahme von uns weisen, als ob die Fetttropfen durch Intussusception in das Innere der Zellen gelangten; dagegen spricht die Thatsache, dass Muskelfleisch, in welchem ein mittlerer Grad der fettigen Degeneration erkannt wird, dessenungeachtet keinen höheren Procentgehalt an Fett darbietet, als normales. Es bleibt nur die Möglichkeit, dass die Fetttropfen im Innern der Zelle entstehen. Ob sie aber als das Ergebniss eines gestörten Stoffwechsels der Zelle oder als Zersetzungsproducte der Zellensubstanz anzusehen sind? Am meisten dürfte sich die Ansicht empfehlen, dass wir es mit Erscheinungen zu thun haben, denjenigen entgegengesetzt, welche die Zellenbildung begleiten. Wie wir aus der Zusammensetzung des Dotters wissen, besteht das Bildungsmaterial der Zellen aus Eiweisskörpern, welche reichlich mit Fett gemischt sind. Wir wissen ferner aus

der chemischen Analyse der Muskelfasern, dass dieselben nicht unbedeutende Mengen unsichtbaren Fettes enthalten, so dass wir Grund haben, eine amalgamartige Verbindung von Fett und Eiweisskörpern in den Zellen anzunehmen. Die fettige Degeneration ist eine »Wiederscheidung« dieses Amalgams, bei welcher das Fett frei wird und in grösseren Tröpfchen im Protoplasma erscheint. Dass hierbei eine namhafte Vergrösserung der Zelle eintritt, erklärt sich daraus, dass dieselben Quanta Fett und Eiweiss, um neben einander existiren zu können, einen grösseren Raum in Anspruch nehmen, als in ihrer früheren innigen Durchdringung.

§ 32. Die mikroskopischen Vorgänge, welche an dem peripherischen Theile eines durchschnittenen Nerven eintreten, könnten als eine ausgezeichnete Bestätigung der eben vorgetragenen Ansicht über fettige Degeneration angesehen werden, wenn es sich herausstellte, dass die im § 16. geschilderte Gerinnung des Nervenmarkes als die beginnende Scheidung eines Amalgams eiweissartiger und fettartiger Körper aufzufassen sei. Denn nach der übereinstimmenden Schilderung aller Autoren, welche sich mit diesem Gegenstande beschäftigt haben, sind die weiteren Veränderungen nur eine Fortsetzung, so zu sagen weitere Ausführung jener noch räthselhaften Erscheinung. Die grossen, dunkelcontourirten Myelintropfen zerfallen in Zeit von 2—4 Wochen zu kleineren und immer kleineren Tröpfchen, welche sich durch ihr mikroskopisches und mikrochemisches Verhalten nicht mehr von Fetttröpfchen unterscheiden lassen. Neben ihnen tauchen noch sehr kleine, blassere Proteinmolecüle auf; es entsteht ein fettig-körniger Detritus, welcher eine Zeit lang in den Neurolemma-Schläuchen aufbewahrt wird, dann aber auf dem Wege der Resorption verschwindet. Der Axencylinder erhält sich in der zerfallenden Markscheide etwa 6 Wochen lang intact. Wenn innerhalb dieser Zeit die Verbindung des peripherischen, degenerirten Stückes mit dem centralen Stumpf wieder hergestellt wird, so füllt sich die Scheibe wieder mit Mark an und der Axencylinder versieht seine alten Dienste; wo nicht, so geht auch er, noch ehe die Resorption des fettigen Detritus ganz vollendet ist, unter körniger Zerklüftung zu Grunde. Das leere Neurolemma faltet sich jetzt der Länge nach ein und zeigt nur noch von Strecke zu Strecke ein längliches Fettkörnchenaggregat, innerhalb dessen man durch Karminfärbung einen Kern deutlich machen kann.

Fig. 7. Die fettige Degeneration der doppelt contourirten Nervenfasern, wie sich dieselbe an dem peripherischen Stück eines durchschnittenen Cerebrospinalnerven darstellt. *a.* nach Verlauf v. ½ Woche, *b.* v. 2 Wochen, *c.* v. 4 Wochen, *d.* v. 2 Mon. 1/300

§ 33. Als eine Varietät der fettigen Entartung können wir füglich die fettig-körnige Metamorphose oder die Verkäsung der Zellen aufstellen. Die letztere von *Virchow* gewählte Bezeichnung entspricht einer nahe liegenden Vergleichung der gelbweissen, dichten, homogenen, mürben oder schmierigen Masse, welche das Endproduct dieser Metamorphose ist, mit gewissen Käsesorten.

Früher glaubte man, dass nur die Tuberkelkrankheit zur Bildung der besagten Substanz Veranlassung geben könne, man hielt dieselbe für eine directe Ausscheidung des pathischen Stoffes aus dem kranken Blute und nannte sie daher den »rohen oder cruden Tuberkel«. Der Ausdruck Tuberculisation war ungefähr gleichbedeutend mit dem, was wir jetzt Verkäsung nennen. *Reinhard*, der zuerst den Glauben an die Specificität jener Ablagerung erschütterte, verfuhr ebenfalls zu einseitig, als er dieselbe lediglich für eingedickten Eiter erklärte. Erst *Virchow* war es vorbehalten, die Angelegenheit in das rechte Licht zu stellen, indem er die »käsige Necrose« als einen ziemlich verbreiteten Rückbildungsmodus zellenreicher Gewebe beschrieb.

§ 34. Wie man sich aus der Darstellung der Fettmetamorphose erinnern wird, ist für das Zustandekommen des eigentlichen Zerfalls der Zellen eine gewisse Quantität Flüssigkeit erforderlich, um jene eiweissartige Substanz aufzulösen, welche die Fetttröpfchen der Körnchenkugel verbindet. Fehlt es an dieser Flüssigkeit, was namentlich dann der Fall ist, wenn grosse Massen neugebildeter Zellen von nur wenigen oder gar keinen blutführenden Gefässen durchzogen sind, so erfährt der Vorgang der Fettmetamorphose eine Modification, welche derjenigen analog ist, die wir in dem Verhältniss der Gangraena sicca zur Gangraena humida schon kennen gelernt haben. Die Zellen trocknen ein, sie schrumpfen zu relativ kleinen, unförmlichen, meist eckigen Gebilden zusammen, in welchen wir ausser den bereits vorhandenen Fetttröpfchen eine grössere Anzahl von Körnchen unterscheiden (sogenannte Proteinmolekel). Je grösser der Wasserverlust ist, desto mehr sintert das Ganze zu einer dichten, gelbweissen Masse zusammen, in welcher man noch nach Jahren die Zellenüberreste nachweisen kann. Freilich gelingt es nur unvollkommen, durch Wasserzusatz die alte Form der eingetrockneten Zelle wieder herzustellen; gewöhnlich sieht man, dass die Molekelhaufen in dem zugefügten Wasser alsbald zerfallen und einen gewissen emulsionsartigen Detritus bilden. Dies ist auch ihr Verhalten, wenn im Organismus selbst eine nachträgliche Durchfeuchtung und Wiedererweichung der käsigen Substanz eintritt. Wir werden diesen Vorgang als ein höchst verderbliches Phänomen in der Geschichte der Tuberculose kennen lernen und dabei die Beobachtung machen, dass die Erweichung vorzugsweise an solchem käsigen Material eintritt, welches an der inneren Aussenfläche des Körpers, sei es im Respirations-, sei es im Digestionstractus, frei zu Tage tritt und daher noch andere Bezugsquellen des Wassers hat, als umspülende Ernährungsflüssigkeit. In solchen Theilen, welche keine freien, mit der Aussenwelt communicirenden Oberflächen haben, wie in den Lymph- und Mesenterialdrüsen, den Knochen, dem Gehirn und Rückenmark erweichen die käsigen Ablagerungen seltener. Umgekehrt tritt namentlich an den verkästen Lymphdrüsen nicht selten eine Zunahme der Consistenz, eine wahre Versteinerung dadurch ein, dass Kalksalze im Innern derselben deponirt werden.

§ 35. Fassen wir schliesslich das Vorkommen und die Verbreitung der Fettmetamorphose in's Auge! Wir haben im Laufe der Darstellung schon mehrfach Ge-

legenheit gehabt, diesen Punct zu berühren, es handelt sich nur noch darum, eine Uebersicht zu gewinnen.

Zunächst dürfen wir die Fettmetamorphose als den regulären Weg der Rückbildung für manche einem rascheren Wechsel unterworfenen Gewebe ansehen. Die Epithelialformation tritt hier begreiflicherweise in den Vordergrund. Streicht man mit dem Scalpell über die Oberfläche einer serösen Membran, nachdem man dieselbe zuvor etwas angefeuchtet hat, so wird man in der abgestrichenen Flüssigkeit auch bei ganz normalen Individuen selten eine gewisse Anzahl fettig degenerirter Epithelzellen vermissen. Vor anderen Epithelien fallen der physiologischen Fettmetamorphose vor allem das Epithel der Milch- und Talgdrüsen, dann aber auch dasjenige der Lunge und bei Hunden und Katzen das Nierenepithel anheim. Ob es richtig ist, dass die ausgelebten farblosen Blutkörperchen durch fettige Entartung ihren schliesslichen Untergang finden, muss vorläufig noch dahin gestellt bleiben; sicher ist, dass man im Amphibienblut immer einige Körnchenkugeln antrifft, welche aber freilich auch von dem Epithel der Gefässwandungen abstammen könnten.

An die bisher erwähnten Fälle schliesst sich die Fettmetamorphose als Theilglied der Senescenz unmittelbar an. Die Abnahme in der Energie der Ernährungsvorgänge, welche das Greisenalter mit sich bringt, macht sich im Besonderen da geltend, wo schon an und für sich der Transport des Nahrungsmaterials complicirter und — wenn dieser Ausdruck kein Missverständniss veranlasst — schwieriger ist. Wir meinen hier wieder jene grossen Continuitäten gefässlosen Gewebes, welche uns in den knorpligen Organen und in den durchsichtigen Medien des Auges entgegentreten. Daher findet man bei Greisen die Zellen der Larynx- und der Trachealknorpel so oft entartet und die Knorpelhöhlen mit einem oder mehreren Fetttropfen erfüllt. Dahin gehört der Arcus senilis, eine Fettdegeneration der Hornhautkörperchen längs der Scleralinsertion und das Gerontoxon lentis, eine lange Zeit stationäre, dann aber bis zur Bildung des grauen Kernstaares fortschreitende Trübung in der Gegend der hinteren Trennungszone von Kern und Corticalsubstanz der Krystalllinse.

Aber nicht blos die gefässlosen, sondern fast alle Gewebe des Körpers, ja die Gefässe selbst können im Greisenalter und in analogen, durch auszehrende Krankheiten herbeigeführten Schwächezuständen der Angriffspunct fettiger Entartung werden. Die Herzmusculatur steht hier in erster Linie. Da es uns aber nicht auf eine erschöpfende, sondern nur auf eine übersichtliche Darstellung ankommt, so eile ich zu der letzten und wichtigsten, ausschliesslich pathologischen Kategorie der Fettmetamorphose. Dieselbe tritt ein, wo immer ein Missverhältniss zwischen den Ernährungsmitteln und dem zu ernährenden Parenchym eintritt. Ein solches Missverhältniss kann sowohl dadurch entstehen, dass die Ernährungsmittel abnehmen, als dadurch, dass das zu ernährende Parenchym zunimmt. Wird ein kleines Hirngefäss durch Embolie verstopft, so hört zwar die Circulation in dem Verbreitungsbezirke desselben wegen der vielfachen Anastomosen mit Nachbargefässen nicht völlig auf, aber es tritt doch eine so bedeutende bis zur vorübergehenden Stagnation und Hämorrhagie gehende Verlangsamung derselben ein, dass Ernährungsstörung und Fettmetamorphose die Folgen sind. (Gelbe Erweichung.)

Einen nicht minder schädlichen Einfluss auf die Ernährung der Theile hat die

Circulationsstörung, welche im Laufe von Entzündung auftritt. Auch hier sind die Ernährungsmittel insufficient. Indessen bietet gerade die Entzündung gewöhnlich eine Combination dieses und des zweiterwähnten Grundes der Ernährungsstörung, nämlich die Vergrösserung des zu ernährenden Parenchyms. Schon die ödematöse Durchtränkung des letzteren wirkt in diesem Sinne störend; vor allem aber ist die massenhafte Neubildung von Zellen, welche sowohl hier, als bei einer gewissen Anzahl von Geschwülsten (z. B. krebsigen und tuberculösen Neubildungen) die regressive Metamorphose veranlasst.

b. *Die schleimige Erweichung.*

§ 36. Eine weitere Gruppe von Involutionszuständen der Gewebe kann unter dem Begriff der schleimigen Erweichung zusammengefasst werden. Wir verstehen darunter ausschliesslich die Verflüssigung der Bindegewebsgrundsubstanz und analoger Gebilde, vornehmlich des geronnenen Faserstoffs in Blut und Exsudaten. In diesem Sinne tritt die Erweichung gewissermassen ergänzend zu den verschiedensten nicht blos regressiven, sondern auch progressiven Processen hinzu, welche von den Zellen der Bindesubstanzen ausgehen; was uns aber das Recht giebt, sie als etwas Besonderes aus jenen differenten Krankheitsvorgängen herauszuschälen und für sich zu betrachten, ist eben der Umstand, dass sie selbst mit einer gewissen Stätigkeit immer in der gleichen Weise abläuft; als regressive Gewebsmetamorphose müssen wir sie aber deshalb betrachten, weil sie Dinge, die eine ausgeprägte histologische Form haben, in amorphe, homogene, schliesslich resorptionsfähige Substanzen verwandelt, und weil in solchen Fällen, wo sie vor den begleitenden Zellenveränderungen dominirt, wie bei der Knorpel- und Knochenerweichung, niemand ansteht, das Krankheitsganze als eine Rückbildung aufzufassen.

§ 37. Die schleimige Erweichung ist in zwei Richtungen zu studiren. Sie ist einerseits ein chemischer, anderseits ein anatomischer Hergang. Der Accent ruht indessen auf dem chemischen Verhalten, und dieses muss daher auch in der Betrachtung den Vorrang haben. Im Ganzen und Grossen basirt dasselbe auf jenen proteusartigen Metamorphosen, welche die stickstoffhaltigen, histogenen Körper im Inneren unseres Organismus erfahren und welche uns dieselben als ebenso viele Variationen eines gewissen zu Grunde liegenden, aber bisher immer vergeblich gesuchten Themas erscheinen lassen.

Die Intercellularsubstanzen des Bindegewebes bestehen aus Collagen und Chondrigen. Diese Körper weichen in ihrem Verhalten gegen Reagentien nicht unerheblich von den Albuminaten ab; dennoch haben sie in der elementaren Zusammensetzung eine unleugbare und so grosse Aehnlichkeit mit ihnen, dass wir die Vermuthung nicht von der Hand weisen können, diese albuminoiden Substanzen möchten aus Albuminaten hervorgegangen sein. Die Thatsache, dass in den frühesten Jugendzuständen des Organismus grosse Mengen von Intercellularsubstanz abgelagert werden, ohne dass die Nahrung anderes als eiweissartiges Bildungsmaterial dazu böte, giebt dieser Vermuthung die höchste Wahrscheinlichkeit. Auf welche Weise aber die Metamorphose zu Stande kommt, wissen wir nicht. Die Ausscheidung des Fibrins aus der Ernährungsflüssigkeit, welche wir an einer anderen Stelle zu

betrachten haben werden, erläutert wohl den anatomischen Hergang bei der Bildung der Intercellularsubstanzen, nicht aber den chemischen, da Fibrin ein Albuminat und kein Albuminoid ist. Wir müssen aus diesem Grunde selbst Bedenken tragen, den anatomischen Vergleich zuzulassen, wenn wir nicht aus der Geschichte der Trombenorganisation (Cap. »Blut«) wüssten, dass sich das Fibrin später in leimgebende Substanz umwandeln kann. Aber auch hierbei ist der chemische Process noch nicht aufgeklärt. Vergleicht man die Zusammensetzung des Fibrins mit jener des Collagens, so ergiebt sich für letzteres zwar ein niedrigerer Kohlenstoffgehalt, aber ein höherer Stickstoffgehalt. Daraus folgt, dass sich beim Untergange des Fibrins in Collagen Kohlenstoff in irgend welchen Atomgruppen abspalten muss.

Ebenso räthselhaft ist die Umwandlung des Collagens und Chondrigens in ihre nächsten Verwandten, vor allem in Schleimstoff. Und doch ist gerade diese Umwandlung ein so hervortretendes Moment unserer Erweichung, dass wir sie als schleimige Erweichung charakterisirt haben.

Die physikalischen Eigenschaften des Schleimstoffs werden uns bei der Anatomie der Erweichung besonders interessiren. In chemischer Hinsicht schliesst er sich den eigentlichen Eiweisskörpern wieder ungleich enger an, als Collagen und Chondrigen. Nur dass ihm der Schwefel fehlt. Sonst spricht sich sowohl in der elementaren Zusammensetzung, als in seinem Verhalten gegen Alkalien eine unzweideutige Analogie mit den Albuminaten aus. Alle natürlich vorkommenden Schleimstofflösungen reagiren alkalisch, und nur durch die Verbindung mit freiem Alkali ist der Schleimstoff überhaupt löslich. Denn wenn man eine Schleimstofflösung mit Essigsäure behandelt, so wird dieselbe um so zäher, je mehr Alkali durch die Essigsäure gebunden wird, bis sich endlich das Mucin in dicken Flocken ausscheidet. Diese letztere Eigenschaft ist es besonders, welche den Schleimstoff den Albuminaten annähert. Auch diese nämlich kommen im Organismus nur in alkalischen Flüssigkeiten vor, und wir wissen, dass wenigstens ein Theil derselben durch freies Alkali in Lösung erhalten wird. Dieser Theil, welcher sich fast wie ein organisches Salz ausnimmt, in dem der Eiweisskörper die Säure vertritt (Acidalbumin, *Panum*) wird ebendeshalb als Alkali — oder Natronalbuminat bezeichnet.

Wahres Natronalbuminat bildet denn auch — und dies drückt der von uns hervorgehobenen nahen Verwandtschaft des Schleimstoffs mit den Albuminaten das Siegel einer an Gewissheit grenzenden Wahrscheinlichkeit auf — das nächste und letzte Umwandlungsproduct bei der Erweichung der Bindegewebsgrundsubstanz.

Das Natronalbuminat unterscheidet sich von dem gewöhnlichen Eiweiss durch seine grössere Löslichkeit in Wasser, aber auch durch die grössere Leichtigkeit, mit der ihm das Wasser entzogen werden kann. Legt man Kochsalzkrystalle in eine Flüssigkeit, welche Alkalialbuminat enthält, so scheidet sich dasselbe in dem Masse, als die Auflösung des Kochsalzes fortschreitet, als eine weisse, feinkörnige Substanz in den oberen Regionen der Flüssigkeit aus (*Virchow*). Dahin gehört auch die Erscheinung, dass sich beim Abdampfen auf alkalischen Eiweisslösungen so leicht die sogenannten Caseinhäute bilden. Das Casein ist nach den neuesten Untersuchungen vollständig identisch mit Alkalialbuminat. Mit der Bildung dieses Körpers schliesst sich also ein Ring von Umwandlungen, welche vom Casein der Milchnahrung, zum Bluteiweiss und Fibrin, dem Bildungsmaterial der Intercellular-

substanz, des Collagen und Chondrigen, von da zum Schleimstoff und endlich zum Casein zurückführen. Dergleichen Ketten hat die physiologische Chemie noch mehrere aufzuweisen. Die Albuminate können sich mit Umgehung der leimgebenden Substanz direct in Schleimstoff umwandeln, was die Bildung des Schleims in den Epithelialzellen der Schleimhaut[1] beweist. Auch der Schleim kann übersprungen werden; wir sahen dies bei der fettigen Degeneration, wo das Protoplasma der Zellen ohne Weiteres zu einem in alkalischer Flüssigkeit löslichen Kitt der Fetttröpfchen wurde. Auf der andern Seite können statt des Mucins andere albuminoide Körper in den Chemismus der Erweichung eintreten; dahin gehört das Pyin; welches sich neben Mucin bei der eitrigen Schmelzung des Bindegewebes bildet; dahin gehört das räthselhafte Albuminoid der colloiden Entartung, welcher wir eine besondere Betrachtung widmen werden.

§ 38. Gehen wir nunmehr zur Morphologie der schleimigen Erweichung über, so finden wir hier hauptsächlich zwei Fragen zu beantworten: Wie stellt sich die Auflösung der alten Formen der Grundsubstanz dar? und welche neuen Formen werden etwa durch die Metamorphose geschaffen?

Anlangend die erste dieser beiden Fragen, so giebt uns die Geschichte der Knorpel- und Knochenerweichung eine gewisse, wenn auch nur dürftige Auskunft: Es giebt einen Ort, wo wir die sichtbaren Vorgänge beim Zerfall der Knorpelgrundsubstanz an einem physiologischen Paradigma studiren können, ich meine die Symphysen- und Zwischenwirbelknorpel. Mit Recht hat *Luschka* die Altersveränderungen der letztgenannten Organe als eine unvollständige Ausbildung einer Gelenkhöhle charakterisirt. Das Mittel zu dieser Höhlenbildung wird eine langsam fortschreitende Erweichung der knorpligen Ueberzüge an den einander zugewandten Flächen benachbarter Wirbelkörper. Das anatomische Bild aber, welches wir bei dieser und bei jeder Knorpelerweichung finden, ist höchst charakteristisch Fig. 8. . Die homogene Grundsubstanz zeigt senkrecht gegen die freie Oberfläche

Fig. 8. Knorpelerweichung. Senkrechter Durchschnitt eines Gelenkknorpels bei Malum senile articulorum. $^1/_{300}$

[1] Leider sind über den Modus dieser Schleimbildung die Acten noch immer nicht geschlossen, so dass ich nicht wagen konnte, die »schleimige Metamorphose« als eine sowohl den Zellen, als der Intercellularsubstanz zukommende Rückbildung aufzustellen. Einige Autoren (*Frerichs*, *Donders*) fassen die Schleimbildung aus den Epithelzellen der Schleimhäute so auf, wie die Verhornung der Epidermiszellen, als wirkliche Schleimum-

gestellte Schattenstreifen, die sich weiterhin als erste Andeutung einer fasrigen Zerklüftung darstellen. Zunächst der Oberfläche erfolgt dann die wirkliche Auffaserung, indem die einzelnen Fibrillen auseinanderweichen und in der Gelenkflüssigkeit flottiren; ihre freien Enden verjüngen sich schnell und hören mit einer undeutlichen Spitze auf. Hier ist der Ort, wo die Intercellularsubstanz im Wege schleimiger Metamorphose aufgelöst und eingeschmolzen wird. Es würde zu weit führen, wollte ich hier das ganze histologische Detail der Knorpelatrophie, wie sie z. B. als ein Hauptfactor des Malum senile articulorum vorkommt, beibringen; erwähnt sei nur, dass der begleitende Process in den Knorpelzellen nicht den Charakter einer regressiven, sondern einer progressiven Veränderung hat, indem eine fortschreitende Zellenbildung durch Theilung den Erfolg hat, dass an Stelle einer einzelnen oberflächlich gelegenen Knorpelzelle Gruppen von 2—20 Stück gefunden werden. Diese Zellennester, von einer Kapsel und einem Rest der Intercellularsubstanz umgeben, gelangen in die Erweichungsflüssigkeit, wo sie der colloiden Entartung anheimfallen.[1]

Bei der Erweichung des Knochengewebes wird eine besondere Complication dadurch eingeführt, dass die Grundsubstanz desselben mit Kalksalzen imprägnirt ist, welche zuvor aufgelöst und entfernt sein müssen, ehe die Verflüssigung der Grundsubstanz eintreten kann. Nun zeigt es sich aber, dass in sehr vielen Fällen von Knochenresorption diese beiden Momente, nämlich Entkalkung und Verflüssigung der Grundsubstanz, zeitlich so dicht zusammenfallen, dass das Knochengewebe am Resorptionsrande mit einer vollkommen scharfen, dabei eigenthümlich ausgezackten Linie[2] gegen das angrenzende Gewebe abschliesst und von einer besonderen Art der Auflösung der Grundsubstanz nichts zu sehen ist. Nur in einem Falle, nämlich bei der von Alters her als Knochenerweichung (Osteomalacie) bezeichneten Knochenatrophie ist die Auflösung der Kalksalze durch ein längeres Zeitintervall von der Verflüssigung des Knochenknorpels getrennt. Wir können daher an jedem Bälk-

---

wandlung mit gleichzeitigem Zugrundegehen des Elementes. *Kölliker* will nur von einer Schleimbereitung im Innern der Zellen wissen und bestreitet, dass sich die schleimbereitenden Zellen regelmässig von ihrem Mutterboden ablösten und dem Secret beimengten. Nun ist freilich schon sehr oft die Thatsache constatirt worden, dass sich bei Wasserzusatz — unter dem Auge des Mikroskopikers — im Innern der Zellen grosse, durchsichtige Schleimtropfen bilden, welche das übrige Parenchym der Zelle sammt dem Kern zur Seite drängen und als Anhängsel erscheinen lassen, endlich aber austreten, worauf der Zellenleib in einem sehr verstümmelten Zustande zurückbleibt. Dass aber diese Art des Freiwerdens ein physiologisches Phänomen sei und nicht Artefact oder Leichenerscheinung, ist meines Erachtens noch nicht hinreichend festgestellt. Ganz unzweifelhaft scheint mir nur, dass im Protoplasma der Schleimhautepithelien Schleimstoff enthalten ist.

1) Ich kann der geistreichen Ansicht *Kölliker's* nicht beipflichten, dass die zahlreichen, weissen Klümpchen, welche man bei der Betrachtung mit blossem Auge in der Zwischenwirbelgallerte wahrnimmt, gewucherte Chordazellen seien, sondern halte sie, auf die Analogie mit der pathologischen Knorpelerweichung gestützt, für solche durch Erweichung der Grundsubstanz befreite, dann aber colloid entartete Knorpelzellennester.

2) Die sogenannten *Howshipschen* Lacunen (Fig. 9) werden dadurch hervorgebracht, dass die Entkalkung des Knochengewebes in gewissen Richtungen rascher fortschreitet als in anderen. Es scheint, dass die Richtung, in welcher die Strahlen der Knochenkörperchen zu der Fläche stehen, von welcher her die Resolution stattfindet, einen bestimmenden Einfluss hierbei ausübt.

chen der spongiösen Substanz oder der spongiös gewordenen compacten Substanz eines osteomalacischen Knochens die Beobachtung machen, dass ein breiter Saum kalklosen Knochenknorpels existirt, welcher das noch unveränderte Knochengewebe

Fig. 9. Knochenerweichung. Knochensplitter aus der spongiösen Substanz einer osteomalacischen Rippe. *a.* normales Knochengewebe. *b.* entkalktes Knochengewebe. *c.* Haversische Canälchen. *d.* Markräume *d**. ein mit rothem Mark gefüllter Markraum. Die Lumina der Capillargefässe klaffen. 1/300

von allen Seiten einfasst (Fig. 9). Der Knochenknorpel, jetzt das unmittelbare Object der Erweichung, zeigt eine den Lamellen entsprechende Streifung; und diese Streifung dürfen wir als Analogon jener parallelen Schattenstriche in der erweichenden Knorpelgrundsubstanz ansehen. Dass dieselbe auch hier die Andeutung

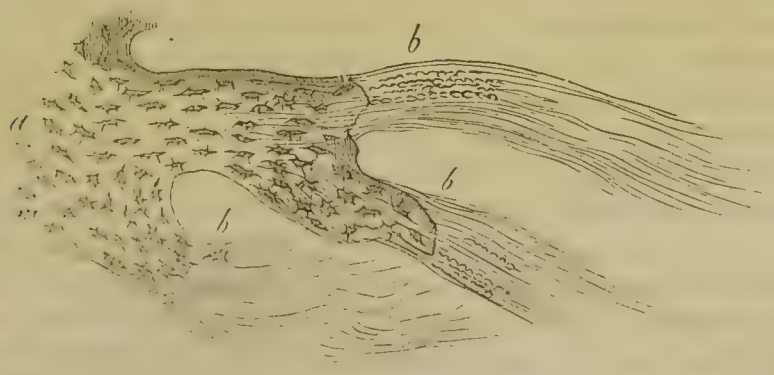

Fig. 10. Bindegewebsmetamorphose der Knochen. Ein Splitter von dem durch ein andrängendes Aneurysma aortae atrophirenden Brustbein. *a.* Normales Knochengewebe. *b.* Entkalktes und in fibrillärem Zerfall begriffenes Knochengewebe. 1/300

von Fibrillenbildung enthält, ergibt sich mit Evidenz in den Fällen, wo das Knochengewebe durch Druck benachbarter sich vergrössernder Geschwülste atrophisch wird

und schwindet. Untersucht man den Knochen in der Nähe eines solchen Resorptionsrandes, indem man das Periost entfernt und dann kleinere Partieen der compacten Substanz mit der Pincette wegbricht und unter das Mikroskop bringt, so kann man sich auf das Unzweideutigste überzeugen, dass hier das entkalkte Knochengewebe in fibrilläres Bindegewebe übergeht. (Fig. 10.) An einem exquisiten Präparate der pathologisch-anatomischen Sammlung zu Giessen habe ich mich überzeugt, dass die gleiche Metamorphose das Mittel ist, durch welches sich um osteomalacische Heerde im Innern der Knochen wirklich bindegewebige Membranen bilden, innerhalb deren sich das zu einer rothen Pulpe entartete Markgewebe allmählich in eine dünne, seröse, farblose Flüssigkeit umwandelt (cystoide Entartung des Knochensystems).

§ 39. Was wir in Vorstehendem aus den anatomischen Krankheitsbildern der Knorpel- und Knochenatrophie extrahirt haben, enthält das Wenige, was von sichtbaren Vorgängen bei der Erweichung der Intercellularsubstanzen überhaupt bekannt ist. In den meisten Fällen wird es sich um eine einfache Aufquellung mit Verwischung der alten Formen handeln. Ungleich reicher sind unsere Kenntnisse über die neuen Formen, welche namentlich durch das Auftreten des Schleimstoffs in Organen und Geweben veranlasst werden.

Der Schleimstoff ist ein ausserordentlich quellungsfähiger Körper; die geringsten Quantitäten desselben sind im Stande, verhältnissmässig grosse Mengen Wasser zu sättigen. Solche Saturationen zeigen in Beziehung auf die Consistenz alle Uebergänge von einer zähen Gallerte zu einer klebrigen, stark fadenziehenden Synovia. Ob wir ein Recht haben, dieselben als Lösungen zu bezeichnen, ist noch nicht entschieden; von einigen Autoren nämlich wird die Löslichkeit des Schleimstoffs im physikalischen Sinne überhaupt in Abrede gestellt. Soviel ist sicher, dass er zu *Graham's* Colloidsubstanzen gehört [1] und dass er unter diesen obenan steht. Der Schleimstoff hat so gut wie gar kein Diffusionsvermögen und diese Eigenschaft ist für sein Vorkommen im Organismus überhaupt und bei der Erweichung insbesondere von der grössten Bedeutung. Niemals wird — so können wir im Hinblick auf seine colloide Natur behaupten — Schleimstoff als solcher aus den Blutgefässen in die Gewebe oder aus den Geweben in das Blut gelangen können. Die homogene Capillarhaut würde ihn weder in der einen noch in der andern Richtung passiren lassen. Da wir nun aber im Blute niemals auch nur eine Spur dieses Stoffes entdecken können, so sind wir zu der weiteren Consequenz berechtigt, dass der Schleimstoff einerseits überall als ein locales Erzeugniss der Gewebe angesehen werden muss, und dass er anderseits an der Stätte seiner Bildung so lange liegen bleiben wird, bis er entweder mechanisch entfernt oder in einen resorptionsfähigen Körper umgewandelt ist. Diese Resorptionsunfähigkeit hat in dem Falle keine in die Augen springenden Folgen, wo die Schleimbildung an der äusseren Oberfläche des Körpers

1) Annalen der Chemie und Pharmazie. Bd. 121. S. 1. macht *Graham* darauf aufmerksam, dass man hinsichtlich des Diffusionsvermögens zwischen Colloid- und Krystalloid-Substanzen unterscheiden müsse. Die Krystalloidsubstanzen diffundiren schnell und leicht, die Colloidsubstanzen wenig oder gar nicht. Gummi, Stärkemehl, Dextrin, Schleim, Eiweiss und Leimstoffe gehören hierher.

geschieht. Hierher gehört nicht nur die physiologische Absonderung der Schleimhäute, bei welcher die Epithelzellen als schleimbereitende Organe fungiren, sondern auch einige in die Kategorie der Erweichung gehörige Vorgänge, z. B. die schleimige Metamorphose der fibrinösen Pseudomembranen und sonstigen Fibrinabscheidungen bei Entzündungen des Respirationstractus, die schleimige Auflösung der Grundsubstanz an eiternden Granulationen etc. Zu auffallenden und charakteristischen morphologischen Effecten führt aber die Resorptionsunfähigkeit des Schleimstoffs da, wo er im Binnenterrain des Körpers auftritt, sei es in einer geschlossenen Höhle, sei es als Ersatzkörper für zu Grunde gegangene Gewebe, wie bei unserer Erweichung. Hier qualificirt sie den Schleim zu einer anatomischen Leistung, welche in ausgezeichneterer Weise nur von der Colloidsubstanz (s. d. folgenden Abschnitt) prästirt wird, dass er nämlich, obgleich selbst amorph, dennoch als nicht ganz flüssige Ausfüllungsmasse an der Zusammensetzung selbst bleibender Structuren und Texturen theilnimmt.

Obenan steht in dieser Beziehung die Bildung des Schleimgewebes. Als ich oben bei Gelegenheit der Definition der Erweichung die Behauptung aufstellte, dass sich dieselbe zu den verschiedensten regressiven und progressiven Vorgängen seitens der Zellen hinzugesellen könne, habe ich des Falles nicht gedacht, wo die Erweichung ganz selbständig, ohne irgend eine wesentliche Aenderung in der Gestalt und Anordnung der Zellen auftritt. Ein Bindegewebe nun, dessen Grundsubstanz schleimig erweicht ist, und dessen zellige Elemente eben durch diese Erweichung resp. Aufquellung etwas auseinandergerückt, in ihrer Form aber nicht nothwendig alterirt sind, nennen wir nach *Virchow's* Vorgang Schleimgewebe. Das Schleimgewebe hat in der unreifen Frucht eine weit grössere Verbreitung, als in dem vollkommen ausgebildeten Organismus. Das ganze Unterhautzellgewebe ist ursprünglich ein Unterhautschleimgewebe. Zur Zeit der Geburt findet sich, abgesehen von der *Wharton'schen* Sulze des Nabelstranges, nur noch ein kleiner, aber nichts desto weniger sehr wichtiger Rest von Schleimgewebe im Glaskörper des Auges, welcher Rest sich dann mit einer wunderbaren Stabilität der Zusammensetzung bis ans Lebensende erhält. Viel mannichfaltiger ist das Vorkommen des Schleimgewebes auf pathologischem Gebiete. Wir kennen Geschwülste, die ganz aus Schleimgewebe bestehen (Myxome), Geschwülste, die sich secundär in Schleimgewebe metamorphosiren, wie das Enchondrom, Lipom und Sarcom; im Syphilomknötchen ist das Schleimgewebe ein constantes, in fungösen Granulationen und anderen entzündlichen Neubildungen ein hier und da auftretendes Structurelement. Die eingehende Besprechung aller dieser Vorkommnisse behalten wir uns für die Entzündungs- und Geschwulstlehre vor.

Anlangend die übrigen, durch seine Resorptionsunfähigkeit bedingten structiven Leistungen des Schleimes, so sind hier hauptsächlich die cystischen und cystoiden Ablagerungen desselben in Betracht zu ziehen, jene bedingt durch die Verschliessung eines Drüsenausführungsganges, diese durch umschriebene Erweichungen der Bindesubstanz. Die letztere Gruppe, welche uns hier allein interessirt, unterscheidet sich in ihrer Entstehung dadurch von der Schleimgewebsbildung, dass die Zellen ein weniger indifferentes, mehr actives oder mehr passives Verhalten zeigen, wodurch sie beweglicher werden und als aufgeschwemmte Theile

der Erweichungsflüssigkeit erscheinen. So führt die Knorpelerweichung, wenn sie, was bei alten Individuen nicht selten der Fall ist, in den Rippenknorpeln auftritt, regelmässig zur Bildung von Schleimcysten; die Erweichungsheerde in Fibromen, selbst die Abscesse gehören hierher, insofern sie Schleim enthalten, welcher von einer Erweichung der Bindegewebsgrundsubstanz herrührt.

c. *Die Colloid-Entartung.*

§ 40. Gehen wir nunmehr zu dem letzten Gliede in der Reihe der Involutionszustände über. Die Colloid-Entartung steht in einem schwesterlichen Verhältniss zur schleimigen Erweichung. Die makroskopischen und selbst die mikroskopischen Erzeugnisse sind einander in gewissen Stücken so ähnlich, dass es lange Zeit bedurft hat, bis man ein Bindegewebe mit schleimig erweichter Grundsubstanz (Schleimgewebe) von solchem mit colloid entarteten Zellen unterscheiden lernte. Nirgends hat diese äusserliche Aehnlichkeit eine so grosse Verwirrung angerichtet, als in der Nomenclatur der Geschwülste, wo die Namen Colloid, Collonema, Sarcoma gelatinosum, hyalinum, Carcinoma colloides etc. promiscue bald für das eine, bald für das andere gebraucht wurden. Und worauf gründet sich diese Aehnlichkeit? Auf das hier wie dort gleichmässige Vorkommen einer durchscheinenden, aufgequollenen, gallertig zitternden Substanz, welche von netzförmig verbundenen Fasern durchsetzt ist. Schon die Wahrnehmung, dass in dem einen Falle diese Netzfasern aus sternförmigen, anastomosirenden Zellen, in dem anderen aus den Ueberresten der fibrillären Grundsubstanz bestehen, musste eine Scheidung von Schleim- und Colloidgewebe hervorrufen, welche sich denn auch durch die weiteren Untersuchungen als gerechtfertigt erwiesen hat. Vor allem ist die Colloidentartung durch einen chemischen Körper charakterisirt, der sich durch sein indifferentes Verhalten gegen die Schleimreagentien, namentlich Essigsäure, und durch seine elementare Zusammensetzung, welche ihn den Albuminaten zuweist, vom Schleimstoff unterscheidet. Nicht minder wichtig für die besondere Stellung der colloiden Metamorphose ist der Umstand, dass sie wenigstens ursprünglich immer eine Zellenmetamorphose ist.

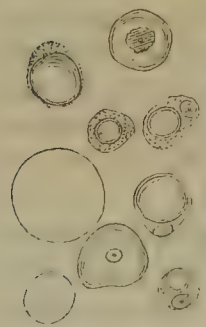

Fig. 11. Colloid entartende Zellen aus einem Colloidkrebse.

Wir berühren hiermit zugleich den wesentlichsten Punct des anatomischen Vorganges. Die einzige Form, in welcher die Colloidsubtanz dem Mikroskopiker zu Gesichte kommt, ist ein farblos durchscheinender, fettähnlich glänzender Tropfen, die sogenannte Colloidkugel. Wie entstehen diese Colloidkugeln, wie gehen sie aus den präexistirenden Zellen hervor? Zwei Wege sind möglich. Entweder nämlich nimmt das Protoplasma der Zelle an allen Stellen gleichmässig eine homogene, stärker lichtbrechende Beschaffenheit an, die ganze Zelle verwandelt sich je länger, je mehr in Colloidkugeln, innerhalb deren man den centralgelegenen Kern noch eine Zeit lang auf Zusatz von geeigneten Reagentien[1] erkennen kann; oder aber, es erscheint die Colloidkugel an einer bestimmten Stelle des Protoplasma neben dem Kern, nach Einigen auch anstatt

1) Ich empfehle oxalsaures Karmin (nach *Thiersch's* Vorschrift bereitet).

des Kernes. Anfangs klein wächst sie in der Folge so beträchtlich, dass der übrige Theil der Zelle auf die Seite gedrängt wird und als Appendix der Kugel erscheint; um diese Zeit ist es, wo die Zellen gern die Gestalt eines die Kugel umgebenden Ringes haben; eines Siegelringes, wenn der noch vorhandene Kern an einer Stelle der Peripherie eine Vortreibung bewirkt. (Vergl. Fig. 11.) Endlich löst sich die Colloidkugel von der Stätte ihrer Bildung ab und lässt die Ueberreste der Zelle als eine krümliche, demnächst zerfallende Körnchenmasse zurück.

Die Colloidkugeln, mögen sie nun auf die eine oder die andere Art entstanden sein, fahren noch eine Zeit lang fort zu wachsen, d. h. zu quellen, denn sie werden dabei immer undeutlicher, bis sich ihr Brechungsindex mit demjenigen der bereits vorhandenen Colloidmasse ausgeglichen hat, so dass sie darin im eigentlichsten Sinne des Wortes verschwimmen.

Da die Colloidsubstanz wie der Schleimstoff ein ausserordentlich quellungsfähiger Körper ist, so macht sich die colloide Metamorphose verhältnissmässig leicht für das blosse Auge bemerklich. Kleine Gruppen von 10—20 Zellen, welche vor der Metamorphose für das unbewaffnete Auge noch gar nicht existiren, bilden nach derselben ein zwar kleines, aber doch deutlich sichtbares Gallertkörnchen, wie wir dies schon von den colloid entarteten Zellenmassen des Nucleus gelatinosus erwähnt haben (pag. 26). Je grösser das Gallertkorn wird, desto mehr tritt die bernsteingelbe Farbe, das Transparente und leimartig Zitternde an ihm hervor. Aber diese Eigenschaften erhalten sich nur bis zu einer gewissen Grösse des Kornes, oder besser gesagt, bis zu einem gewissen Zeitpunct seiner Entwicklung. Dann wird die Substanz mehr fadenziehend, zuletzt ganz dünnflüssig. Das chemische Endproduct der colloiden Metamorphose ist wie bei der schleimigen: Natronalbuminat, das morphologische entweder eine glattwandige Cyste, oder auch ein ganzes System untereinander communicirender Cysten, die sogenannte alveoläre Raumgliederung. Um diese

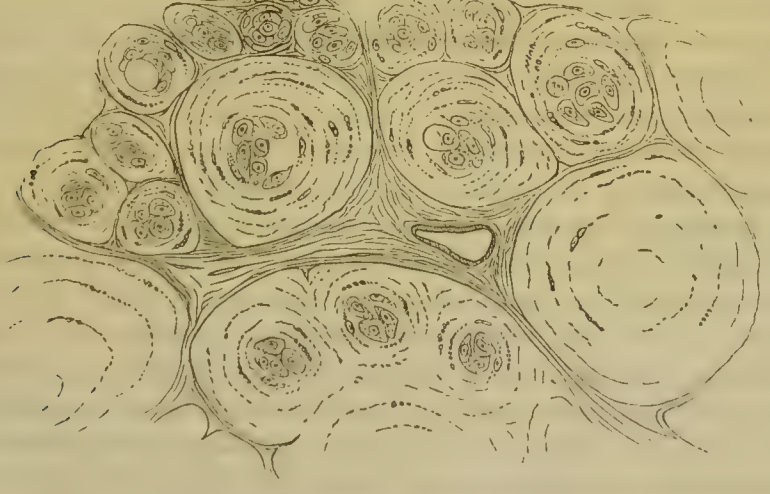

Fig. 12. Vom Durchschnitt eines Colloid- oder Alveolarkrebses. $^1/_{300}$

zu verstehen, ist in Erwägung zu ziehen, dass sich namentlich bei der pathologischen Colloidbildung (Colloidkrebs) sehr viele Colloidheerde unmittelbar neben einander entwickeln. Die Grundsubstanz des Bindegewebes, in welchem sie entstehen,

reicht wohl eine Zeit lang hin, die einzelnen Colloidkörnchen von einander zu isoliren; werden diese aber grösser, so atrophiren die Scheidewände, und es entsteht durch mehr oder weniger vollständige Confluenz benachbarter Hohlräume eine unregelmässig fächrige Eintheilung des Raumes, welche wir mit einigem Recht der alveolaren Eintheilung des Lungenparenchyms vergleichen. (Fig. 12.)

3. Infiltrationszustände.

§ 41. Die zu dieser Gruppe gehörigen Entartungen verdienen weniger als die bisher abgehandelten die Bezeichnung regressiver Metamorphosen. Die von ihnen betroffenen Gebilde bewahren nämlich selbst in vorgerückten Stadien der Veränderung ihre äussere Form wenigstens insoweit, dass man über die Identität derselben im veränderten und unveränderten Zustande nicht in Zweifel sein kann, d. h. dass man sie als Zelle, Gefäss etc. wiedererkennen kann. Im Einklange hiermit scheint auch die physiologische Leistung niemals vollständig aufzuhören, wiewohl gerade in dieser Beziehung die grössten Verschiedenheiten existiren; während die amyloiden und kalkigen Einlagerungen eine bis zur Vita minima gehende Beeinträchtigung der organischen Function mit sich bringen, werden die Pigment- und Fettinfiltration verhältnissmässig leicht ertragen. Bei allen aber ist eine gewisse dem Grade der Veränderung proportionale Einbusse an physiologischer Leistungsfähigkeit unbestreitbar, und dies ist der Grund, weshalb wir die Veränderungen den »rückgängigen« zuzählen müssen.

Zur speciellen Charakteristik derselben sei vor allem hervorgehoben, dass es sich überall um Intussusception und Ablagerung von Stoffen aus dem Blute handelt. Während andere Bestandtheile der Ernährungsflüssigkeit die Zellen etc. spurlos passiren, werden diese Stoffe zurückbehalten, wie der Niederschlag auf einem Filtrum. Unter den Ursachen, welche die Intussusception bedingen und begünstigen, steht eine abnorme Anhäufung des betreffenden Stoffes im Blute obenan. Wir haben es daher nicht selten mit einer gleichzeitigen oder vorgängigen Blutentmischung, einer Dyskrasie zu thun, welche sich, abgesehen von den klinischen Erscheinungen des Allgemeinleidens, dadurch zu erkennen giebt, dass sie an den verschiedensten Puncten des Organismus die nämlichen anatomischen Störungen veranlasst. Selbst in das histologische Detail hinein lässt sich diese Beziehung zu einem dyskrasischen Zustande des Blutes verfolgen, wenigstens glaube ich die eigenthümliche Thatsache, dass nicht selten die kleinsten Arterien, Uebergangs- und Capillargefässe der erste Angriffspunct der Infiltration werden, nur in diesem Sinne deuten zu dürfen. Gerade hier nämlich passirt der centrifugale Ernährungsstrom die Wandung des Circulationsapparates; führt also das Plasma sanguinis einen Stoff, der bereit ist, sich in Zellen, Bindegewebe und homogenen Membranen auszuscheiden, so wird dieser Stoff die erste Gelegenheit zur Ausscheidung in den Wandungselementen der in Rede stehenden Region des Gefässsystems haben.

Neben der Dyskrasie spielen die localen Dispositionen, die Zustände und Eigenthümlichkeiten der Gewebe, eine hervorragende Rolle in der Aetiologie der Infiltrationen. Einmal sind nicht alle Organe bei vorhandener Dyskrasie gleich-

mässig für die Aufnahme der Materies peccans geeignet, sondern zum Exempel bei abnormen Fettgehalt des Blutes die Leber und das areoläre Bindegewebe mehr als alle übrigen Theile des Körpers: bei Anwesenheit überschüssiger Kalksalze im Blut ist die Lunge ein bevorzugtes Depositorium; auch die amyloide Entartung befällt die Organe des Körpers in einer gewissen Reihenfolge nacheinander, die Nieren am frühesten, dann die Milz, die Leber u. s. w. Endlich aber müssen wir die Möglichkeit rein örtlicher Entstehungsursachen anerkennen. Dies tritt am schlagendsten bei der Pigmentmetamorphose hervor, zu welcher Hyperämie, Hämorrhagie und Entzündung die bei weitem häufigste Veranlassung sind; nur wenige, aber allerdings die wichtigsten und interessantesten Pigmentirungen sind auf ein constitutionelles Leiden zu beziehen, wie die melanotischen und melanämischen Färbungen, die *Addison*'sche Bronzed-skin. Wir werden im Laufe dieser Darstellung noch oft Gelegenheit haben, auf den bald örtlichen, bald allgemeinen Charakter der Infiltrationszustände zurückzukommen; diese Vorbemerkungen hatten nur den Zweck, uns über die Stellung derselben in der Naturgeschichte der Krankheiten zu orientiren und die Gruppencharaktere festzustellen.

a. *Die amyloide Infiltration.*

§ 42. Wenden wir uns jetzt zu der amyloiden Infiltration (Speck-, Wachs- Entartung, glasige Verquellung), so gerathen wir leider sofort in eine unläugbare Verlegenheit gegenüber den eben gegebenen Definitionen, weil wir nicht im Stande sind, rund heraus den Stoff zu nennen, welcher vorher im Blute enthalten ist und sich von hier aus in die Gewebe infiltrirt. Das Infiltrat der Gewebe ist nach der Elementaranalyse von *Kekule* ein Eiweisskörper; aber es ist ein Eiweisskörper, welcher sich vom Fibrin, Albumin etc. dadurch unterscheidet, dass er bei Behandlung mit Iod bläulich, violett bis roth wird; am häufigsten tritt dabei eine braunrothe Nuance auf, welche man am besten mit dem Roth des polirten Mahagoniholzes vergleichen und »mahagoniroth« nennen kann. Diese eigenthümliche Farbenerscheinung, welche in ähnlicher Weise nur an den Körpern der Stärkereihe vorkommt, zusammengenommen mit dem Umstand, dass die Substanz gelegentlich wie die Pflanzenstärke in concentrisch geschichteten Körpern auftritt, veranlasste den Entdecker, *Virchow*, ihr den Namen »Amyloid« zu geben. Suchen wir nun im Blute nach einem ähnlich reagirenden Eiweisskörper, so werden wir selbst bei solchen Personen, deren Organe in ausgedehntester Weise amyloid entartet sind, immer vergebens suchen. In der That kann man nur auf Umwegen zu der Ueberzeugung gelangen, dass trotzdem die amyloide Entartung eine echte Infiltration ist.

Da das Amyloid die Eigenschaft, auf Iodzusatz zu erröthen, erst ausserhalb der Blutbahn in den Geweben selbst erlangen kann, so kommt es darauf an, an einem Beispiele zu zeigen, wie ein Eiweisskörper, welcher aus dem Blute stammt und ein notorischer Blutbestandtheil ist, abseiten der Blutbahn zu Amyloidsubstanz werden kann. Dieses Problem ist meines Erachtens durch die Beobachtungen von *Friedreich* und *Biermer* gelöst. Wer sich jemals mit Experimenten über Blutextravasate beschäftigt hat, wird sofort die concentrisch geschichteten Körper, welche jene beiden Forscher in hämorrhagischen Heerden der Lunge fanden, für Abscheidungen von Fibrin um kleine Haufen von Blutkörperchen, Gewebstrümmer, Holz-

kohlenpartikel[1] etc. erkennen. Wenn einige dieser Körper die Iodreaction zeigten, so hatte sich hier unzweifelhaft Blutfibrin in Amyloidsubstanz verwandelt. Damit soll nicht gesagt sein, dass jetzt schon eine Imprägnation mit Fibrin als das Wesentliche bei der amyloiden Infiltration angesehen werden dürfe. Es genügt anzunehmen, dass ein Eiweisskörper der Ernährungsflüssigkeit auf seinem Wege durch die Gewebe angehalten und in fester Form ausgeschieden wird. Da es die hervorragende Eigenthümlichkeit der fibrinogenen Substanz ist, dass sie immer auf dem Puncte steht, fest zu werden, so wird allerdings gerade dieser Eiweisskörper des Blutes die nächsten Ansprüche auf unsere Erwägung haben; ja, wenn wir den Gang der amyloiden Entartung im einzelnen verfolgen, so finden wir noch manches, was dieser Annahme günstig ist, aber die Sache ist jedenfalls noch nicht so reif, um an dieser Stelle weiter erörtert zu werden.

§ 43. Fassen wir jetzt die histologischen Vorgänge ins Auge. Die amyloid infiltrirte Zelle unterscheidet sich von der normalen einmal durch grösseren Umfang; dieser überschreitet das normale Maass meist um $^1/_3$, er kann es aber auch um $^2/_3$, selbst um das Doppelte überschreiten. Damit Hand in Hand geht eine gewisse Verunstaltung der Zelle ins Plumpe, Klumpige; die charakteristischen Contouren sind verwischt, Ecken und Kanten abgestumpft; was aber am meisten auffällt, ist das homogene, farblos durchscheinende, leicht opalisirende Ansehen dieser Zellen. Der Kern ist nicht mehr zu erkennen. Alles deutet auf ein sehr inniges Durchdrungensein des Protoplasma mit einer stark lichtbrechenden Substanz, welche alle durch weniger starke Lichteffecte bewirkten Ungleichartigkeiten verschwinden macht. (Fig. 13. *a*.) Befinden sich mehrere amyloid entartete Zellen in unmittelbarer Berührung, so pflegen sie mit einander zu unregelmässig gestalteten, meist länglichen Klumpen zusammenzusintern, an denen sich die Trennungslinien der einzelnen Elemente nicht mehr bestimmen lassen. (Fig. 13. *b*.)

Fig. 13. Amyloid infiltrirte Leberzellen. *a*. isolirte Zellen. *b*. ein Bruchstück des Leberzellennetzes, an welchem die Trennungslinien der einzelnen Zellen nicht mehr sichtbar sind. $^1/_{300}$

§ 44. Die amyloide Infiltration nichtzelliger Texturelemente ist derjenigen der Zellen in allen Stücken analog. Ueberall die gleiche Aufquellung, Unförmigkeit

1) Es ist sehr instructiv für jeden, welcher sich für die pathologische Histologie der Lunge interessirt, den mikroskopischen Formen des Holzkohlenstaubes einen flüchtigen Blick zu widmen. Man sieht da Körper, welche durch ihre eigenthümlich spiessigen, eckigen Gestalten und ihre in dünnen Lagen braunroth durchscheinende Farbe sehr leicht zu Verwechselungen mit Blutkrystallen Veranlassung geben können. Man findet Holzkohlenpartikel in sehr vielen Lungen; denn die ausserordentlich spitzen Vorsprünge und scharfen Kanten dieser Dinge bewirken, dass sie eingeathmet leichter als andere fremde Körper in das weiche Parenchym der Lunge eindringen und haften bleiben. Ganz sicher aber kann man von der Kohlennatur solcher krystallähnlichen Körper überzeugt sein, wenn sie kreisrunde Löcher haben. (*Virchow's* Archiv X, Taf. III. Fig. 5.) Dies sind die Porencanälchen der Tüpfelzellen des Coniferenholzes.

und glasig durchscheinende Homogenität. So kennen wir sie an structurlosen Membranen, Grund- und Kittsubstanzen aller Art. Wenn es noch eines Beweises bedürfte, dass wir die amyloide Entartung mit Recht eine Infiltration nennen, so müsste diese ganz gleichmässige Art des Auftretens an noch so differenten histologischen Dingen dafür sprechen. Den Stempel der höchsten Wahrscheinlichkeit aber erhält jene übrigens von Niemand bestrittene Auffassung, wenn wir den Gang der Entartung an den einzelnen Organen verfolgen. Ich verweise in dieser Beziehung auf die einschlägigen Abschnitte des speciellen Theiles dieses Werkes und will hier nur noch der Gefässe gedenken.

Die Thatsache, dass kleine Arterien, Uebergangs- und Capillargefässe ein bevorzugter und meist der erste Angriffspunct aller Infiltrationen sind, glaube ich bereits oben (§ 41) in das rechte Licht gesetzt zu haben. Die amyloide Infiltration steht gerade in dieser Beziehung obenan. Jede Organerkrankung wird durch die Erkrankung der zuführenden Gefässe eingeleitet. In diesen letzteren spiegelt sich sehr deutlich das allmähliche Vordringen der Infiltration von innen nach aussen. An einigen Stellen zeigt nur die Intima mit der darauf folgenden homogenen Grenzhaut die glasige Aufquellung, weiterhin nehmen auch die Muskelfasern der Media das homogene, glänzende, etwas verschwommene Aussehen an, und bei hochgradigen Formen, wie solche von *Beckmann* an der Thyreoidea beschrieben sind, erstreckt sich die Infiltration auch in die Adventitia und das umgebende Bindegewebe.

Die unausbleibliche Folge dieser Entartung ist eine entsprechende Verminderung des Gefässlumens. Das Lumen verquillt, und diese Verquellung kann bis zur völligen Impermeabilität gehen. Die nebenstehende Abbildung zeigt die theilweise Amyloidentartung eines Malpighischen Gefässknäuels der Niere; man sieht, wie die blaue Injectionsmasse, bei Lebzeiten also das Blut, nur in diejenigen Capillarschlingen einzudringen vermochte, welche das homogene glasige Aussehen nicht zeigen. Iodzusatz bewirkt, dass das Wundernetz eine Abwechslung von blauen und rothen Schlingen, beiläufig einen sehr zierlichen Anblick, gewährt. (Fig. 14).

Fig. 14. Amyloid infiltrirter Malpighischer Gefässknäuel der Niere. $^1/_{300}$

§ 45. In der Entartung der Gefässe haben wir zugleich das Hauptmotiv für die makroskopischen Anomalieen, welche die amyloid-entarteten Organe darbieten. Unter diesen tritt nämlich eine mehr oder minder starke Anämie entschieden in den Vordergrund. Freilich wird diese Anämie nicht ausschliesslich durch Gefässverquellung, sondern auch dadurch bewirkt, dass das entartete Parenchym einen grösseren Raum einnimmt, als das normale, und somit einen äusseren Druck auf die Gefässe ausübt, wie wir das namentlich an der amyloiden Entartung der Leber constatiren können. Hier sind nicht die Capillarschlingen, sondern die in den Capillarschlingen liegenden Leberzellen das Hauptdepot für die Amyloidsubstanz, und dabei lässt die Anämie der Speckleber nichts zu wünschen übrig.

Je weniger Antheil aber das Blut an der Färbung eines Organes nimmt, desto mehr tritt seine eigene Farbe hervor. Dies gilt besonders auch von den amyloid entarteten Organen und daher sehen wir an ihnen, in dem Maasse die Infiltration fortschreitet, um so mehr die eigenthümliche Farbe und Beschaffenheit der Amyloidsubstanz hervortreten. Die Theile werden blassgelb oder grau durchscheinend, wachsweich, der angedrückte Finger lässt eine bleibende Vertiefung zurück. Wo die Degeneration ganz und gar vollendet ist (allerdings ein seltener Fall und bis jetzt nur heerdweise in der Schilddrüse und der Milz beobachtet) ist die Vergleichung mit weissem Wachs, welche *Virchow* vorschlug, durchaus zutreffend.

§ 46. Die bisher geschilderte Form der amyloiden Entartung findet sich am häufigsten nach lange bestandenen Eiterungen im Knochensystem, Wirbelcaries, Necrose etc., ausserdem ist sie nicht selten eine Begleiterin der constitutionellen Syphilis, weniger häufig der Lungentuberculose und anderer Kachexieen; alles Fälle, wo man eine dyskrasische Beschaffenheit des Blutes als Basis unbedingt voraussetzen kann.

Nur wenige Worte haben wir noch hinzuzufügen für das locale Auftreten der Amyloidsubstanz. Die geschichteten Concretionen in hämorrhagischen Heerden der Lunge haben wir bereits erwähnt. Hier war es Blutfibrin, welches nach längerem Liegen ausserhalb der Blutbahn die Iodreaction annahm; es scheint indessen, dass auch andere Albuminate und Albuminoide die gleiche Metamorphose erfahren können. Die geschichteten Concretionen, welche in den Drüsenschläuchen der Prostata bei Erwachsenen nie fehlen, liefern uns ein Beispiel, wie sich in dem (schleimigen oder colloiden?) Secret einer Drüse, gewöhnlich um einzelne Zellen oder Zellenhaufen ein Eiweisskörper in fester Form ausscheidet und dann — obwohl nicht ausnahmslos — die Iodreaction, und zwar mehr einen blauen oder violetten, weniger den rothen Farbenton zeigt. (Fig. 15.) Durch schichtweise Auflagerung der gleichen Substanz können diese Körper eine ansehnliche Grösse erreichen; auch kommt es vor, dass zwei oder mehrere beisammenliegende eine gemeinsame Umhüllung erhalten, dann kann man sie schon mit blossem Auge erkennen und ihr Verhalten gegen Iod prüfen.

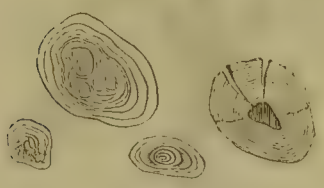

Fig. 15. Geschichtete amyloide Concretionen aus den Ausführungsgängen der Prostata.

Von ganz localer Bedeutung sind endlich jene vielbesprochenen concentrisch geschichteten Körperchen, welche man regelmässig im Ependyme der Hirnventrikel und in ungeheurer Menge bei der sogenannten grauen Atrophie der nervösen Gebilde findet. Ob man es hier mit amyloid infiltrirten Zellen oder mit Concrementen zu thun habe, ist noch nicht entschieden, doch dürfte die auffallende Gleichheit in der Grösse und die nicht ganz regellose Vertheilung dieser Körper im Ependym der Ventrikel der ersteren Annahme günstiger sein, als der zweiten. Die Färbung, welche sie auf Iodzusatz darbieten, ist ein blasses Blau, welches aber durch Schwefelsäure in Violett übergeführt werden kann.

b. *Die Verkalkung.*

§ 17. Eine minder wichtige Rolle als die Amyloidentartung spielt in der Pathologie die Verkalkung. Wir verstehen darunter die Infiltration der Gewebe mit phosphorsaurem und kohlensaurem Kalk in fester Form. Das grossartigste, aber in seiner Art auch ganz eigenthümliche, physiologische Paradigma ist die Ablagerung von Kalksalzen in der Grundsubstanz des Knochengewebes. Nicht hierher dagegen gehören alle krystallinischen Abscheidungen der Secrete, welche z. E. in den Harnwegen als Sedimente und Incrustationen vorkommen.

Wir müssen die Betrachtung der Kalkinfiltration mit einer Vorfrage eröffnen, deren Beantwortung für das Verständniss der Erscheinungen von so grossem Interesse ist, dass sie geradezu zur Hauptfrage wird. Wodurch werden sowohl der phosphorsaure als kohlensaure Kalk im Blute und den Parenchymsäften gelöst erhalten und welche Verumständungen können wir darauf hin mit Wahrscheinlichkeit als Bedingungen der Ausfällung in die Gewebe ansehen?

Unsere Antwort auf diese Fragen ist Stückwerk. Aus der solidarischen Verbindung aller Albuminate mit kleinen Mengen phosphorsauren Kalkes, der bei ihrer Verbrennung als Asche zurückbleibt, liesse sich die Annahme ableiten, dass er in den thierischen Ernährungsflüssigkeiten an die Albuminate chemisch gebunden und in dieser Verbindung in Wasser löslich sein müsse *(Gorup-Bezanez)*. Abgesehen von dieser Hypothese ist die Thatsache hervorzuheben, dass phosphorsaurer Kalk und noch viel ausschliesslicher der kohlensaure Kalk in solchen Flüssigkeiten löslich sind, welche freie Kohlensäure enthalten. Zu diesen Flüssigkeiten gehört sowohl das Blut, als die Ernährungsflüssigkeiten des Körpers. Es ist daher zum mindesten wahrscheinlich, dass freie Kohlensäure als ein wichtiges, vielleicht das wichtigste Lösungsmittel der Kalksalze fungirt *(Gorup-Besanez)*.

Ist es nun schon unerfreulich, dass wir auf den ersten Theil der oben aufgeworfenen Frage mit einem »vielleicht« antworten müssen, so gerathen wir erst recht in Verlegenheit, wenn es gilt, über die Ursachen der Kalkausfällung eine genügende Vorstellung beizubringen. Wir müssen indessen auch hier wenigstens einen Versuch machen. Der umständliche, aber einzig richtige Weg dazu ist der, dass wir alle bekannten Fälle von Verkalkung an uns vorübergehen lassen, um am Schlusse dieser Musterung die Frage aufzuwerfen: Was haben die Localitäten, an denen wir die Kalkabscheidung finden, gemein mit einander und inwiefern qualificirt sie diese gemeinsame Eigenthümlichkeit zu Kalkdepots? Dabei ist es unzulässig, an diejenigen Fälle von Kalkinfiltration zu denken, wo eine gleichzeitige ausgedehnte Resorption von Kalksalzen im Knochensystem mit Sicherheit eine Ueberfüllung des Blutes mit Kalk, eine Kalkdyskrasie vermuthen lässt, weil hier die Vorstellung zu nahe liegt, dass das Blut nur bis zu einem gewissen Sättigungspunct Kalksalze in Lösung erhalten könne und dann die Ausscheidung in fester Form auf diesem oder jenem Puncte erfolgen müsse. Wir müssen uns ausschliesslich an die Kalkinfiltrationen mit localem Charakter halten und wollen mit den physiologischen Vorkommnissen beginnen.

§ 18. Das echte Knochengewebe kommt dadurch zu Stande, dass an einem mit Blutcapillaren reichlich versehenem Bindegewebe in denjenigen Regionen

der Gefässterritorien oder Parenchyminseln, welche nach allen Seiten hin am weitesten von den Gefässen entfernt sind, zuerst eine dichte Grundsubstanz auftritt, welche die sternförmig werdenden Zellen in regelmässigen Zwischenräumen einschliesst, darauf aber selbst eine Imprägnation mit Kalksalzen erfährt. Dies ist das Grundphänomen, auf welches sich sowohl die Knochenbildung aus Membranen als die Knochenbildung aus Knorpel zurückführen lässt. In beiden Fällen werden auf diese Weise die ersten Umrisse der Markräume gegeben: die regelmässige Wiederholung jener Ablagerung, Zelleneinschliessung und Verkalkung führt einerseits zur Bildung der compacten, um Blutgefässe concentrisch geschichteten Knochensubstanz, anderseits zur Verkleinerung des ursprünglichen Markraumes bis auf das Lumen des Haversischen Canälchens. Ich verweise im Betreff des eingehenden Studiums dieser Dinge auf die Lehrbücher der normalen Histologie. Für uns ist namentlich der Umstand von Wichtigkeit, dass die erste Ablagerung der Kalksalze in jenen neutralen Linien erfolgt, welche man ebensogut als Grenzlinien, wie als Mittellinien der Gefässterritorien auffassen kann. Es versteht sich von selbst, dass diese Linien in gewissen Puncten zusammenstossen und ein ähnliches Netzwerk bilden müssen, wie die Capillaren selbst, was auch der Anblick einer jungen Osteophytbildung oder eines Röhrenknochens am Ossificationsrand gegen den Knorpel hin vollkommen bestätigt. Es fällt uns dabei ein, dass in anderen bindegewebigen Parenchymen die Lymphgefässe mit grosser Consequenz ein ähnliches Verhalten zu den Blutbahnen zeigen. Ich machte schon im Jahre 1859[1] darauf aufmerksam, dass die Lymphgefässe des Froschlarvenschwanzes allezeit in denjenigen Regionen des Parenchyms erscheinen, die am weitesten von Blutgefässen entfernt sind. Seither ist der Verlauf der Lymphcapillaren Gegenstand zahlreicher Untersuchungen gewesen, und jene Thatsache immer wieder bestätigt worden. (Vergl. z. B. *v. Recklinghausen*: Die Lymphgefässe und ihre Beziehung zum Bindegewebe. Taf. I, Fig. 1.) Dieser Verlauf hängt mit der Function der Lymphcapillaren als Abzugsgräben für das überschüssige Ernährungsfluidum zusammen, indem überall da, wo die von den Capillargefässen nach allen Seiten hin ausgehenden Strömungen aufeinandertreffen, für eine entsprechende Abführung durch Drainröhren gesorgt ist. Ich werde weiter unten zeigen, in welcher Weise diese Diversion auf ein abliegendes Gebiet für unsere Betrachtung erspriesslich werden kann; für jetzt nur die Bemerkung, dass das echte Knochengewebe eine der wenigen Texturen ist, welche der Lymphgefässe gänzlich entbehren.

Wie die einzelnen Gefässterritorien des jungen Knochens durch Kalkinfiltration bezeichnet werden, so grenzt sich auch der Knochen als Ganzes gegen den Knorpel durch eine halb dem Knorpel, halb dem Knochen angehörige mit Kalksalzen infiltrirte Zone ab, dieselbe Verkalkungszone, welche so lange Zeit den Werdeprocess des Knochens verdunkelt hat. Genauer ausgedrückt, ist es nicht der Begriff Knochen, sondern die Summe der äussersten an den Knorpel stossenden, von den letzten Schlingen der Arteria nutritia versorgten Markräume, welchen diese gemeinsame Abgrenzung zukommt. Dies zeigt sich deutlich bei jener Störung des Knochenwachsthums, welche wir Rhachitis nennen. Hier greifen einzelne der termi-

1) De vasorum genesi. Inauguraldissertation. Berlin.

nalen Markräume des Knochens weit in die sehr breite Wucherungsschicht des Knorpels hinein. Die Kalkzone ist an manchen Puncten unterbrochen und schon *Virchow* hat beobachtet, dass man dafür kleine Verkalkungsheerde, gewissermassen die versprengten Stücke der Kalkzone weiter aufwärts im Knorpel findet. Legt man in dieser Gegend einen Querschnitt an, so kann man die Beobachtung machen, wie durch jene Kalkinfiltration der ganze Knorpel in länglich-runde, ungleich grosse Felder abgetheilt ist, in deren Centrum man je einen der übergreifenden Markräume mit seinen centralgelegenen Gefässschlingen erkennen kann. Auch hier also tritt die Kalkinfiltration als Markstein der Gefässgebiete auf, und wiederum in einem Gewebe, welches weder an den erwähnten Berührungslinien, noch überhaupt Lymphgefässe aufzuweisen hat. (Fig. 16.)

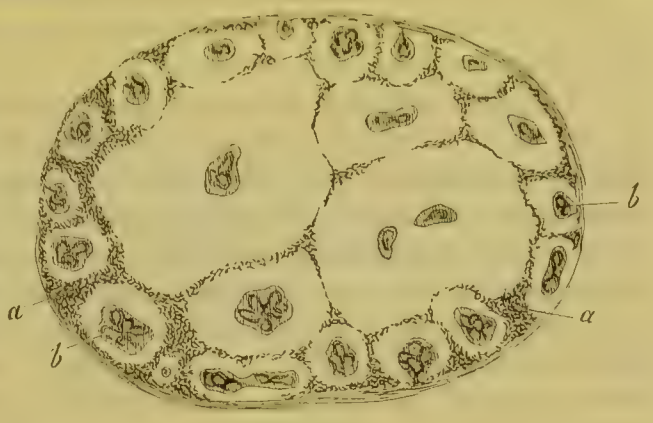

Fig. 16. Knorpelverkalkung. Querschnitt durch die Wucherungszone eines rhachitischen Epiphysenknorpels. $^1/_{10}$

Ich glaube schon auf Grund dieser Data der normalen Histologie die Ansicht aussprechen zu dürfen, dass Eigenthümlichkeiten der Säftebewegung, namentlich eine gewisse Langsamkeit, bez. Stagnation derselben, welche wegen des Mangels der Lymphgefässe an den gedachten Stellen mit Wahrscheinlichkeit vorausgesetzt werden kann, in keinem ganz zufälligen Causalnexus zur Verkalkung stehen. Ist dies aber der Fall, so würden wir uns die Ausfällung der Kalksalze so vorzustellen haben, dass das Lösungsmittel derselben, die freie Kohlensäure, bei ihrem grossen Diffusionsvermögen die stagnirende Ernährungsflüssigkeit verlässt und auf anderen Wegen zur Ausscheidung gelangt, bei ihrem Entweichen aber die Kalksalze ungelöst zurücklässt.

§ 49. Gehen wir nunmehr zu der pathologischen Verkalkung über, so sehen wir dieselbe hauptsächlich als ein secundäres Ereigniss im Gefolge von Entzündung und Neubildung auftreten. Entweder sind es die neugebildeten Gewebe selbst, die verkalken, oder es sind die nichtbetheiligten, aber von den Entzündungs- und Neubildungsproducten umgebenen und durchsetzten Ueberreste des kranken Organes. Inwiefern hier in jedem einzelnen Falle mit grosser Wahrscheinlichkeit ebenfalls eine Störung der Säftecirculation als veranlassendes Moment für die Ausscheidung der Kalksalze herangezogen werden kann, wird sich bei der Einzelbetrachtung zeigen. Die Verkalkung wird an den verschiedensten Geweben, Bindegeweben, Gefässen, Zellen- und Drüsengeweben, Muskeln, glatten wie quergestreiften, beobachtet, am häufigsten sind aber auch auf pathologischem Gebiete Knorpelverkalkungen. Nach lange bestandenen Katarrhen der Respirationsschleimhaut pflegen die Knorpel des Larynx und der Trachea, bei chronischen Vereiterungen der Wirbelkörper pflegen die Zwischenwirbelknorpel zu verkalken; die Rippenknorpel

alter Leute haben nicht selten das gleiche Schicksal; endlich zeigt sich Verkalkung an jenen kleinen, kugligen Portionen von Knorpelgewebe, wie wir sie einerseits als Structurelement der Knorpelgeschwülste, anderseits als Excrescenzen der Gelenkknorpel und Synovialmembranen kennen lernen werden. In allen diesen Fällen tritt die erste Ablagerung der Kalksalze in den innersten, von der Oberfläche am weitesten entfernten Gegenden der knorpligen Gebilde auf, in Gegenden, wo sicherlich die Circulation der Ernährungsflüssigkeit am wenigsten leicht von Statten geht, vielleicht ganz stockt.

Ueberdies ist die Geschichte der Knorpelverkalkung ganz besonders geeignet, um das histologische Detail der Kalkinfiltration an einem ausgezeichneten Beispiele darzulegen. Wir haben es dabei mit einer Bindesubstanz, mit Zellen und Grundsubstanz zu thun. Es ist nicht aufgeklärt, warum bald die Zellen, bald die Intercellularsubstanz der erste Angriffspunct der Verkalkung sind; genug, dass sie es beide sein können: es ist ein charakteristischer Zug auch dieser Infiltration, dass die verschiedensten Texturelemente den Veränderungen zugänglich sind. — Den ersten sichtbaren Effect der Verkalkung bilden die sogenannten Kalkkrümel, kleine, rundlich eckige, bei durchfallendem Lichte schwarze, bei auffallendem Lichte glänzend weisse Körperchen, welche in das betreffende Gewebe, sagen wir also zuerst die Grundsubstanz des Knorpels mehr oder weniger dicht eingesprengt sind. Man hat diese Dinge geradezu für die Kalksalze in Person halten und Krystallformen an ihnen ausfindig machen wollen; aber man täuschte sich. Die Kalkkrümel mögen ihre Haupteigenschaften, nämlich ihre Festigkeit, ihre weisse, undurchsichtige Beschaffenheit immerhin von den imprägnirten Kalksalzen erhalten, trotzdem wird man an jedem von ihnen 1.) ein Stückchen Grundsubstanz von gleicher Grösse und 2.) die eingelagerten Kalksalze unterscheiden müssen. Ohne diese Unterscheidung oder besser Zusammenfassung würden alle weiteren Veränderungen nicht blos unerklärlich, sondern geradezu unmöglich sein. Nachdem nämlich die Grundsubstanz durch die Kalkkrümel anfangs stark verdunkelt worden, erlangt sie in der Folge ein homogenes, glänzendes Aussehen, wie wir es von der Grundsubstanz des Knochens kennen; sie erlangt es aber augenscheinlich dadurch, dass die Kalkkrümel immer dichter und dichter zu liegen kommen, endlich mit einander in Berührung treten und sofort als isolirt zu unterscheidende Theile verschwinden. Da nun die Grundsubstanz nach vollendeter Verkalkung genau dasselbe Volumen hat, als vor derselben, so können die Kalksalze unmöglich in so grossen Portionen, wie die Krümel sind, neben der eigentlichen Grundsubstanz auftreten, die Kalkkrümel müssen als Grundsubstanz + Kalksalze angesehen werden.

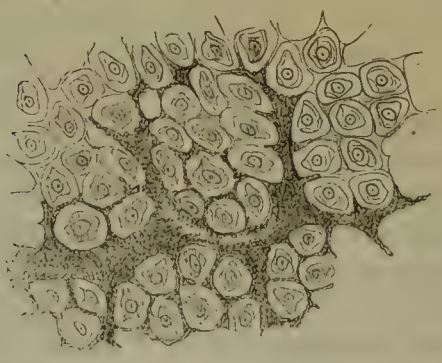

Fig. 17. Knorpelverkalkung. Ein freier Körper des Ellenbogengelenkes im Querschnitt. $^1/_{300}$

Dafern nun und so lange die Grundsubstanz allein das »Verkalkte« ist, bietet sich uns der Anblick einer weissen, glänzenden, netzförmig verästelten Figur dar, welche um so zierlicher ist, je mehr Raum die Zellen einnehmen, und je schmaler infolge

dessen die Balken der Grundsubstanz sind. (Fig. 17.) *Rokitansky* beschreibt auch eine kuglige Sonderung der verkalkten Grundmasse, welche namentlich bei Faserknorpel und Enchondromen vorkommt. Ich habe diese kuglige Sonderung ebenfalls gesehen. Sie ist nicht mit der Krümelung zu verwechseln. Dagegen stellt sie *Rokitansky* mit Recht der Verkalkung fibrillärer Grundsubstanzen an die Seite.[1] Die Kugeln oder besser Scheiben sind die Querschnitte verkalkter Fibrillen. Wenn wir daher die kuglige Sonderung der verkalkten Grundsubstanz an faserknorpeligen Gebilden antreffen, so hat dies an sich nichts auffallendes; dass aber auch die Grundsubstanz des hyalinen Knorpels unter Umständen einer Auflösung in Fibrillen fähig ist, hat uns die Geschichte der Erweichung bereits gelehrt.

Zu ganz anderen optischen Resultaten führt die Knorpelverkalkung, wenn die Zellen der zunächst ergriffene Theil sind. Eine eigenthümliche Verdickung (Sclerosis, *Virchow*) der Knorpelkapseln geht in diesem Falle allen weiteren Veränderungen voran. Die verdickte Kapsel nimmt die Kalksalze auf und zwar nicht immer als Wolke von Kalkkrümeln, was freilich bei weitem am häufigsten vorkommt, sondern auch in der Weise, wie es *Kölliker* zuerst bei der Rhachitis sah, dass sich die Kalkimprägnation nur durch das allmähliche Hervortreten einer weisslichen Opalescenz bei auffallendem Lichte kennzeichnet, während das Gebilde niemals seine Durchsichtigkeit einbüsst. Letzterem Umstande verdanken wir die Wahrnehmung, dass diese ganze Reihe von Umwandlungen doch nicht eigentlich die Zellsubstanz selbst betrifft. Es bleibt bis zu Ende ein ausgesprochen capsulärer Process. Die Kapsel fährt fort, sich nach innen zu verdicken. Der Raum der ursprünglichen Knorpelhöhle wird dadurch immer kleiner und kleiner; zugleich verliert er die sphäroide Gestalt. Da nämlich die Knorpelverdickung nicht gleichmässig auf allen Puncten erfolgt, sondern in regelmässigen Abständen kleine, trichterförmige Lücken ausgespart bleiben (analog den Porencanälchen der verholzenden Pflanzenzelle), so resultirt schliesslich für den Zellenbehälter eine zackige, verästelte Gestalt, wie sie den Knochenhöhlen nicht ähnlicher gedacht werden kann. Ist gleichzeitig oder nachträglich auch die Grundsubstanz bis zum glasig durch-

1) Am schönsten tritt das Phänomen der kugligen Sonderung bei der Verkalkung von Sehnen hervor und ist hier von *Lieberkühn* (*Reichert u. Du Bois*, Archiv 1860, No. 6 p. 824 ff.) einer sehr eingehenden Untersuchung unterworfen worden. Dabei ist zu bemerken, dass zwischen den scheibenförmigen Fibrillenquerschnitten gelegentlich grössere oder kleinere Zwischenräume übrigbleiben, welche wegen ihrer nach innen geschweiften, zackigen Contourirung den Knochenkörperchen oft täuschend ähnlich sehen. Erwägt man indessen die ausserordentlichen Schwankungen in Grösse und Gestalt, welchen diese Dinge unterworfen sind, so wird man auch ohne zum Längsschnitt seine Zuflucht zu nehmen, die Ueberzeugung gewinnen, dass wir es mit unselbständigen, durch die angrenzenden Kreise bestimmten Formen zu thun haben. Man vergleiche hierzu Fig. 17., welche den Querschliff einer verknöcherten pleuritischen Pseudomembran darstellt.

Fig. 18. Querschliff einer verknöcherten pleuritischen Pseudomembran (nach *Rokitansky*).

scheinenden Stadium der Verkalkung gediehen, so dürfen wir von einer directen Ossification des hyalinen Knorpels reden. Dergleichen unechtes Knochengewebe, welches sich zum echten (§ 48.) ebenso verhält, wie andere verkalkte Bindesubstanzen, Sehnen, Fascien, Gefässhäute etc., kommt selten und immer nur in kleinen Portionen vor, so in Knorpelgeschwülsten und in der spongiösen Substanz rhachitischer Knochen, wo es kleine Einsatzstückchen nahe dem Verknöcherungsrande des Knorpels bildet.

Soviel über das histologische Detail der Knorpelverkalkung. Die einzelnen Züge wiederholen sich an den verschiedensten Geweben. Wenn wir indessen der speciellen Darstellung nicht vorgreifen wollen, so müssen wir uns hier mit der Bemerkung begnügen, dass es sich bei der Verkalkung überall um eine wahre Infiltration handelt. Die Formen der infiltrirten Gebilde werden wenigstens in ihren gröberen Umrissen niemals verwischt; in der Regel sind wir durch die chemische Auflösung der Kalksalze (Salzsäure) im Stande, die Dinge so wiederherzustellen, wie sie vorher waren.

c. *Die Pigmentirung.*

§ 50. Indem wir zur Pigmentirung (Chromatose) übergehen, betreten wir eines der interessantesten Gebiete der pathologischen Gewebelehre. Die Grenzen desselben sind etwas verschwommen. Darum bemerke ich im Voraus, dass es nicht in meiner Absicht liegt, jede Farbenveränderung, welche gelegentlich an kranken Theilen beobachtet wird[1], als Pigmentirung in Betracht zu ziehen, sondern ausschliesslich diejenigen positiven Färbungen, welche durch Infiltration eines Farbstoffes in die Gewebe hervorgebracht werden. Rothe, gelbe, braune und schwarze Pigmentkörper mit allen denkbaren Zwischentönen können auf diese Weise als Infiltrate auftreten. In letzter Instanz aber gehen sie alle von einem und demselben präexistirenden rothen Farbstoffe aus; ich meine das Hämatin der Blutkörperchen.

Wir kennen die chemische Zusammensetzung des Hämatins nicht genau, wissen nicht, wie es sich bildet. Selbst höchst wahrscheinlich ein Eiweisskörper ist es in den rothen Blutkörperchen mit einem andern farblosen Eiweisskörper, dem Globulin, aufs innigste verbunden. Diese Verbindung schiesst unter Umständen in langen rothen Nadeln an (Hämatokrystallin). Um es nun begreiflich zu finden, dass auch gelbe, braune und schwarze Pigmente vom Blutfarbstoff abstammen, ist es unerlässlich, einen Blick auf die physiologischen Metamorphosen dieses Körpers zu werfen. Die wichtigste von ihnen und gewissermassen das Paradigma für alle ist die Metamorphose in Gallenfarbstoff. Ein geheimnissvolles Dunkel hat lange Zeit über diesem an sich so plausiblen Vorgange gelegen. Es schien mit Recht bedenklich, einen chemischen Körper, der ausschliesslich durch die Thätigkeit der Leberzellen erzeugt wird, von einem bestimmten Blutbestandtheil abzuleiten, blos weil er ähnliche optische Eigenschaften besitzt. Gegenwärtig sind diese Bedenken so gut als ganz gehoben und zwar hauptsächlich durch folgende Erfahrungen: An

1) Waren nicht fast alle bisher betrachteten Veränderungen der Gewebe zugleich Ursache einer besondern Färbung oder Entfärbung der Gewebe? Auch durch Austrocknung, durch Runzelung, durch Verdichtung können der Lichtbrechungscoefficient und damit die optischen Eigenschaften der Gewebe geändert werden.

Stellen, wo vor Zeiten ein Bluterguss stattgefunden hat, findet sich nicht selten das Hämatoidin, kleine, feuerrothe Krystalle rhombischen Systems (Fig. 19.). Es wird wohl Niemand bezweifeln, dass dieses Hämatoidin ein Derivat des Blutfarbstoffes sei; indessen enthält es kein Eisen, wie Hämatin, und giebt mit kräftig oxydirenden Mitteln, z. E. concentrirter Schwefelsäure, behandelt, die Spectralfarben. Nun braucht wohl kaum hervorgehoben zu werden, dass eben diese Eigenschaften, welche das Hämatoidin vom Blutfarbstoff unterscheiden, es dem Gallenfarbstoff annähern. Es wurde dadurch zum mindesten sehr wahrscheinlich, dass der Gallenfarbstoff als ein Abkömmling des Blutfarbstoffes angesehen werden müsse, und diese Wahrscheinlichkeit wurde zur Gewissheit, als *Valentiner* mit der Entdeckung hervortrat, dass man durch Chloroform aus der getrockneten und gepulverten Galle Hämatoidin extrahiren könne. In der That gewinnt man auf diese Weise einen krystallinischen Farbstoff, der sich beim ersten Anblick gar nicht vom Hämatoidin unterscheiden lässt. Dennoch hat sich die Beobachtung *Valentiner's* eine kleine Correctur gefallen lassen müssen. *Städeler* fand, dass sich der krystallinische Farbstoff der Galle (Bilirubin, $C_{32}\ H_{18}\ N_2\ O_6$) nicht blos durch eine unbedeutende Abweichung in den Krystallwinkeln, sondern auch durch einen Mehrgehalt von 2 At. Kohlenstoff von dem Hämatoidin ($C_{30}\ H_{18}\ N_2\ O_6$ *Robin*) unterscheide. Dieser Unterschied wird allerdings auch von *Städeler* für zu gering erachtet, um den Satz zu erschüttern, dass der Gallenfarbstoff aus Blutfarbstoff gebildet werde. Die alternden rothen Blutkörperchen verlieren ihren Farbstoff, dieser theilt sich dem Serum mit, wird von hier aus in die Leberzellen aufgenommen, in Gallenfarbstoff verwandelt und mit dem Kothe aus dem Körper entfernt. Vor dieser Entfernung aber macht er, namentlich bei längerem Verweilen der Galle in der Gallenblase eine weitere Metamorphose in gelbe, grüne, braune und schwarze Nuancen durch, welche *Städeler* als Bilifuscin ($C_{32}\ H_{20}\ N_2\ O_8$), Biliverdin ($C_{32}\ H_{20}\ N_2\ O_{10}$), Biliprasin ($C_{32}\ H_{22}\ N_2\ O_{12}$) und Bilihumin bezeichnet. Man sieht, dass sich das Bilifuscin vom Bilirubin durch Mehrgehalt von 2 At. H O, das Biliverdin vom Bilifuscin durch Mehrgehalt von 2 At. O, das Biliprasin vom Biliverdin wieder durch 2 At. Wassermehr unterscheidet, während das Bilihumin ein schwarzer, unlöslicher, sehr hoch oxydirter Körper ist.



Fig. 19. Hämatoidinkrystalle (n. *Virchow*).

§ 51. Die eben mitgetheilte Farbenscala ist, wie bereits erwähnt, das Paradigma für den Gang aller übrigen Pigmentveränderungen, sowohl der physiologischen, als der pathologischen. Die ersteren, die ich nur hier im Vorbeigehen berühre, kommen dadurch zu Stande, dass auch andere Zellen die Eigenschaft haben oder doch im höheren Lebensalter bekommen, wie die Leberzellen aufgelösten Blutfarbstoff dem Serum zu entziehen und in sich zu condensiren; so das Epithel der Chorioidea, das Rete Malpighi, gewisse Ganglienzellen. Eine besondere Erwähnung verdient nur das schwarze Lungenpigment. Ich habe bereits in einer Anmerkung auf Seite 34 darauf aufmerksam gemacht, wie leicht kleine Theilchen vegetabilischer Kohle, namentlich Holzkohle, in der Lunge haften und dann zu Verwechselungen mit Pigmentkörpern Veranlassung geben können. Wir werden daher nicht abgeneigt sein, einen wenn auch kleinen Theil des Lungenpigmentes auf eingewanderte

Kohle zu beziehen. Diese Annahme wird dadurch gewiss nicht erschüttert, dass sich das Lungenpigment Reductionsmitteln gegenüber ausserordentlich beständig zeigt, was zum wenigsten auf einen starken Gehalt an reinem Kohlenstoff schliessen lässt. Auch die Beobachtung, dass das Lungenpigment gelegentlich in Zellen eingeschlossen vorkommt, kann nicht mehr gegen die Kohlenstaubtheorie geltend gemacht werden, da man in der neuesten Zeit mit eigenen Augen gesehen hat, wie weiche Zellen, z. E. farblose Blutkörperchen, kleine feste Theilchen in ihr Protoplasma aufnehmen können. Trotz alledem kann nur ein kleiner Theil des Lungenpigmentes für eingewanderte Kohle gehalten werden, ein anderer Theil rührt unstreitig vom Blutfarbstoff her. Dies zeigt sich einerseits in der anatomischen Uebereinstimmung dieser und anderer Pigmentirungen, anderseits darin, dass das Lungenpigment ganz unter denselben Umständen (Hyperämie, Hämorrhagie, eine pathologische Vermehrung erfährt, unter denen andere Organe der Sitz von Pigmentbildung werden. Auch ist es durchaus glaublich, dass das Blutpigment an einem Orte, wo der Gasaustausch so ausserordentlich lebhaft ist, schneller als anderwärts der unvollkommenen Verbrennung zu thierischer Kohle anheimfallen werde.

§ 52. Wenden wir uns nun zu den pathologischen Chromatosen, so haben wir bereits in den einleitenden Bemerkungen angedeutet, dass die grosse Mehrzahl derselben infolge von örtlichen Störungen der Circulation auftritt. Diese Pigmentirungen sind ausserordentlich dauerhaften Charakters und zeigen daher nicht blos bestehende Hyperämieen an, sondern bilden auch eine Art von Erinnerungszeichen, dass dieses oder jenes Organ, diese oder jene Stelle eines Organes, vor Zeiten einmal der Sitz einer Hyperämie gewesen ist. Dass übrigens nicht jede Hyperämie Pigmentbildung zurücklässt, versteht sich von selbst; man kann sogar die Behauptung aufstellen, dass dies nur diejenigen Hyperämieen thun, wobei Blut extravasirt oder in den Gefässen zu dauerndem Stillstand gekommen ist. Wenn man erwägt, dass ganz abgesehen von der massigen Hämorrhagie auch die acuten Entzündungen und nicht minder die Staungshyperämieen zu kleineren, aber desto zahlreicheren Extravasationen in das Capillargebiet führen, so wird man jene Behauptung an sich schon weniger kühn finden. Ihre eigentliche Rechtfertigung aber erhält sie durch die anatomischen Thatsachen.

Alle rein localen, d. h. nicht auf einer Dyskrasie beruhenden Pigmentirungen nehmen nachweisbar ihren Ausgang von grösseren oder kleineren Portionen vollkommen ruhenden Blutes. Gelegentlich sind es nur einige wenige Blutkörperchen, die nicht einmal vollkommen durch die Wandung des Gefässes hindurchgedrungen, sondern etwa in der Adventitia stecken geblieben sind, aber viel gewöhnlicher sind es kleine Streifen und Tröpfchen Blut oder gar grössere Blutklumpen, welche neben dem Gefäss im Parenchym liegen. Wir haben an dieser Stelle nicht einzutreten auf die mannichfaltigen Veränderungen, welche dergleichen in Ruhestand versetzte Blutportionen überhaupt erfahren können (Organisation, Vereiterung etc.), wir haben daraus nur das für die Pigmentirung wichtige Moment hervorzuheben, dass sich die rothen Blutscheiben allmählich entfärben und ihren Farbstoff in gelöster Form den benachbarten Geweben zur Verfügung stellen. Wir haben etwas Aehnliches bereits bei der Faulung des Blutes kennen gelernt. Daraus folgt,

dass die Abgabe des Farbstoffs eine Erscheinung ist, welche nicht blos das plötzliche Absterben der Blutkörperchen begleitet, sondern auch diejenigen Metamorphosen einleitet, welche wie hier mehr zu einem allmählichen Untergange oder zur Fortexistenz in anderer Gestalt hinführen.

§ 53. Ehe wir indessen an das Freiwerden des Blutfarbstoffes die weitere Geschichte der Pigmentirung anknüpfen, wollen wir mit wenigen Worten des Falles gedenken, wo der Blutfarbstoff Pigmentkörper bildet ohne die Blutkörperchen zu verlassen, ich meine die sogenannten blutkörperchenhaltenden Zellen. Die Frage über die Entstehung dieser grossen, runden oder rundlichen Gebilde, welche in einer farblosen, homogenen Grundsubstanz eine Anzahl rother Blutkörperchen enthalten (Fig. 20. *a.*), wurde früher für wichtiger gehalten, als jetzt. Man glaubte durch dieses Beispiel die Lehre von der Zellenbildung durch Umhüllung stützen zu können. Gegenwärtig hat sie zwar jenes histogenetische Interesse eingebüsst, aber gelöst ist sie deshalb noch nicht. Es scheint, dass sich diese Körper nicht überall in gleicher Weise bilden. Bei stagnirendem Amphibienblut habe ich mich überzeugt, dass Conglomerate von farbigen und farblosen, resp. farblos gewordenen Blutkörperchen den optischen Effect der blutkörperchenhaltenden Zellen vermitteln[1] (Fig. 20. *b*). Auf die blutkörperchenhaltenden Zellen der Säugethiere dürfte dies nur in beschränktem Maasse anwendbar sein, da hier die Blutkörperchen mehr central liegen und von einem homogenen Saume allseitig umschlossen sind. Hier scheint mir nur die eine Annahme zulässig, dass sich um eine Gruppe von Blutkörperchen eine secundäre Ausscheidung von Fibrin gebildet habe. Wir hätten es demnach im Kleinen oder Kleinsten mit einem Phänomen zu thun, was sich, wie wir sehen werden, bei allen heerdweisen Hämorrhagieen in immer grösseren Dimensionen wiederholt. Die farbigen Blutkörperchen machen nachträglich in dieser ihrer Einkapselung weitere Metamorphosen durch, verlieren ihre runden Contouren, werden dunkler und sintern endlich zu einem tiefbraunen oder schwarzen Pigmenthäufchen zusammen.

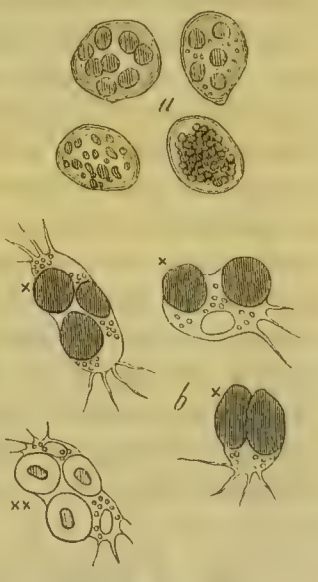

Fig. 20. Blutkörperchenhaltende Zellen *a.* vom Menschen; *b.* vom Frosch. $^1/_{300}$

1) Experimental-Studien über die Histologie des Blutes. Leipzig bei Engelmann. Diese Ansicht ist von *Preyer* (Ueber amöboide Blutkörperchen, *Virchow's*, Archiv XXX, 417 bestritten, aber nicht widerlegt worden. *Preyer* will die rothen, kugligen Körper (Fig. 20 *b**) nicht für Blutkörperchen gelten lassen und benutzt deshalb eine andere von mir und *Beale* gefundene und von ihm selbst erweiterte Thatsache, dass der rothe Inhalt stagnirender Froschblutkörperchen gelegentlich in Tropfen aus den Zellen austritt, zu der Hypothese, dass diese ausgetretenen rothen Tropfen von den amöboiden farblosen Zellen aufgenommen würden. Indessen ist es nur nöthig, Essigsäure hinzuzufügen (Fig. 20 *b***), um sich von der Anwesenheit eines Zellenkernes in den grösseren jener rothen Kugeln zu überzeugen. Für die kleineren mag die Ansicht von *Preyer* nicht unbeachtet bleiben.

§ 54. Fahren wir nach dieser Abschweifung in unsrer Darstellung der Pigmentinfiltration fort. Wir waren dem Gange der Erscheinungen bis zu dem Puncte gefolgt, wo der Blutfarbstoff aus der Zelle austritt und sich in die umgebenden Gewebe verbreitet. Nicht alle Gewebsbestandtheile sind gleichmässig empfänglich für den aufgedrungenen Pigmentkörper. Wir beobachten eine ganz ähnliche Wahlanziehung, wie sie von der Imprägnation todter Gewebe mit karminsaurem Ammoniak bekannt ist. Die Zellen ziehen den Farbstoff mächtiger an, als die Intercellularsubstanzen, homogene Membranen, elastische Fasern etc. Die Zellen erscheinen daher schon in diesem Stadium am intensivsten mit einem gelben oder braunen Farbenton gesättigt. Darin aber unterscheidet sich die Hämatin- von der Karminfärbung, dass nicht innerhalb der Zelle wiederum der Kern ein besonderes Anziehungscentrum für den Farbstoff abgiebt. Im Gegentheil, gerade die Kerne bleiben unberührt, so dass man sie namentlich später als farblose Scheiben inmitten des pigmentirten Protoplasmas wahrnehmen kann.

Auf das Stadium der diffusen Imbibition folgt dasjenige der körnigen oder krystallinischen Ausfällung des Pigmentkörpers. Auch dieser Erscheinung sind wir beim Brande bereits begegnet. Deshalb und weil sie nicht blos in den Gewebsbestandtheilen, sondern auch in der freien Flüssigkeit zwischen den Gewebsbestandtheilen auftritt, sind wir berechtigt, dieselbe als einen rein chemischen Vorgang anzusehen, der mit den Lebenseigenschaften der Theile nichts zu thun hat. Es ist richtig, dass die krystallinischen Ausscheidungen (Hämatoidin), bei denen am wenigsten an eine Mitwirkung der Zellen gedacht werden könnte, häufiger in der freien Flüssigkeit als in den Zellen gefunden werden; inzwischen hat man auch farbige Krystalle in den Zellen entdeckt und umgekehrt kommt das körnige Pigment, welches beiläufig gesagt so sehr der gewöhnlichere Befund ist, dass die Hämatoidinkrystalle als grosse Seltenheiten betrachtet werden können, — das körnige Pigment kommt ebensogut ausserhalb als innerhalb der Zellen vor. Dasselbe besteht, wie bereits im Namen liegt, aus kleinsten, gelben, braunen oder schwarzen (Melanin-) Körnchen, welche in Häufchen beisammen liegen und unter Umständen zu grösseren, mehr homogenen Klümpchen verschmelzen. Füllen sie das Protoplasma einer Zelle an, so wird der farblose Kern theils auf die Seite gedrängt, theils von allen Seiten umfasst, es sieht aus, als ob die pigmentirte Zelle eine runde Lücke oder ein Loch habe. Bei platten Zellen, wo der Kern von einer Wand zur andern reicht, erhält sich diese Form, wie das Beispiel des Chorioidealepithels lehrt, bei rundlichen Zellen wird schliesslich auch der Kern unsichtbar, und wir erhalten ein farbiges Körperchen, an welchem nur die äussere Form der Zelle noch erkennbar ist.

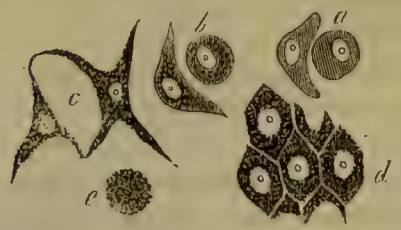

Fig. 21. Zellen in verschiedenen Stadien der Pigmentinfiltration *a.*, *b.*, *c.*, *e.*, aus einem Pigmentkrebs, *d.* pigmentirtes Gefässepithel, ebendaher. 1/300

§ 55. Dass die Function der Zellen unter dieser Infiltration wesentlich leide, ist darum nicht wahrscheinlich, weil man an vielen, selbst den lebenswichtigsten Elementen des Körpers theilweise Pigmentinfiltration beobachtet. Ich erinnere an

gewisse Gruppen motorischer Ganglienzellen in den Hirnstielen, deren regelmässig zu constatirende Pigmentirung zu der Bezeichnung jener Gegend als Substantia nigra oder ferruginea Veranlassung gegeben hat. Im Allgemeinen aber kann diese Frage gerade bei den localen Pigmentirungen nicht wohl erörtert werden, weil es unthunlich ist, die Functionshemmungen, welche durch die Pigmentinfiltration verursacht werden, von denjenigen zu trennen, welche von den vorangegangenen örtlichen Leiden zurückgeblieben sind. Ungleich günstigere Chancen bieten uns hierzu gewisse dyskrasische Pigmentinfiltrationen. Wir sehen von der Melanämie ab, welche insofern als Dyskrasie bezeichnet werden kann, als ein örtlich, namentlich in der Milz, entstandenes schwarzes Pigment, von hier aus in das Blut gelangt und eine Zeitlang einen abnormen Mischungsbestandtheil desselben bildet. Wenn die Ablagerung dieses Pigmentes in den Gehirncapillaren schwere Störungen veranlasst, so sind das Störungen, welche auch durch anderweitige Obturation dieser Gefässe veranlasst worden wären, und können nicht dem Pigment als solchem zur Last gelegt werden. Auch jenes Excediren der normalen Färbung der Haut, welches *Addison* von einer Affection der Nebennieren ableiten will, ist wegen des grossen Dunkels, welches den ganzen Process annoch umgiebt, hier nicht heranzuziehen. Dagegen zeigt uns die Geschichte des Pigmentkrebses, dass es krankhafte Dispositionen des Blutes giebt, bei welchen an den verschiedensten Puncten des Körpers massenhafte Zellenneubildungen stattfinden und die neugebildeten Zellen sich ganz oder theilweise mit körnigem schwarzen oder braunen Pigment anfüllen. Der Mechanismus dieser Färbung ist der gleiche, wie bei den Zellen des Rete Malpighi, dem Chorioidealepithel etc. Auch sind es gerade die Chorioidea und die äussere Haut, von welchen in der Regel die Entwicklung des ersten melanotischen Tumors ausgeht. Die Zellen beziehen den diffusen Farbstoff aus der Ernährungsflüssigkeit, nach *O. Weber* allerdings auch aus capillaren Hämorrhagieen, welche die Veränderung begleiten können. Dem sei nun, wie ihm wolle, so ist vom Stadium der diffusen Imbibition an der Gang der Pigmentirung hier wie überall. Der Farbstoff condensirt sich und fällt aus. Aus den farblosen Krebszellen sind pigmentirte Krebszellen geworden. Dass aber diese pigmentirten Krebszellen nach wie vor ihre höchst verderblichen Lebenseigenschaften haben und zum Schaden des Organismus geltend machen, wird niemand läugnen. Es ist meines Erachtens unzulässig, von einer Pigmentumwandlung in dem Sinne zu sprechen, wie von der Fettumwandlung. Denn wenn wir auch die Beobachtung machen, dass in dem abgestreiften Safte melanotischer Geschwülste unzählige feine Farbstoffpartikel und daneben solche Zellen vorkommen, wo die Farbstoffkörnchen in tanzender Bewegung begriffen sind und sich unter unseren Augen von der Zelle ablösen, so können wir hierin nur einen Zerfall sehen, wie ihn schliesslich alle Krebszellen erfahren, und die zahlreichen Fettkörnchen, welche zwischen den Farbstoffkörnchen gesehen werden, aber freilich von ihnen schwer zu unterscheiden sind, machen es wahrscheinlich, dass es sich um eine fettige Metamorphose handelt.

§ 56. Neben dem Hämatin muss auch der Farbstoff der Galle als Quelle abnormer Pigmentirung genannt werden. Wenn wir indessen zu der Annahme berechtigt waren, dass der Gallenfarbstoff aus Blutfarbstoff hervorgeht, so darf auch

die gallige Pigmentirung nur als eine Unterabtheilung der blutigen angesehen werden. Wir treffen dieselbe ausschliesslich in den gallebereitenden und galleabführenden Organen. Es sei denn, dass wir die Gelbsucht (Icterus) als Pigmentinfiltration gelten lassen wollen. Beim Icterus ist mit der gesammten Galle auch der Gallenfarbstoff aus den Gallenwegen in das Blut resorbirt worden, und die Folge davon ist, dass, so lange dieser Zustand anhält, sämmtliche Gewebe des Körpers, soweit die Ernährungsflüssigkeit reicht, einen gelben Farbenton annehmen. Niemals aber oder doch nur sehr ausnahmsweise kommt es zur Ausscheidung festen Gallenpigmentes, die Pigmentimbibition wird nicht zur Pigmentinfiltration. Letztere kommt, wie bereits mitgetheilt wurde, nur in der Leber und den Gallenwegen vor. *Virchow* fand in den Epithelien der Gallenblase krystallinische Abscheidungen von Bilifulvin und körniges Gallenpigment von gelben, braunen, besonders aber schwarzen Nuancen wird in den Leberzellen gefunden, nicht blos wenn der Abfluss der Galle, sondern auch wenn der Abfluss des Blutes aus den Lebervenen gehindert oder beeinträchtigt ist. Auch hier kann gleichzeitig eine Atrophie der pigmentirten Zellen eintreten, aber auch hier ist es nicht erlaubt, die Pigmentinfiltration als Ursache der Atrophie anzusehen; wie sich aus der Geschichte der pigmentirten Muscatnussleber, der Cirrhose etc. ergeben wird.

d. *Die Fettinfiltration.*

§ 57. Das letzte Glied unserer Gruppe und der passiven Gewebsveränderungen überhaupt ist die Fettinfiltration; nicht zu verwechseln mit jener fettigen Umwandlung, welche wir unter den Involutionszuständen der Gewebe bereits kennen gelernt haben. Während dort die Fetttropfen als Vorboten des nahenden Zerfalles erschienen, sind sie hier nichts anderes, als ein im schlimmsten Falle überflüssiger Bestandtheil der Zelle; während sie dort als ein Zersetzungsproduct des Zellenleibes erschienen, sind sie hier eine von aussen zugeführte und in dem Protoplasma festgehaltene, also recht eigentlich infiltrirte Substanz. Dem entsprechend ist auch das anatomische Bild der Fettinfiltration ein durchaus anderes, als das der Fettumwandlung. Beide kommen nur in dem Puncte überein, dass überhaupt kleinste Fetttröpfchen im Innern des Zellenprotoplasmas

Fig. 22. Fettinfiltrirte Leberzellen. $^1/_{300}$

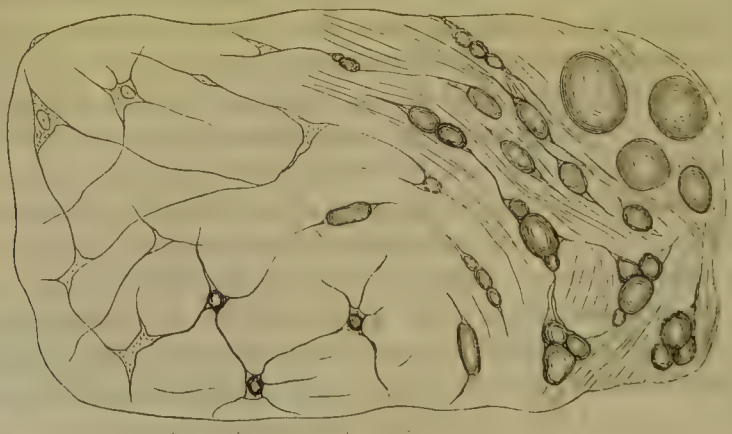

Fig. 23. Fettinfiltration des Bindegewebes. $^1/_{300}$

erscheinen. Während aber bei der Fettmetamorphose diese Fetttröpfchen immer zahlreicher wurden, ohne jemals zu grösseren Tropfen zusammenzufliessen, haben wir hier das Schauspiel einer wahren Fettzellenbildung. (Fig. 22. u. 23.) Selten sieht man mehr als zwei, höchstens drei isolirte Tröpfchen in einer Zelle, und auch diese beeilen sich — wenn der Ausdruck erlaubt ist — zu einem einzigen grossen Tropfen zusammenzufliessen. Das Protoplasma mit dem Kerne wird in ähnlicher Weise zur Seite gedrängt, wie wir das bei der colloiden Entartung sahen. Je grösser der Fetttropfen wird — und er erreicht namentlich in den Fettzellen des Lipoms eine sehr ansehnliche Grösse — desto schwieriger wird es, sich von der Anwesenheit gewisser Ueberreste des Protoplasmas und des Kernes zu überzeugen. Dennoch ist es nicht erlaubt, an ihrem Vorhandensein überhaupt zu zweifeln, da bei eintretender Resorption des Fettes auch die Kerne regelmässig wieder zum Vorschein kommen. (Fig. 24.) Ebensowenig kann die Function der fettig infiltrirten Zellen als vollkommen erloschen angesehen werden. Wir wissen, dass eine Leber, deren Zellen sämmtlich die in Rede stehenden Umwandlungen erfahren haben, dennoch Galle liefert, wenn dieselbe auch weder reichlich, noch concentrirt, noch gehörig braun genannt werden kann. Die Function ist beeinträchtigt, aber auch in den hochgradigsten Fällen nicht gleich null. Dass nach der Wiederentfernung des Infiltrats, welche wie bereits erwähnt, durchaus und überall im Bereiche der Möglichkeit liegt, mit der alten Form auch die alte Function der Zellen wiederkehrt, braucht nicht erst gesagt zu werden.

Fig. 24 Atrophisches Fettgewebe.

§ 58. Welche Eigenthümlichkeiten es sind, die das Zellenprotoplasma im Allgemeinen und das Protoplasma gewisser Zellen im Besonderen zum Fettdepot qualificiren, ist nicht mit Bestimmtheit anzugeben. Dass die Anwesenheit von glycocholsaurem und taurocholsaurem Natron thierische Gewebe der Fettinfiltration besonders zugänglich macht, ist theils durch Versuche bewiesen, theils lehrt es die Erfahrung, insofern das ganze Strombett der Galle, von den Intercellulargängen des Leberparenchyms bis zum Dickdarme hin, von dem Phänomen der Fettinfiltration begleitet ist. Gleichwohl kann die Benetzung mit Galle nur als ein Factor bei dem Zustandekommen der Infiltration angesehen werden. Ein zweiter ist, dass dem betreffenden Gewebe Fett in feinvertheiltem Zustande aus der Nachbarschaft zu Gebote stehe. Woher dieses Fett kommt, ist zwar für die Oekonomie des ganzen Organismus eine Lebensfrage, für den Vorgang selbst ist es gleichgültig. Wir sehen daher im Darme den Speisebrei das Fett liefern, die Leberzellen nehmen es aus dem Blutserum auf und die Gallengangsepithelien aus der Galle selbst, wie *Virchow* gezeigt hat.

Nach alledem können wir gewiss nicht zweifeln, dass Tränkung mit Galle ein ungemein wichtiges Moment bei der Fettinfiltration abgiebt. Ausser den Leberzellen

und den Epithelien der Gallenwege und des Darmes sind aber auch andere Zellen des Organismus für die Fettinfiltration disponirt, vor allen die Zellen des areolären Bindegewebes, welches durch diese Umwandlung zu Fettgewebe wird. Das subcutane oder subseröse Bindegewebe steht in dieser Beziehung obenan, dann folgt das interstitielle Bindegewebe der Muskeln, vorzüglich derjenigen, welche wenig leisten oder gar in pathologischen Ruhestand versetzt sind (Unbeweglichkeit der Gelenke, Lähmungen), endlich das subfasciale, subsynoviale und submucose Bindegewebe.

§ 59. Alle diese Dispositionen machen sich namentlich dann geltend, wenn das Blut mehr als gewöhnliche Quantitäten feinvertheilten Fettes führt, wenn eine Fettdyskrasie besteht. Wir erkennen eine solche daran, dass das Serum trübe, opalisirend, weisslich ist. Mikroskopisch erkennt man entweder grössere Fettpartikelchen oder die Emulsion ist so fein, dass man auch bei starken Vergrösserungen nichts erkennt. Durch Schütteln mit Aether kann man jedoch jedes derartige Serum klären. Lässt man es stehn, so scheidet sich das Fett als Rahm an der Oberfläche aus.

Man findet das Serum lacteum etwa drei Stunden nach jeder Mahlzeit, und es ist daher nicht zu verwundern, wenn Personen, welche viel und reichlich essen, Fettinfiltrationen des Bindegewebes bekommen (Fettleibigkeit, Obesitas, Polysarcie). Nächstdem häuft sich erfahrungsgemäss das Fett im Blute solcher Personen, welche viel Branntwein trinken, bei Lungenkranken, wo das genossene und ins Blut gelangte Fett nicht ganz verbrennt. In diesen beiden Fällen ist die Leber das Hauptdepot des überschüssigen Fettes. Es kommen auch Fettmetastasen vor, Krankheiten, wo das Fett an der einen Stelle resorbirt wird, um an einer anderen deponirt zu werden. Die Lungentuberculose ist nicht selten von einer solchen Fettmetastase von dem Panniculus adiposus nach der Leber begleitet; da man aber hierbei auch an eine mangelhafte Oxydation denken könnte, so sind solche Fälle von grösserer Wichtigkeit, wo diese Fettmetastase geradezu das Wesen der Krankheit ausmacht oder die Erkrankung eines anderen Organes, als die Lunge, begleitet, wie ich es in einem Falle bei einer 27jährigen Frau beobachtet habe, wo im Laufe von 14 Tagen das Fett von einem Ort zum andern geschafft worden war.

II. Die pathologische Neubildung.

1. Allgemeines.

§ 60. Den naturgemässen Gegensatz zu den bisher betrachteten Veränderungen der Gewebe bildet die pathologische Neubildung. So nennen wir jede das normale Maass überschreitende Production von Gewebsbestandtheilen. Die verschiedenen Formen der pathologischen Neubildung sind sowohl für das Organ, in welchem sie ihren Sitz haben, als für den Organismus als Ganzes von ausserordentlich verschiedenem Werth. Wenn wir bei den regressiven Metamorphosen überall eine gewisse Einbusse an physiologischer Leistungsfähigkeit constatiren konnten, so sind wir gegenüber den Neubildungen nicht in einer ähnlichen Lage; am wenigsten kann von einer durchgängigen Erhöhung der Leistungsfähigkeit die Rede sein, wie man etwa aus dem Gegensatz vermuthen könnte, höchstens von einer Abänderung derselben, und damit ist nicht viel gesagt. Um aber von vorn herein die rechte Basis für Verständniss und Auffassung dieses sehr wichtigen und in jedem einzelnen Falle zu discutirenden Verhältnisses zu gewinnen, sei hier ausdrücklich hervorgehoben, dass die progressiven Veränderungen ebensogut als die regressiven Umwandlungen bestehender Gewebe sind, dass die neugebildeten Gewebe eine gewisse Summe normaler Bestandtheile des Körpers substituiren, und dass deshalb ein gültiger Vergleich nur zwischen diesen nicht mehr vorhandenen normalen Geweben und dem Substitut derselben angestellt werden kann. Ein kurzer historischer Rückblick lehrt, dass man diese Thatsache nicht immer vor Augen gehabt hat, dass sie vielmehr erst in der neuesten Zeit erkannt und zum Mittelpuncte unserer Auffassung geworden ist.

§ 61. Ich will nicht weiter zurückgehen als bis auf *J. Hunter*. In seiner berühmten Schrift: Versuche über das Blut, die Entzündung und die Schusswunden (übersetzt von *Hebenstreit* 1797) entwickelte dieser Autor die Ansicht, dass ein Erguss plastischer Lymphe der erste Ausgangspunct jeder Neubildung sei. Die Plasticität als eine dem Ergusse innewohnende Kraft bestimmt denselben zu allerhand Gewebsproductionen aus sich heraus. Das erste, was in allen Fällen zu Entwicklung kommt, ist ein eigenes Blutgefässsystem; dieses ist sofort für die weiteren Vorgänge verantwortlich, liefert neue Quantitäten plastischer Lymphe etc. In solchen Vorstellungen, welche übrigens durch die sorgfältigsten Beobachtungen gestützt werden, spricht

sich nicht undeutlich die Ueberzeugung aus, dass die Neubildung etwas dem Organismus Fremdes, Aufgedrungenes oder, um ein Schlagwort zu gebrauchen, ein Parasit sei. *Hunter* kam dazu hauptsächlich durch die Vergleichung der pathologischen Neubildung mit der physiologischen, in specie mit der Entwicklung des Hühnchens im bebrüteten Ei. Er kannte die Zelle nicht und hielt das Punctum saliens für den Anfang der Entwicklungsgeschichte.

Die Entdeckung der Zelle und die bald erfolgte Wahrnehmung, dass auch im Embryo vor der Entstehung des Herzens schon Zellen vorhanden sind, musste nothwendigerweise modificirend auf die *Hunter*'sche Theorie einwirken. Die Gefässbildung erschien als etwas Secundäres, und als man gar die Gewissheit erlangte, dass abgesehen von jener ersten Anlage des Gefässsystems jede Gefässbildung nur eine Erweiterung der bereits bestehenden Blutbahn sei, fiel mit dem »eigenen Gefässsystem« der Neubildungen auch ein guter Theil ihres persönlichen Wesens dahin. Man fragte überhaupt nicht mehr: wie entstehen Neubildungen, sondern, wie entstehen Zellen? Aber auch bei dieser Fragestellung wiederholte sich dieselbe Alternative, welche man soeben mit Rücksicht auf die Gefässe discutirt hatte. Es wurden nämlich zunächst solche Theorieen geschaffen, welche die Zelle spontan erscheinen liessen. Die plastische Lymphe oder vielmehr die Plasticität der Lymphe blieb nach wie vor die Erzeugerin der Gewebe. Sie wurde jetzt als Cytoblastem oder kurzweg als Blastem bezeichnet.

Es würde mich zu weit führen, wollte ich die eine oder die andere dieser Theorieen ausführlich erörtern. Deshalb genüge die Andeutung, dass man anfangs sehr absolut auftrat. Eine Exsudation des Plasma sanguinis lieferte überall das Blastem. Dann sollten sich in der puren Flüssigkeit erst feine Körnchen bilden, diese sollten zu Kernkörperchen, weiterhin zum Kern und endlich zur Zelle zusammentreten. Später wurde man vorsichtiger und knüpfte die Möglichkeit der Zellenproduction an die Bedingung, dass in dem Blastem wenigstens die Elementarkörnchen präformirt sein müssten. Wir können überhaupt nicht verkennen, dass eine Zeit der Uebergangs- und Mischtheorieen endlich zu der von *Virchow* aufgestellten Thesis überleitete: Omnis cellula e cellula. Wo immer Zellen im Organismus auftreten, sind sie die Abkömmlinge anderer Zellen, welche nicht mehr sind; sie sind die Erben der Existenz, wenn auch nicht immer der Eigenthümlichkeiten und Lebenseigenschaften jener. Es wird sich zeigen, dass in dieser Erkenntniss der einzig richtige Gesichtspunct für die Beurtheilung nicht blos des anatomischen, sondern auch des physiologischen Zusammenhangs der Neubildung mit dem übrigen Organismus, kurz ihrer organisch-functionellen Bedeutung gefunden worden ist.

§ 62. Zunächst wollen wir nicht bei der Versicherung stehen bleiben, dass Zellen aus Zellen hervorgehen, sondern das histologische Detail dieses Vorganges genauer ins Auge fassen. Die Zellen des ausgebildeten Organismus haben so mannichfaltige, mit ihrer physiologischen Leistung zusammenhängende Abänderungen der ursprünglichen Zellengestalt, des kernführenden Protoplasmaklümpchens, erfahren, dass man fast in jedem Gewebe ein anderes Anfangsglied der productiven Reihe und damit einen etwas anderen Ablauf der Veränderungen zu gewärtigen hat. Doch lässt sich nicht verkennen, dass einige überall wiederkehrende Züge vor-

handen sind, nach welchen recht wohl ein Umrissbild der Zellenneubildung entworfen werden kann.

Dass sich die Anzahl der Kerne vermehrt, ist eine Erscheinung, welche bei keiner Zellenbildung vermisst wird. Dass diese Vermehrung in allen Fällen durch eine Theilung des ursprünglichen, einfachen Zellenkernes verursacht wird, ist im höchsten Grade wahrscheinlich. Zu oft ist diese Kerntheilung gesehen worden, unzähligemal ist genau beschrieben worden, wie sich dabei der Kern in die Länge zieht, in der Mitte einschnürt, sanduhrförmig oder eingekerbt erscheint, bis sich endlich die Verbindung beider Kerne löst und nun zwei Kerne statt eines vorhanden sind. (Fig. 25.) Auch das Kernkörperchen scheint sich gelegentlich an den Vorgängen zu betheiligen. An den grossen bläschenförmigen Kernen der Krebszellen, wo man das Gebahren des Nucleolus deutlich verfolgen kann, sind häufig eingekerbte, biscuitförmige und doppelte Nucleoli beobachtet worden. Trotz alledem kann man nicht in Abrede stellen, dass die Kerntheilung verhältnissmässig selten gesehen wird. Der Grund liegt in der ausserordentlichen Schnelligkeit, mit welcher die Theilung geschieht. Nach allen Autoren, welche das Glück hatten, an lebensfrischen Zellen die Kerntheilung vor sich gehen zu sehen, ist diese das Werk weniger Secunden. Dazu kommt, dass sie mehrmals anfangen und wieder zurückgehen kann; in diesem Falle gleicht sich die entstandene Einkerbung wieder aus, bis sie plötzlich einmal durchgeführt wird, wie eine Arbeit, zu der wiederholte Kraftanstrengungen erforderlich sind. Das Gleiche wiederholt sich später bei der Theilung der Zelle, und wir müssen uns hier wie dort an den Ausspruch eines berühmten Naturforschers halten, dass eine positive Beobachtung mehr wiegt, als noch so viele negative.

Fig. 25. Zellen mit Kerntheilung. Aus einem Carcinom.

§ 63. Ein anderes Phänomen, welches mit der Kerntheilung in der Regel Hand in Hand geht, ist die Vermehrung des Protoplasmas der Zelle. Abgesehen davon, dass es schon an sich nicht recht vorstellbar wäre, wie ohne eine entsprechende Volumszunahme der einzelnen Zelle aus ihr eine nahezu doppelt so grosse Quantität von Substanz hervorgehen könne, so ist auch diese Volumszunahme so oft der Gegenstand mikroskopischer Beobachtung gewesen, dass darüber kein Zweifel bestehen kann.

Kerntheilung und Vermehrung des Protoplasmas bilden daher zusammen das erste Stadium der Zellenzeugung. Es kommt vor, dass ein weiteres Stadium überhaupt gar nicht erreicht wird, dass es bei einer wiederholten Multiplication der Kerne und Vermehrung des Protoplasmas einer Zelle sein Bewenden hat. Dies führt zu jener eigenthümlichen Formation, welche unter dem Namen der Myeloplaques oder cellules à noyeaux multiples von *Robin* beschrieben worden ist. Es sind verhältnissmässig grosse, einfach contourirte Schollen einer sehr feinkörnigen, schwach lichtbrechenden Substanz, in welcher zahlreiche (bis 20 und 30), runde, mit Kernkörperchen ausgestattete Kerne eingebettet sind. Die äussere Gestalt dieser Bildungen variirt sehr. Dieselbe ist offenbar an kein bestimmtes Formengesetz gebunden, sondern abhängig von der Form des Hohlraums, als dessen Ausfüllung sie erscheinen.

Nur wo die Riesenzellen (*Virchow*) in ganz weiches, nachgiebiges Gewebe eingebettet sind, ist eine annähernd kuglige oder wenigstens rundliche Gestalt die Regel (Fig. 26. *a*);

Fig. 26. Riesenzellen. *a.* rundliche (*Virchow.*) *b.* mit Ausläufern; aus einer Muskelgeschwulst (*Billroth.*)

in Geweben mit fasriger Structur sind die Riesenzellen an ihrer Peripherie mit Ausläufern besetzt, welche als die Fortsetzungen des plasmatischen, die Zellen vergrössernden Ergusses in die Zwischenräume der Fibrillen anzusehen sind. Am instructivsten für dies Verhältniss ist eine von *Billroth* herrührende Beobachtung, wo die Riesenzellen in der beschriebenen Weise aus den zelligen Elementen der Muskelfasern hervorgingen. An der Grenze der hierdurch wenigstens mit verursachten Geschwulst konnte *Billroth* deutlich eine Anschwellung der Muskelfasern unter gleichzeitigem Auseinanderweichen der Fibrillen constatiren. Die isolirten Riesenzellen zeigten die (Fig. 26. *b*) wiedergegebenen Formen. Aehnliches beobachtete ich bei einer Bindegewebsneubildung in der weissen Substanz des Gehirnes. Festzuhalten ist, dass jede Riesenzelle in der That aus einem ursprünglich vorhandenen zelligen Elemente hervorgegangen ist; ein Beispiel der fast unbegrenzten Vervielfältigungsmittel, welche dem Organismus in einer einzigen Zelle zu Gebote stehen.

§ 64. Die zweite Phase der Zellenbildung ist die Theilung des Zellenleibes selbst. Jeder der neugebildeten Kerne wirkt als besonderes Anziehungscentrum auf das ihm zunächst befindliche Protoplasma, und wenn diese Anziehung die Folge hat, dass sich rings um den Kern eine gewisse Quantität des Protoplasmas auch räumlich abgrenzt, so sagen wir: die Zelle theilt sich.

Das mikroskopische Bild, welches die erwähnte räumliche Abgrenzung des Protoplasmas gewährt, ist nicht immer das gleiche. Der Hauptunterschied wird durch die grössere oder geringere Festigkeit bewirkt, welche die peripherische Begrenzungsschicht der producirenden Zelle erlangt hat. Diese Begrenzungsschicht ist bei den meisten Zellen äusserst zart, eine »physikalische Membran«, wie sie überall die Grenze zweier Flüssigkeiten bildet, welche sich nicht mit einander mischen. Je grösser und älter die Zellen werden, desto deutlicher tritt an ihnen

eine farblose, homogene, stark lichtbrechende, doppeltcontourirte Haut, eine Zellenmembran im älteren Sinne des Wortes hervor.[1]

Die physiologische, das Wachsthum des Organismus begleitende oder verursachende Zellenbildung scheint sich ausschliesslich nur an solchen Zellen zu vollziehen, die gar keine oder doch nur eine äusserst zarte »physikalische« Hülle besitzen. Unter diesen Verhältnissen erscheint der Process der Zellentheilung wie die Kerntheilung als Ein- und Abschnürung des Zellenleibes. (Fig. 27.) Die Längsspaltung der quergestreiften Muskelfasern ist nur eine Variation der Abschnürung.

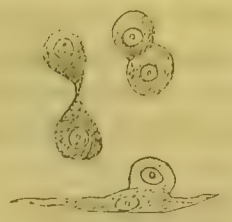

Fig. 27. Zellentheilung. *a.* aus einer üppig wuchernden Granulation. *b.* Theilung der quergestreiften Muskelfasern.

Zu dieser Zellentheilung durch Abschnürung fügt die pathologische Histologie noch zwei weitere Typen der Zellentheilung oder vielmehr zwei Modificationen ihres anatomischen Bildes hinzu, die Zellenbildung im kernführenden Protoplasma und die endogene Zellenbildung.

Die anatomischen Voraussetzungen für die erstere von beiden ist einerseits der absolute Mangel einer abgrenzenden Membran an der producirenden Zelle, anderseits eine massenhaftere Anhäufung solcher durchaus nackten Zellenindividuen. Unter diesen Umständen nämlich scheint uns das Protoplasma der einen Zelle continuirlich in dasjenige der anderen überzugehen, die Grenzen der Zelle sind unsichtbar, und dieses gilt selbstverständlich ebensogut von den neuentstehenden Abgrenzungen. Theilen sich also diese Zellen, so würden wir die Theilung nur daraus ersehen können, dass zwei Kerne, welche aus der Theilung eines einfachen entstanden sind und darum ursprünglich dicht aneinanderliegen, dass diese ein wenig auseinanderrücken. Was man thatsächlich sieht, sind nur die verschiedenen Stadien der Kerntheilung.

Es sind gerade die üppigsten Zellenwucherungen, Granulationen, weiche Krebse und Sarkome, bei welchen wir dieses kernführende Protoplasma finden. Von den vielkernigen Riesenzellen unterscheidet es sich einerseits durch die grössere Massenhaftigkeit der Ansammlung, anderseits durch das Verhalten gegen Reagentien. Während sich nämlich die Riesenzellen unter allen Umständen als untrennbares Ganzes verhalten, genügt ein kleiner Zusatz von Essigsäure, Chromsäure etc., um das kernführende Protoplasma in seine Elemente, die Zellen zu zerlegen. Sehr gewöhnlich sieht man dann an kleinen, von dem essigsauren Wasser umspülten Bruchstücken desselben,

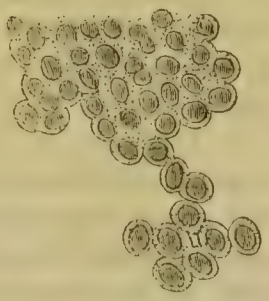

Fig. 28. Kernführendes Protoplasma. Bruchstück aus einer Granulation.

[1] *M. Traube* hat eine chemische Erklärung dieses Vorganges darin gesucht, dass ein Eiweisskörper des Protoplasmas durch ein anderes *Graham*'sches Colloid (?), welches von aussen auf die Zelle einwirkt, gefällt werde. Mit dieser Annahme stimmen die von *Kühne* an Infusorien (Amöben) gemachten Erfahrungen nur unvollkommen überein. Dass die Membran infolge äusserer Reizung an der Oberfläche des Amöbenkörpers sichtbar wird, ist allerdings ausser Zweifel, nach *Kühne* sind aber die membranerzeugenden Reizungen nicht sowohl chemischer als physikalischer Natur (Elektricität, Temperaturschwankungen), und *Kühne* begnügt sich daher, die Membranbildung einfach als eine periphere Gerinnung des Protoplasmas zu definiren.

wie sich überall an der Peripherie die Zellen mit dunkeln Contouren ablösen, wie die dunkle Contourirung gerade so weit reicht, als die Isolirung, und dann mit einer aus Kreissegmenten zusammengesetzten Linie die noch nicht getrennte Zellenmasse begrenzt. (Fig. 28.)

Anlangend die endogene Zellenbildung, so ist dieselbe auch nur als eine modificirte Zellentheilung zu betrachten. Wird nämlich eine Zelle mit ausgebildeter Erhärtungsschicht, z. B. eine ältere Epithel- oder Krebszelle zur Production angeregt, so beschränkt sich der Process auf den inneren, nicht erhärteten Theil derselben. Hier kommt es zur Kerntheilung und räumlichen Abgrenzung des Protoplasmas um die neu entstandenen Kerne. Dann aber hindert die resistente Zellenmembran das Auseinanderweichen der selbstständig gewordenen Zellentheile und wir erhalten mehr oder weniger charakteristisch das Bild einer Mutterzelle, welche eine Brut von Tochterzellen einschliesst. (Fig. 29. *a*.) Es versteht sich von selbst, dass die Tochterzellen kleiner sind, als die Mutterzelle; sie sind immer rund und tragen in der Regel das Gepräge von Eiterkörperchen. Dabei ist es nicht nothwendig, dass sämmtliche durch Theilung entstandene Kerne auch zu Mittelpuncten junger Zellen werden; es bleiben sogar in der Regel einer oder mehrere derselben übrig, so dass die Meinung entstehen konnte, die ganze endogene Zellenbildung käme abseiten des Kernes durch eine kuglige Gliederung des Protoplasmas mit Generatio aequivoca der Kerne zu Stande. Wirklich darf diese Frage zur Zeit noch nicht als erledigt angesehen werden.

Fig. 29. Endogene Zellenbildung. *a*. Entwicklung von Eiterkörperchen in Epithelien. *b*. Brutraumzellen.

Ueber die Art und Weise, wie die endogenen Zellen frei werden, sind wir im Ganzen wohl unterrichtet. Zwei Wege sind möglich. Entweder nämlich löst sich der unbetheiligte Rest der mütterlichen Zelle in der umspülenden Flüssigkeit auf, und dann sind die endogenen Zellen eo ipso frei, oder — die endogene Zelle schlüpft aus. In letzterem Falle sammelt sich zunächst ein wenig Flüssigkeit rings um die Tochterzelle an; die Tochterzelle lockert sich in ihrem Lager; die Flüssigkeitsansammlung wird grösser, endlich platzt die Hülle und die Tochterzelle tritt aus. Ist dies geschehen, so erweitert sich der Hohlraum des mütterlichen Elementes nicht mehr. Wir haben den Eindruck, als ob, um mit *Virchow* zu reden, ein Loch mit dem Locheisen in die Zelle gemacht wäre. (Fig. 29. *b*.) Die alte Bezeichnung dieser Dinge als Bruträume oder Brutraumzellen können wir füglich unangetastet lassen, wenn auch *Virchow* bei ihrer Entdeckung und Benennung noch von der Ansicht ausging, dass zuerst die leeren Hohlräume in den Zellen und dann durch Generatio aequivoca die Zellen in den Hohlräumen entstünden.

§ 65. Es liegt in der Natur des Gegenstandes, dass nicht blos das histologische

Detail der Neubildungen eine schematische Darstellung zulässt, sondern dass wir auch über die makroskopische Erscheinung derselben, über die Formen, unter welchen sie sich dem unbewaffneten Auge präsentiren, einige allgemeine Bemerkungen vorausschicken können. Es hängt in dieser Beziehung vieles vom Standorte der Neubildungen, insbesondere davon ab, ob die Neubildungen mehr im Parenchym oder mehr an der Oberfläche der Organe ihren Sitz haben. Ich bin mir wohl bewusst, dass eine derartige Unterscheidung nicht in aller Strenge durchgeführt werden kann; indessen handelt es sich hier überhaupt nicht um scharf begrenzte, sondern um möglichst brauchbare Definitionen gewisser vom Arzte für das Bedürfniss des Arztes erfundener Kunstausdrücke, es handelt sich nicht um eine Eintheilung der Neubildungen, sondern um eine Uebersicht ihrer makroskopischen Formen:

A. Wenn die Neubildungen im Parenchyme der Organe ihren Sitz haben, so stellen sie sich dar:

1) als gleichmässige Vergrösserung des Organs in allen Dimensionen (Intumescentia). Die Hypertrophie im ältesten und unwissenschaftlichsten Sinne

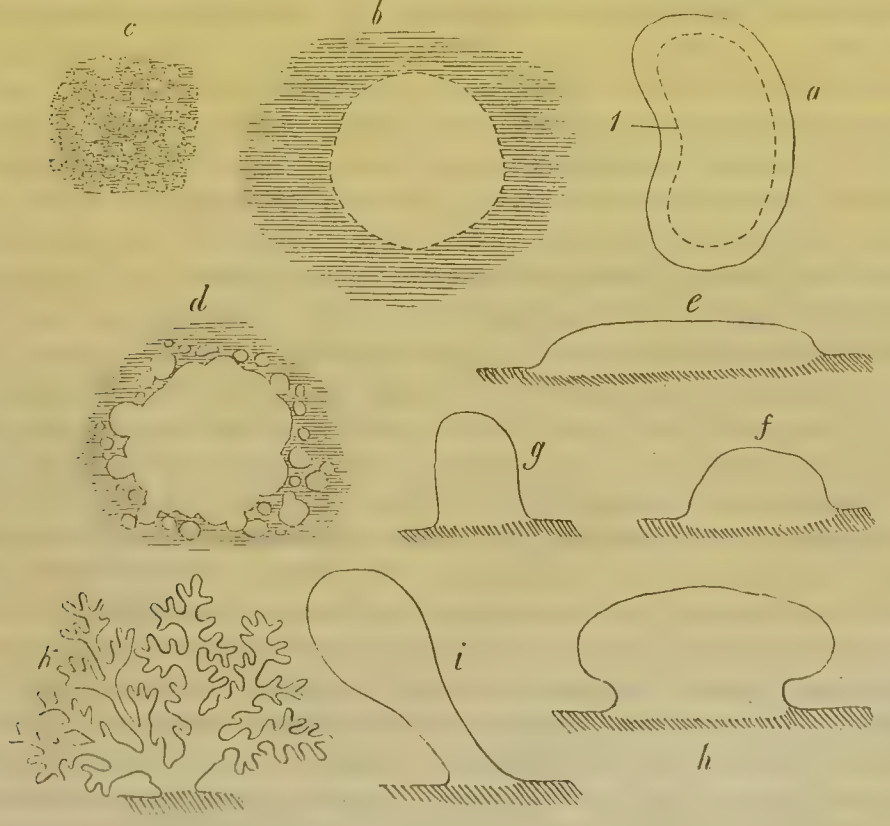

Fig. 30. Makroskopische Formen der pathologischen Neubildung. Schematisch. Das Schraffirte bedeutet das normale Parenchym. *a*. Die gleichmässige Anschwellung eines ganzen Organes. *a* 1. Die normalen Grenzen. *b*. Der Knoten (Nodus). *c*. Die Infiltration. *d*. Wachsthum eines Knotens durch Infiltration. *e*. Die flache Anschwellung. *f*. Der Höcker (Tuber). *g*. Die Warze (Papilla). *h*. Der Pilz (Fungus). *i*. Die gestielte Geschwulst (Polypus). *k*. Die dendritische Vegetation (Papilloma).

des Wortes. Hierbei handelt es sich entweder um eine gleichmässige Vermehrung sämmtlicher das Organ constituirender Gewebe oder um die Volumszunahme

eines gleichmässig durch das ganze Organ vertheilten Structurelementes. Wenn es nicht gerathener wäre, den Ausdruck Hypertrophie überhaupt zu vermeiden, so müssten wir die erste Form als echte, die zweite Form als unechte Hypertrophie bezeichnen. Als Beispiel für jene mag hier die Arbeits-Hypertrophie der Muskeln Erwähnung finden, an welcher nicht blos die Muskelfasern, sondern auch das Perimysium und die Gefässe theilnehmen, so dass sich bei der mikroskopischen Betrachtung der hypertrophische Muskel vom normalen nicht unterscheidet. Aehnlich verhält es sich mit gewissen Hypertrophieen der Milz und Lymphdrüsen. Dagegen sind als unechte Hypertrophieen alle jene gleichmässigen Anschwellungen zu bezeichnen, welche durch eine Vermehrung des interstitiellen Bindegewebes an Drüsen, Muskeln etc. erzeugt werden. Wie schwebend aber der ganze Begriff der Hypertrophie sei, ist daraus ersichtlich, dass auch gelegentlich die Fettinfiltration als Hypertrophie zugelassen wird.

2) als Knoten (Nodus). Unter Knoten versteht man eine umschriebene, runde oder rundliche Anschwellung. Es giebt Knoten von der verschiedensten Grösse, vom kaum sichtbaren Körnchen bis zur Grösse eines Manneskopfes. Die Grösse ist direct und allein proportional der Quantität des neugebildeten Gewebes. Spaltet man ein Organ, in welches ein Knoten eingebettet ist, so springt derselbe mehr oder weniger stark über die Schnittfläche hervor. Wir dürfen somit annehmen, dass der Knoten auf das umgebende, aber nicht betheiligte Parenchym mehr oder weniger zerrend, dehnend, auseinanderdrängend wirkt. Damit hängt auch zusammen, dass er sich gern in der Richtung des geringsten Widerstandes vergrössert und dass er, wenn er an und in der Nähe der Oberfläche liegt, einen kugligen Vorsprung veranlasst. Das Mehr oder Minder aller dieser Eigenschaften wird einestheils ebenfalls durch die Quantität des neugebildeten Gewebes, anderseits aber und zwar in umgekehrter Proportion durch die Quantität desjenigen Gewebes bestimmt, welches durch die Neubildung substituirt wird. Der Knoten drängt und protuberirt um so mehr, je geringer der verbrauchte Substanztheil des erkrankten Organes ist. Es giebt Knoten, welche, wenn sie eine gewisse höchst unansehnliche Grösse erreicht haben, aufhören durch Fortpflanzung des Processes auf das anstossende Parenchym (durch Apposition) zu wachsen, und fortan durch Neubildung in ihrem Innern (centrales Wachsthum) sich vergrössern. Der Knoten wird in solchen Fällen fast zum fremden Körper. Die oben erwähnte mechanische Insultation der Nachbarschaft wird so intensiv, dass sie zu einer chronischen Entzündung und Neubildung von Bindegewebe führt. Letzteres stellt sich, je grösser der Knoten wird, um so deutlicher als eine Kapsel dar, welche nur an einzelnen Puncten, nämlich da, wo die Gefässe hinüber- und herübertreten, in einer festeren Verbindung mit dem Knoten steht, im übrigen aber demselben eine feuchte, glatte, oft mit Pflasterepithel bedeckte Oberfläche entgegenstellt. Die Frage, wodurch diese Lockerung des ursprünglich ohne Zweifel bestandenen Zusammenhanges herbeigeführt werde, kann nur auf einem Umwege beantwortet werden.

Es herrscht, wie ich glaube, darüber keine Meinungsverschiedenheit, dass die Binnenräume des Bindegewebes, z. E. die Schleimbeutel, dadurch entstehen, dass sich die Organe in toto an einander verschieben, und der hierzu nöthige Spielraum durch eine partielle Erweichung der Bindesubstanz geschaffen wird. Das weitma-

schige, areoläre Bindegewebe ist die untergeordnetste, die Gelenkhöhle ist die vollkommenste Einrichtung dieser Art. Der Bewegung eines inneren Organes an einem anderen ist aber unser Fall durchaus analog, indem eine Vergrösserung der Oberfläche des Knotens nicht ohne Verschiebung seiner Berührungspuncte mit den Nachbartheilen zu denken ist. Man balle die eine Hand zur Faust, lege sie in die geöffnete andere Hand und entfalte dann allmählich die Finger der geballten, so erhält man eine ungefähre Vorstellung dieses Vorgangs. Die Auffassungen der vorletzten Epoche unserer Wissenschaft weichen hierin ebenso von den unsrigen ab, wie die frühere Deutung der Bruträume von der heutigen. Man liess die Kapsel als cystischen oder zelligen Hohlraum präexistiren und darauf das Neoplasma in dieselbe ergossen werden.[1]

3) als Infiltration. Wir begegnen hier demselben Worte zum zweiten Male, freilich in einem ganz anderen uneigentlicheren Sinne. Wenn wir von einer Tuberkelinfiltration der Lunge, von einer Krebsinfiltration der Leber sprechen, so meinen wir damit eine gleichmässige Anschwellung und Verdichtung grösserer Abschnitte dieser Organe, welche durch eine Ablagerung der Neubildung in sehr zahlreichen aber kleinen Heerden verursacht wird. Somit steht die Infiltration in der Mitte zwischen der gleichmässigen Anschwellung einerseits und dem Knoten anderseits. Wir brauchen kaum zu bemerken, dass nach beiden Seiten hin alle möglichen Uebergänge existiren. Sind z. E. die Tuberkelheerde etwas grösser und mehr vereinzelt, so lassen wir die Infiltration zur Granulation werden, und wo es sich um einzelne umschriebene Tuberkelheerde handelt, wie zuweilen im Gehirn, sprechen wir von einem Tuberkelknoten. Ebenso ist regelmässig die Infiltration an der Grenze solcher Knoten zu finden, welche sich mehr durch peripherisches als centrales Wachsthum vergrössern. Man bemerkt hier schon mit Loupenvergrösserung neben einem kriechenden Vorwärtsdringen in die Nachbarschaft, bei welchem die Continuität mit dem Hauptknoten niemals unterbrochen wird, ein mehr sprungweises Vorrücken, welches dadurch geschieht, dass sich in geringem Abstande von der Peripherie des Hauptknotens auf eigene Hand neue Knötchen bilden, die sich nach allen Seiten vergrössern und endlich wieder mit dem Hauptknoten zusammenfliessen. Die Zone dieser Knötchen kann füglich als Infiltrationszone bezeichnet werden, und daher rührt die in Sectionsprotokollen übliche Phrase, dass bereits die Nachbarschaft eines Knotens infiltrirt sei.

Der Uebergang von der Infiltration zur gleichmässigen Anschwellung ist nur durch eine grössere Ausdehnung der infiltrirten Partheien bestimmt. Ist das ganze Organ infiltrirt, so ist in der That nicht einzusehen, warum wir nicht von einer universellen Anschwellung desselben reden sollen.

B. Wenn die Neubildungen an der Oberfläche der Organe sitzen, so stellen sie sich dar:

1) als Abschuppung (Desquamatio). Wir verstehen darunter ausschliesslich

1) Auf dieser Grundlage fusste die alte Eintheilung der Geschwülste in cystische und nichtcystische. Die cystischen waren zugleich die gutartigen, die nichtcystischen die bösartigen. Wir werden in der Folge sehen, inwieweit hier der ärztliche Instinct das Rechte getroffen hat.

die reichliche Ablösung von Epithelzellen. Ist diese zugleich mit einer bedeutenden Absonderung von Flüssigkeiten verbunden, so bedienen wir uns des Ausdrucks Katarrh, indem wir eine Bezeichnung verallgemeinern, welche hauptsächlich auf den Katarrh der Nasenschleimhaut passt, insofern hier das krankhafte Secret aus Nasenlöchern und Choanen herabfliesst, *καταῤῥέι*.

5) als flache, beetartige Anschwellung. Dieselbe entspricht der gleichmässigen, allseitigen Vergrösserung parenchymatöser Organe, und wird wie diese gelegentlich als Hypertrophie bezeichnet. Auch die Unterscheidung in echte und unechte Hypertrophie kehrt wieder. Was sie von jener unterscheidet, ist der Umstand, dass sie sich zwar über sehr grosse Strecken eines häutigen Organes verbreiten kann, aber doch nicht über das ganze, dass sie irgendwo an das Gesunde anstösst und dadurch eine räumliche Begrenzung erfährt, welche ihr auch die Bezeichnung »inselartige Anschwellung« eingetragen hat. Sie spielt bei vielen chronischen Entzündungen der äusseren Haut, der Arterienhäute, beim Typhus und bei vielen Krebsen eine Rolle.

6) als Höcker (Tuber). Je mehr bei gleichbleibender Grundfläche die Höhe einer circumscripten Anschwellung zunimmt, um so mehr wird dieselbe zum Höcker. Höhe und Profil des Höckers können in gewissen Grenzen variiren; ein sehr verlängerter Höcker wird Warze (Papilla) genannt. Die Basis aber bleibt immer der breiteste Theil des Höckers. Verkleinert sich die Basis eines Höckers, so müssen nothwendigerweise die Ränder desselben überhängend werden, die Neubildung erscheint

7) als Pilz (Fungus) oder

8) als gestielte Geschwulst (Polypus). Der Unterschied zwischen Fungus und Polyp beruht im Wesentlichen auf der verschiedenen Art und Weise, wie die Verkleinerung der Grundfläche des Höckers zu Stande kommt. Ist sie nur eine relative, d. h. durch überwiegende Wucherung in dem prominenten Theile des Höckers bedingte, so bedienen wir uns der Bezeichnung Fungus. Der Fungus hat einen breiten Stiel und einen flachen Kopf. Gesellt sich aber zu dieser relativen Verkleinerung der Basis auch eine absolute dadurch, dass der immer massiger werdende Kopf, sei es durch seine eigene Schwere, sei es durch andere Kräfte, welche ihn fortzubewegen streben, an seiner Basis zieht und zerrt, so verjüngt sich die letztere zu einem verhältnissmässig dünnen Stiele, es entsteht ein Polyp.

9) als dendritische Vegetation. Dies ist unstreitig die höchste Formentfaltung, welche eine circumscripte Erhebung des Niveaus erfahren kann. Wie der Name sagt, ist eine baumartige Verästelung der Grundplan derselben. Wir haben einen Stamm, wir haben Zweige, die unter verschiedenen Winkeln abgehen, und wir haben an den kleinsten Zweiglein gelegentlich Blätter oder Beeren. Die gleiche Anlage finden wir bekanntlich in den Drüsen mit verzweigtem Ausführungsgange, den sogenannten acinösen Drüsen vor. Merkwürdig ist die Uebereinstimmung in der ersten Anlage und Entwicklung dieser Drüsen mit den von der äusseren Haut und den Schleimhäuten ausgehenden dendritischen Vegetationen: wir werden sie bei der Betrachtung der letzteren näher ins Auge fassen. Hier genüge die Andeutung, dass, wie bei den acinösen Drüsen, so auch bei den dendritischen Vegetationen in den endständigen Structurbestandtheilen das Wesentliche der ganzen

Bildung zu suchen ist. Als solches müssen wir den verlängerten Höcker, die Papille anerkennen. Und in der That verträgt sich keine andere Ansicht so gut mit dem bekannten Entwickelungsgange der dendritischen Vegetationen. Eine einfache Papille ist in jedem Falle der Ausgangspunct. Diese treibt irgendwo an ihrer Oberfläche einen seitlichen Spross, eine neue Papille hervor, welche mit der ursprünglichen eine Gabel oder einen Stamm mit zwei Aesten bildet. Diese Erscheinung wiederholt sich und wird so das einfache Motiv für die complicirteste baumförmige Gliederung eines Neoplasmas.

Wenn ich diese Uebersicht mit der Bemerkung schliesse, dass alle die besprochenen Formbezeichnungen sehr flüssiger Natur sind und an den Grenzen überall in einander verschwimmen, so geschieht dies namentlich darum, weil ich keine Gelegenheit versäumen will, um von Grund aus den vorhistologischen Irrthum zu zerstören, als ob mit der Beschreibung der makroskopischen Formen einer Neubildung irgend etwas über das Wesen derselben ausgesagt sei. Dieser Irrthum war so lange verzeihlich, als eingehendere mikroskopische Untersuchungen noch mit grösseren Schwierigkeiten zu kämpfen hatten, als gegenwärtig; er war auch deshalb verzeihlich, weil allerdings gewisse Neubildungen die eine Form der anderen vorziehen, einige sogar nur als Fungus, als Polyp, als Warze etc. erscheinen; aber das schliesst nicht aus, dass andere ebensogut in diesen Formen auftreten können. Und was von der äusseren Form, gilt auch von den übrigen makroskopischen Eigenschaften, von der Grösse, Consistenz und Farbe der Neubildungen, welche in früherer Zeit mit demselben Unrecht als Eintheilungsprincipien verwerthet worden sind.[1]

§ 66. Anhangsweise müssen wir hier noch eines eigenthümlichen, anatomischen Structurelementes gedenken, welches sich zu den verschiedensten Neubildungen complicatorisch hinzugesellen kann, nämlich der Cyste. Cyste nennen wir jede scharf abgegrenzte, mit Flüssigkeit angefüllte Höhle von runder oder rundlicher Gestalt. Wenn in dieser Definition der Cystenwandung nicht erwähnt wird, so geschieht dies darum, weil eine besondere Cystenwand, ein Sack oder Balg zwar in sehr vielen Fällen, aber doch nicht immer vorhanden ist. Auch der Inhalt der verschiedenen Cysten ist im höchsten Grade verschieden. Derselbe kann dünn und wasserklar, er kann aber auch mehr fettig, breiartig, ja er kann so dick sein, dass wir ihn kaum mehr als Flüssigkeit ansprechen können. Alles diess hängt wesentlich von der Entstehungsweise der Cysten ab. Darnach unterscheiden wir:

a. Retentionscysten. Der Name sagt, dass diese Cysten durch Secretverhaltung zu Stande kommen, und wir können hinzufügen, dass es sich dabei ausschliesslich um solche Secrete handelt, welche im normalen Zustande an die freie Oberfläche des Körpers, an Haut und Schleimhautoberflächen gelangen, um daselbst entweder abzufliessen oder anderweit verbraucht zu werden. Die unerlässliche Vorbedingung einer Retentionscyste ist ein Recessus der Oberfläche, ein offen mündender und blind endigender Hohlraum, welcher durch irgendwelche ausserordentliche Verumständungen abgesperrt und dadurch zur Cyste wird, dass das ununterbrochen zufliessende

1) Namentlich in der Geschwulstlehre. Vergleiche hierüber *Virchow:* Die Lehre von den krankhaften Geschwülsten. Berlin bei Hirschwald. 1864.

Secret an Ort und Stelle zurückgehalten wird und sich je länger je mehr anhäuft. Dass in erster Linie die physiologischen Recessus der äusseren Haut und der Schleimhäute, ich meine die Ausführungsgänge und blinden Endigungen der tubulösen und acinösen Drüsen in Betracht kommen, liegt auf der Hand, dass sie indessen nicht allein in Betracht kommen, werden wir weiter unten zu zeigen haben.

Fragen wir, wodurch die Absperrung eines Drüsenausführungsganges überhaupt herbeigeführt werden kann, so treten uns da verschiedene Möglichkeiten entgegen. Die einfachste aber seltenste Art der Absperrung ist die Verstopfung (Obturation). Feste Körper, welche wegen ihrer Grösse und Schwere nicht im Stande sind, das Lumen des Ausführungsganges zu passiren, entstehen fast immer als Niederschläge, Concretionen aus dem flüssigen Secret selbst, so die Gallen-, Harn- und Speichelsteine. Selten dringen Verstopfungsmassen von aussen in das Lumen der Drüsengänge ein, z. E. Echinococcusblasen. — Ferner kann durch Verklebung (Obliteration) des Ausführungsganges eine Absperrung desselben herbeigeführt werden. Aeusserer Druck und ein wunder, geschwüriger Zustand der Oberfläche, zumal wenn er von Narbenbildung gefolgt ist, disponirt zu dieser Art von Verschliessung, welche in ihren unvollkommenen Graden als Verengerung (Stenosis, Strictura) bezeichnet wird. Endlich ist äusserer Druck (Compression) an und für sich im Stande, den Ausführungsgang zu verengern, einzufalten und zusammenzuschnüren. Für die Geschichte der Neubildungen ist gerade diese Entstehungsmöglichkeit, welche sich späterhin mit der Obliteration zu compliciren pflegt, von der grössten Wichtigkeit. Nicht blos, dass Neubildungen, welche um die Harnleiter, den Ductus choledochus und pancreaticus ihren Sitz haben, fähig sind, durch Compression und Constriction diese grossen Ausführungsgänge unwegsam zu machen und dadurch colossale Ectasieen der höher gelegenen Abschnitte jener Schleimhautcanäle herbeizuführen, sondern dieser Process wiederholt sich auch im Kleinen, wenn eine Neubildung die Drüsensubstanz selbst betrifft. Einzelne Harnröhrchen, Milchcanälchen, Hodencanälchen etc. werden durch interstitielle Neubildungen abgeschnürt; das Secret sammelt sich; je länger dies dauert, um so mehr geht die ursprüngliche Form des abgesperrten Hohlraumes, etwa der cylindrische Tubulus, in eine runde oder rundliche Form über, es entsteht eine Cyste, deren Wandung also die ursprüngliche Wandung des Drüsencanälchens, deren Inhalt wenigstens im Initialstadium das Secret der Drüse selbst ist.

Eine seltene aber darum nicht weniger interessante Art von Retentionscysten stammt nicht von Drüsencanälchen ab, sondern von jenen spaltförmigen, unter einander communicirenden Räumen, welche zwischen dem Stamme, den Zweigen und Endpapillen dendritischer Vegetationen übrig bleiben. Auf den ersten Blick scheint es, als ob diese Zwischenräume nicht im mindesten zu Cystenanlagen geeignet seien. Dieselben gehen nicht bloss frei in einander über, sondern stehen auch überall mit der Aussenwelt in so offener Verbindung, dass von einer Ausmündung oder gar von einer Verstopfung dieser Ausmündung gar nicht die Rede sein kann. So ist es und so bleibt es, wenn eine dendritische Vegetation auf einer freien, ebenen Oberfläche ihren Sitz hat. Anders aber wenn sie von der Oberfläche eines Hohlraumes ausgeht. Denken wir z. E. an ein Papillom, welches sich vom Orificium uteri externum in die Scheide hinein erstreckt. Hier wird ein Zeitpunct kommen, wo die

Geschwulst das Lumen des Canales so weit ausfüllt, dass die Wandungen desselben anfangen, einen seitlichen Druck auf die Geschwulst auszuüben, welcher um so stärker wird, je mehr die Geschwulst an Volumen gewinnt. Die Papillen neigen sich zusammen, berühren einander mit ihren convexen Oberflächen; zuletzt verwachsen sie in den Berührungslinien und sofort zerfällt der offene Interpapillarraum in eine Anzahl kleiner, röhrenförmiger Recessus, welche sich von tubulösen Drüsen nur dadurch unterscheiden, dass sie auf dem Querschnitt nicht rund, sondern durch drei oder vier einspringende Bogenlinien, die convexen Oberflächen der zusammenstossenden und zusammengewachsenen Papillen, begrenzt sind. Zur Cystenbildung sind diese Röhren ebensogut geeignet, wie der Drüsentubulus, denn es bedarf nur einer weiteren Einwirkung desselben äusseren Druckes, um gelegentlich den einen oder den anderen Interpapillarraum an seiner äusseren Mündung oder irgendwo in seiner Continuität abzusperren und damit die Entstehung einer Retentionscyste zu veranlassen.

Wir haben beiläufig gerade hier eine schöne Gelegenheit, wahrzunehmen, wie infolge der Flüssigkeitsansammlung jede andere Gestalt des Retentionsraumes in die

Fig. 31. Papilloma cysticum von der Portio vaginalis. Uebergang der Interpapillarspalten in Retentionscysten.

Gestalt der Kugel überzugehen bestrebt ist. (Fig. 31.) Vor dem Beginn der Retention zeigen die Interpapillarräume im Querschnitt drei- und viereckige Figuren mit eingebauchten Seiten und sehr spitzen Winkeln; Figuren, wie sie allemal beim Zusammenstoss cylindrischer Körper entstehen müssen. Schreitet die Flüssigkeitsansammlung voran, so öffnen sich einerseits die spitzen Winkel mehr und mehr, sie gehen in eine parabolische und endlich in eine Kreislinie über; anderseits erfahren die vorgebauchten Seiten eine allmähliche Depression, der einspringende Bogen verliert sich endlich ganz, und indem sich diese beiden Bewegungen entgegenkommen, wird der Querschnitt zum Kreise, der Retentionsraum zur Kugel.

Es würde mich zu weit führen, wollte ich an dieser Stelle das physikalische Gesetz, welches diesen Vorgang beherrscht, im Detail entwickeln. Ich will mich mit dem Hinweis begnügen, dass von allen stereometrischen Körpern die Kugel derjenige ist, welcher bei gleicher Oberfläche das grösste Volumen einschliesst. So lange daher bei gleichbleibender Oberfläche der Rauminhalt eines Körpers wächst,

wird dieser der Kugelgestalt zustreben müssen. So hier der Retentionsraum. Nebenbei — was wir an diesem einen Beispiele vor uns sehen, das macht sich in der Oekonomie des Organismus an sehr vielen Puncten geltend; ich erinnere nur an die Gestalt des Auges, der Gallen- und Harnblase, des Herzens etc.

b. Exsudationscysten. Auch die Exsudationscyste ist eine Absonderungscyste, in genetischer Beziehung ist sie aber gerade das Gegentheil der Retentionscyste. Der geschlossene Hohlraum wird hier nicht erst durch die Absperrung eines Recessus geschaffen; er ist präformirt. Schleimbeutel, Sehnenscheiden, seröse Säcke, Hirn- und Rückenmarkhöhlen bilden die Grundlagen der Exsudationscysten. Auch kommt die Flüssigkeitsansammlung nicht durch das Fortbestehen der normalen Secretion zu Stande, sondern durch eine das normale Maass überschreitende Ausschwitzung von Blutserum mit Salzen, Eiweiss, fibrinogener Substanz und Extractivstoffen in den verschiedensten Proportionen. Mit der pathologischen Neubildung haben die Exsudationscysten wenig zu schaffen; wir werden dieselben unter den verschiedensten meist an den wässrigen Inhalt erinnernden Bezeichnungen, als Hydrops, Hygroma, Hydatis etc. bei den Organerkrankungen kennen lernen. Von grösserer Wichtigkeit für die Neubildungen sind dagegen die

c. Extravasationscysten. Eine parenchymatöse Blutung kann sehr wohl der Ausgangspunct für die Bildung einer Cyste sein. Freilich werden wir schwerlich bei einem Bluterguss, wo das Extravasat einen unförmigen, geronnenen Klumpen bildet und das benachbarte Parenchym keineswegs glatt und scharf begrenzt, sondern unregelmässig zerrissen und zertrümmert ist, die Bezeichnung Cyste in Anwendung bringen. Der hämorrhagische Heerd kann sich aber sowohl von vornherein als Cyste darstellen, wenn nämlich das Blut zwischen zwei an sich glatte Oberflächen, z. E. Knochen und Periost, Knorpel und Perichondrium ergossen wird und danach flüssig bleibt; wie er auch zur Cyste werden kann, wenn einerseits das angrenzende Parenchym eine bindegewebige Membran producirt, anderseits das Blut selbst durch eine Reihe von Metamorphosen bis auf geringe Ueberreste resorbirt und durch eine klare Flüssigkeit ersetzt wird.

d. Erweichungscysten. Wir haben unter den Involutionszuständen der Gewebe mehr als einen Process kennen gelernt, welcher zur Erweichung, zur Bildung einer pathologischen Flüssigkeit führt. Ich erwähne namentlich die fettige Entartung und die schleimige Erweichung, von denen jene unter Umständen eine pathologische Milch, diese eine wasserklare, schleim- und eiweisshaltige Flüssigkeit liefert. Ist der Abfluss oder die Resorption dieser Erweichungsflüssigkeiten gehindert, so kann die locale Ansammlung derselben ohne Weiteres als Erweichungscyste imponiren; sie wird es aber namentlich dann thun, wenn eine scharfe, glatte Abgrenzung derselben stattfindet. Dass eine derartige Abgrenzung der Erweichungscyste nicht durch eine anatomisch trennbare Haut vermittelt wird, liegt in der Natur der Sache. Es kann aber sehr wohl der Anschein einer solchen Haut dadurch erweckt werden, dass die an der Grenze des Erweichungsheerdes liegenden Texturelemente sich sämmtlich in dem gleichen Stadium der Metamorphose befinden und somit eine Schicht bilden, welche sich sowohl von dem intacten Parenchym als von der Ernährungsflüssigkeit unterscheidet.

So lange sich eine Erweichungscyste durch die weitere Verbreitung des Erwei-

chungsvorganges auf die Nachbarschaft vergrössert, so lange sie mit einem Worte nichts ist, als Erweichungsheerd, fehlt ihr eine wirkliche Membran. Die Erweichungscyste kann aber späterhin eine Membran bekommen. In diesem Falle hört die Erweichung auf, das anstossende Gewebe schliesst sich organisch gegen den Erweichungsheerd ab. Wie alle Binnenräume des Körperparenchyms werden auch diese pathologisch neugebildeten durch ein continuirliches Bindegewebsstratum ausgekleidet, welches sich unter Umständen mit einem Epithel bekleidet und dann durchaus als Analogon etwa eines Schleimbeutels anzusehen ist. Fortan beruhen alle Veränderungen, welche der Cysteninhalt erfährt, auf dem Verkehr desselben mit den Blutgefässen der Membran; nimmt seine Quantität zu, so ist eine Ausscheidung aus dem Blute der Grund dieses Wachsthums. Die Erweichungscyste ist zur Absonderungscyste geworden.

Zum Schluss wiederhole ich, was bereits in der Darstellung gelegentlich ausgesprochen wurde, dass für die Geschichte der Neubildungen in erster Linie die Retentionscysten, dann die Erweichungs- und Blutcysten, die Exsudationscysten aber so gut wie gar nicht in Betracht kommen. In der Benennung der Neubildungen pflegen wir die Complication mit Cysten durch Voransetzung der beiden Silben Cysto- anzudeuten, also Cysto-Sarkoma, Cysto-Carcinoma etc.

2. Eintheilung.

§ 67. Sehen wir uns nach diesen allgemeinen Vorbemerkungen nach einer Eintheilung der Neubildungsprocesse um, so bietet uns die histologische Beschaffenheit allein keine ausreichenden Anhaltspuncte dar; wir müssen noch zu einem anderen allgemeineren Principe unsere Zuflucht nehmen und wir finden ein solches in dem Entwicklungsvorgange selbst.

Mit Recht hat man von jeher die pathologische Neubildung mit der physiologischen parallelisirt. Wir sahen dies bereits an den *Hunter*'schen Studien (§ 61). Nun aber hat sich herausgestellt, dass auch auf physiologischem Gebiete zwei Arten der Entstehung zu unterscheiden sind.

Die erste Anlage der Organe geschieht durch Differenzirung ursprünglich gleichwerthiger Elementartheile, kleiner, runder, mit grossen Kernen versehener Zellen, welche in ununterbrochener Anhäufung Keimhaut und blattförmige Anlage des Embryo bilden. Zunächst erfolgt eine Unterscheidung der äusseren Zellen von den inneren; jene nehmen durch Vermehrung des Protoplasmas und Membranbildung den epithelialen Charakter an; diese lassen sofort eine neue Differenzirung hervortreten, indem ein Theil von ihnen zur Bildung des Gefässsystems fortschreitet. Mit der Ausbildung der Area vasculosa ist dann ein erster wichtiger Abschnitt der embryonalen Entwicklung erreicht.

Das Blut ist der Marktplatz des Organismus, eine Einrichtung, welche jedem einzelnen Abschnitte des Körpers die Gelegenheit giebt, sein specielles Bedürfniss in Aufnahme und Abgabe zu befriedigen. Durch das Blut wird jene Selbstständigkeit der Theile möglich, die zur Constituirung derselben als Organe des Körpers erfor-

derlich ist. Fortan unterscheiden wir Blutgefässe und Parenchym, Ernährendes und Ernährtes. Als Parenchym in diesem weitesten Sinne des Wortes erscheinen einerseits die epithelialen Ueberzüge nebst ihren sehr wichtigen Anhängen, den secretorischen Zellen der offenmündenden Drüsen, anderseits jener Rest des mittleren Keimblattes, welcher nicht zur Bildung des Circulationsapparates verwandt wurde. Auch diese Zellen erfahren eine weitere Differentiation und es sind insbesondere die Organe der animalischen Functionen, deren specifische Elemente hier gebildet werden, als Nerven- und Muskelfasern, Knorpel- und Knochengewebe etc. Die Zellen der Parenchyminseln werden dabei mehr oder weniger vollständig verbraucht. Was dann noch vom Keimgewebe übrig bleibt, tritt vorläufig in einen Zustand verminderten Lebens ein, aus dem es jedoch durch geeignete Reize wieder erweckt und zu neuen Productionen angeregt werden kann. Es ist das Bindegewebe, der Keimstock so vieler pathologischer Neubildungen.

Sind auf diese eigenthümliche Weise, welche wir als embryonale Differenzirung bezeichnen können, die Organe des Körpers in einer gewissen Grösse angelegt, so erfolgt das fernere Wachsthum nach einem anderen Bildungsmodus. Von Wichtigkeit ist zunächst, dass jedes Organ — ich sage nicht jedes Gewebe — die Bedingungen seiner Vergrösserung in sich trägt. Vergleichen wir einen ganzen Knochen, einen ganzen Muskel, eine Drüse, ein Hautsystem, das Gehirn etc. einer späteren Lebensperiode mit denselben Theilen einer früheren Lebensperiode, so müssen wir sagen, dass die ersteren den letzteren nicht blos bis zu einem gewissen Puncte äusserlich ähnlich sind, sondern auch, dass sie aus ihnen hervorgegangen, dass sie das Substitut und vollkommene Aequivalent derselben sind. Wir dürfen in diesem Sinne den Organen ein centrales Wachsthum, ein Wachsthum durch innere Ausbildung zuerkennen. Das histologische Detail dieser inneren Ausbildung ist freilich bei den verschiedenen Organen sehr verschieden; die specifischen Structurbestandtheile insbesondere entstehen bei einigen Organen durch Theilung der präexistirenden, so die neuen Muskelfasern durch Spaltung der alten, die neuen Knorpelzellen durch Theilung der alten, die neuen Leberzellen durch Theilung der alten; aber auch die Bildung aus Keimgewebe spielt eine Rolle, so namentlich beim Periostwachsthum der Knochen, bei der Neubildung aller bindegewebigen Structurbestandtheile, endlich ist für eine Reihe von Organen, namentlich die Häute mit ihren Epithelien, die nervösen Centralorgane, die Sinnesorgane das histologische Detail noch nicht festgestellt. Soviel aber können wir mit voller Sicherheit behaupten, dass in Anbetracht des späteren Wachsthums für jedes Organ eine prästabilirte, der Species eigenthümliche Regel existirt, ein Bauplan, wodurch die Aufeinanderfolge und das Ineinandergreifen der einzelnen Erscheinungen bestimmt wird.

Jedes Gewebe kommt selbstverständlich in einer oder der anderen dieser Entwicklungsregeln vor. Handelt es sich nun um die pathologische Neubildung eines Gewebes, so entsteht die Frage, ob dieselbe füglich als eine quantitative Ueberschreitung des Entwicklungsplanes eines Organes angesehen werden kann. In diesem Falle werden wir lediglich mit einer quantitativen Entstellung dieses Organes zu thun haben, sei dies eine mehr gleichmässige Vergrösserung oder ein Auswuchs. In der Benennung drücken wir dieses Verhältniss durch die Präpositionen ὑπερ und ἐκ aus, denen der Sprachgebrauch entweder das proliferirende Organ selbst (Hyper-

ostose, Ecchondrose) oder auch das Wort Trophia und damit die Meinung anhängt, dass die Neubildung durch eine besonders günstige Ernährung entstanden sei (Hypertrophia). Wir verzichten einstweilen auf dieses genetische Präjudicium und begnügen uns damit, den einfachen Thatbestand durch das Wort »Hyperplasie« auszudrücken.

Den Hyperplasieen stellen wir die Heteroplasieen gegenüber. Die Neubildung von Geweben ausserhalb des Entwicklungsplanes der Organe, Neubildungen, welche eine qualitative Abweichung von letzteren sind, die Neubildung zu einer regelwidrigen Zeit und an einem regelwidrigen Orte. Eine formative Reizung des Bindegewebes bildet überall den Ausgangspunct der heteroplastischen Neubildung. Wir haben das Bindegewebe als den letzten unverbrauchten Rest des embryonalen Keimgewebes kennen gelernt und als Keimstock künftiger Neubildung bezeichnet. Wir werden seiner Zeit die Art und Weise kennen lernen, wie das Bindegewebe grössere Quantitäten Keimgewebes producirt. Ist dies geschehen, so erfolgt die Bildung anderer Gewebe durch jenen Vorgang, welchen wir als embryonale Differenzirung bezeichneten. Wir betrachten nun zunächst

3. Die hyperplastische Neubildung.

§ 68. Wenige Gewebe sind sich selbst genug, um ein ganzes Organ zu bilden. Darum werden wir auch bei anatomischen Veränderungen, welche quantitative Ausschreitungen des normalen Wachsthums der Organe sind, selten nur ein einziges Gewebe antreffen. Indessen sind fast alle Organe des Körpers durch gewisse specifische Structurelemente charakterisirt, Structurelemente, an welchen zugleich die functionellen Eigenthümlichkeiten der Organe haften. Letzteres ist der Grund, weshalb man gerade diese Structurelemente nach den herkömmlichen Namen der Organe als Knochen- und Knorpelgewebe, Nervenfasern, Muskelfasern, Drüsengewebe etc. bezeichnet und sie dadurch allen übrigen Ingredienzien, namentlich dem Bindegewebe und den Gefässen vorangestellt hat. Jetzt könnten wir umgekehrt sagen: a potiori fit denominatio, und von einer Hyperplasie des Knorpel-, Knochen-, Drüsengewebes etc. reden, wenn wir auch thatsächlich ein anomales Wachsthum der ganzen Organe vor uns haben. Meine Vorgänger haben sämmtlich diese Nomenclatur gewählt. Man erreicht dadurch einen ansprechenden Gegensatz zu der heteroplastischen Entwicklung der einzelnen Gewebe. Aus Gründen aber, welche sich gleich beim Beginn und dann im ganzen Laufe der Darstellung ergeben werden, ziehe ich es vor, das einmal angenommene oberste Eintheilungsprincip fest im Auge zu behalten und handle daher

a. *Von hyperplastischen Vorgängen am Knochensystem.*[1]

§ 69. Bei der mikroskopischen Untersuchung von knorpligen Texturen jüngerer Individuen fällt es uns sehr bald auf, dass die Zellen gruppen- oder wenigstens

1. Die hier folgenden Abschnitte würden ihre systematische Stellung allerdings bei den entsprechenden Capiteln der speciellen pathologischen Gewebelehre gefunden haben, wenn

paarweise in der Grundsubstanz vertheilt sind. Man erkennt die Zusammengehörigkeit zweier Zellen daran, dass sie je eine convexe und eine flache Seite haben, von denen sie die flachen einander zukehren. Man glaubt unwillkürlich die beiden Hälften eines kugligen Körpers vor sich zu haben. Dass wir es aber in der That mit Zellentheilung zu thun haben, erkennt man an solchen Zellenpaaren, welche noch durch eine gemeinsame Kapsel vereinigt sind. Fügen wir zu dieser sichtbaren Proliferation der Zellen noch die Zwischenlagerung neuer Grundsubstanz, welche die zu selbständigen Zellen gewordenen Zellenhälften gehörig distanzirt, so haben wir damit die einfache Art und Weise kennen gelernt, in der sich das Wachsthum des ganzen Organismus an den knorpligen Bestandtheilen desselben darstellt. Ist der Organismus ausgewachsen, so sollten auch diese Vorgänge aufhören. Geschieht dies nicht, wiederholen sie sich in einer späteren Periode des Lebens oder überschreiten sie schon während des Wachsthums selbst das normale Maass, so haben wir ein Recht, von Knorpelhyperplasie zu reden.

§ 70. Die Hyperplasieen der ausgewachsenen, sogenannten permanenten Knorpel sind stets partiell. Sie gehen meist von einer kleinen, umschriebenen Stelle der Oberfläche aus und schieben sich als warzige, später fungöse oder polypöse Bildungen über das Niveau derselben hervor. Ecchondrosis. So finden wir sie gelegentlich an den Rippenknorpeln älterer Individuen, wo sie indessen niemals eine beträchtliche Grösse erreichen. Hieran schliesst sich eine namentlich von *Virchow* studirte Gruppe von Auswüchsen verschiedener Synchondrosen und der Zwischenwirbelknorpel, von denen die Ecchondrosis spheno-occipitalis theils wegen ihres Sitzes auf der Mitte des Clivus Blumenbachii, theils wegen ihrer histologischen Beschaffenheit besonders interessant ist. Die Geschwulst erreicht selten die Grösse einer kleinen Kirsche und besteht aus einer weichen, zitternden Gallerte, welche sich bei der mikroskopischen Untersuchung als ein Knorpelgewebe erweist, dessen Grundsubstanz schleimig erweicht, und dessen Zellen zu grossen blasigen Hohlräumen (Physaliden) entartet sind.

Wichtiger ist das Vorkommen der Ecchondrose an den knorpligen Ueberzügen der Gelenkenden. Wir haben an einer früheren Stelle in der Knorpelerweichung[1] den einen Factor jener eigenthümlichen Gelenkaffection kennen gelernt, welche unter dem Namen Arthritis deformans oder senilis geht. Hier treffen wir auf den anderen. Dieselben Knorpel, welche an der einen Stelle durch Erweichung zu Grunde gehen, sind deshalb nicht weniger disponirt, an einer anderen Stelle fort und fort neue Knorpelmassen zu produciren. Aeussere Umstände bewirken, dass uns derselbe Process hier als Rückbildung, dort als Neubildung erscheint. Soweit sich nämlich die gegenüberstehenden Gelenkflächen bei der Bewegung der Glieder berühren, so

ich es nicht für zweckmässiger gehalten hätte, sie hier abzuhandeln, weil es mir darauf ankam, den Begriff der Hyperplasie an Beispielen zu entwickeln. So weit es anging, habe ich hierbei nur die umschriebenen, auf einen Punct gerichteten und nicht entzündlichen Hyperplasieen berücksichtigt, welche man unter die Geschwülste rechnet, so dass in dem Hauptabschnitte: »pathologische Neubildung« zugleich die pathologische Histologie der Geschwülste implicite gegeben ist.

1) § 38. Fig. 8.

weit herrscht die Erweichung. Erinnern wir uns aber, dass auch an diesen Stellen die Zellen ein actives Verhalten, eine deutliche Proliferation zeigten. Auch hier würde es daher zur Knorpelhyperplasie kommen, wenn nicht durch die Bewegungen der Glieder die junge Neubildung fort und fort zermalmt und zum Schwunde gebracht würde. Anders ist es am Rande des Knorpels; hier entwickelt sich ungestört Ecchondrose an Ecchondrose, der ganze Knorpelrand wird zur unebenen, höckrigen Krause, welche den abgeflachten Gelenkkopf umstarrt. Die einzelne Ecchondrose zeigt uns auf dem Durchschnitt ein sehr grosszelliges Knorpelgewebe, dessen Intercellularsubstanz fast bis auf die Kapseln reducirt ist. Es ist diejenige Species, in welche der Knorpel vor seiner Verwandlung in Knochen überzugehen pflegt. Wir wundern uns daher nicht, wenn wir nach längerem Bestande des Leidens den ganzen Kranz von Ecchondrosen in einen Kranz von Exostosen verwandelt finden, die nur hier und da noch mit knorpligen Ueberzügen bedeckt sind.

Im innigsten Anschluss an diese Knorpelhyperplasie bei Arthridis deformans steht einerseits die Bildung der knorpligen freien Gelenkkörper, anderseits die Exostosis cartilaginea. Jenes sind abgeschnürte, warzige Auswüchse der Gelenkknorpel (seltener der Synovialhaut) von der Grösse einer Erbse und darüber; sie entstehen an derselben Stelle und sind aus demselben grosszelligen Knorpelgewebe gebildet, wie die senilen Ecchondrosen. Sie verkalken gern und werden dadurch zu Arthrolithen, welche dem betreffenden Individuum die grössten Beschwerden verursachen können.

Etwas complicirter ist die Entstehung der Exostosis cartilaginea; so nennt man gewisse höckrige Auswüchse der Röhrenknochen in der Nähe der Gelenkenden, welche in ihrer Hauptmasse knöchern, aber mit einem mehr oder meniger vollständigen knorpligen Ueberzuge und gelegentlich mit einer eigenen Synovialmembran versehen sind. Nach *Virchow's* Vorgang leitet man dieselben von einer Entwicklungsstörung des Knochens ab. Eine Ecchondrose bildet auch hier den Ausgangspunct, aber eine ziemlich grosse Ecchondrose, welche entweder vom Rande der Gelenkfläche oder von den Knorpelstreifen zwischen Epiphyse und Diaphyse entspringt, sich nicht ablöst, sondern im dauernden Zusammenhange mit dem Knochen fortfährt zu wachsen und dadurch den letztern bestimmt, nicht blos in der normalen Hauptrichtung, sondern auch in der von ihr angegebenen Nebenrichtung sich zu vergrössern. Es ist leicht zu begreifen, wie eine solche Ecchondrose, vorausgesetzt, dass sie von der Gelenkfläche und nicht von dem unteren Rande der Epiphyse ausgeht, anfänglich in der Gelenkhöhle selbst liegt, bei weiterer Entfernung vom Gelenk zunächst in eine Ausstülpung, dann in einen Recessus der Synovialis, und endlich in einen eigenen Synovialsack zu liegen kommt (Exostosis bursata).

§ 71. Das Beispiel der Exostosis cartilaginea zeigt uns, wie unthunlich es ist, die Hyperplasieen des Knochensystems in Hyperplasieen des Knorpel- und Knochengewebes zu zerlegen. Der Knochen vergrössert sich nur, indem er seinen Muttergebilden in ihren Wucherungen folgt. Diese sind das eigentlich Producirende, diese der Sitz der pathologischen Reizung, nicht der Knochen selbst. Auch bei den Knochenhyperplasieen im engeren Sinne müssen wir diesen Standpunct unverrückt festhalten. Es handelt sich dabei durchweg um Ausschreitungen des periostalen

Wachsthums der Knochen, und wenn dieses Verhältniss in der Nomenclatur unberücksichtigt bleibt, so rührt dies nur daher, dass das Periost im Verhältniss zu seiner fast unbegrenzten osteoplastischen Fähigkeit eine sehr dünne, zarte Haut ist, welche wenig in die Augen fällt und sich leicht abstreifen lässt.

Der grösste Theil der Knochenoberfläche ist vom Periost, und nur ein sehr kleiner Theil vom Knorpel bekleidet. Eine periostale Knochenwucherung kann daher circumscript und dennoch nicht so circumscript sein, dass man sie als Knochenauswuchs bezeichnen möchte. Wir unterscheiden daher neben dem Knochenauswuchs, Exostosis, noch eine gleichmässige Verdickung des ganzen Knochens, Hyperostosis, und eine Periostosis, wobei sich die Anschwellung über einen grösseren Theil der periostalen Knochenoberfläche erstreckt.

§ 72. Die histologischen Vorgänge sind bis auf einige untergeordnete Varietäten dieselben, wie beim normalen Periostwachsthum der Knochen. Die innerste Schicht des Periosts liefert ein gefässhaltiges Keimgewebe. Wie aus diesem Keimgewebe durch Ablagerung einer homogenen, dichten, stark lichtbrechenden Grundsubstanz, Verkalkung etc. echter Knochen wird, haben wir bei einer andern Gelegenheit (§ 48.) bereits ausführlich erörtert. Der neu gebildete Knochen bildet

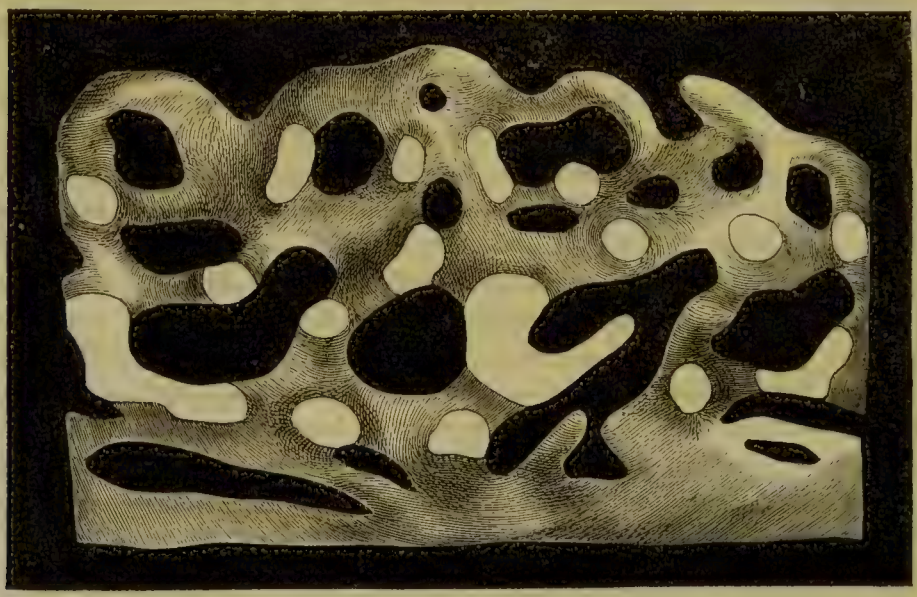

Fig. 32. Osteophyt. Knochenbildung aus dem Periost in dem primärspongiosen Stadium.

anfänglich eine äusserst poröse Masse, welche nur locker an der alten Oberfläche des alten Knochens haftet und als Osteophyt bezeichnet wird (Fig. 32.), späterhin wird jene Verbindung fester und dann erfolgt durch concentrische Anbildung neuer Knochenlamellen an die Bälkchen des Osteophyts der Uebergang in compacte Knochensubstanz. Es muss indessen bemerkt werden, dass die letztere Metamorphose unter Umständen sehr spät eintreten kann, beziehentlich gar nicht einzutreten braucht und dass gerade die voluminösesten Knochenhyperplasieen aus blosser Osteophytmasse bestehen können. Fälle derart werden als Spina ventosa bezeichnet.

Auf das compacte Stadium pflegt endlich ganz wie beim normalen Knochenwachsthum aufs neue ein poröses oder, wie wir jetzt sagen, spongiöses zu folgen, ja es folgt nach einiger Zeit so regelmässig und häufig darauf, dass man fast glauben möchte, die compacte Knochensubstanz könne, wie der Knorpel, überhaupt nur in einer gewissen Dicke der Ablagerung existiren, wenn nicht die Geschichte der Exostosis eburnea das Gegentheil bewiese. Diese Exostose ist eben darum eine so merkwürdige Erscheinung, weil dabei ganz abweichend von dem gewöhnlichen Schema, nämlich ohne Rücksicht auf Gefässe und Gefässverlauf, das Knochengewebe baumkuchenartig Schicht für Schicht um einen kleinsten Ausgangshöcker abgelagert wird. Dieser wird allmählich zu einer warzigen, polypösen, blumenkohlartigen, dabei glänzend weissen Bildung, welche die Grösse einer Mannesfaust erreichen und trotzdem durchweg aus compacter Knochensubstanz bestehen kann. (Fig. 33.)

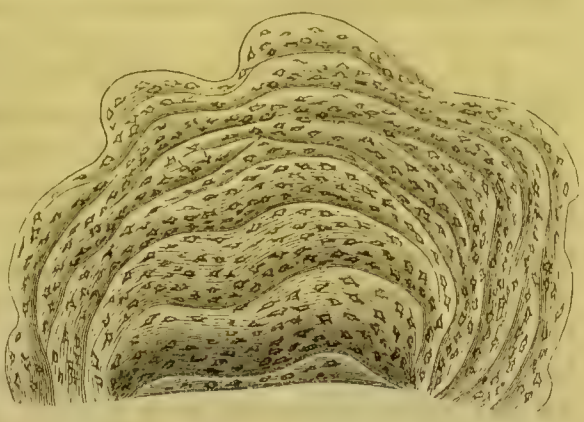

Fig. 33. Von einer Exostosis eburnea vom Schulterblatt.

Diese ganze Art des Wachsthums erinnert unstreitig an die Bildung des Zahncämentes, und dass dieser Vergleich kein unpassender ist, zeigt sich noch auffallender an jenen eigenthümlichen, kleinen, flachrundlichen Auswüchsen des Schädeldachs, welche wie elfenbeinere Hemdknöpfchen aussehen und daher von *Virchow*

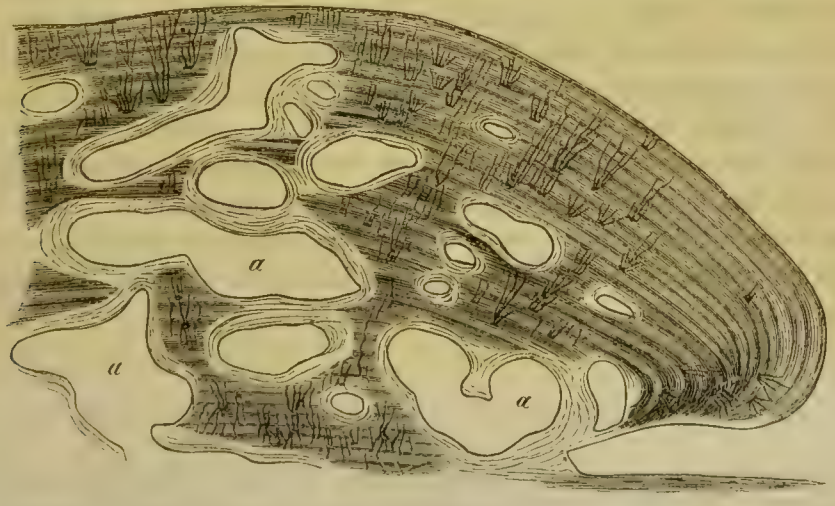

Fig. 34. Exostosis eburnea clavata, vom Schädeldach.

als geknöpfte Exostosen bezeichnet worden sind. Ein Schliff senkrecht durch die Mitte einer solchen Neubildung (Fig. 34.), zeigt uns als Grundlage der Zeichnung eine äusserst fein gestreifte Substanz, in welche nur hier und da ein Knochenkörperchen eingelassen ist, welches seine sehr langen Ausläufer nur nach einer Richtung, nämlich nach aussen und senkrecht auf den Zug jener Streifung, entwickelt hat.

Bedarf es einer grösseren Aehnlichkeit, um diese Grundlage der Exostose, welche offenbar erst nachträglich durch Markraumbildung unterbrochen ist, für Cäment-substanz zu erklären?

§ 73. Unter den ätiologischen Momenten der periostalen Knochenhyperplasie tritt neben der einfachen, d. h. bis jetzt unerklärlichen Wachsthumsanomalie die entzündliche Reizung stärker in den Vordergrund. Es ist richtig, dass der wachsende Knochen auch für diese Veränderungen besonders disponirt ist, aber auch höheres Alter und Erblichkeit bringen eine ähnliche Prädisposition mit sich, und nur in wenigen Fällen von Exostosis eburnea ist dieses Moment das einzige, welches wir zur Erklärung heranziehen können. Meist haben Allgemeinkrankheiten, namentlich Syphilis, Rheumatismus und Rhachitis ihre Hand im Spiele, und wenn schon von diesen bekannt ist, dass sie leicht Entzündungen des Periosts erregen, so können wir uns dieser Auffassung noch weniger verschliessen, wo wir sehen, dass ein äusserer, mechanischer Reiz die Hyperplasie veranlasst. Oft genug wird ein Stoss, ein Schlag als erste Ursache einer Exostosenbildung angegeben; mehr als einmal (zuletzt von *Virchow* l. c. II. 84.) ist der Fall von multipler Exostosenbildung an den Insertionsstellen der Muskeln betrachtet worden. Dieser letztere Fall lehrt uns aber auch, wie nahe hier das entzündliche Wachsthum auf äussere Reize und das nicht entzündliche, normale Wachsthum einander berühren. Denn auch das normale Skelet zeigt an den Ansatzpuncten vieler Muskeln rauhe Erhabenheiten, die als Cristae, Tubercula, Eminentiae aus der descriptiven Anatomie bekannt sind.

Schon aus dem Gesagten ergiebt sich, dass es unmöglich ist, eine scharfe Grenze zu ziehen zwischen den entzündlichen und nicht entzündlichen Exostosen, Hyperostosen und Periostosen. Der Grund hiervon liegt darin, dass das Periost nicht blos Periost, sondern auch bindegewebige Membran ist, und als solche der berechtigte Ausgangspunct sehr vieler entzündlicher und heteroplastischer Neubildungen. Die ausgedehntesten entzündlichen Wucherungen, die voluminösesten Geschwülste können vom Perioste ausgehen. An die osteoplastischen Eigenthümlichkeiten des Periostes werden wir in diesen Fällen dadurch erinnert, dass alle diese Neubildungen eine entschiedene Neigung haben, zu verknöchern. Nicht blos, dass alle entzündlichen Ablagerungen in der Folge regelmässig zu Knochen werden, auch die Krebse und Sarkome erhalten wenigstens knöcherne Gerüste, Nadeln etc., wie wir das noch ausführlicher zu betrachten haben werden.

b. *Von den Hyperplasieen der willkürlichen Muskeln und des Herzens.*

§ 74. Ein Muskel, welcher gewöhnt wird, viel und schwer zu arbeiten, nimmt an Volumen zu. Man hat diese Volumenzunahme die Arbeitshypertrophie der Muskeln genannt. In welcher Weise dieselbe zu Stande kommt, ist noch zweifelhaft.[1] Das normale Wachsthum der Muskeln zeigt uns sowohl Verdickung, als Vermehrung der Primitivröhren. Die Vermehrung erfolgt durch Spaltung der vorhandenen Fa-

1) *Heidenhain* hat neuerdings nachgewiesen, dass mit dem Grade der Belastung eines arbeitenden Muskels die Wärme- und Säureproduction steigt. Dass der Blutlauf durch die

sern, ein Vorgang, der in der neuesten Zeit von *Weissmann* an Froschmuskeln, von *Kühne* an den Muskeln der Ratten und Mäuse studirt wurde. Eine beträchtliche Vermehrung der Kerne und des feinkörnigen Protoplasmas an der Eintrittsstelle der Nerven wurde von *Kühne* beschrieben. *Weissmann* sah die Kerne in einer langen Reihe geordnet, welche die contractile Substanz der Muskelfaser in zwei parallele Streifen schied. *Kühne* sah zwei Muskelfasern in einem Sarkolemmschlauche: alles Data, welche uns zwar ein ungefähres, aber doch keineswegs ein deutliches anatomisches Bild von dem Vorgange bei der Muskelfaserspaltung geben können.

Für die Arbeitshypertrophie der Muskeln, welche nur am Herzen eine pathologische Bedeutung hat, ist die Annahme, dass sich dabei die einzelnen Muskelfasern verdicken, ziemlich allgemein recipirt. Indessen habe ich mich an hyperplastischen Herzen vergeblich bemüht, einen Unterschied im Kaliber der Muskelfasern zu entdecken und bin schliesslich zu der allerdings nur für das Herz passenden Annahme einer theilweisen Spaltung geführt worden.



Fig. 35. Muskelfasernetz vom Herzen, bei *a* Binnenspältchen einer Muskelfaser, gegenüber dem Abgange eines Seitenastes, welches durch allmähliche Vergrösserung dem Netzwerk eine neue Masche zufügen würde.

Die Muskelfasern des Herzens theilen sich bekanntlich gabelförmig: man kann auch sagen, sie vereinigen sich gabelförmig, in Summa sie bilden Netze oder Membranen mit länglich spaltförmigen Lücken. Diese Lücken sind von der verschiedensten Grösse. Neben mächtigen, spindelförmigen Fenstern sieht man kleinere und kleinste Schlitze und Spältchen. Die letzteren können geradezu als Binnenräume einer einzelnen Muskelfaser angesehen werden. Man bemerkt sie am häufigsten an solchen Stellen einer etwas dicken Faser, wo diese einen Seitenast abschickt (Fig. 35. *a*.), und es scheint mir nicht zweifelhaft zu sein, dass der Zug dieses Seitenastes bei der Contraction die Spaltung der Faser begünstigt.

c. *Hyperplasie der glatten Muskelfasern.*

§ 75. Es ist charakteristisch für die der Einwirkung unseres Willens nicht unterworfenen glatten Muskelfasern, dass sie überall nur als untergeordnete Structurbestandtheile von Organen auftreten, als Structurbestandtheile, welche zwar für die Function der Organe sehr wichtig sein können, die aber niemals die wesentliche, für das Organ specifische Arbeit vollziehen. Der secundären Bedeutung der glatten Muskelfasern entspricht die anatomische Anordnung in sofern, als dieselben trotz massenhafter Anhäufung nirgends die äussere Form eines Organes bestimmen, sondern sich der bestehenden und durch die Hauptfunction erforderten Form anschmiegen. Sie bilden Membranen, welche lediglich die Gestalt der Hohlkörper wiederholen,

Contraction des Muskels zunächst im Muskel selbst, dann aber auch im Allgemeinen befördert wird, ist eine schon längst bekannte Thatsache. Es dürfte daher auch nicht zu weit gegangen sein, wenn man eine Steigerung der Ernährungsthätigkeit für die nächste Ursache der Verdickung hält.

denen sie angehören. An den krankhaften Veränderungen der letzteren nehmen sie nicht selten Antheil. Hyperplastische Vorgänge insbesondere werden am häufigsten durch entzündliche, katarrhalische und geschwürige Zustände der Schleimhautoberfläche veranlasst. Es kommt aber auch eine wahre Arbeitshyperplasie der glatten Muskelfasern vor. Da es nämlich eine Hauptfunction der glatten Muskelfasern ist, Drüsensecrete im Lumen der Ausführungsgänge fortzubewegen, so wird ein mechanisches Hinderniss, welches sich der Ausführung des Secretes in den Weg stellt, zugleich die Arbeit der glatten Muskelfasern erschweren und eine Hyperplasie derselben veranlassen. Das häufigste und schlagendste Beispiel dieser Art bietet uns die Hypertrophie der Harnblase bei Stenose der Urethra. Die Fascikel des Detrusor vesicae erreichen dabei eine so bedeutende Dicke, dass sie als mächtige Balken in das Lumen der Harnblase vorspringen.

In der Histologie dieser Vorgänge sind unsere Kenntnisse nur fragmentarisch. Wir wissen, dass in allen Fällen neben der Dicke und Länge der Zellen auch ihre Zahl zunimmt. Gabelige Theilungen sind zu wiederholten Malen an einzelnen glatten Muskelfasern der schwangeren Gebärmutter beobachtet worden.[1] Da aber niemals eine Kernvermehrung, etwa ein doppelter Kern, in diesen Fasern gefunden wurde, so ist es sehr zweifelhaft, ob wir darauf hin die Annahme einer fissiparen Vermehrung der glatten Muskelfasern zulassen dürfen. Es ist namentlich zweifelhaft gegenüber der gediegenen Darstellung *Kölliker's*, welcher an demselben Objecte die Entstehung der Muskelfasern aus Bildungszellen aufs schönste und in allen Uebergängen verfolgen konnte.[2] Die pathologischen Objecte sind wegen der ausserordentlichen Chronicität der Processe nicht für die Entscheidung verwerthbar. Man gewahrt überall nur ausgebildete Faserzellen, nirgends konnte ich bisher jüngere und ältere Formen unterscheiden.

d. *Von hyperplastischen Vorgängen an epitheltragenden Häuten.*

§ 76. Wenn es eben noch angeht, die musculösen Schichten der vegetativen Organe im Gedanken abzulösen und für sich zu betrachten, so ist es geradezu unthunlich, die hyperplastischen Processe der epitheltragenden Häute in solche des Epithels und solche des bindegewebigen Stromas zu sondern. Allerdings giebt es vorwiegend epitheliale, es giebt auch vorwiegend bindegewebige Hyperplasieen, aber weitaus die meisten hierher gehörigen Erscheinungen zeigen uns eine innige und gleichmässige Combination beider, welche, wie wir sehen werden, durch die genetische Abhängigkeit des Epithels vom Bindegewebe vermittelt wird.

Die schwieligen, horn- und schuppenartigen Verdickungen der Epidermis können mit Recht als vorwiegend epitheliale Hyperplasieen angesehen werden. Die abnorme Anhäufung betrifft hier hauptsächlich das mittlere Stratum der Oberhaut, jene Zellen, welche nicht mehr so klein und weich, wie die Zellen des Rete Malpighi, aber auch noch nicht so weit in der Verhornung und Austrocknung vorgeschritten sind, dass wir sie Plättchen oder Schüppchen nennen könnten. In ihrer Hauptmasse sind daher die Schwielen der Hohlhand und der Fusssohle, die Hühner-

1) *Moleschott* und *Piso* in *Moleschott's* Untersuchungen. VI. 1—6.

2) Vergl *Kölliker*, Gewebelehre. 4. Aufl. pag. 567.

augen, Hauthörner, ichthyotischen Schuppen etc. aus einer eigenthümlich feuchten, zähen, schwer zerreisslichen Substanz gebildet, welche in Beziehung auf die Consistenz etwa dem gekochten Gummi vergleichbar ist. Das Interesse der Histologie bewegt sich aber schon bei diesen Dingen fast ausschliesslich um die Frage, wie entstehen diese Epidermiszellen, wie entstehen die Epithelien überhaupt? und ich will die erste sich darbietende Gelegenheit benutzen, um diese für die Geschichte so vieler Neubildungen wichtigen Fragen zu discutiren.

Leider kann von einer exacten Beantwortung derselben zur Zeit noch nicht die Rede sein. Indessen sind wir zu folgenden Betrachtungen berechtigt.

Die Zellen jedes dickeren Epithelialstratums zeigen unter sich gewisse charakteristische Verschiedenheiten, welche allgemein als Altersverschiedenheiten, als Entwicklungsphasen angesehen werden. Die jüngsten Elemente, welche sich durch ihre Kleinheit, Weichheit und Membranlosigkeit auszeichnen, liegen am tiefsten, hart an der Grenze des Bindegewebes; je weiter nach aussen, desto grösser werden die Zellen, desto deutlicher tritt an ihnen eine Membran und eine mehr oder weniger charakteristische Gestalt hervor. Diese letztere hängt zum Theil mit functionellen Eigenthümlichkeiten zusammen (Cylinderepithel), zum Theil ist sie das Resultat eines Conflictes, welcher einerseits durch das Bestreben der Zelle, sich gleichmässig nach allen Richtungen hin zu vergrössern, anderseits durch die räumlichen Schranken veranlasst wird, welche diese Vergrösserung nur in gewissen Richtungen gestatten. Am lehrreichsten ist in dieser Beziehung ein senkrechter Durchschnitt durch das Epithelium der Harnblase. (Fig. 36.) Wir können hier deutlich drei Schichten unterscheiden, welche durch drei charakteristisch verschiedene Zellenarten gebildet sind. Zunächst dem Bindegewebe eine einfache Lage kleiner, runder Elemente; über diesen etwas grössere, birnförmige Zellen, welche mit ihren rundlichen Köpfen nach aussen gerichtet sind, während die verjüngten Enden von oben her in die Zwischenräume der tiefstgelegenen runden Zellen hineinpassen. Dass diese Zellen ursprünglich der tiefsten Schicht angehörig durch nachdrängende jüngere Zellen in die zweite Schicht erhoben, dabei aber mit dem unteren Ende noch eine Zeit lang an der Stätte ihrer Entstehung befestigt geblieben seien, ist eine Annahme, welche meines Erachtens die Birnenform durchaus ungezwungen erklärt. Die Zellen der dritten Schicht haben in ihrer Gestalt auf den ersten Blick etwas äusserst Befremdendes. Sie sind platt, aber an ihrer unteren Fläche mit kantigen Vorsprüngen und flachen Vertiefungen versehen, welche den Zellenköpfen der zweiten Schicht in der Weise entsprechen, wie die Juga cerebralia und Impressiones digitatae der Tabula vitrea den Gyris und Sulcis der Gehirnoberfläche. Wir können diese dritte Zellenform nur so verstehen, dass eine Zelle der zweiten Schicht von ihrer Anheftung am Bindegewebe sich ablösend und nun hervorquellend gegen den Raum der Harnblase durch den centrifugal wirkenden Druck des periodisch angesammelten Harnes plattgedrückt und in die Fugen und Unebenheiten der zweiten Schicht hineingepresst wird.

Fig. 36. Das Epithelium der Harnblase im Durchschnitt.

Nicht alle Epithelien lassen eine so befriedigende Vorstellung von der Entstehung ihrer einzelnen Formen zu. Was man aber überall zu sehen glaubt, und worüber keine Meinungsverschiedenheit der Autoren obwaltet, ist die Thatsache, dass die Epithelzellen hart am Bindegewebe entstehen und demnächst durch Nachschub nach aussen gedrängt werden. Hiermit ist allerdings nur der Ort, dagegen noch keineswegs die Art der Entstehung festgestellt. Für diese bleiben uns — vorausgesetzt dass wir von der Generatio aequivoca keinen Gebrauch machen wollen — zwei Möglichkeiten übrig. Entweder nämlich entstehen die neuen Epithelzellen durch Theilung der alten, oder sie entstehen durch Nachschub aus dem Bindegewebe.

Von vornherein ist nicht einzusehen, warum nicht beide Möglichkeiten neben einander existiren und vorkommen sollten. Es muss aber constatirt werden, dass die Beobachtungen von Theilungsvorgängen epithelialer Zellen bis jetzt sehr sparsam sind. Die gegenseitige Abplattung der Epithelzellen bewirkt, das man gar nicht selten das Resultat einer Zellentheilung durch Scheidewandbildung vor sich zu haben glaubt, indem die ebene Berührungsfläche eines Zellenpaares als Trennungsebene imponirt; deshalb ist hier die äusserste Vorsicht und Gewissenhaftigkeit vonnöthen. Auf der andern Seite vereinigt sich manches, um uns der Ansicht geneigt zu machen, dass die jungen Epithelzellen aus dem Bindegewebe hervorwachsen. *Burkhardt*[1] bezeichnete zum ersten Male die oberste Schicht des Bindegewebes als Matrix der Epithelzellen. Als uns dieser Forscher im Jahre 1859 schilderte, wie nach seiner Meinung die jungen Zellen aus dem Bindegewebe auftauchen, sich aufrichten und dann als jüngste Epithelzellen erscheinen, konnte sich wohl mancher eines Zweifels nicht erwehren. Seitdem hat *v. Recklinghausen* das Wandern der Bindegewebszellen an der Cornea direct beobachtet, und uns dadurch die Vorstellung, dass der Ersatz der Epithelzellen durch eine Auswanderung der jüngsten Elemente aus dem Bindegewebe bewirkt werde, ungleich näher gerückt.

§ 77. Die Thatsachen der pathologischen Histologie schliessen sich dieser Vorstellung aufs Innigste an; ja, dieselbe tritt uns, so zu sagen, sichtbar entgegen, sobald neben dem Epithelium auch das subepitheliale Bindegewebe in nennenswerther Weise an der Hyperplasie betheiligt ist. Dieses ist aber schon bei den katarrhalischen Zuständen der äusseren Haut und der Schleimhäute der Fall. Denn die mit blossem Auge wahrnehmbare Verdickung und Wulstung der katarrhalischen Häute kommt zum guten Theil auf Rechnung des bindegewebigen Substrates. Mitdem Mikroskope erkennt man überall eine üppige Wucherung der Bindegewebszellen (Fig. 37. *b*. Von innen nach aussen fortschreitend sieht man sie alle möglichen Phasen der Kernvermehrung und Theilung durchmachen; es folgt eine Zone, wo junge Zellen mit homogen glänzenden, grossen Kernen und feingranulirtem Protoplasma in zusammenhängenden Ketten die sternförmigen, anastomosirenden Canälchen der Grundsubstanz erfüllen; endlich, dicht unter dem Epithelium befindet sich eine ununterbrochene Lage jener Zellen, in welchen von einer Grundsubstanz (ohne vorherige Präparation) nichts zu erblicken ist; es ist ein Stratum von Keimgewebe, welches sich mit wechselnder Mächtigkeit zwischen dem Epithelium und Bindegewebe

1) Das Epithelium der ableitenden Harnwege. *Virchow's* Archiv Bd. 17, pag. 94.

hinzieht, und das erstere stellenweise hügelartig emporhebt. Fragen wir nach der Herkunft dieses Keimgewebsstratums, so scheint das Ensemble des histologischen Bildes nur die eine Annahme zuzulassen, dass unter Mitwirkung des mehr oder weniger starken Transsudationsstromes, welcher jeden Katarrh begleitet, die Zellen aus den erweiterten und an der Oberfläche klaffenden Canälchen des Bindegewebes ausgewandert sind und sich dann unter Aufhebung des Epithels zwischen diesem und dem Bindegewebe angesammelt haben. Thatsachen, welche ich weiter unten mitzutheilen habe, werden diese Annahme unterstützen. Mit grösserer Bestimmtheit kann hier schon über die histioplastische Bedeutung der in Rede stehenden Schicht ausgesagt werden, dass dieselbe sowohl für die Neubildung des Epithels als des Bindegewebes von der grössten Wichtigkeit ist.

Was speciell das Epithel anlangt, welches uns je bei den katarrhalischen Absonderungen vorzugsweise interessirt, so sind sich die jüngsten Epithelzellen und die vom Bindegewebe producirten Keimzellen zum Verwechseln ähnlich; die leisesten Uebergänge führen von diesen zu jenen und zu den entwickelteren Epithelformen hinüber, so dass wir für alle jene Zustände, wo es sich um eine gesteigerte Desquamation entwickelter Epithelzellen, um rein epitheliale Katarrhe handelt, mit dem Gegebenen vollkommen ausreichen. Wie aber, wenn wir in dem katarrhalischen Secrete Eiterkörperchen finden, wenn wir es mit einem eitrigen Katarrh zu thun haben? Wir werden an einer anderen Stelle ausführlicher vom Eiter zu handeln und zu zeigen haben, wie die Eiterkörperchen aus den Zellen des Bindegewebes hervorgehen. Es fragt sich, ob auch die katarrhalischen Eiterkörperchen als Ausfuhrartikel des subepithelialen Bindegewebes zu betrachten seien. Gegen diese früher allgemein recipirte Ansicht sprach namentlich der Umstand, dass man an Schleimhäuten, die sich vollständig im Zustande purulenten Katarrhs befinden, dennoch immer im Stande ist, sei es durch Abschaben, sei es auf senkrechten Durchschnitten, ein Epithelium nachzuweisen, welches keinerlei oder nur unbedeutende Abweichungen vom normalen Verhalten darbietet. In der That haben neuere Untersuchungen, an denen nach *Remak* und *Buhl* auch ich mich betheiligt habe, gelehrt, dass der Schleimhauteiter durch endogene Bildung der oberflächlichen Epithelzellen selbst entstehen kann. Das Detail dieser Entstehung habe ich in den Vorbetrachtungen zu diesem Abschnitte (pg. 59) bereits anticipirt. In Beziehung auf den Ort der Entstehung kann uns nur die Anordnung der Brutzellen auf dem Durchschnitte orientiren. Fig. 37. ist eine treue Wiedergabe der Verhältnisse, wie sie sich an der Conjunctiva bulbi darstellen. Man sieht die Mutterzellen in ihrer natürlichen Lage, in der äussersten Schicht des Epithelialstratums: nach unten und zur Seite von ihnen theils normale Epithelzellen,

Fig. 37. Katarrh (eitriger) der Conjunctiva. *a*. Epithelium. *b*. Bindegewebsphatnen der Mucosa.

theils solche, welche bereits in den pathologischen Process eingetreten sind: nach aussen das Freiwerden der Eiterkörperchen und das katarrhalische Secret.

Ob alle Eiterkörperchen des katarrhalischen Secrets, und ob die Eiterkörperchen bei jedem Katarrh auf diese Weise gebildet werden, muss vorläufig noch dahin gestellt bleiben. Wenn man aber erwägt, dass alle jungen Zellen spontane Beweglichkeit besitzen, und dass der starke, transsudative Flüssigkeitsstrom der Auswanderung dieser Zellen gewiss nur förderlich sein dürfte, so kann man die Möglichkeit nicht von der Hand weisen, dass sich die Elemente des eben erwähnten subepithelialen Keimgewebes zwischen den Epithelzellen hindurchdrängen und so zur Absonderung gelangen.

§ 78. Bei den Katarrhen wiegt wenigstens für die gröbere Anschauung die epitheliale Hyperplasie so sehr über die Hyperplasie des bindegewebigen Substrates vor, dass ich ausdrücklich auf die letztere aufmerksam machen musste. Anders ist es bei denjenigen Zuständen, welche wir im engeren Sinne als Hauthypertrophieen bezeichnen. Dieses sind Verdickungen und Niveauerhebungen der verschiedenen epitheltragenden Häute, an denen sich das bindegewebige Stroma in so hervorragender Weise betheiligt, dass man eben so einseitig, wie man die Katarrhe als epitheliale Hyperplasie bezeichnete, so diese Dinge als reine Bindegewebshyperplasie aufgefasst hat. Allerdings wird bei der von uns recipirten Ansicht über die Entstehung des Epithels das Bindegewebe fast in allen Fällen als das zunächst Gereizte, Proliferirende erscheinen müssen; als Anatomen aber haben wir nichts desto weniger die Gleichzeitigkeit des epithelialen und des bindegewebigen Wachsthums zu betonen.

§ 79. Von sämmtlichen hierhergehörigen Bildungen betrachten wir (nach unserem Plane § 69. Anm. 1.) nur eine Reihe mehr umschriebener Auswucherungen, welche nach ihrer äusseren Form als Warzen und Papillome bezeichnet werden.

Die Neigung aller epitheltragender Häute, wenn überhaupt, dann in Form von Papillen auszuwachsen, ist uns aus der normalen Anatomie hinreichend bekannt. Ich erinnere an die Papillen der äusseren Haut, an die Papillen der Zunge und die Zotten des Darmcanals. Man konnte auf den Gedanken kommen, dass die Papillome nur durch die Verlängerung und Verästelung präformirter Papillen entstünden. Diese Vermuthung hat sich aber im Allgemeinen als irrig erwiesen. Sie gilt nur für die Papillome der äusseren Haut; wo sich unter normalen Verhältnissen keine Papillen finden, wie zum Beispiel in der Harnblase, bleibt uns nur jene oben erwähnte Prädisposition übrig. Schon in der ungleichmässigen Anhäufung des subepithelialen Keimgewebes bei Katarrhen trat etwas Aehnliches hervor, und wenn langdauernde katarrhalische Zustände nicht selten papillöse Excrescenzen zur Folge haben, wie dies namentlich auf der Schleimhaut des Magens und Respirationstractus der Fall ist, so gruppirt sich das Anatomische dieses Vorganges im Wesentlichen um eine weitere Ausbildung und Entwicklung jener Erscheinung. Ja, wir können sagen: eine auf einen bestimmten Punct gerichtete Auswucherung der oberflächlichen Schicht des Bindegewebes, das Hervordrängen und Hervortreten eines kleinen,

rundlichen Zapfens von Keimgewebe aus dem Niveau des Bindegewebsstratums ist der Ausgangspunct jeder Papillombildung. Es ist überhaupt das Bildungsprincip derselben. Denn überall, wo sich eine neue Papille an der Oberfläche einer alten hervorschieben will (vergl. pag. 61.), wiederholt sich derselbe Process. Alle äussersten Spitzen eines schnell wachsenden Papilloms sind aus Keimgewebe gebildet, welches sich ohne bestimmte Grenze nach aussen in das Epithel, nach innen in das Bindegewebe fortsetzt. (Fig. 38.)

Es giebt Papillome, — und die Pacchionischen Granulationen der Pia mater können hierfür als Beispiel dienen — wo diese Entwicklungsphase nur sehr wenig überschritten wird. Die genannten Bildungen können lange Zeit bestehen, sie können eine namhafte Grösse erreichen, ohne dass in ihrer histologischen Beschaffenheit eine andere Differenzirung bemerkbar würde, als die Ablagerung einer bedeutenden Quantität fasriger Grundsubstanz zwischen den sternförmig werdenden Zellen. In der Regel aber kommen an jedem älteren Papillome die drei Hauptbestandtheile der producirenden Haut selbst, nämlich Bindegewebe, Gefässe und epitheliale Ueberkleidung zur Beobachtung. Diese gehen durch secundäre Metamorphosen aus dem Keimgewebe hervor. Denn, wenn auch nicht in Abrede gestellt werden kann, dass das Epithelium des Papilloms continuirlich in das Epithelium der producirenden Membran übergeht und von diesem Gesichtspuncte aus betrachtet nur als eine locale Verbreiterung der letzteren erscheint, so ist doch einerseits für uns so gut wie ausgemacht, dass alle Epithelzellen aus dem Bindegewebe hervorwachsen, anderseits hat man gerade an den äussersten Spitzen gewisser Papillome die schönste Gelegenheit, diese Metamorphose der Bindegewebs- und Keimzellen in Epithelzellen zu studiren. Die beigefügte Abbildung (Fig. 38.) zeigt einen sehr feinen Durchschnitt durch die Spitze einer hyperplasirenden Hautpapille. Die Grenze zwischen Bindegewebe und Epithelium tritt an den Seitentheilen der Papille sehr deutlich hervor, indem hier die kleinen, gelblichen Zellen des Rete Malpighi ganz in der Weise, wie es aus der normalen Histologie bekannt ist, auf der fasrigen Textur des Papillarkörpers eingefügt sind. Gegen die Spitze zu verwischt sich diese Grenze vollständig, indem sich einerseits die rundlichen Zellen des Bindegewebes auf Kosten der Intercellularsubstanz anhäufen, anderseits die Zellen des Epithels durch ganz allmähliche Form-



Fig. 38. Eine hyperplastische Papille der Cutis nebst Epithelium aus der Umgebung eines Lippencancroids.

abänderungen aus diesen runden Elementen in mehr spindelförmige und endlich in reguläre Pflasterzellen übergehen.

§ 80. Viel weniger controvers sind die anatomischen Vorgänge bei der Vascularisation der Papillome. Ich kann in dieser Beziehung auf das verweisen, was ich § 98. über die Entstehung der Gefässe aus dem Keimgewebe anführen werde. Nur Eines möchte ich hier mehr, als gewöhnlich zu geschehen pflegt, in den Vordergrund stellen, dass nämlich die Anordnung und Vertheilung der neugebildeten Gefässe in jedem Papillome ein Wundernetz ist. Wie für jede Darmzotte, jede längere Hautpapille, Synovialzotte etc., so existiren auch für jedes Papillom ein zuführendes und ein abführendes Blutgefäss. Ursprünglich bilden diese die beiden Schenkel einer einfachen Capillarschlinge, welche eben hinreicht, um den kleinsten Ursprungshöcker des Papilloms zu nähren, sie werden aber je länger je mehr zum einzigen Zugang und zum einzigen Ausweg eines grösseren Gefässbezirks, weil beim weiteren Wachsthum des Papilloms sich zahlreiche Tochterschlingen an der Peripherie jener ursprünglichen Capillarschlinge ansetzen. Nicht blos, dass jeder neue Seitenspross sein eigenes Capillargefäss verlangt, auch in dem Parenchym der einzelnen Papille können neue Nebenschliessungen nöthig werden, wenn jene eine gewisse Länge und Dicke überschreitet.

Wir dürfen also in der That die gesammte Gefässeinrichtung eines Papilloms als Wundernetz bezeichnen und dürfen erwarten, dass sich auch hier jene eigenthümlichen Wirkungen einstellen werden, welche das Wundernetz auf die Bewegung des Blutes ausübt, Wirkungen, welche das Wundernetz gelegentlich (ich erinnere an die Malpighischen Knäuel der Niere) zu hervorragenden physiologischen Leistungen befähigen. Das Blut strömt in den Capillaren eines Wundernetzes langsamer und unter höherem Druck, als anderwärts in den Capillaren des Körpers. Der centrifugale Ernährungsstrom wird beschleunigt. Vielleicht hängt hiermit die auffallende Thatsache zusammen, dass die Papillome, je grösser sie und ihr Wundernetz sind, um so schneller wachsen. Dies wäre indessen noch zu beweisen; zweifellos dagegen zeigt sich der Einfluss des gesteigerten Blutdruckes in der Erweiterung, Schlängelung, Varicosität, welche die Gefässe des Papilloms darzubieten pflegen. Diese Gefässectasie kann auf Kosten des bindegewebigen Substrates so bedeutend werden, dass die terminalen Papillen nur aus einem einzigen, sehr weiten und dünnwandigen Schlauche zu bestehen scheinen, dem das Epithelium unmittelbar aufsitzt. Es leuchtet ein, dass dergleichen Papillome, wenn sie auch nicht zu den bösartigen Geschwülsten zählen, dennoch für das Leben der Patienten äusserst gefährlich werden können, indem sie zu spontanen und traumatischen Blutungen in hohem Grade disponirt sind. Wir werden namentlich bei den Krankheiten der Harnblase auf das telangiectatische Papillom zurückkommen.

§ 81. Die makroskopischen Eigenschaften der Papillome sind sehr mannichfaltig. Sie werden in jedem einzelnen Falle durch die Quantität der drei constituirenden Gewebe und die Quantität, mit welcher sich ein jedes derselben an der Zusammensetzung betheiligt, bestimmt. Für diese Verhältnisse aber ist nichts so maassgebend, als die Beschaffenheit des Mutterbodens, der Standort des Papilloms.

Wir werden daher die Beschreibung der einzelnen Papillomformen für die betreffenden Capitel des speciellen Theils aufsparen und hier nur an einigen hervorragenden Beispielen die Richtigkeit des Gesagten darthun.

Die telangiectatischen Papillome, in deren Zusammensetzung die Blutgefässe vorwiegen, haben oft eine kirschrothe Farbe. Ist das Epithelialstratum sehr dick, so wird der Eindruck, welchen das unbewaffnete Auge von der Geschwulst hat, von der Species des Epithels abhängen. Sind die Zellen weich und saftig, etwa Cylinderzellen oder überhaupt vom Charakter des Schleimhautepithels, so wird die ganze Geschwulst eine weiche, markige Beschaffenheit haben und möglicherweise zur Verwechslung mit Markschwamm Veranlassung geben. In diesem Falle handelt es sich aber um eine äusserliche, ganz oberflächliche Aehnlichkeit. Anders ist es, wenn die Zellen den epidermidalen Charakter haben. Wir nennen diese meist von der äusseren Haut ausgehenden, mit sehr dickem, alle Zwischenräume ausfüllendem Epithelialstratum versehenen Papillome »Warzen«, Verrucae, oder, wenn die baumförmige Gliederung etwas reicher ist und die terminalen Papillen durch zahllose kleine Erhebungen der Oberfläche ein kleinhöckeriges Ansehen verleihen — Blumenkohlgewächse. Der Querschnitt einer solchen Geschwulst ist in den tieferen Theilen derb, dicht, weiss und dem Querschnitt eines Epidermidalkrebses sehr ähnlich. In dieser Aehnlichkeit nun spricht sich in der That ein innerer Zusammenhang aus. Die nahe Verwandtschaft beider Bildungen manifestirt sich leider nur zu oft in der bedauerlichen Erscheinung, dass Warzen und Blumenkohlgewächse in wahren Epidermidalkrebs übergehen. Wir kommen bei der Betrachtung des Epidermidalkrebses auf diesen Punct zurück. Hier genüge die Bemerkung, dass die üble Wendung in einer anatomisch sehr einfachen Weise dadurch bedingt wird, dass sich die Grenze der Epidermis, mithin die Epidermis selbst, nach innen gegen das Bindegewebe zu vorschiebt und dadurch die Geschwulst einen zerstörenden, fressenden Charakter annimmt. Dieser Vorgang ist gegen den Entwicklungsplan häutiger Organe. Die Epidermis im Bindegewebe anstatt auf dem Bindegewebe ist eine Heterotopie, mithin eine Heteroplasie und zwar diejenige Heteroplasie, welche gerade für die krebshaften Neubildungen charakteristisch ist.

Fig. 39. Papilloma myxomatodes. (Cylindroma.)

Auch die Quantität, namentlich aber die Qualität des Bindegewebes kann gewisse, schon dem unbewaffneten Auge erkennbare Eigenthümlichkeiten der Papillome veranlassen. Am interessantesten ist in dieser Beziehung der Fall, wo eine breite Schicht von Schleimgewebe die Gefässe umhüllt, das Epithelium trägt. (Fig. 39.) Die ganze Geschwulst ist aus hyalinen Cylindern, Schläuchen oder Röhren gebildet, sie hat eine gelatinöse, zitternde, durchscheinende Beschaffenheit und ist unter dem Namen Cylindroma, Schlauchknorpelgeschwulst, beschrieben worden. Wir wollen sie im Sinne der *Virchow*'schen Nomenclatur als Papilloma myxomatodes bezeichnen.

Endlich wäre hier noch an dasjenige zu erinnern, was wir oben über das

Papilloma cysticum beigebracht haben. Die Entstehung der Retentionscysten im Innern dieser Geschwulst war in exquisiter Weise von dem Standorte der Neubildung abhängig. Wir werden dem Papilloma cysticum bei den Krankheiten der weiblichen Brust und der Sexualorgane begegnen.

Die Hyperplasieen der Drüsen, sowohl der offen mündenden, als der follicularen werden in den betreffenden Abschnitten des speciellen Theiles abgehandelt.

4. Die heteroplastische Neubildung.

§ 82. Mit dem Ausdruck Heteroplasie bezeichnen wir die Entstehung eines Gewebes oder Gewebscomplexes, welcher gegenüber dem Organ, an welchem er entsteht, ein ἕτερον ist, d. h., welcher eine qualitative Abweichung von der Entwicklungs- und Wachsthumsregel desselben darstellt. Wenn somit die Heteroplasie der physiologischen Entwicklungsregel nicht folgt, so ist zu erwarten, dass sie ihre eigene Entwicklungsregel habe. Dies ist in der That der Fall. Wir können das ganze Gebiet der Heteroplasieen in eine Anzahl von Entwicklungsketten zerlegen; jede derselben ist eine Aufeinanderfolge von histologischen Metamorphosen, in welcher eine gewisse Gesetzmässigkeit nicht zu verkennen ist; letztere ist aber so lose und dehnbar, dass wir uns begnügen müssen, die Entwicklungsphasen der verschiedenen Heteroplasieen in allgemeinsten Umrissen zu skizziren, und darauf gefasst bleiben, in jedem concreten Falle eine bis dahin vielleicht noch gar nicht beobachtete Variation jenes Themas zu finden.

§ 83. Das erste Glied in jeder heteroplastischen Entwicklungskette bildet, wie bereits an einer anderen Stelle bemerkt wurde, eine gewisse Quantität von Keimzellen; das sind kernhaltige, membranlose Protoplasmaklümpchen, welche sich, wo sie in grösserer Anhäufung als sogenanntes Keimgewebe vorkommen, dem unbewaffneten Auge als eine sehr weiche, elastische, blassgraue Substanz darstellen. Die Schnelligkeit, mit welcher dieses Keimgewebe an jeder beliebigen Stelle des Körpers producirt werden kann, hat etwas Ueberraschendes. Um dies Factum zu erklären, schien früheren Autoren nur die eine Annahme genügend, dass das Keimgewebe unmittelbar durch eine Ausschwitzung aus den überall gegenwärtigen Blutgefässen erzeugt werde, eine Annahme, welche überdiess durch die herrschenden humoralpathologischen Ansichten begünstigt wurde. Dass es ein Gewebe giebt, welches eine noch grössere Ausbreitung im Organismus besitzt, als die Blutgefässe, und dass die Production von Keimgewebe durch die formativen Kräfte dieses Gewebes, des Bindegewebes, ermöglicht wird, ist eine Erkenntniss, welche wir *Virchow* verdanken.

§ 84. In unserer kurzen Skizze der embryonalen Bildungsvorgänge pag. 66 bezeichneten wir als Bindegewebe jenen Rest von Keimgewebe, welcher zwischen den Blutgefässen einerseits und den parenchymatösen und functionirenden Geweben

anderseits übrig bleibt. Je nachdem die von den Blutgefässen umzogenen und ernährten Abschnitte, die Gefässterritorien des Keimgewebes, bei der Ausbildung der Organe mehr oder weniger vollständig verbraucht werden, finden wir in der Zusammensetzung der Organe kleinere oder grössere Quantitäten von Bindegewebe. Es giebt Organe, an welchen der bindegewebige Antheil schwer darstellbar ist, z. B. Niere und Hoden; der Leberacinus scheint nur aus Capillargefässen und Leberzellen gebildet zu sein. Indessen klären uns gerade die pathologischen Veränderungen dieser Organe darüber auf, welche Structurbestandtheile wir als bindegewebige anzusehen haben. So lassen sich sowohl im Hoden, als im Nierenparenchym mit voller Sicherheit kleine Mengen ungeformten Bindegewebes nachweisen, und wo selbst diese fehlen, wie in dem Leberacinus, treten die Kerne der Capillaren selbst in die Rolle der Bindegewebszellen ein. Es kann nach den Erfahrungen der pathologischen Gewebelehre nicht mehr bezweifelt werden, dass die Wandung der Capillargefässe lediglich als die nach neueren Untersuchungen aus Zellen zusammengesetzte Grenzschicht des Bindegewebes, mithin die Blutbahn als ein im Bindegewebe ausgegrabenes Canalsystem anzusehen ist.

Soweit also die Blutgefässe reichen, soweit und noch weiter reicht auch das Bindegewebe. Es umgiebt die Blutgefässe mantelartig, setzt die Wandungen derselben in die Zwischenräume der organischen Structuren fort, und da die Blutgefässe alle unter sich zusammenhängen, so stellt das Blutgefässsystem zusammen mit dem Bindegewebe ein reichgegliedertes Gerüst dar, in welches die übrigen Formbestandtheile des Körpers eingesetzt sind. Kurz, die Verbreitung des Bindegewebes im Körper ist so gross, dass es schlechterdings unmöglich ist, an irgend einem Puncte einzuschneiden und das Bindegewebe nicht zu verletzen, nicht Bindegewebe an unzähligen Puncten der Schnittfläche anstehend zu haben.

§ 85. Werfen wir einen Blick auf die histologische Beschaffenheit des normalen Bindegewebes, so müssen wir uns daran erinnern, dass das Bindegewebe eine Hauptkategorie jener Gruppe von Geweben darstellt, welche unter dem gemeinschaftlichen Namen der Bindesubstanzen zusammengefasst worden sind. Wir werden daher die charakteristischen Bestandtheile aller Bindesubstanzen, nämlich Zellen und Grundsubstanz, auch beim Bindegewebe nicht vermissen. Die Grundsubstanz ist überall, wo das Bindegewebe in grösserer Anhäufung vorkommt, aus Fasern, Platten etc. gebildet, welche beim Kochen Leim geben. Die Zellen des Bindegewebes bilden mit einer gewissen Monotonie immer dasselbe Bild, nämlich einen deutlich sichtbaren, meist länglichen Kern, in dessen Nähe man bei sehr starken Vergrösserungen eine variable Menge feinkörnigen Protoplasmas erkennt. Dieses Protoplasma kann leicht übersehen werden, und alle Diejenigen übersehen es, welche dem Bindegewebe nur Kerne, keine Zellen zugestehen wollen.

§ 86. Das Protoplasma der Bindegewebszellen ist contractil und kann seine Form in mannichfaltiger Weise verändern. Dem Zustand der Ruhe entspricht eine Form der Zelle, bei welcher dieselbe an verschiedenen Puncten ihrer Oberfläche lange Ausläufer herausgestreckt hat, welche gelegentlich mit den Ausläufern benachbarter Zellen zusammenfliessen und ein zierliches Netzwerk mit Kernen in den

Knotenpuncten bilden. Dem Zustand der höchsten Activität entspricht die Kugelform. Eine gleichmässige Anziehung aller Theile des Protoplasmas an ein im Kern gelegenes Centrum wird als Ursache der Kugelform angesehen, weil die Kugel unter allen stereometrischen Formen die grösstmöglichste Annäherung der Molecüle zulässt. Contractionen in einer oder der anderen Durchschnittsebene bewirken Einschnürungen, Verlängerungen, Ausläuferbildung und Fortbewegung ganz nach dem Principe jener Locomotion, welche man an einem wandernden Blutegel besser mit Augen sehen als mit Worten beschreiben kann.

§ 87. Als wir § 64 von der Theilung der Zellen sprachen, haben wir auch diese als einen Ausfluss ihrer Contractilität dargestellt. Man darf annehmen, dass die Theilung niemals freiwillig eintritt, sondern in jedem Falle durch einen von aussen auf die Zellen wirkenden Reiz veranlasst werde. Darin aber liegt die grosse Bedeutung der Bindegewebszellen, dass sie alle übrigen Zellen des Organismus an formativer Reizbarkeit übertreffen, dass sie auf einen Reiz, welcher den musculösen, nervösen, epithelialen Knorpel- und Knochenzellen in gleichem Maasse zukommt, bei weitem schneller antworten, als jene. Diese Eigenschaft der Bindegewebszellen ist die unscheinbare Grundbedingung jeder heteroplastischen Neubildung. Denn die durch die Theilung der Bindegewebszellen entstehenden jungen Elemente sind Keimzellen und bilden, wo sie in grösserer Anhäufung vorkommen, das Analogon des embryonalen Keimgewebes. Das Detail dieser Enstehung ist so einfach, dass ich in dieser Beziehung lediglich auf § 63 ff. verweisen kann. Nur durch die Beschaffenheit des producirenden Bindegewebes selbst, namentlich durch diejenige seiner Grundsubstanz, wird das histologische Bild modificirt. Ich erinnere beispielsweise an die Proliferation des subepithelialen Bindegewebsstratums bei den Katarrhen (pag. 77); in anderen Fällen sammeln sich die jungen Zellen heerdweise an und diese Heerde können, namentlich in einer dichten, weissen Grundsubstanz schon dem unbewaffneten Auge sichtbar werden; dann wieder findet man die Keimzellen fein und gleichmässig vertheilt, mit einem Worte, es besteht schon in diesem ersten Stadium der heteroplastischen Entwicklungsketten bei aller Uebereinstimmung im Wesen der Sache eine grosse Mannichfaltigkeit der äusseren Erscheinung, welche uns auf die noch grössere Mannichfaltigkeit der späteren Entwicklungsstadien vorbereitet.

§ 88. Von einem klinischen, aber nicht blos praktisch wichtigen, sondern zugleich physiologisch berechtigten Standpuncte aus theilen wir zunächst die gesammten Heteroplasieen in die entzündliche Heteroplasie und in die heteroplastischen Geschwülste. Der Entzündung als *ursächlichem Momente* sind wir bereits bei der hyperplastischen Neubildung begegnet; man hat wohl auch die entzündliche Hyperplasie unter der Bezeichnung: entzündliche Hypertrophie, chronisch entzündliche Verdickung etc. der entzündlichen Heteroplasie als der eigentlich entzündlichen Neubildung entgegengestellt. Diese Unterscheidung kann nicht mit aller Schärfe durchgeführt werden, indessen mag sie zur Orientirung über das folgende Capitel beitragen.

Die entzündliche Heteroplasie.

§ 89. Von den Cardinalsymptomen der Entzündung, dem Rubor, Dolor, Tumor, Calor, kommt in der pathologischen Gewebelehre nur die Entzündungsgeschwulst in Betracht; diese wird zum Theil wenigstens durch progressive Metamorphosen bedingt, welche an den Geweben des entzündlichen Theils sichtbar werden. Die Zellen des Bindegewebes werden kugelförmig, theilen sich; zahlreiche Keimzellen finden sich aller Orten und bilden in Gemeinschaft mit den aus dem Blute stammenden Flüssigkeiten das plastische Exsudat der Autoren. Dies plastische Exsudat wurde als ein mehr bleibendes Resultat der Entzündung angesehen, und mit Recht machte man von den weiteren Veränderungen desselben die Ausgänge der Entzündung abhängig. Hierin hat sich nichts geändert. Statt von einem plastischen Exsudat sprechen wir etwa von einer entzündlichen Infiltration, halten aber nach wie vor die Thatsache fest, dass von den histologischen Metamorphosen derselben der Ausgang der Entzündung bestimmt werde; in dieser Beziehung unterscheiden wir zwei Hauptrichtungen, welche die Veränderung nehmen kann, die Vereiterung und die Organisation.

§ 90. Der Eiter (Pus) ist ein flüssiges Gewebe. Ein farbloses Serum enthält zahlreiche Zellen, die sogenannten Eiterkörperchen, suspendirt und erhält davon eine grauweisse oder gelblichgraue Farbe, im Eiterserum sind Eiweiss, Schleimstoff, Pyin und Salze gelöst. Die Zellen sind klein und kugelig, dabei mit feinen Körnchen theils imprägnirt, theils wie bestäubt, so dass man in der Regel die Kerne im Innern nicht erkennen kann. Bedient man sich der Essigsäure, so verschwinden die Körnchen und die Kerngebilde treten klar und scharf hervor. Gewöhnlich findet man mehr als einen Kern, oft deren drei, auch vier. Im letzteren Falle sind die Kerne klein, nicht immer regelmässig rund und haben einen eigenthümlichen auf Homogenität hindeutenden Glanz. Fig. 10. *c*) Man hat gerade in diesen mehrkernigen Zellen etwas für den Eiter Specifisches gesucht und in diesem Sinne ihnen den Namen Eiterkörperchen gegeben. Indessen hierin täuschte man sich, wir finden nämlich diese Zellenform auch im Blute wieder, ein Theil der farblosen Blutkörperchen hat getheilte Kerne und schon *Virchow* sprach die Ansicht aus, dass von diesen Zellen für die Blutbildung nichts mehr zu erwarten wäre. Späterhin zeigte ich, dass bei Ueberladung des Blutes mit Kohlensäure alle einkernigen Lymphkörperchen in mehrkernige über und dann sämmtlich zu Grunde gehen. Die Multiplicität der Kerne hat hier nicht die Bedeutung einer Kerntheilung in dem Sinne, wie sie der Theilung der Zelle vorangeht, eher möchte ich darin einen Zerfall vor der Auflösung erblicken. Ueberdies ist es durchaus nicht richtig, dass der Eiter nur die eine Form von Zellen enthalte. Der rahmige Eiter (Pus bonum et laudabile) welcher von gut granulirenden Wundflächen abgesondert wird, enthält sogar vorwiegend einkernige Zellen, welche

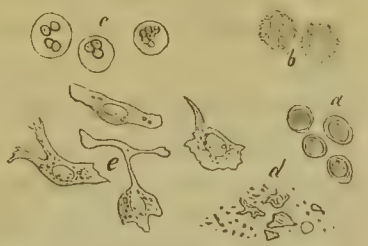

Fig. 10. Eiterzellen. *a*. von einer gut granulirenden Wunde, *b*. aus einem Zellgewebsabscess, *c*. dieselben mit diluirter Essigsäure behandelt, *d*. aus einer Knochenfistel (Nekrose), *e*. wandernde Eiterkörperchen. $^1/_{300}$

ich von den Keimzellen nicht zu unterscheiden wüsste. Dagegen zeigt z. B. der saniöse Eiter, welcher von cariösen Knochen geliefert wird, in der Regel mehr Zellenderivate, Fetttröpfchen, Eiweissmolecüle etc. als Eiterkörperchen. In der That existirt wie bei den farblosen Blutkörperchen ein Uebergang von den einkernigen zu den mehrkernigen Elementen, und diese, keiner weiteren Entwicklung mehr fähig, gehen durch fettige und fettigkörnige Metamorphose zu Grunde. Je nachdem also der Eiter frisch oder alt ist, je nachdem er schnell oder langsam producirt wurde, schneller oder langsamer sich zersetzte, werden wir ein- oder mehrkernige Zellen oder auch Zellendetritus antreffen.

§ 91. Der Eiter nun kann sich auf verschiedene Weise entwickeln. Die Entstehung desselben auf Schleimhäuten haben wir bereits kennen gelernt, die scheinbare aus geronnenem Blute werden wir an einer anderen Stelle zu untersuchen haben, gegenwärtig haben wir es mit der Entstehung des Eiters im Bindegewebe entzündeter Organe zu thun. Diese ist im Grunde genommen nichts anderes als die unmittelbare Fortsetzung des Princips der Zellentheilung. Es wurde schon hervorgehoben, dass zwischen einem jungen Eiterkörperchen und einer Keimzelle kein wesentlicher Unterschied ist. Das Wesen der Eiterung beruht auf dem Fortschritt ins Ungemessene, auf der Ueberschwenglichkeit der Bildung, wodurch in verhältnissmässig kurzer Zeit ganz colossale Mengen junger Zellen geliefert werden. Der Anstoss zur Vereiterung des entzündlichen Infiltrats, oder, wie man sich in der Regel ausdrückt, zum Uebergang der Entzündung in Eiterung ist in vielen Fällen nur in dem allzustarken Säftezudrang zu der entzündeten Stelle zu suchen, daher unsere antiphlogistische Therapie in erster Linie immer diesen Säftezudrang zu verhindern bez. zu vermindern bemüht ist. In anderen Fällen finden wir die Ursache in der Qualität des Entzündungsreizes; so bringen chemische Agentien, namentlich aber septische Fermente, eitrige Entzündungen zu Wege. Umgekehrt darf man erwarten, dass bei solchen Individuen, deren Säftemasse septisch inficirt ist (Septicämie), jede Entzündung gern den eitrigen Charakter annehmen wird. Endlich giebt es auch ganz individuelle Prädisposition für die Eiterung, d. h. Individuen, bei denen auch der kleinste Entzündungsreiz zur Eiterung führt. Doch dieses nur beiläufig. Wir kehren zu dem anatomischen Ablaufe der Eiterung zurück.

§ 92. Die nächste Phase ist die Abscedirung des Eiters. Die anfänglich mehr gleichmässig in dem entzündeten Parenchym vertheilten Zellen verlassen die Stätte ihrer Entwicklung und rücken von allen Seiten auf ein gewisses mittleres Terrain zusammen, in welchem später der Eiterheerd (Abscessus, Apostema) erscheint. Bei dieser Locomotion kommt einerseits die spontane Beweglichkeit der Zellen in Betracht, anderseits aber ein mehr oder minder starkes Transsudat aus den Gefässen, welches die Bewegung fördert und ihre Richtung sowie den Punct der Ansammlung bestimmt. Hat das Zusammenströmen eine Zeitlang gewährt, so entsteht an der Stelle des Confluxus eine knotige Verhärtung. Innerhalb dieser werden die Gefässe comprimirt, das Parenchym wird blass. Mit der Blutzufuhr hört aber auch die Ernährung auf; alsbald stellen sich Erweichung und fettige Degeneration ein; in dem reichlichen Transsudat schmelzen die Bindegewebsfasern und die Zellen lockern

sich. Jetzt fühlt der betastende Finger Fluctuation, der Eiterheerd ist gebildet oder, um in der Kunstsprache zu reden, der Abscess ist reif.

Nachdem wir so den Abscess entstehen sahen, wäre es kaum nöthig, denselben noch als einen mit Eiter gefüllten Binnenraum des Körpers zu definiren, wenn nicht noch in anderer als der geschilderten Weise Eiteransammlungen zu Stande kommen könnten, welche zwar nicht Abscesse genannt werden, aber in histologischer Hinsicht durchaus den Werth eines Abscesses besitzen, ich meine nämlich die eitrigen Ergüsse in geschlossene Höhlen, seröse Säcke, Gelenkhöhlen, Schleimbeutel und Sehnenscheiden. Grösse und Form der Abscesse variiren nach dieser Gebietserweiterung allerdings beträchtlich, doch wird dieselbe durch die Gleichartigkeit des weitern Verlaufs gerechtfertigt.

§ 93. Bei weitem am häufigsten folgt der Abscedirung die Entleerung des Eiters nach aussen, der Aufbruch des Abscesses. Dieselben Kräfte, durch welche der Eiter an einem Puncte zusammengeführt wurde, werden nach diesem bemüht sein, den angesammelten Eiter in der Richtung des geringsten Widerstandes vorwärts zu schieben. In gleichem Sinne wirkt die elastische Spannung der den Eiter umgebenden und durch ihn aus der normalen Lage gedrängten Theile, und da der Eiter Dank der grossen Verbreitung des Bindegewebes in jeder Richtung auf ein Gewebe stösst, welches in der Lage ist, sich gleichfalls in Eiter umzuwandeln, so erklärt sich daraus die vorwiegende Häufigkeit dieses Ausganges. Der Eiter drängt also nach der Richtung des geringsten Widerstandes, in letzter Instanz wird diese immer die Richtung nach aussen sein, das Endresultat Durchbruch der Cutis oder einer Mucosa. Hat sich der Eiter entleert, so ist die Abscesshöhle zu einer freiliegenden, eiterproducirenden Oberfläche geworden, er fällt jetzt in die Kategorie der Geschwüre, welche wir weiter unten betrachten werden.

§ 94. Nicht immer indessen wird der Eiter nach aussen entleert, in jedem Stadium seiner Entwicklung kann er der regressiven Metamorphose anheimfallen, durch welche er entweder vollkommen entfernt oder doch unschädlich gemacht wird. Wie manche Entzündung wird durch die Kunst der Aerzte schon in der Geburt erstickt! dass in solchen Fällen bereits Zellentheilungen im Bindegewebe begonnen haben, darf unbedingt angenommen werden; diese Neubildung verschwindet spurlos, aber auch ausgesprochene Infiltrationen, so lange sie noch den Charakter einer diffusen Eiterung haben, können vollkommen zu Grunde gehen. Abscesse sind zwar nicht resorptionsunfähig, aber diese Resorption ist in der Regel nur partiell; sie beschränkt sich auf die flüssigen Bestandtheile, während die Zellen die käsige Nekrose durchmachen. Die Resorption der Flüssigkeit unterbricht den Auflösungsprocess der Zellen (vergl. § 33. u. 34.).

§ 95. Der Vereiterung stellen wir die Organisation der entzündlichen Neubildung gegenüber. Was versteht man unter Organisation? Die Aufnahme einer Neubildung in den organischen Verband des Körpers. Wenn uns die Eiterbildung lehrte, dass eine maasslose und ausschliessliche Neubildung von Zellen mit den Ernährungsmitteln des Körpers in Widerspruch geräth und ein baldiges Ausscheiden

derselben aus dem organischen Verbande bewirkt, so sehen wir hier, wie eine mässige Anhäufung von Zellen, die rechtzeitige Umwandlung in Bindegewebe, Gefässentwicklung etc. den einzelnen Elementen die Möglichkeit einer ungehinderten Ernährung und der gesammten Neubildung Anwartschaft auf einen dauernden Zusammenhang mit dem Organismus sichern.

§ 96. Unter den Organisationsmitteln haben wir zunächst die Umwandlung des entzündlichen Infiltrates (des Keimgewebes) in Bindegewebe zu betrachten. Zu den Zellen, welche bis dahin nur durch einen spärlichen Kitt verbunden waren, wird eine reichlichere Quantität von Grundsubstanz geliefert. Anfänglich homogen nimmt diese mit der Zeit einen fasrigen Charakter an. Die Zellen zwischen den Fasern werden platt oder spindelförmig, so dass auf einer gewissen Stufe der Entwicklung das pathologische Bindegewebe dem normalen nicht unähnlich ist. Dies ändert sich indessen. Die neuen Fasern haben ein ganz ausgesprochenes Bestreben, sich in allen Dimensionen zu verkürzen. Man nennt diese im Ganzen sehr schädliche Erscheinung die Induration, Sclerose, Retraction, auch narbige Retraction des jungen Bindegewebes und rechnet auf ihren Eintritt mit solcher Bestimmtheit, dass man darauf die Curmethode gegründet hat, durch eine aussen angebrachte Narbe ein einwärts gewandtes Augenlid nach aussen zu kehren. Es braucht kaum gesagt zu werden, dass es sich bei dieser allseitigen Volumsabnahme der jungen Bindegewebsfibrillen nicht um eine vitale Contraction, sondern vielmehr um eine physikalische Erscheinung handelt; jedenfalls spielt »Wasserabgabe« dabei eine wichtige Rolle, denn immer ist das weissglänzende sogenannte Narbengewebe trocken, dicht und schwerer zu schneiden, als jede andere Species von Bindegewebe.

Die grossartigsten Beispiele der beschriebenen Metamorphose finden sich bei den interstitiellen Entzündungen innerer Organe, namentlich der Leber und der Niere, am häufigsten wird sie in jener Verklebungsmasse beobachtet, welche bei Continuitätstrennungen die Wiedervereinigung per primam intentionem bewirkt.

§ 97. Unerlässliche Vorbedingung für das Zustandekommen der prima intentio ist eine mässige, nicht zu stürmische Neubildung von jungen Zellen, und wenn es zu heerdweisen Ablagerungen der letzteren kommt, ein mässiger Umfang dieser Zellenheerde. Eine üppigere Zellenwucherung führt zur Eiterung oder ist vielmehr die Eiterung selbst. Ist diese einmal eingetreten, so ist auch die Aufgabe, welche die Organisation zu erfüllen hat, eine andere geworden. Der Eiter ist etwas dem Organismus Fremdes, Fremdgewordenes, gegen welches er nicht durch die schützende Decke eines Epitheliums, wie gegen die übrige Aussenwelt abgeschlossen ist. Es gilt, die gestörte Einheit und das Insichgeschlossensein des Organismus wieder herzustellen. Dazu reicht aber die einfache Bindegewebsbildung nicht aus. Es muss sich eine neue Haut mit Oberhaut bilden, und so kommt es denn zu jener höchst interessanten Formentfaltung, welche wir als Heilung per secundam intentionem zu bezeichnen pflegen. Zunächst allerdings nur bei Wundheilungen; wenn es nicht gelang, die Continuitätstrennung durch schlichtes Aneinanderfügen der getrennten Theile zu heilen, wenn Eiterung uns nöthigte, Nähte und Heftpflaster zu entfernen, oder wenn ein bedeutenderer Substanzverlust die Vereinigung der Wund-

ränder überhaupt unmöglich machte und nun das Parenchym zu Tage liegt, ungeschlossen, unbedeckt, den Einwirkungen der Atmosphäre etc. ausgesetzt. Aber auch hier ist der Begriff weiter als die Bezeichnung. Ganz dieselben Erscheinungen, wie in den erwähnten Fällen, treten auf, wo es gilt, den Organismus gegen einen Abscess und was dem Abscess analog ist (§ 92.) abzuschliessen, wenn Nekrose, Verbrennung, Aetzung einen Theil des Körpers zum Pfahl im Fleische gemacht haben, der sich nur durch Eiterung lösen kann; die Heilung der Geschwüre gehört hierher: mit einem Worte, die secunda intentio ist die Organisation nach der Eiterung.

§ 98. Wir haben es mit einer freien Oberfläche zu thun, welche Eiter producirt. An unzähligen Puncten derselben dringen junge Zellen hervor, mit den Zellen eine an gelösten Eiweisskörpern sehr reiche Flüssigkeit, welche vorwiegend ein Transsudat aus dem Blute ist. Zu irgend einer Zeit nun ereignet es sich, dass diese Flüssigkeit gerinnt, die Zellen stille stehen. Dies geschieht hart an der Grenze der producirenden Oberfläche; sofort bildet sich hier eine Schicht von Keimgewebe, welche nach aussen zu continuirlich in den Eiter übergeht. Die Eiterbildung ist jetzt überhaupt nur noch durch eine Wiederverflüssigung und schleimige Erweichung der Keimgewebsgrundsubstanz möglich, die Eiterbildung wird also *verzögert*; inzwischen nimmt die Quantität des Keimgewebes zu, die ursprüngliche Schicht verdickt sich und erhebt sich in kleinen, kugligen Höckern, den sogenannten Fleischwärzchen oder *Granulationen*. In diesen Granulationen ist das Material für alle weiteren Entwickelungen gegeben; aus ihnen gehen Haut und Oberhaut hervor, vor allem aber neue Gefässe.

§ 99. Die *Gefässbildung* ist unstreitig das kräftigste Organisationsmittel. Der Grund, weshalb gerade eine grössere Massenhaftigkeit der Zellen auch eine grössere Hinfälligkeit der einzelnen Elemente mit sich bringt, liegt in dem Umstand, dass ein umfangreicherer Zellencomplex, z. B. die zu einem Abscess vereinigten Eiterkörperchen, schwer oder gar nicht zu ernähren ist. Hat die Anhäufung eine gewisse Dicke erreicht, so werden zwar die am meisten peripherisch gelagerten Elemente noch im Stande sein, was sie brauchen, aus der benachbarten Ernährungsflüssigkeit aufzunehmen und sich ihrer Excretstoffe zu entledigen, je weiter wir aber nach innen gehen, um so mehr nimmt jene Möglichkeit ab, es werden sich einerseits die Excretstoffe anhäufen, anderseits werden die Nahrungsmittel keinen Zutritt haben. Die einzige Maassregel, welche geeignet ist, diesem Uebelstande abzuhelfen, ist die Gefässbildung, das ist die Anlage von Canälen, auf welchen einerseits die Fabricate der blutbildenden Organe mitten hineingetragen werden in das ernährungsbedürftige Territorium, anderseits die Excretstoffe aus dem Innern desselben Territoriums weggeführt werden. So wird selbst grösseren Heerden von Keimgewebe ein längerer Bestand und Zusammenhang mit dem Organismus gesichert.

§ 100. Was speciell die Gefässbildung bei der secunda intentio anlangt, so bietet an sich schon die flächenhafte Ausbreitung des Keimgewebes der Ernährung

günstigere Chancen dar. Trotzdem greift hier sehr frühzeitig eine reichliche Gefässbildung fördernd in den Gang der Dinge ein. Dass die neuen Gefässe nirgends auf eigene Faust, sondern immer als schlingenförmige Anhänge des grossen Kreislaufs entstehen, ist schon mehrmals bemerkt worden (§ 79.). Das histologische Detail ist dasjenige der secundären[1] Gefässbildung (*Billroth*): In gewissen mittleren Richtungen des zu vascularisirenden Parenchyms wird eine dichtere Anhäufung der Zellen bemerklich; ein Zellenstrang oder eine Zellenzeile erscheint, welche die Form und Richtung des zukünftigen Blutwegs andeuten. Es fragt sich nur, wie wird aus dem Zellencylinder eine Röhre, wie verhält es sich mit der Eröffnung des neuen Gefässes? Da auch die wegsamen Muttergefässe, in welche die Anlagebildungen mit ihren beiden Schenkeln eingefügt sind, von Zellen dicht umhüllt sind, so entzieht sich gerade dieser räthselhafteste Theil des ganzen Vorganges unserem Auge. Man weiss nur, dass zu einer gewissen Zeit in der Axe der Anlagebildung der Blutstrom sichtbar wird, dass durch denselben die Zellen der letzteren auseinandergedrängt werden und sofort als Wandung des neuen Gefässes erscheinen. Aber sind nicht die Wandungen der Muttergefässe undurchgängig für Blut, blutdicht, wie alle Blutgefässe sein müssen, wenn ein Kreislauf möglich sein soll? wie mögen sie sich überhaupt und warum gerade an der Stelle eröffnen, welche der Axe der Anlagebildung entspricht? Vielleicht bringt uns der weitere Verfolg der kürzlich gemachten Beobachtung, dass die Wandungen der Capillargefässe aus Zellen zusammengesetzt sind, auch auf diese Frage eine Antwort. Es wäre z. B. denkbar, dass die ganze Gefässwand durch die entzündliche Reizung in einzelne Zellen aufgelöst und dadurch in einen Zustand versetzt würde, welcher einem Durchbrechen der Blutbahn keine besondere Schwierigkeiten in den Weg legte. Für den weiteren Fortschritt der Vascularisation, bei welcher die jungen noch ganz aus Zellen bestehenden Gefässe selbst wiederum Gefässschlingen entstehen lassen, ist eine solche Vorstellung gar nicht zu entbehren. Wie nämlich aussen die Ablagerung des Keimgewebes fortschreitet, rückt innen auch die Capillarbildung nach. Senkrecht mit langen, parallelen Schenkeln streben die Gefässschlingen in die Granulationen empor; sie reichen bis dicht unter die Eiter absondernde Oberfläche, die Umbeugestellen sind etwas erweitert. (Fig. 41.)

§ 101. Wir sind auf dem Puncte der üppigsten Production angelangt. Das unverrückte Fortschreiten in dieser Richtung führt auf einen Abweg, nämlich zur Bildung des sogenannten wilden Fleisches (Caro luxurians), wovon später. In der

[1] Die pathologische Gefässneubildung ist der physiologischen in Beziehung auf histologische Processe ganz gleich. Die primäre Gefässbildung in der Area vasculosa, wo sich in bestimmten Richtungen zellige Elemente näher aneinanderschliessen und Zellenstränge bilden, worauf die axialen Zellen zu Blutkörperchen, die peripherischen zur Wandung werden — diese Gefässbildung kommt nur einmal vor und dann nicht wieder. Auch die tertiäre Gefässbildung, bei welcher sich an den bestehenden Capillargefässen wie blind endigende Fortsätze hervorstülpen und allmählich wachsend in einer Bogenlinie zum Muttergefäss zurückkehren oder zwei desgleichen sich entgegenwachsend zu demselben Resultate — einem neuen Capillargefässe — führen, auch diese kommt in der Pathologie nur vereinzelt vor. Dagegen spielt sie eine Hauptrolle bei der dem langsameren Wachsthum Schritt für Schritt folgenden Ausbreitung der Blutbahn.

Regel aber tritt jetzt eine weitere Metamorphose ein, welche geeignet ist, einer allzu üppigen Production an der Oberfläche Einhalt zu thun und die Ueberhäutung vorzubereiten. Das Keimgewebe verwandelt sich in Bindegewebe. Die Verwandlung beginnt in den tiefsten Lagen der Granulationen und zwar damit, dass die Zellen des Keimgewebes aus der sphärischen Form in die spindelförmige übergehen; diese Spindeln sind mit ihrem längsten Durchmesser alle der Oberfläche parallel gerichtet und so innig aneinandergefügt, dass wir von einem wahren Spindelzellengewebe reden können (Fig. 11. *c*.). Das Spindelzellengewebe ist allerdings nur der Vorläufer der eigentlichen Bindegewebsmetamorphose, aber es ist doch jedenfalls eine sehr charakteristische und bemerkenswerthe Phase des Ueberganges.

§ 102. Die eigentliche Bindegewebsbildung charakterisirt sich wie bei der prima intentio durch das Auftreten einer grösseren Quantität von Intercellularsubstanz. Die Schichtungsebene der Spindelzellen bestimmt die Richtung, in welcher die ersten Fibrillen sichtbar werden. Dann folgen sich die Bildung des Narbengewebes und die retractive Verkürzung desselben in der § 96. geschilderten Weise. Doch hat dieselbe Erscheinung hier eine complicirtere Wirkung, als bei der prima intentio. Insofern sie nämlich, wie bemerkt wurde, zuerst in den tiefsten Schichten des Keimgewebes auftritt, so verkleinert sich auch zunächst die Basis, auf welcher die Granulationen aufsitzen. Die Wundfläche zieht sich zusammen; was aber zunächst von dieser Zusammenziehung betroffen wird, sind die Gefässe, welche wie erwähnt senkrecht durch den narbigen Grund hindurch zur Oberfläche streben. Die Gefässe werden constringirt, verlieren an Caliber, ja sie obliteriren zum Theil vollständig. In gleichem Maasse verlieren die Granulationen an Saftreichthum und Volumen, die Eiterproduction geht allmählich in ein langsameres Tempo über. So bereitet sich durch ein wahrhaft überraschendes Ineinandergreifen der verschiedenen Entwicklungsmomente der letzte Schritt vor, der noch zu thun übrig bleibt, das ist die Ausscheidung einer epithelialen Decke, die Behäutung der Granulationsfläche.

§ 103. Es ist richtig, dass die Behäutung in der Regel vom Rande der Granulationsfläche nach der Mitte zu fortschreitet. Indessen giebt es auch Ausnahmen von dieser Regel: ich habe wiederholt gesehen, dass auch in einiger Entfernung vom Rande kleine überhäutete Stellen vorkommen, welche sich allmählich vergrösserten und endlich mit der marginalen Behäutung verschmolzen. Wäre dieses aber nicht eine schon vom blossen Auge zu constatirende Thatsache, so würde doch ein genaueres Studium des senkrechten Durchschnittes durch den Rand einer heilenden Granulationsfläche (Fig. 11.) darüber keinen Zweifel lassen, dass die Behäutung nicht etwa, wie man gemeint hat, durch ein Herüberwachsen des Epithels über die Granulationsfläche, sondern dadurch zu Stande kommt, dass sich die äusserste Schicht des Granulationsgewebes als Epithelium constituirt. Bei *e* (Fig. 11.) ist die Scheidung von Epithel und Bindegewebe vollkommen durchgeführt, bei *f* verwischt sich die Grenze, aber noch bei *g* kann man an der dichteren Lagerung der äusseren Zellen das zukünftige Epithel erkennen, wenn sich auch die Elemente in Grösse, Korngebilden etc. noch durchaus ähnlich sind. Weiterhin folgt die Eiter absondernde

Fläche, es nimmt sich aus, als ob die erste Anlage des Epitheliums aus nicht abgesonderten Eiterkörperchen bestünde. Suchen wir nach einem Analogon dieser



Fig. 41. Durchschnitt duch den Rand einer heilenden Granulationsfläche. *a*. Eiterabsonderung. *b*. Granulationsgewebe (Keimgewebe) mit Capillarschlingen, deren Wandungen aus einer von innen nach aussen an Mächtigkeit abnehmenden Längszellenlage bestehen. *c*. Beginn der Narbenbildung in der Tiefe (Spindelzellengewebe). *d*. Narbengewebe. *e*. Vollendete Epitheldecke. Die mittlere Zellenlage besteht aus Riffzellen. *f*. Junge Epithelzellen. *g*. Zone der Differenzirung. $^1/_{300}$

Epithelbildung, so können wir dieselbe nur mit jener allerersten Scheidung der Keimscheibe in die epithelialen und nichtepithelialen Keimblätter vergleichen: hier wie in der ganzen entzündlichen Neubildung tritt uns der embryonale Bildungstypus als der allein herrschende entgegen.

Das neugebildete Epithelium bleibt immer dünn und trocken. Dass sich reguläre Drüsen oder auch Haare von ihm aus entwickeln, hat bis jetzt niemand beobachtet, dagegen kann ich versichern, dass es Narben-Epitheliome giebt, bei welchen die für diese Geschwulst charakteristischen Zellenzapfen von dem dünnen Narbenoberhäutchen erzeugt werden.

§ 101. Soweit die Grundzüge der entzündlichen Heteroplasie. Mancherlei interessante und wichtige Modificationen derselben werden durch die besondere anatomische Beschaffenheit der einzelnen Organe bedingt und müssen daher für den besonderen Theil aufgespart werden. Hier sei nur noch einmal jener eigenthüm-

lichen Abweichung gedacht, welche die secunda intentio durch die Bildung des sogenannten wilden Fleisches erfährt.

Man könnte die Caro luxurians als eine Hyperplasie der Granulationen bezeichnen. Statt kleiner Wärzchen, welche nach Breite und Höhe das Maass einer Linie nicht überschreiten sollten, wuchern hier fungöse Massen hervor, welche sich durch ein drei- bis viermal grösseres Volumen, unvollkommen dendritische Gliederung, Gefässreichthum und eine gewisse Widerstandsfähigkeit gegenüber äusseren Einflüssen charakterisiren. Diese fungösen Granulationen zeichnen sich in histologischer Beziehung durch eine besondere höhere Differenzirung des Keimgewebes aus. Durchgängig ist zunächst die deutlichere Ausbildung eines Stroma's, welches dem Stroma der Lymphfollikel ähnlich ist. An der Bildung desselben betheiligt sich einerseits die Kittsubstanz des Bindegewebes, welche die netzförmig anastomosirenden Hohlgänge zwischen den kugligen Zellen ausfüllt und nun zu feinen, drehrunden Fädchen erstarrt, anderseits eine gewisse Anzahl der Zellen selbst. Diese werden sternförmig und geben in ziemlich gleichmässigen Abständen von einander die Knotenpuncte des gedachten Stroma's ab. Um das letztere darzustellen ist es nothwendig, einen feinen Abschnitt in Alkohol erhärteten Granulationsgewebes sorgfältigst auszupinseln.

Wenn schon durch diese Anordnung eine Structur höheren Ranges, namentlich die Lymphdrüsenstructur, hergestellt wird, so geschieht dies noch mehr durch das Auftreten gewisser kugliger Gebilde, welche ich am ehesten für Schleimgewebsknötchen ansprechen möchte. Dieselben liegen mitten im Parenchym, von den Gefässen gleichweit nach allen Seiten hin entfernt. Die auffallend helle Mitte enthält nur wenige in einer durchsichtigen Grundsubstanz vertheilte Zellen, die Peripherie ist dunkel und scheint aus dicht gedrängten, sternförmigen Zellen gebildet zu sein. Ich bin nicht im Stande gewesen, etwas Näheres über diese Dinge zu ermitteln, doch scheint mir soviel gewiss, dass hier ein weiterer Fortschritt in der Gewebsbildung und zwar in der Richtung zum Schleimgewebe vorliege.

§ 105. Nervenfasern bilden keinen integrirenden Bestandtheil der Fleischwärzchen, doch sind den Wundärzten sogenannte irritable Granulationen bekannt und es ist mir gelungen, in einem exquisiten Falle dieser Art, welcher mir von Prof. *Billroth* zur Untersuchung mitgetheilt wurde, einen grossen Reichthum von Nervenfasern zu entdecken.

Die heteroplastischen Geschwülste.

§ 106. Ich sagte oben (§ 88), dass ich von einem klinischen und physiologischen Standpuncte aus die heteroplastische Neubildung in entzündliche Heteroplasie und heteroplastische Geschwülste getheilt habe. Wer in diesen Dingen einen rein anatomischen Standpunct für erspriesslich hält, wird diese Eintheilung nicht billigen.[1] Auch ich gebe ihren Mangel an Präcision zu, namentlich in dem Augen-

1) Ich denke anders. Die pathologische Anatomie entpuppt sich immermehr als die Lehre von den anatomischen Krankheitsprocessen; sie ist ein Theil der zukünftigen pathologischen Physiologie und unterliegt schon jetzt physiologischen Eintheilungsprincipien.

blicke, wo es darauf ankommt, die unterscheidenden Merkmale der beiden Kategorieen anzugeben. Diese sind in der That nur relativ. Wir sind nämlich als Aerzte um so mehr geneigt, einer Neubildung den Namen Geschwulst zu geben, je weniger sie die bekannten Eigenthümlichkeiten des Entzündungsprocesses zeigt, und zwar:

1) Je weniger ein Entzündungsreiz als ursächliches Moment nachgewiesen werden kann, je mehr die Neubildung den Charakter eines »Freiwillig-Entstandenen« hat. Dass hier, wie überall in der Natur, von einer wirklichen Spontaneität nicht die Rede ist, versteht sich von selbst. Aber wir sind noch so weit von einer klaren Einsicht in die ätiologischen Verhältnisse der Geschwülste entfernt, dass es mehr die Sache individueller Ueberzeugung ist, ob man Denjenigen folgen will, welche die Geschwulst als die Localisation einer präexistirenden Dyskrasie, einer Geschwulstkrankheit ansehen, oder Denjenigen, welche das locale Leiden in allen Fällen für den Anfangs- und Ausgangspunct der Geschwulstkrankheit halten. *Billroth* vertritt in seinem Handbuch der allgemeinen chirurgischen Pathologie den ersteren. *Virchow* in seiner Geschwulstlehre den letzteren Standpunct. Mit staunenswerther Umsicht versucht es *Virchow*, in jedem Falle wenigstens eine örtliche Prädisposition nachzuweisen, und wenn es ihm auch nicht gelingt, die humoral-pathologischen Argumentationen ganz aus dem Felde zu schlagen, so müssen wir doch einräumen, dass es Geschwülste giebt, welche einem örtlichen Reize ihre Entstehung verdanken. Ich erinnere z. B. an das Epitheliom der Unterlippe, veranlasst durch den beständigen Kitzel einer in den Zähnen hängenden Tabakspfeife, an so manche Sarkome, welche durch Druckreiz hervorgerufen wurden, Enchondrome der Knochen, welche von Bruchstellen ausgingen etc.

2) je weniger ausgesprochen neben der Geschwulstbildung auch die übrigen Cardinalsymptome der Entzündung, als Schmerz, Röthe, Temperaturerhöhung hervortreten. Der Arzt hält es für einer besonderen Betonung werth und glaubt gern an eine Complication mit Entzündung, wenn eine Geschwulst Schmerzen verursacht oder wenn eine active Hyperämie mit Temperatursteigerung die Entwicklung derselben begleitet.

3) je weniger eine Neubildung in sich die Bedingungen einer vollständigen Ausheilung enthält. Die Spontanheilung ist eine ganz eminente Eigenthümlichkeit der entzündlichen Processe. Es gehört aber mit zu unserer Vorstellung von einer Geschwulst, dass sie, sich selbst überlassen, weiterwachse und wenn dies nicht geschieht, dass sie wenigstens einen mehr bleibenden Charakter habe. Wir könnten diesen Satz mit 1) zusammen auch so formuliren, dass wir sagten: Entzündungen entstehen nicht spontan, aber sie heilen spontan, Geschwülste entstehen spontan, aber sie heilen nicht spontan. Ich bin mir dabei wohl bewusst, nichts weniger als ein Axiom ausgesprochen zu haben. Oft genug ist der Fall beobachtet worden, dass gestielte Geschwülste von selbst abfielen, will man doch selbst die freiwillige Abstossung ganzer Krebsknoten beobachtet haben.

§ 107. Gehen wir nach dieser, ich möchte sagen negativen, Definition des Begriffes Geschwulst zur Classification der heteroplastischen Geschwülste, der Heteroplasmen, wie man auch wohl kürzer sagt, über. Wir charakterisirten wiederholt den heteroplastischen Entwicklungstypus als den der embryonalen Differentiation:

hier wie dort gehen die verschiedenen Gewebe nach einem uns völlig unbegreiflichen Werdegesetz aus dem Keimgewebe hervor. Nimmt man hinzu, dass in der Regel die Geschwülste aus einem Gewebe, oder wenigstens vorwiegend aus einem Gewebe bestehen, so könnte man auf den Gedanken kommen, als brauchte man nur die bekannten Kategorieen der Gewebe herzunennen und für jede derselben eine Geschwulstform aufzustellen, Geschwülste aus Bindegewebe, Knochen-, Nerven-, Muskelgewebe etc. Dieses ist in der That möglich, wenn man dabei im Auge behält, dass einmal nicht alle Gewebe erzeugt werden (Ganglienzellen sind meines Wissens noch niemals, Muskelfasern und Nervenfasern selten an Geschwülsten gefunden worden), ferner aber, dass gewisse Gewebe mit besonderer Vorliebe entstehen und zwar einerseits die Mitglieder der Bindesubstanzreihe, anderseits die Epithelien. Ich sage ausdrücklich einerseits — anderseits, denn in dieser Entgegensetzung spricht sich zu gleicher Zeit ein durchgreifender Unterschied der Structur und des Wachsthums aus, derselbe Unterschied, welchem wir schon bei der entzündlichen Heteroplasie begegnet sind.

§ 108. Der Vereiterung nämlich ist die Gruppe der krebshaften und krebsähnlichen Geschwülste zu vergleichen, weil hier wie dort der Accent ruht auf der massenhaften Production discreter, heerdweise nebeneinandergebetteter Zellen; letztere den Ernährungsprocess erschwerende Anordnung bedingt auch hier eine gewisse Kurzlebigkeit und Hinfälligkeit der Elemente. Doch ist hierbei nicht ausser Acht zu lassen, dass unbeschadet des Princips der Entwicklung die Zellenheerde auch langsamer entstehen und dadurch die Bedingungen für den Eintritt regressiver Processe verzögert werden können. Dies ist in der That mit wenigen Ausnahmen bei sämmtlichen hierher gehörigen Neubildungen der Fall und die Folge davon ist, dass die einzelne Zelle vor dem Absterben einen höheren Grad individueller Ausbildung erhält. Und worin besteht diese höhere Individualisirung? Wenn es beim Eiter zweifelhaft sein konnte, ob man das physiologische Paradigma desselben im Blute oder in den Epithelialgebilden zu suchen habe, so spricht sich in der krebshaften Neubildung und deren Verwandten ganz unzweifelhaft die Tendenz zur epithelialen Entwicklungsrichtung aus. Dieselben Motive, welche wir bei den normalen Epithelzellen wirksam fanden, nämlich Vergrösserung des Protoplasmas, Membranbildung, Bestimmung der äusseren Form durch den Wachsthumsdruck, alles dieses kehrt in seiner Weise wieder. Eine detaillirtere Auseinandersetzung dieser Parallele wird sich bei der Betrachtung der einzelnen Geschwulstarten ganz von selbst ergeben. (Fig. 42.)

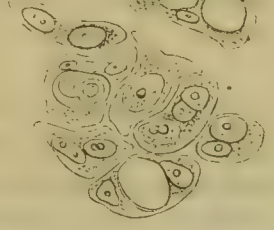

Fig. 42. Krebszellen aus einem Carcinoma simplex. Kerntheilung, endogene Zellenbildung und Bruträume. 1/500

Ein zweites Hauptkennzeichen der in Rede stehenden Neubildungen ist ihre ausgezeichnete Fähigkeit zur Auflösung bestehender Structuren, ihre Destructivität. Auch die Eiterung konnte destructiv sein, die Destruction ist die nothwendige Folge eines jeden Processes, welcher mit einer luxuriirenden Zellenneubildung im Bindegewebe eines Organes anfängt und mit dem Untergange sämmtlicher aus dieser Neubildung hervorgegangenen Elemente endigt. Erwägt man nämlich, dass

durch die voraufgehende Infiltration die nichtbindegewebigen Bestandtheile des Organes auseinandergedrängt, hier gezerrt, dort comprimirt werden, zum Theil auch wohl an dem Process selbst theilnehmen, auf alle Fälle aber zu Grunde gehen, und dass durch die nachfolgende Auflösung der Geschwulst auch die früherbindegewebigen Bestandtheile ihren Untergang finden, so wird man begreifen, wie schliesslich von dem ganzen Organe, über welches der Process hingeschritten ist, entweder gar nichts oder nur das übrig bleibt, was sich etwa während des Processes hinzugebildet hat (z. B. das Krebsstroma). Recht verstanden enthält also der Begriff der Destructivität eine sehr prägnante Charakteristik dieser Geschwülste und ihres Verhaltens gegenüber dem Organismus, wir wollen sie daher die *destructiven* nennen.

§ 109. Die andere Gruppe von heteroplastischen Geschwülsten entwickelt ihre Formen nach den Vorbildern, welche in der Organisation der entzündlichen Neubildung gegeben sind. *Ablagerung von Grundsubstanz* zwischen den Zellen des Keimgewebes und eine rechtzeitige Gefässbildung sind hier wie dort die Mittel zur Einverleibung der Neubildung in den organischen Verband des Körpers; hier wie dort haben wir es mit Processen zu thun, welche etwas Neues schaffen, ohne das Alte mit Nothwendigkeit zu zerstören. Wenig wird verbraucht, Grosses und Grösstes erzeugt, und selbst das Grösste nicht ohne eine reiche Gliederung des Baues, sei es durch Blutgefässe, sei es ausserdem durch eine besondere Anordnung der verschiedenen Gewebe zu einem organartigen Ganzen. Wie bereits angedeutet, sind es hauptsächlich die Gewebe der Bindesubstanzreihe, welche wir in diesen *histioiden* Heteroplasmen antreffen und zwar 1) die Gewebe der entzündlichen Neubildung, das Keimgewebe selbst, das Spindelzellengewebe, das Narbengewebe (Sarkome), 2) das Knorpelgewebe, das Schleimgewebe, das Knochen- und Fettgewebe, die letzteren entweder als secundäre Verwandlungen gewisser Sarkomformen, theils als ausschliessliche Bestandtheile ganzer Geschwülste (Enchondrome, Myxome, Osteome, Lipome).

§ 110. Eine eigene Betrachtung verdient das Verhältniss der beiden Geschwulstgruppen zu einander, insbesondere die Frage, ob sich ein ähnliches Verhältniss der histioiden Geschwülste zu den destructiven ermitteln lasse, wie wir es bei der secunda intentio zwischen Organisation und Eiterung constatiren konnten. Es lässt sich nicht leugnen, dass in dem Stroma der Carcinome eine Bindegewebs- und Gefässbildung vorliegt, welche wir als eine Organisation etwa im Sinne der secunda intentio ansehen können. Wir werden uns aber bei der Betrachtung der Carcinome zu überzeugen haben, wie wenig diese Organisation im Stande ist, den Gesammtcharakter der Geschwulst zu ändern, resp. eine Ausheilung des Processes herbeizuführen. Wichtiger ist jedenfalls die Thatsache, dass umgekehrt in gewissen histioiden Neubildungen eine krebshafte Metamorphose eintreten könne. An den Stromabalken des Carcinomes werden wir sehen, wie einzelne Zellen derselben zu Krebszellennestern degeneriren. Das Gleiche geschieht auch in nichtcarcinomatösen Neubildungen, so dass Geschwülste, welche als Sarkome, Enchondrome, Myxome entstanden sind, nach längerem oder kürzerem Bestande den carcinomatösen Cha-

rakter annehmen. Dies ist wenigstens die alte Ansicht über die Coexistenz von Sarkom und Carcinom in einer und derselben Geschwulst; *Virchow* glaubt, dass dieselbe von Anfang an vorhanden sei und verwirft das spätere Hinzutreten des carcinomatösen Charakters.

§ 111. Das eben erörterte Verhältniss verdient deshalb unsere volle Rücksichtnahme, weil es unstreitig dazu beigetragen hat, die wichtige Frage von der sogenannten Bösartigkeit (Malignitas) gewisser Geschwülste zu verwirren.

Bösartig nennen wir diejenigen Geschwülste, welche nicht blos für den Träger gefährlich sind, sondern welche das Leben des Trägers in einer ganz bestimmten Weise bedrohen, indem sie eine constitutionelle Krankheit veranlassen, welche mit dem gedeihlichen Fortbestande der Gesammternährung unvereinbar ist. Dieses Allgemeinleiden (Kachexie) zeigt sich in einer Prostration der Kräfte, Verminderung der Blutmenge, Dünnflüssigkeit des Blutes, Abmagerung, erdfahle Hautfarbe, profusen Schweissen, Diarrhöen, Blutungen etc., welchen der Patient schliesslich erliegt.

Bis dahin war man nicht im Stande, den Grund dieses Allgemeinleidens chemisch oder mikroskopisch nachzuweisen. Die Frage, wie und wodurch die bösartige Geschwulst die Kachexie herbeiführe, harrt ebenfalls noch der Beantwortung. Diejenigen, welche die Geschwulst als primärörtliches Leiden ansehen (§106. 1.), haben ein sehr begreifliches Interesse, den geschilderten Marasmus, welcher immer secundär ist, mit der constitutionellen Geschwulstkrankheit der Humoralpathologen zu identificiren und beide zusammengenommen von einer inficirenden Thätigkeit der bösartigen Geschwulst abhängig zu machen. Diese Vorstellung spricht uns deshalb ganz besonders an, weil wenigstens das eine über allen Zweifel erhaben ist, dass nämlich von der ersten Geschwulst aus eine Anregung zur Bildung neuer gleichartiger Geschwulstheerde ausgeht und sich allmählich über den ganzen Organismus verbreitet. Wir unterscheiden in dieser Verbreitung des formativen Reizes der sogenannten Infection drei Zeitabschnitte.

§ 112. Im ersten Zeitabschnitte erstreckt sich dieselbe nur auf die unmittelbare Umgebung des primären Geschwulstheerdes. Sie bewirkt, dass immer neue Heerde an der Peripherie gebildet werden, welche später mit dem Hauptheerd confluiren. Die peripherische Infiltration (§ 65. 3.) ist daher der stehende Wachsthumsmodus bösartiger Geschwülste. Dabei müssen wir annehmen, dass der Anstoss zur Neubildung der Neubildung selbst um eine Spanne Zeit voraufgeht. Dies lehrt uns die sogenannte Recidivfähigkeit der bösartigen Geschwülste. Gesetzt nämlich, wir haben, um dem Uebel Einhalt zu thun, die ganze Geschwulst sammt ihrer Infiltrationszone entfernt. Die Schnittfläche schien uns nach der Operation vollkommen im gesunden Gewebe zu liegen; nirgends konnten wir auch nur eine Spur bereits stattgehabter pathologischer Proliferation nachweisen, so werden wir dessenungeachtet in den meisten Fällen die traurige Erfahrung machen, dass an eben der Stelle, von welcher wir die erste Geschwulst entfernt haben, mithin von eben den Geweben, welche uns zur Zeit der Operation noch ganz normal schienen, nach einiger Zeit eine neue, gleichartige Geschwulst, das Recidiv,

entsteht. Wir sind daher, wenn wir den nichtkraseologischen Standpunct festhalten, zu der Annahme genöthigt, dass man es den Geweben eine Zeit lang nicht ansehen kann, ob sie bereits von dem formativen Reiz getroffen sind oder nicht.

§ 113. Das zweite Stadium in der Verbreitung des pathologischen Entwicklungsreizes wird durch das Ergriffensein derjenigen Lymphdrüsen bezeichnet, welche die Lymphe der primär erkrankten Region aufnehmen. Dass es sich hierbei um den Transport einer erregenden Substanz in den Lymphbahnen handelt, kann keinem Zweifel unterliegen. Es fragt sich nur, was transportirt wird? Man könnte an Zellen denken. Bekanntlich werden selbst noch gröbere Partikel z. B. Farbstoffe, welche beim Tättowiren in die verletzte Cutis eingerieben wurden, von den Lymphgefässen aufgenommen, um nach den nächsten Lymphdrüsen geführt und dort deponirt zu werden. Aber dürfen wir mit gutem Gewissen diese Analogie benutzen? Nach frischen Verwundungen klaffen die Lymphgefässe und sind dann wohl geeignet, körperliche Theile aufzunehmen; können wir dasselbe von den Lymphgefässen in der Umgebung einer Geschwulst auch nur vermuthen? Die Farbstoffkörnchen sind entweder schwere oder scharfe oder harte Körperchen, welche vermöge einer dieser Eigenschaften und gefördert durch das Reiben der tättowirten Hautstelle in jeder beliebigen Richtung in das weiche Parenchym des Körpers ein und bis zu den Lymphbahnen durchdringen können; von den Zellen können wir das Gleiche nicht sagen. Wir müssen also *diese* Analogie verwerfen, damit aber freilich nicht die Möglichkeit, dass die Infection der Lymphdrüsen auf dem Transport von Zellen beruhen könne, vorausgesetzt dass dieselben das Lumen der Lymphgefässe ihrer Dicke wegen passiren können. A priori wahrscheinlicher wird immer die Ansicht bleiben, dass es sich bei der Infection der Lymphdrüsen ebenso wie bei der Infection des ganzen Körpers um die Verbreitung eines entweder höchst feinkörperlichen oder eines flüssigen Fermentes handelt, welches die Eigenschaft hat, die Zellen des Bindegewebes zu der betreffenden pathologischen Neubildung anzuregen.

Die Erkrankung der Lymphdrüsen wird als ein Zeichen der Infectionsfähigkeit einer Geschwulst und insofern als eine ungünstige Erscheinung angesehen. Daneben verschwindet der von verschiedenen Seiten hervorgehobene günstige Umstand, dass durch die Zuschwellung der Lymphbahnen in den Lymphdrüsen das schädliche Ferment verhindert wird, sich dem übrigen Organismus mitzutheilen. Wir werden an einer anderen Stelle das Detail derartiger Zuschwellungen kennen lernen und die grosse Wahrscheinlichkeit zugeben, dass durch dieselbe die Infection *verzögert* wird. Indessen kann doch nur von einer zeitweisen Verzögerung, nicht von einer Verhinderung die Rede sein.

§ 114. Die dritte und letzte Propagationsperiode der Geschwulst belehrt uns, dass trotz der Aufopferung einiger Lymphdrüsen der ganze Organismus der heteroplastischen Disposition verfallen ist. Man nennt das secundäre Auftreten von Geschwulstheerden in anderen Provinzen des Körpers: *Metastasenbildung*. Ob wir zu dieser Benennung dadurch berechtigt sind, dass factisch körperliche Theile von dem ursprünglichen Geschwulstheerde und den ergriffenen Lymphdrüsen noch fernerhin versetzt werden, unterliegt den bereits oben erörterten Zweifeln: im Blute,

durch welches doch unstreitig der Transport gehen müsste, hat man bis jetzt trotz eifrigster Nachforschung noch keine Geschwulstelemente angetroffen. Somit dürfte es gerathener sein, auch für diesen Fall vorläufig bei der Annahme eines fermentativen Körpers im Blute stehen zu bleiben.

Der Nichtkraseologe sieht in der geschilderten Ausstrahlung des Entwicklungsreizes von der Stätte der ersten Entstehung eine handgreifliche Darstellung des Verhältnisses, in welchem eine jede bösartige Neubildung zum Organismus steht. Der Vertheidiger der primären Constitutionsanomalie hat ihm gegenüber eine ungleich schwerere Stellung. Doch darf er darauf dringen, dass 1) nicht ohne weiteres die Kachexie mit der Infection identificirt werde und 2) dass für die primäre Geschwulst der Entwicklungsreiz derselbe sein müsse, wie für die secundären, mithin die Schwierigkeiten, die Entstehung der ersteren anders als durch eine präexistirende Dyskrasie zu erklären, um nichts gemindert seien. Ich für meinen Theil finde mich nicht veranlasst, der kommenden Entscheidung dieser Frage in irgend einer Weise vorzugreifen.

§ 115. Nachdem wir uns somit über den klinischen Begriff der Malignität verständigt haben, sollen wir sagen, ob es anatomische Kennzeichen giebt, woran man die bösartigen Geschwülste erkennen kann. Wir haben zwei Hauptclassen heteroplastischer Geschwülste unterschieden und möchten jetzt antworten: die destructiven Geschwülste sind zugleich die bösartigen, die histioiden sind es nicht. Aber diese Antwort würde geradezu unrichtig sein. Dass freilich die destructiven Geschwülste überall auch bösartige Neubildungen seien, wird Niemand bestreiten, ebenso sicher aber ist es, dass einigen histioiden Geschwülsten (namentlich Sarkomen und Enchondromen) eine gewisse Bösartigkeit zukommt, welche nicht immer durch Combination mit Krebs (§ 110.) verursacht wird. Wir werden daher am besten thun, bei jeder einzelnen Geschwulstform anzugeben, wie sich dieselbe in Beziehung auf Recidivfähigkeit, Metastasenbildung etc. verhält.

§ 116. Ehe wir jedoch diesen wichtigen Punct verlassen, liegt es uns ob, noch einige der Malignität verwandte Begriffe, welche nicht mit Malignität verwechselt werden dürfen, ins rechte Licht zu setzen. Dies gilt zunächst von der Lebensgefährlichkeit überhaupt. Es kann eine Geschwulst recht wohl durch ihren Sitz, ihre Grösse, Schwere etc. einem Individuum nicht blos die grössten Unbequemlichkeiten verursachen, sondern auch die directe Veranlassung zu seinem Tode werden, ohne dass ihr deshalb allein der Charakter einer malignen Geschwulst zugesprochen werden dürfte. Ein Fibroid der Prostata verschliesst den Ausführungsgang der Harnblase und führt den Tod durch Harnverhaltung herbei, ein Fibroid des Uterus wird durch Blutung lebensgefährlich, aber deshalb sind wir nicht berechtigt, die Geschwulst bösartig zu nennen. — Auch die Multiplicität einer Geschwulstbildung darf nicht an sich für Malignität angesehen werden. Wenn Sarkombildung an den verschiedensten Puncten des Skelets auftritt, wenn gleichzeitig am Schädeldach, an der Tibia, an der Clavicula und Wirbelsäule sich Eruptionsheerde befinden, so dürfen wir hieraus wohl schliessen, dass das ganze Knochensystem erkrankt sei, wir können eine Allgemeinkrankheit desselben, ähnlich

wie bei den Hautausschlägen eine Erkrankung des ganzen Hautorganes, vermuthen, aber irrig wäre es, wollten wir diese primäre Generalisation der Neubildung mit jener secundären identificiren, welche den bösartigen Geschwülsten eigenthümlich sind. Beide sind unabhängig von einander.

Destructive Geschwülste.

a. *Carcinome.*

§ 117. Nach *Galenus* ist die Bezeichnung Krebs einer Vergleichung entnommen, welche man zwischen dem Aussehen einer krebsig entarteten Brustdrüse und dem bekannten schmackhaften Kruster angestellt hat (vergl. *Virchow*, krankhafte Geschwülste pag. 9). Gegenwärtig verbindet man damit die Vorstellung einer fressenden, die Organe des Körpers zerstörenden Neubildung. Eine heerdweise Ablagerung von zelligen Elementen und die Entstehung immer neuer derartiger Zellenheerde neben den alten ist im Grossen und Ganzen betrachtet das Mittel zu dieser Zerstörung. Beim Carcinoma simplex zeigen jene Zellen unverkennbar die Charaktere epithelialer Gebilde und da es eine wesentliche Eigenthümlichkeit der echten Carcinome ist, dass die epithelialen oder epithelioiden Zellen mitten im Bindegewebe entstehen, so liegt eben hierin der Grund, weshalb wir den Carcinomen einen so hohen Grad von Heterologie zuschreiben. Wahres geschichtetes Pflasterepithelium findet sich bei den Cancroiden, wir trennen aber die Cancroide von den Carcinomen ab, weil bei ihnen meistens eine Continuität des neugebildeten Epitheliums mit einem bereits vorhandenen Epithelialstratum nachzuweisen ist.

1. Das weiche Carcinom (Encephaloid, Medullarkrebs).

§ 118. Eine Geschwulst von weicher Consistenz, markweisser oder grauröthlicher Farbe und raschem Wachsthum, über deren äussere Gestalt sich deshalb nichts Allgemeines aussagen lässt, weil sie sich durchweg als eine exquisite Infiltration (nach § 65. 3.) darstellt. Wir werden daher in den Umrissen der Geschwulst in der Regel die Umrisse desjenigen Organes wiederfinden, welches von ihr ergriffen wurde. Wenn dabei eine Entstellung nicht blos ins Quantitative oft Colossale, sondern auch in Beziehung auf die besondere Modellirung eintritt, wenn sich ein Hilus verwischt, eine Protuberanz verliert und aus der Niere zum Exempel nur ein ungeheurer, länglichrunder Körper wird, so muss man bedenken, dass diese ganze Anschwellung durch die Degeneration des Bindegewebes, also eines Structurelementes, herbeigeführt wird, welches unter normalen Verhältnissen so gut wie gar nicht zur Formgebung beiträgt.

§ 119. Von der Schnittfläche der Geschwulst lässt sich mit Leichtigkeit ein weisser Saft abstreichen, bei recht weichen Carcinomen fliesst derselbe freiwillig aus, man nennt diesen Saft: die Krebsmilch. Bringt man davon unter das Mikroskop, so überzeugt man sich, dass die weisse Farbe von zahllosen aufgeschwemmten Theilen und zwar hauptsächlich Zellen herrührt. Die Zellen sind in der Regel nur

um Weniges grösser, als Eiterkörperchen, haben einen grossen Kern mit oder ohne Kernkörperchen; das Protoplasma ist an den meisten Zellen nackt, nur hier und da zeigt sich eine Membran und damit eine deutlichere Ausprägung des epithelialen Typus. Es scheint, als ob das schnelle Eintreten der fettigen Metamorphose die volle Entfaltung des letzteren hinderte, denn niemals trifft man eine grössere Zelle, in deren Protoplasma nicht bereits die ersten Fetttröpfchen sichtbar wären. Je zahlreicher dann die Fetttröpfchen werden, desto besser markiren sich die sonst schwer sichtbar zu machenden Umrisse der Zelle. Die Umwandlung zu Körnchenkugeln mit fettigem Detritus scheint ganz in der bekannten Weise vor sich zu gehen. Von specifischen Bestandtheilen der Krebsmilch hat bis jetzt weder mit dem Mikroskop noch auf chemischem Wege irgend etwas nachgewiesen werden können. Das klare farblose Serum enthält gelöste Albuminate und Albuminoide, unter diesen vielleicht Fermentkörper, die uns indessen noch gänzlich unbekannt sind.

§ 120. Betrachten wir, was zurückbleibt, nachdem die Krebsmilch ausgeflossen ist, suchen wir die Räume auf, in welchen dieselbe vor dem Ausfliessen enthalten war, so begegnen wir dem zweiten Factor jeder carcinomatösen Structur, dem Stroma des Krebses. (Fig. 43.) Um das Stroma möglichst vollkommen zur Anschauung zu bringen, ist es nothwendig, von verschiedenen Stellen der Geschwulst dünne Schnitte abzunehmen, um dieselben auszupinseln; dann stellt sich uns ein bindegewebiges Gerüst dar, dessen Balken oder Bälkchen länglichrunde und so grosse Lumina einschliessen, dass die kürzesten Durchmesser derselben die Breite der stärksten Balken wenigstens um das Doppelte, die der mitteldicken aber wenigstens um das Fünffache übertreffen. Es ist hierin schon angedeutet, dass weder die Dicke der Balken noch die Grösse der Maschenräume immer und überall dieselbe ist, dass man aber von einem gewissen Verhältniss zwischen Balkenbreite und Maschenweite reden kann. Diese Proportion ist von grosser Wichtigkeit bei der Unterscheidung einzelner Carcinomformen von einander.

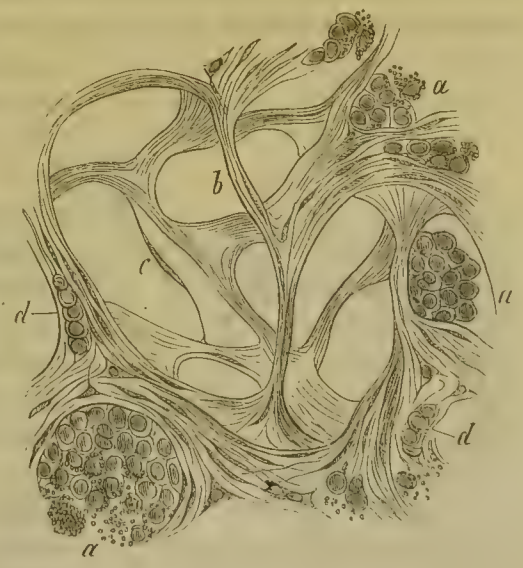

Fig. 43. Ausgepinseltes Stroma des weichen Carcinoms. *a*. Krebszellennester. *b*. Stromabalken. *c*. Eine einzelne Spindelzelle, welche von einem Balken quer zum andern gespannt ist und durch Abscheidung von Grundsubstanz längs ihres Protoplasmas den Anstoss zur Bildung eines neuen Stromabalkens giebt. *d*. Zellenproliferation im Innern von Stromabalken, welche zur Bildung neuer Krebszellennester führt. $^1/_{300}$

§ 121. Was den feineren Bau betrifft, so sind die dickeren Stromabalken in der Regel aus einem streifigen Bindegewebe gebildet, in welches zahlreiche spindelförmige Zellen eingebettet sind. Diese Balken sind im Querschnitt nicht rund, sondern drei-, vier- und mehrflächig, die Flächen concav, die Kanten zugeschärft. Letztere setzen sich hie und da in dünnen Membranen fort, welche die Maschen theilweise

oder ganz überspannen. Man sieht: nicht diese Balken sind das bestimmende Glied in der Structur des Carcinoms, sondern die rundlichen Zellenhaufen, welche die Maschen erfüllen.

Jede Spindelzelle des Stroma's kann in die krebshafte Proliferation gerathen, sofort bildet sich an dieser Stelle ein länglicher Zellenheerd, welcher die Substanz des Balkens auseinanderdrängt und den bestehenden Maschen eine neue hinzufügt. (Fig. 43. *d.*) In dieser Weise nehmen die Balken an Zahl zu, an Volumen ab, und wenn nicht umgekehrt auch eine Neubildung von Bindegewebe und damit eine Verdickung des Stroma's stattfindet, so resultiren jene ausserordentlich weichen Formen, welche sich ebenso sehr durch die Zartheit ihres Stroma's, als durch die Massenhaftigkeit der zelligen Elemente charakterisiren. Indessen ist nicht zu bezweifeln, dass eine Neubildung von Bindegewebe und zwar in den meisten Carcinomen vorkommt, denn nur ausnahmsweise dürfte das Bindegewebe vor der Entartung an Quantität dem ganzen Stroma gleichkommen, wenn wir uns dasselbe von seinen Zellen befreit denken. Ich beziehe auf diese Neubildung namentlich auch die Beobachtung von einzelnen, spindelförmigen Zellen, welche nicht selten quer durch einen grösseren Hohlraum ausgespannt sind und eine Art von Gliederung desselben bilden. (Fig. 43. *c.*) Dieselben dürften als die ersten Anfänge neuer Stromabalken anzusehen sein.

§ 122. Dass das weiche Carcinom Gefässe enthält, ist wohlbekannt; in allen stärkern Stromabalken findet man dünnwandige und weite Capillaren, welche hie und da aus den Balken heraustreten und ähnlich den spindelförmigen Zellen, welche ich soeben erwähnte, den zellengefüllten Raum durchsetzen. Es giebt aber auch Carcinome, deren Stroma ganz und gar durch Gefässramificationen gebildet wird; so fand ich bei einem sehr schnell wachsenden Carcinom, welches vom Hoden ausgehend längs des Samenstrangs in die Bauchhöhle gedrungen war und die retroperitonealen Lymphdrüsen und das Bindegewebe bis zur Nierengegend infiltrirt hatte, das Stroma wie Fig. 44. darstellt. Den zweiten Contour, welcher die Gefässwand überall in einiger Entfernung begleitet, halte ich für die Wand eines das Gefäss scheidenartig umgebenden Lymphsinus. Kommt es, was begreiflicherweise sehr leicht geschieht, zu Blutungen aus diesen weiten, dünnwandigen Gefässen, ist die Geschwulst infolge dessen von grösseren und kleineren, älteren und frischeren Blutheerden durchsetzt, so resultirt das, was man früher einen Fungus haematodes nannte.

Fig. 44. Ausgepinseltes Stroma eines sehr schnell wachsenden Carcinoms des Hodens. $^1/_{300}$

§ 123. Das Medullarcarcinom ist die maligneste von allen Geschwülsten. Es giebt kein Organ des Körpers, in welchem es nicht primär oder matastatisch beobachtet wäre, doch können die Drüsen und Hülfsorgane des Uro-genitalapparates, sowie

Magen und Leber, der Bulbus oculi und das Mark der Knochen als seine Lieblingssitze bezeichnet werden. Das weiche Carcinom pflanzt sich aber mit einer so eminenten Geschwindigkeit in der Continuität fort, springt so frühzeitig auf die benachbarten Lymphdrüsen und andere Organe über, dass es ohne eine genauere Anamnese der Kranken oft nicht möglich ist, den Ausgangspunct mit Sicherheit zu bestimmen.

2. Das gemeine Carcinom (C. simplex).

§ 124. Diejenige Carcinomspecies, von *Förster* Carcinoma simplex genannt, charakterisirt sich gegenüber dem Medullarcarcinom vorzugsweise durch die grössere Consistenz der Geschwulstmasse. Die Consistenz einer Krebsgeschwulst wird durch das quantitative Verhältniss der zelligen Infiltration einerseits und des Stroma's anderseits bedingt. Auch das Carcinoma simplex verdankt seine grössere Festigkeit dem Umstande, dass die Balken seines Stroma's dicker und die Zwischenräume für die Krebsmilch kleiner sind, als beim C. medullare. Doch ist hier eine gewisse Scala der Härtegrade zu constatiren, welche einerseits durch Alter und Entwicklungsepoche, anderseits durch ursprüngliche Eigenthümlichkeit bedingt wird.

§ 125. Es giebt einfache Carcinome, welche durchweg von einer solchen Festigkeit sind, dass es grosser Gewalt bedarf, um sie in Stücke zu zerreissen, Carcinome, welche beim Schneiden unter dem Messer knirschen (durities eburnea; Scirrhus). Diese Carcinome sehen glänzend weiss aus und erweisen sich bei der mikroskopischen Untersuchung aus einem dichten, feinfasrigen Bindegewebe gebildet, welches in wenig zahlreichen Spältchen und Alveolen die Krebszellennester enthält.

§ 126. Häufiger finden sich nebeneinander härtere und weichere Parthieen, so zwar, das eine centrale Härte ringsum von einer weniger harten bis geradezu weichen Peripherie umgeben ist. Schon die Betrachtung mit blossem Auge führt zu der Vermuthung, dass diese Anordnung auf einer Altersverschiedenheit der centralen und der peripherischen Geschwulstparthieen beruht. Der äusserste Saum der stets in exquisiter Knotenform auftretenden Geschwulst wird durch eine Zone kleinster grauröthlicher Heerde gebildet, welche in das anstossende normale Parenchym eingesprengt sind. Dann folgen grössere und immer grössere Heerde derselben Art, welche confluiren und so die auf dem Durchschnitte wallartig prominirende Hauptmasse der Geschwulst bilden. Weiter nach innen werden gewisse weisse Streifen, als welche sich die grösseren Balken des Krebsstroma's präsentiren, deutlicher, das röthlichgraue Infiltrat verliert sich oder es tritt dafür eine gelbe Zeichnung hervor, welche von der Umwandlung der Krebszellen in Fettkörnchenkugeln herrührt (Carcinoma reticulatum, *Hüller*). Auch die Gefässe des Stroma's, von welchen man in dem Geschwulstwalle selbst sehr wenig wahrnimmt, treten jetzt deutlicher hervor und bedingen neben den weissen Balken des Stroma's und den gelben Pünctchen der Fettmetamorphose eine rothe Strichelung und Tüpfelung. Noch weiter nach innen endlich verschwindet auch diese Charakteristik und es zeigt sich ein glänzend weisses, hartes Narbengewebe, welches vom Centrum aus mit

langen radienartigen Zügen in die Geschwulst hineingreift. Wir unterscheiden sonach schon mit blossem Auge vier Zonen, welche ebensovielen Stadien des Krebsprocesses entsprechen: die Entwicklungszone, die Zone der Acme, der regressiven Metamorphose und der Vernarbung.

§ 127. Das Mikroskop bestätigt diese Deutungen des freien Auges durchaus. In Fig. 45. *a*, *b*, *c*, *d* sind vier mikroskopische Bilder wiedergegeben, wie man sie

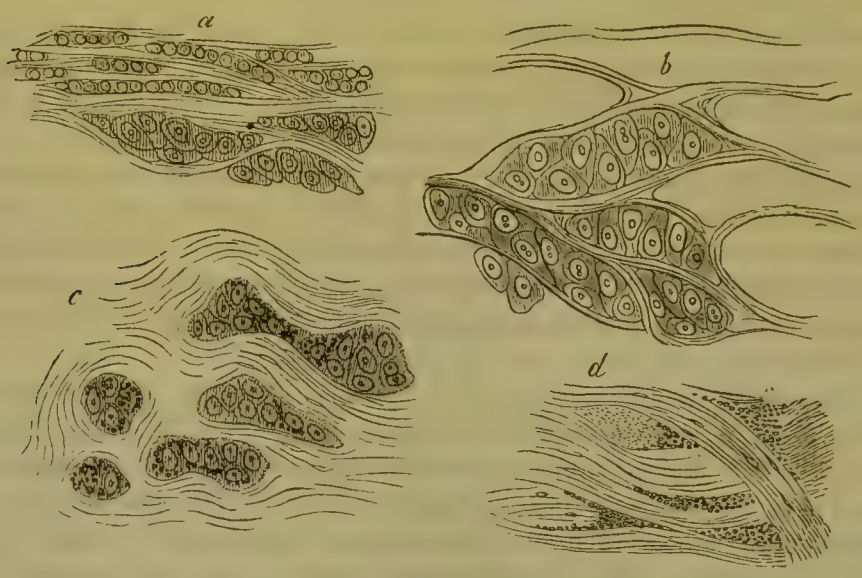

Fig. 45. Carcinoma simplex. *a*. Entwicklung der Krebszellennester aus Bindegewebe. *b*. Ausgebildetes Carcinomgewebe. (Vergl. auch die folgende Abbildung.) *c*. Beginnende Vernarbung; zugleich eine Darstellung des Verhältnisses von Stroma und Zellen beim Scirrhus. *d*. Krebsnarbe. $^1/_{300}$

bei der Untersuchung feiner Abschnitte aus den erwähnten vier Zonen der Geschwulst erhält. Fig. *a* ist von der Peripherie eines kleinen Knötchens der Entwicklungszone entnommen. Jede dieser Zellenreihen darf als die Nachkommenschaft einer früher an derselben Stelle gelegenen Bindegewebszelle betrachtet werden. Die Bindegewebsfasern werden auseinandergedrängt und dies um so mehr, je mehr Raum die zellige Neubildung für sich beansprucht, je mehr eine jede der gedachten Zellenreihen sich zu einem Complexe von Krebszellen entwickelt. Die Hauptrolle spielt hierbei die schon im § 108. Fig. 42. hervorgehobene Umwandlung der Keimzellen in epithelioide Gebilde mit colossalem Protoplasma, Kern und Kernkörperchen, demnächst ein weiterer numerischer Zuwachs, welchen die Krebszellen durch Theilung und endogene Entwicklung erfahren. Endlich ist derjenige Zustand erreicht, welchen man als Acme bezeichnen kann (Fig. 45. *b*): die Zellenaggregate haben den grösstmöglichsten Raum eingenommen, die weiland Bindegewebsfasern sind die Balken und Bälkchen eines ziemlich derben Stroma's

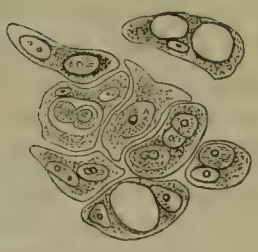

Fig. 46. Krebszellen aus einem Carcinoma simplex der Brustdrüse. Die Polymorphie der Zellen. $^1/_{500}$

geworden und haben sich durch weitere Ablagerung von Grundsubstanz verdickt; auf ihnen und in ihnen verästeln sich die Blutgefässe des Krebses, von deren Weite und Ausfüllung die Intensität des röthlichen Tones in der Färbung der Geschwulst bestimmt wird.

§ 128. Dass die regressive Metamorphose, welcher die Krebszellen anheimfallen und durch welche sie schliesslich zu Grunde gehen, die Fettumwandlung ist, geht schon aus der Untersuchung des abgestrichenen Saftes einer Krebsgeschwulst hervor. Man findet darin nebeneinander alle Stadien des gedachten Processes (§ 26.) von dem Auftreten der ersten Fetttropfen im Protoplasma bis zur gänzlichen Auflösung des Zellenleibes. Wo man mit blossem Auge gelbe Strichelchen und Puncte erkennt Carcinoma reticulatum Mülleri), zeigt uns das Mikroskop vorzugsweise Körnchenkugeln. Auf Querschnitten tritt mehr die mit der Abnahme der Zellen Hand in Hand gehende Verdickung der Stromabalken hervor. In Fig. 45. *c* sehen wir eine Carcinomstructur, welche dem sogenannten Scirrhus (§ 125.) eigenthümlich ist, welche aber als vorübergehender Zustand bei jedem Carcinoma simplex gefunden wird. Die Balken sind ausserordentlich dick, aus einem kurzfasrigen, mit spindelförmigen Zellen versehenen Bindegewebe gebildet. Nach der vollständigen Auflösung und Entfernung des zelligen Infiltrates kommt dieses Bindegewebe zur Alleinherrschaft. In der Krebsnarbe, dem ältesten Theile der Krebsgeschwulst, sehen wir Faserzüge in allen möglichen Richtungen einander kreuzen und durchsetzen: hie und da deutet ein Rest von fettigem Detritus die Stelle an, wo früher Krebszellen lagen, im Uebrigen hat die Krebsnarbe keinerlei Eigenthümlichkeiten, welche sie vor jedem anderen Narbengewebe auszeichneten (Fig. 45. *d*).

Mit der Narbenbildung endigen die localen Productionen des Krebses: es ist der gleiche Ausgang, welchen wir bei der entzündlichen Heteroplasie als Heilung bezeichnen; dessenungeachtet können wir nicht sagen, dass der Krebs durch Narbenbildung h e i l e: denn während diese Heilung im Centrum vor sich geht, werden an der Peripherie der Geschwulst immer neue Abschnitte des befallenen Theiles in die verderbliche Metamorphose hineingezogen, so dass die Narbenbildung stets weit hinter der Infiltration zurückbleibt.

§ 129. Das Carcinoma simplex kommt am häufigsten in der weiblichen Brust, demnächst in der Substanz der äusseren Haut und der Schleimhäute, sowie in den offen mündenden Drüsen vor. In der Leber werden seine Knoten am grössten — Knoten von 5 Zoll im Durchmesser gehören hier keineswegs zu den Seltenheiten.

Ueber den Zeitpunct der ersten Metastasenbildung lässt sich nichts Gewisses aussagen, doch pflegen dieselben regelmässig innerhalb Jahresfrist zu erfolgen. Fälle, in welchen ein gründlich exstirpirtes Carcinom kein locales Recidiv gesetzt hätte, werden berichtet, doch gehören diese zu den grössten Seltenheiten.

3. Das pigmentirte Carcinom (melanotischer Krebs).

§ 130. Die Substanz dieser Geschwulst ist entweder tief schwarzbraun wie Sepia oder auch heller braunroth gefärbt: in letzterem Falle ist die Färbung nicht

gleichmässig, sondern dunklere Streifen und Flecken wechseln mit helleren Partieen ab; endlich giebt es Carcinome, welche nur an wenigen Stellen grau, schwarz oder braun gefärbt sind, im Uebrigen aber weiss erscheinen. Zur Erklärung dieser Thatsache sei bemerkt, dass jeder Pigmentkrebs als Carcinoma medullare entsteht und dass sich die Pigmentirung erst nachträglich einstellt. Dabei sind die Krebszellen die ausschliesslichen Träger des Pigmentes. Wir haben dem histologischen Detail der Pigmentinfiltration im ersten Hauptabschnitte eine besondere Betrachtung gewidmet und können uns jetzt mit einem Hinweis auf die § 54. begnügen. Ebendaselbst habe ich für den Fall der pigmentirten Geschwülste die Annahme einer blos von Hämorrhagieen abzuleitenden Pigmentbildung zurückgewiesen und dafür die Ansicht aufgestellt, dass es sich hier um die Aufnahme von gelöstem Blutfarbstoff aus dem Blute handelt. Was mich, abgesehen von dem mangelnden Nachweis hämorrhagischer Entstehung vorzugsweise zu dieser Behauptung drängt, ist eine Wahrnehmung über die erste Entstehung des Pigmentes an solchen Krebsen, welche längere Zeit als einfache Medullarcarcinome bestanden hatten, um dann in melanotische Geschwülste überzugehen und als solche ihre Recidive und Metastasen zu bilden. Man kann sich hierbei nicht selten überzeugen, dass die ersten Spuren der Pigmentinfiltration an den Epithelien der Gefässe sichtbar werden. Kann diess anders gedeutet werden, als dass die Epithelien den diffusen Farbstoff aus dem Blute aufgenommen haben? dass er sich in ihnen verdichtet und in Körnchenform niedergeschlagen habe? Und wenn sich ganz dieselbe Pigmentbildung späterhin neben den Gefässen zeigt, wenn sie endlich in dem ganzen Geschwulstparenchym eintritt, so darf meines Erachtens nicht daran gezweifelt werden, dass sie auch hier in derselben Weise zu Stande kommt, wie an den Gefässepithelien, durch Aufnahme diffusen Farbstoffs aus dem Blute.

Der Pigmentkrebs geht ebenso wie das später zu betrachtende Pigmentsarkom mit Vorliebe von denjenigen Organen des Körpers aus, welche schon normal Pigment führen, der äusseren Haut und der Chorioides oculi; gelegentlich indessen findet man ihn primär auch an pigmentlosen Organen, z. B. dem Gehirn, metastatisch zeigt er sich überall mit Ausnahme der gefässlosen Gewebe.

Der Pigmentkrebs gilt für eine der bösartigsten Krebsformen. Er gleicht in dieser Beziehung dem Markschwamm, ja er darf sogar als eine besonders maligne Abart desselben angesehen werden.

4. Das Colloidcarcinom (C. alveolare, Gallertkrebs).

§ 131. Eine weiche, gallertartig zitternde, vollkommen durchscheinende Geschwulstmasse von heller Honigfarbe bildet den Gallertkrebs. Seinem Wesen nach ein wahrer Krebs, unterscheidet er sich von seinen Verwandten hauptsächlich dadurch, dass die colloide Entartung die einzige und regelmässige rückgängige Metamorphose ist, welcher die neugebildeten epithelioiden Zellen anheimfallen. Aus diesem Umstande allein erklärt sich der eigenthümliche Anblick, welcher sich dem unbewaffneten Auge darbietet, erklärt sich die Structur und die Naturgeschichte des Gallertkrebses.

Was insbesondere die Structur anlangt, so ist dieselbe eine exquisit alveoläre.

Von der stark quellenden Colloidsubstanz nämlich, wie sie aus je einer Gruppe neugebildeter Zellen hervorgeht, gilt dasselbe, wie von einer wachsenden Flüssigkeitsansammlung in geschlossenem Raume (§ 66.), sie strebt der Kugelform zu. Wenn daher ein Parenchym in gewissen Zwischenräumen Gruppen von Zellen enthält und diese Zellengruppen colloid entarten, so muss dieses Parenchym, mag es vorher eine Form gehabt haben, welche es wolle, schliesslich ein Alveolarsystem werden, welches die Colloidkugeln wie zuvor die Zellenhaufen, aber in kleineren Zwischenräumen einschliesst.

Diese Voraussetzung trifft beim Gallertkrebs zu. An einem dünnen Durchschnitte (Fig. 47.) zerfällt demnach die ganze Geschwulstmasse in eine Anzahl grösserer

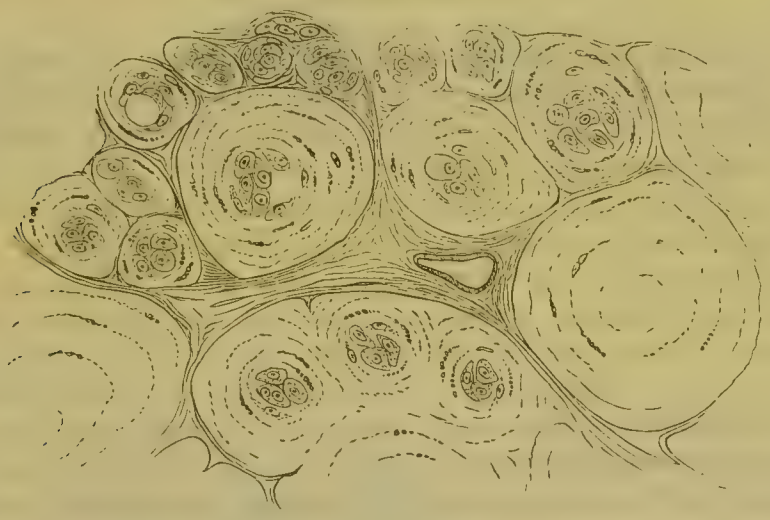

Fig. 47. Carcinoma gelatinosum. $^1/_{300}$

und kleinerer Kreisflächen, welche durch bindegewebige Scheidewände getrennt sind. An diesen bemerken wir eine deutliche concentrische Schichtung, herrührend von der schichtweisen Auflösung der Krebszellen und markirt durch einige fettige und eiweissartige Molecüle, welche von je einer Zellenlage übrig blieben. Im Centrum sieht man hie und da noch eine oder einige wohlerhaltene Zellen, oder solche, welche die früher (§ 40.) beschriebenen Kennzeichen der colloiden Entartung zeigen.

Haben die colloiden Kugeln eine gewisse Grösse erreicht, so werden sie bei weiterer Volumszunahme einen atrophirenden Druck auf die bindegewebige Scheidewand ausüben, welche sie trennt; zwei und mehrere Kugeln confluiren so mit einander und liegen in einem Raume, dessen ursprüngliche Gliederung sich durch allmähliche Erniedrigung der Scheidewände verwischt, so dass ein einziger grösserer Alveolus daraus hervorgeht.

Dass sich auf den Scheidewänden der Colloidkrebse Gefässe ramificiren, unterliegt keinem Zweifel; aber diese Gefässe sind weder zahlreich noch weit und tragen selbst bei vollkommener Injection nur wenig zur Färbung des Ganzen bei, so dass der Colloidkrebs stets den Eindruck einer sehr blutarmen Geschwulst macht.

Für den Krankheitsverlauf und die Gefahren, welche dem Patienten durch den Colloidkrebs bereitet werden, ist dieses Verhältniss insofern von Wichtigkeit,

als Blutungen von der Oberfläche eines aufgebrochenen, ulcerirenden Colloidkrebses weder häufig noch reichlich sind.

In Beziehung auf Malignität nimmt der Gallertkrebs eine eigenthümliche Stellung ein. Es ist ein Krebs, welcher eine ausserordentliche Infectionsfähigkeit per contiguum besitzt. Die an seinen Grenzen fortschreitende Infiltration des Bindegewebes nimmt oft geradezu colossale Dimensionen an. Dagegen sind Metastasen an entfernteren Puncten geradezu etwas Seltenes, ebenso Affectionen der benachbarten Lymphdrüsen, welche meist unversehrt bleiben.

Standort: Magen, Dickdarm, Leber, Eierstock (?).

b. *Cancroide.*

§ 132. In den Vorbemerkungen zu den Carcinomen ist bereits angedeutet worden, weshalb die Cancroide, in welchen die heterologe Epithelbildung, die allgemeine Signatur der Krebse, mit besonderer Deutlichkeit hervortritt, dennoch von den echten Carcinomen abgetrennt werden müssen. Die vom Bindegewebe producirten und in das Bindegewebe eingelassenen Epithelmassen sind gleichwohl in ununterbrochener Continuität mit der epithelialen Decke, sei es der äusseren Haut, einer Schleimhaut, oder Drüse. Sie können als Auswüchse, als Appendices derselben gelten. Die ganze Bildung erinnert an eine bekannte physiologische Erscheinung, ich meine die Entwicklung der offenmündenden Drüsen. Hier wie dort schieben sich an der inneren, dem Bindegewebe zugewendeten Oberfläche des Haut- oder Schleimhautepithels solide Zellenzapfen hervor; aber während bei der Drüsenanlage diese Zapfenbildung in gewissen Grenzen bleibt und eine ebenmässige Vergrösserung des Bindegewebes und der Blutgefässe die Ernährung der Zellenzapfen und späterhin die Function derselben als Drüsenepithelien möglich macht, haben wir bei den Cancroiden nur eine ganz einseitige, überschwengliche, und darum krankhafte Entfaltung des einen Princips, der Bildung von soliden Zellenmassen. Indem sich diese fort und fort in allen Dimensionen vergrössern, zerstören sie das Organ ganz in der Weise der Krebse. Die Cancroide gehören daher ganz evident zu den destructiven Geschwülsten. Wir unterscheiden Haut- und Drüsencancroide. Epitheliome und Adenome.

1. Das Epitheliom (Epithelialkrebs, Epidermidalkrebs).

§ 133. Eine weisse, dichte und saftarme Geschwulstmasse, welche auf der Schnittfläche entweder ganz homogen aussieht oder deren feinerer Bau sich doch nur andeutungsweise erkennen lässt. Der betastende Finger erfährt einen beträchtlichen aber stumpfen, unelastischen Widerstand; übt man von der Seite her einen stärkeren Druck aus, so dringen an der Oberfläche milchweisse, gewundene Fädchen hervor, welche man sehr passend mit den sogenannten Comedonen verglichen hat, welche sich aus den Talgdrüsen der Nasenhaut ausdrücken lassen. Dieselben lassen sich in Wasser leicht zertheilen; es entsteht eine Zellenemulsion, ähnlich der Krebsmilch; die aufgeschwemmten Zellen aber sind sämmtlich echte Pflasterepithelien, man könnte dieselben ebensogut für Epithelzellen der Mundhöhle halten. Gewisse

untergeordnete Eigenthümlichkeiten in der Form der einzelnen Zelle kommen zweckmässiger bei der Betrachtung des Durchschnittes zur Sprache. Die Kerne sind stets sehr gross, eiförmig, mit doppelten Contouren und einem oder mehreren grossen und glänzenden Kernkörperchen versehen.

§ 134. Wenn das Epitheliom der äusseren Haut und der Schleimhäute nicht aus den Warzen oder Blumenkohlgewächsen hervorgeht (§ 81.), so stellt es sich zunächst immer als eine flache, beetartige Anschwellung und Verhärtung dar. Dieselbe dringt bei weiterem Wachsthum sowohl in die Tiefe vor, als sie sich der Fläche nach ausbreitet. Hat sie am Orte der ersten Entstehung ein gewisses Maximum erreicht, so erfolgt hier der Aufbruch. Die von Anfang an etwas höckrige Oberfläche wird rauh, es entstehen zahlreiche Erosionen, Löcher und Spalten, aus denen sich ein weisser, geruchloser Atherombrei mit Eiter gemischt entleert. Hierauf sinkt die Geschwulst in ihrer Mitte ein, es entsteht eine Vertiefung, welche fortan entweder von vertrocknetem Secret oder, wenn dieses entfernt wurde, von necrotisirenden Fetzen stehengebliebenen Gewebes bedeckt ist. In dieser Entwicklungsphase ist also das Epitheliom ein Geschwür mit verhärtetem Grunde und verhärteten, wallartig aufgeworfenen Rändern. An der Peripherie des Geschwürs erkennen wir das stetige Vordringen der Infiltration auf die Nachbarschaft, an dessen indurirten Rändern können wir den Höhepunct der Entwicklung studiren, während nach innen zu der

Fig. 48. Von der Entwicklungsgrenze eines Epithelialkrebses der äusseren Haut. *a.* Die Geschwulstmasse in voller Entwicklung: Epithelzellencylinder, längsdurchschnitten mit Perlknoten. *b.* Eine vergrösserte Talgdrüse. *c.* Beginnende zapfenförmige Verlängerung der Epidermis nach innen. $^1/_{150}$

Zerfall der Neubildung und die in einzelnen Fällen sehr deutlichen reparatorischen Processe zur Wahrnehmung kommen.

Wir machen einen senkrechten Durchschnitt von genügender Feinheit (Fig. 48.) durch ein Epitheliom der äusseren Haut und schreiten in Betrachtung desselben von

aussen nach innen, von *c* nach *d* fort. Das Erste, wodurch sich der Beginn der Geschwulstbildung bemerklich macht, ist eine auffallende Vergrösserung der Talgdrüsen (*c*). Dieselben werden länger, breiter, dabei an ihrem blindsackförmigen Ende unförmig, kolbig. Hart an der Grenze der Geschwulst (*b*) zeigt sich ein Exemplar von geradezu colossalen Dimensionen und bei einer unbefangenen Betrachtung will es uns scheinen, als ob die Tubuli der angeschwollenen Drüse sich in nichts von den benachbarten Zapfen der cancroiden Neubildung (*a*) unterschieden. Die Aehnlichkeit wird namentlich dadurch bewirkt, dass bei der Verlängerung und Verdickung des Drüsenfundus der Charakter eines Secretionsorganes völlig verloren geht; wir vermissen das centrale Lumen, die Oeltropfen, wir sehen nur dicht gedrängte Epithelzellen und zwar Epithelzellen von einer Grösse, welche für Talgdrüsenepithelien durchaus abnorm ist.

Wenn es somit glaubhaft wird, dass das Epitheliom der Haut von den Talgdrüsen ausgehen könne, so dürfen wir doch auf der anderen Seite nicht vergessen, dass dieses »Ausgehen von den Talgdrüsen« nur als Theilerscheinung einer durchgreifenden Grenzverrückung zwischen Epithelien und Bindegewebe zu betrachten ist. Einmal verdanken wir *Thiersch*[1] die Mittheilung über ein Epitheliom, welches in sehr demonstrabler Weise von den Schweissdrüsen ausging, anderseits kann man bei jedem Epitheliom sehen, dass nicht die Drüsen allein bei der Bildung der Cancroidzapfen betheiligt sind. Von den am weitesten in das Bindegewebe vorgeschobenen Puncten, von den Bergen des Rete Malpighi, welche in den Thälern des Papillarkörpers stecken, dringen gleichfalls kolbige Verlängerungen des Epithels in die Tiefe ein, und gerade dieser Vorgang, welchem sich die Verlängerung der bereits bestehenden epithelialen Ausstülpungen der Drüsen unterordnet, ist die allgemeine Signatur aller primären Epitheliombildung.[2]

§ 135. Kommen wir nun zur Geschwulst selbst (Fig. 48. *a*), so bemerken wir sofort, dass die Hauptmasse derselben durch cylindrische Zellencylinder, sogenannte Epithelzapfen gebildet ist. Dieselben haben im Durchschnitt eine Dicke von $^1/_7$ Linie und in der Regel eine beträchtliche Länge, welche man freilich selten ganz zu Gesicht bekommt: sie theilen sich gablig, einmal oder auch mehrmals bis zur vollkommen baumförmigen Verästelung. Charakteristisch ist die Anordnung der Epithelzellen auf dem Durchschnitt des Zapfens (Fig. 49.). Es findet sich nämlich wie an der Oberhaut selbst nach aussen an der Grenze gegen das Bindegewebe, also an der Peripherie des Zapfens eine Schicht kleiner, länglichrunder, oft auch bräunlich gefärbter Elemente, an welche sich nach innen zu die entwickelteren Pflasterepithelzellen anschliessen. Diese füllen den Raum vollständig aus:

1) *Thiersch*, Der Epithelialkrebs. Leipzig, Engelmann. 1865.

2) An Epitheliomen des Digestionstractus habe ich mich auf das Bestimmteste überzeugt, dass die mit Cylinderepithel versehenen, schlauchförmigen Drüsen der Schleimhaut dieselbe Rolle spielen, wie die Talgdrüsen der äusseren Haut. Sie vergrössern sich nach Innen und ändern ihren Charakter in der Art, dass sie das Lumen verlieren und dann solide Zellenmassen darstellen, die zunächst aus indifferenten, dann aus echten Pflasterepithelzellen zusammengesetzt sind.

Alles passt aneinander, ineinander. Dabei bemerkt man überall die Tendenz zu einer concentrischen Schichtung.

Wir dürfen wohl annehmen, dass bei der immerhin erschöpflichen Ausdehnbarkeit des infiltrirten Parenchyms die Zapfen nur eine gewisse Dicke erreichen können. Hört dennoch die Anbildung neuer Zellen an der Peripherie der Zapfen nicht auf, so muss nothwendigerweise ein Mangel an Raum eintreten, es muss ein Druck im Inneren der Geschwulst entstehen, welcher ebensowohl die Zapfen selbst, als das bindegewebige Stroma zwischen den Zapfen betrifft. Ich halte diesen sogenannten Wachsthumsdruck für ein höchst wichtiges Moment in der Lebensgeschichte aller infiltrativen Neubildungen, insofern er nämlich auch auf die interstitiellen Gefässe comprimirend wirkt, erschwert er die Circulation des Blutes, stört die Ernährung der Theile und wird dadurch in der Regel die Hauptveranlassung für den Eintritt rückgängiger Metamorphose. Auch für das Epitheliom kommt er in diesem Sinne in Betracht; ausserdem aber möchte ich ihn bei der erwähnten Tendenz zur Schichtung betheiligt denken, welche die Zellen im Innern der Epithelzapfen zeigen und welche sich in der Bildung der sogenannten Perlkugeln oder Perlknoten gipfelt.

Fig. 49. Durchschnitt eines Epithelzellencylinders bei 500facher Vergrösserung. *a*. Der Cylinder selbst mit der charakteristischen Stratification seiner Zellen mit 1 jüngeren und 1 älteren Perlknoten. *b*. Das bei *c* sehr zellenreiche und zur oppositionellen Vergrösserung des Cylinders unmittelbar beitragende Stroma.

Die Perlkugeln (Fig. 48.) entstehen dadurch, dass von Strecke zu Strecke in der Axe der Epithelzapfen sich an ein oder zwei kuglig bleibende Epithelzellen die benachbarten Elemente zwiebelschalig anlagern und dabei so platt werden, dass man wie bei den Haaren und Nägeln nur noch einen schmalen Schattenstrich als optischen Ausdruck einer auf der hohen Kante stehenden Zelle wahrnimmt. Grosse Quantitäten von Zellen werden in dieser Weise auf einen kleinen, kugligen Raum zusammengepresst, das Ganze bekommt ein homogenes, intensiv gelbleuchtendes Aussehen, was an die Farbe der Haare erinnert. Der einzelne Perlknoten kann zu namhafter Grösse anwachsen und wir werden in der Varietät: Perlkrebs eine Epitheliomform kennen lernen, wo schliesslich das ganze Epitheliom in eine gewisse Anzahl von Perlknoten umgewandelt wird.

Eine andere interessante aber, wie es scheint, nicht eben häufige Umwandlung, welche die Zellen des Epithelioms erfahren, ist diejenige in Riffzellen. So nennt man Zellen, welche an ihrer ganzen Oberfläche mit sehr vielen, nur bei starker Vergrösserung sichtbaren, leistenartigen Vorsprüngen besetzt sind, dazu angethan, mit den leistenartigen Vorsprüngen (Riffen) benachbarter Zellen nahtartig in einander zu greifen und dadurch eine äusserst feste Verbindung der Zellen unter einander herzustellen.

§ 136. Das zweite niemals fehlende Structurelement des Epithelioms ist ein bindegewebiges Stroma. Mit Rücksicht auf die Walzenform derjenigen Körper, mit welchen es sich in den vorhandenen Raum theilt, müssen wir uns dasselbe als einen bienenwabenartiges Gerüst vorstellen, dessen offene Enden nach aussen gerichtet sind. Das Stroma ist zunächst das verschobene und auseinandergedrängte Parenchym der Cutis, resp. der Mucosa. Da aber nach unseren früheren Ausführungen (§ 76.), abgesehen von der ersten Anlage, das Epithelium in allen Fällen als ein Product des Bindegewebes anzusehen ist, so dürfen wir beim Stroma des Epithelioms eine sehr rege Betheiligung an der Neubildung voraussetzen. In der That nun finden wir namentlich an den Puncten, wo die Epithelzapfen am meisten wachsen, vor der Spitze derselben eine üppige Zellenwucherung (*c*), überhaupt ist das Stroma reich an jungen Elementen; es ist auch zu eigenem Wachsthum, insbesondere zu papillaren Excrescenzen geneigt (s. unten).

Das Stroma trägt zugleich die Gefässe des Epithelioms und diese theilen in jeder Beziehung dessen Schicksale: sie obliteriren, wenn das Stroma atrophirt, sie erweitern sich, wenn das Stroma eine productive Thätigkeit entfaltet (s. unten). Fig. 18. zeigt zugleich eine wohlgelungene Injection der Gefässe, welche nach den Vorschriften von *Thiersch* veranstaltet wurde.

§ 137. Wir kommen zur Rückbildung des Epithelialkrebses. Die Bedingungen derselben entwickeln sich mit der Geschwulst selbst. Es ist bereits angedeutet, wie durch den Wachsthumsdruck die Circulation und damit die Ernährung in grösseren oder kleineren Abschnitten der Geschwulst Störungen erfahren kann. Diese Störungen werden sich in der Regel auf denjenigen Puncten zuerst geltend machen, wo an sich ungünstige Ernährungsverhältnisse bestehen. Dieses sind aber die centralen Partheien der Epithelzapfen. Je dicker nämlich die Epithelzapfen werden, um so mehr entfernen sich die hier gelegenen Zellen von dem Boden, welcher sie erzeugt hat und ernähren sollte. In gleichem Sinne wirkt der Umstand, dass gerade diese Zellen die zuerst entstandenen und darum die ältesten von allen sind, so dass wir die Erscheinungen der regressiven Metamorphose regelmässig in der Axe des Epithelzapfens auftreten sehen. Es handelt sich dabei meistens um eine fettige Degeneration der Epithelien, welche zur Bildung zahlreicher atheromatöser Abscesse führt. Diese sind ursprünglich von einander getrennt, confluiren aber allmählich zu einer einzigen, den Zapfen der Länge nach durchsetzenden Höhle. Man erkennt dergleichen Höhlen schon mit blossem Auge an der Oberfläche des Epithelioms als gelblichweisse, comedonenähnliche Puncte. Schliesslich erfolgt der Durchbruch nach aussen, die hohlgewordenen Zapfen öffnen sich und entleeren ihren Inhalt an die Oberfläche. Hierauf sinkt die Geschwulst zusammen und die Verschwärung, jene oben erwähnte Absonderung von Eiter und Atherombrei beginnt.

Das Epitheliom rechnet nicht unter den bösartigsten Neubildungen. Es sind wenigstens Fälle verbürgt, wo ein gründlich, d. h. mit möglichst geringer Schonung der Umgebung exstirpirtes Epitheliom niemals recidivirte. Die Regel ist dies freilich nicht. Meist wird binnen Jahresfrist die Narbe der Sitz einer neuen analogen Geschwulstbildung. Dagegen sind eigentliche Metastasen allerdings ein verhältnissmässig seltenes Ereigniss. Am ehesten noch leiden die nächstgelegenen Lymphdrüsen.

die inneren Organe aber erst, wenn das Primärleiden so colossale Dimensionen angenommen hat, dass dagegen die geringfügigen metastatischen Erkrankungen gar nicht ins Gewicht fallen. — Uebrigens haben alle Metastasirungen das hohe, wissenschaftliche Interesse, dass durch sie die Möglichkeit der Epithelproduction auch ohne Zusammenhang mit dem Epithelium der Oberflächen bewiesen wird und damit unsere Behauptung, dass das Bindegewebe als Matrix des Epithelii anzusehen sei, neuen Halt gewinnt.

§ 138. Varietäten.

α. Das warzige Epitheliom. Eine der interessantesten und häufigsten Complicationen des anatomischen Bildes, welches wir soeben betrachtet haben, ist diejenige mit papillösen Excrescenzen. Dass und wie die Blumenkohlgewächse zu Epitheliomen werden können, wurde bereits an einem anderen Orte ausgeführt (§ 81.). Hieran schliesst sich zunächst die Erscheinung, dass auch an der Entwicklungsgrenze des Epithelioms, in jener Region, wo auch die Vergrösserung der Talgdrüsen beginnt, nicht selten Warzen und selbst kleine Blumenkohlgewächse hervorsprossen — also eine Verrückung der Epithel-Bindegewebsgrenze nach aussen, welche das Bild derjenigen umkehrt, die zugleich nach innen zu stattfindet. Ausserdem aber kommen papillöse Excrescenzen gar nicht selten auf und in dem Epitheliom selbst vor, so dass das Epitheliom das Primäre, die Excrescenz das Secundäre ist. Dass bei der Hervorbringung dieser Papillen das Stroma in erster Linie betheiligt ist, braucht kaum hervorgehoben zu werden. Es scheint aber, dass namentlich die Entlastung des Stroma's, welche nach der Rückbildung, Erweichung und Entfernung der Epithelzapfen eintritt, zu diesem eigenthümlichen Umschlag in der Entwicklungsrichtung des Epithelioms beiträgt. Sicher ist, dass gerade an den erweichten Stellen die Gefässschlingen ausserordentlich weit sind und gegen die Lumina, welche dem früheren Zapfen entsprechen, in zahlreichen und dichtgedrängten Schlingen vorspringen. Die secundären Papillen erreichen in der Regel keine bedeutende Grösse; dafür sind sie aber ausserordentlich zahlreich und bedecken entweder die ganze Geschwürsfläche oder in Gruppen gestellt einen grösseren Theil derselben, wie der Rasen das Moor. Ein grösseres Blumenkohlgewächs wurde meines Wissens noch niemals auf einer cancroiden Geschwürsfläche angetroffen, dagegen hat *Förster* einen Fall mitgetheilt, wo von einem horizontalen Theile des Stroma's aus die Papillen nach innen gegen das Parenchym des Standortes vordrangen und dasselbe in ähnlicher Weise zerstörten, wie die Epithelzapfen des Cancroids selbst. (Papilloma destruens Försteri).

β. Das vernarbende Epitheliom. Auch diese Varietät des Epithelioms wird durch das Verhalten des Stroma's und zwar des Stroma's nach der Infiltration bedingt. Es kommt nämlich in der Gesichtshaut alter Leute ein Epitheliom vor, bei welchem die Infiltration niemals einen bedeutenden Grad erreicht und an der Stelle, über welche sie hingegangen, kein eigentliches Geschwür, sondern nur eine glatte, narbige Fläche zurücklässt. Da sich dasselbe ausschliesslich der Fläche nach ausbreitet und dabei von einem Puncte aus mehr oder weniger gleichmässig nach allen Richtungen vorrückt, so resultirt das Gesammtbild einer Baumflechte, so dass der Volksmund die Erkrankung sehr passend mit dem Namen einer »fressenden

Flechte« bezeichnet. Das histologisch Interessante und auch für die makroskopische Form Bestimmende ist der Umstand, dass das zurückbleibende Stroma, welches sonst Eiter, resp. Papillen producirt, hier ohne Weiteres ein straffes, sich kräftig retrahirendes Narbengewebe liefert, welches mit einem dünnen Epithelstratum bedeckt bleibt.

γ. Der Perlkrebs (Cholesteatom). Wenn uns die eben besprochene Varietät eine spontane Heilung des Epithelioms vor Augen stellt, so bietet uns der Perlkrebs ein Beispiel, wie ein Epitheliom auch ohne Entfernung des Infiltrates unschädlich werden kann. Wir haben die Perlkugeln als sehr häufige, wo nicht integrirende Bestandtheile des Epithelioms kennen gelernt. Vergrössern sich diese Perlkugeln so sehr, dass schliesslich alle Zellen des Epithelzapfens in Perlmasse verwandelt sind, so kann man das Epithel in der Bezeichnung wegwerfen und die Geschwulst Perlgeschwulst, Perlkrebs nennen. Es giebt wenige durch Vergleich gewonnene Namen, welche so zutreffend sind, wie dieser. Ein echter Perlmutterglanz, eine glatte Oberfläche und oft ein muschliger Bruch zeichnen diese kleinen, am häufigsten an der Pia mater beobachteten Epitheliome aus. Auf Querschnitten unter dem Mikroskop präsentirt sich die Epithelmasse in fast regelmässigen, durch die gegenseitige Abplattung der Zapfen entstandenen Polygonen. Das Stroma sammt den Gefässen ist verödet und dient nur noch als Kitt der Perlknoten.

δ. Das Cystenepitheliom. So viel mir bekannt, ist bis jetzt nirgends dieser eigenthümlichen Varietät des Epithelioms gedacht worden. Eine schleimige Erweichung (§ 39.) umschriebener Abschnitte des Stroma's ist ihr charakteristisches Merkmal. Dieselbe führt zur Bildung kleiner und grösserer, bis erbsengrosser Schleimcysten im Innern der Geschwulst.

2. Das Adenom (Adenoid).

§ 139. Wir haben hervorgehoben, dass das gewöhnliche Epitheliom seine Geschwulstmassen primär immer in unmittelbarer Contiguität mit den epithelialen Decken der Haut und der Schleimhäute entwickelt. Die Embryologie lehrt uns aber, dass zwischen dem Epithelium der Oberfläche und dem Epithelium der offenmündenden Drüsen ursprünglich kein Unterschied besteht; wir könnten daher billig fragen, ob nicht auch in contiguo mit den Parenchymzellen jener Drüsen die gleichen oder analogen Geschwulstbildungen beobachtet würden. In dieser Hinsicht ist zunächst zu constatiren, dass das wahre Epitheliom an der Leber, Brustdrüse, Speicheldrüse, Lunge, Niere, Hoden etc. allerdings eine seltene Erscheinung ist, dass es hier nur metastatisch oder in Continuität mit einem Epitheliom der Oberfläche vorkommt. Es scheint aber, dass diese Lücke theilweis ausgefüllt wird durch eine Geschwulstbildung, welche bis jetzt freilich erst an der Leber und der weiblichen Brust beobachtet wurde; das sogenannte Adenom oder Adenoid dieser Drüsen.

Indem ich mir die detaillirtere Beschreibung des Leber- und Brustdrüsenadenoids für den speciellen Theil dieses Buches vorbehalte, gebe ich hier nur einige Hauptzüge, welche die Stellung des Adenoms unter den Geschwülsten charakterisiren.

Das Adenom ist zunächst eine Hyperplasie des Drüsenparenchyms. Aber es ist keine diffuse, sondern eine circumscripte Hyperplasie, wir finden entweder

wohlbegrenzte Knoten oder einzelne Lobuli der Drüse geschwulstmässig entartet. Sehen wir mit dem Mikroskope zu, so zeigen sich uns allerdings Erscheinungen, welche an wahre Hyperplasie erinnern, vor allem ein sprossenartiges Auswachsen der Drüsenepithelien. Aber wir fanden auch bei dem Epitheliom etwas Aehnliches. Hier wie dort geht diese Analogie nur bis zu einem gewissen Puncte. Dann tritt die entscheidende, den cancroiden Charakter bestimmende Wendung ein, nämlich ein unverhältnissmässiges Ueberwiegen dieses einen Factors der Drüsenbildung gegenüber den andern, der Entwicklung von Blutgefässen, Bindegewebe, Tunicae propriae etc. Dadurch wird je länger, je mehr eine ausserordentlich zellenreiche Geschwulstmasse geschaffen, eine Geschwulstmasse, welche sich meist in Epithelzellencylinder zerlegen lässt, welche aber zu arm ist an gefässtragendem Bindegewebe, als dass die Ernährung überall ausreichend von Statten gehen könnte, und welche deshalb die Ursache des späteren Zerfalles ebenso in sich entwickelt, wie wir dies beim Epitheliom sahen.

c. *Der Tuberkel.*

§ 140. Einen dritten Typus destruirender Neubildung, welcher sich sowohl vom Carcinom als vom Cancroid scharf unterscheidet, repräsentirt der Tuberkel. Ich habe schon bei Gelegenheit der fettigen Metamorphose darauf hingewiesen, dass die heutige pathologische Anatomie nicht dasjenige unter Tuberkel und Tuberculisation versteht, was man noch vor wenig mehr als einem Decennium allgemein darunter verstand, nämlich jede gelbweisse, bröcklige oder schmierige, mit einem Worte käsige Masse, welche sich irgendwo abgelagert findet. Wir nennen Tuberkel κατ' ἐξοχήν einzig und allein ein gewisses, ursprünglich grau durchscheinendes, sehr derbes Knötchen, welches selten grösser als ein Hirsekorn (miliar) ist, dafür aber in vielen, ja unzähligen Exemplaren neben einander vorzukommen pflegt.

Die Tuberkelbildung ist der Ausdruck eines constitutionellen, meist vererbten Leidens, der Tuberculose. Daher giebt es kaum ein Organ des Körpers, in welchem wir die Tuberkel nicht gelegentlich antreffen könnten, die Lunge aber und der Darm sind die bei weitem am häufigsten heimgesuchten Localitäten. Die ausgebreiteten Zerstörungen, namentlich geschwüriger Art, welche das Entstehen und namentlich der Untergang der Tuberkel hervorbringt, werden im speciellen Theil ausführlich abgehandelt, hier kann nur dasjenige zur Sprache kommen, was wirklich überall das Gleiche ist, nämlich die Histologie des grauen, miliaren Knötchens und was wir von der Histogenie desselben wissen.

§ 141. Wenn man einen miliaren Tuberkel mit Staarnadeln oberflächlich zerzupft, so gelingt es sehr bald, folgende nähere Bestandtheile desselben zu isoliren:

Fig. 50. 1 Grössere Zellen von runder, häufiger rundlich eckiger Gestalt und in ihrer Hauptmasse (dem Zellinhalte) aus einer sehr fein granulirten, stark lichtbrechenden, wahrscheinlich sehr dichten Substanz gebildet. Die scharfe Contour, d. h. die glatte Oberfläche, mit welcher die Zelle nach aussen hin abschliesst, lässt eine Zellenmembran annehmen, obwohl eine solche durch die für diesen Zweck geeigneten Mittel, als Abhebung durch Wasserzusatz, Zerquetschen, Nachweis

einer Doppelcontour nicht darzustellen ist. In den meisten ist ein relativ nicht grosser, einzelner, recht stark glänzender, runder Kern zugegen, welcher meist excentrisch, aber nur selten so gelagert ist, dass er eine seitliche Protuberanz an der Zellenoberfläche veranlasst. In einigen befinden sich zwei, seltener drei und

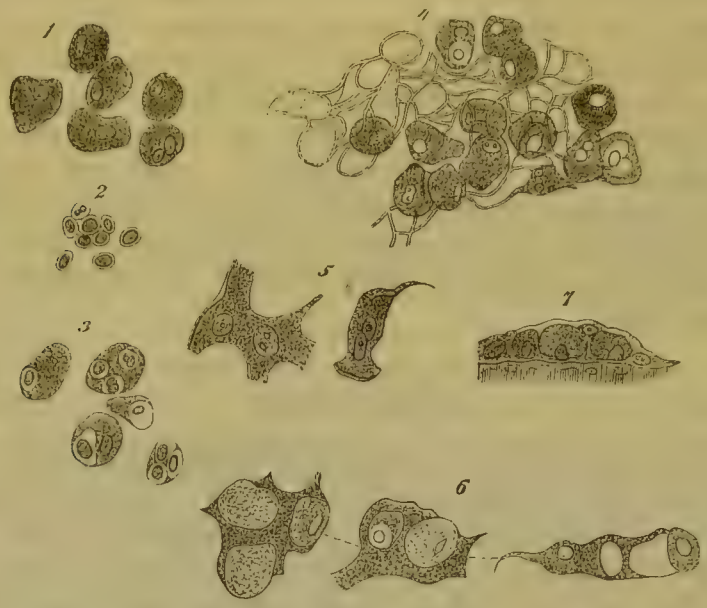

Fig. 50. Elemente des miliaren Tuberkels durch Zerzupfung dargestellt. 1. Die grossen Tuberkelzellen. 2. Die kleinen Tuberkelzellen. 3. Endogene Zellenbildung. 4. Feinmaschiges Strickwerk aus dem Innern eines miliaren Tuberkels; die Zellen zum Theil durch Pinseln entfernt. 5. Abgerissene Fetzen der Adventitia eines kleinen Hirngefässes aus der Umgebung eines miliaren Tuberkels. Theilung der Kerne an der Innenfläche der Adventitia. Feinkörniges Protoplasma in einer continuirlichen Schicht von namhafter Dicke angehäuft. 6. Bildung der Tuberkelzellen. 7. Der Rand eines kleinen Gefässes, in dessen Adventitia Entwicklung von Tuberkelzellen.

mehr dergleichen Kerne, welche ohne Zweifel aus einer Theilung des ursprünglich einfachen Kernes hervorgegangen sind, da sich auch die mittleren Stufen der Kerntheilung, nämlich längliche, bisquitförmige und noch tiefer eingeschnürte Kerne vorfinden. Diese Kerntheilung ist als Vorbereitung zu einer endogenen Entwicklung kleinerer, den eben beschriebenen höchst unähnlicher Zellen anzusehen.

Fig. 50. 2 stellt diese zweite Form zelliger Elemente dar, wie sie in grösster Anzahl bei der Zerzupfung eines miliaren Tuberkels isolirt werden können. Sie haben mit den vorerwähnten nichts gemein, als den glänzenden, dunkel contourirten Kern. In allen übrigen Stücken unterscheiden sie sich von ihnen und zwar einmal durch ihre bei weitem geringere Grösse, welche es ihnen bei ihrer endogenen Entstehung möglich macht, zu drei und mehreren in jenen Platz zu finden; ausserdem aber dadurch, dass ihr Protoplasma wasserklar, homogen und von sehr schwachem Brechungsindex ist, während wir gerade in dieser Beziehung ein sehr charakteristisches Verhalten der grösseren Zellen constatiren mussten. Der letztere Unterschied macht es uns möglich, die junge Zelle im Innern ihrer Mutter zu erkennen. Das Erscheinen von hellen Höfen und die Kerngebilde der letzteren kennzeichnet somit

den Eintritt der endogenen Entwicklung, welche wir als vollendet ansehen können, wenn sich der helle Hof durch eine scharfe Linie von der umgebenden, feingranulirten und stark lichtbrechenden Substanz der Mutterzelle abgesetzt hat. Hierher gehören die in Fig. 50. 3 abgebildeten, sehr häufig zur Beobachtung gekommenen Bildungen.

Diese Zellen bilden die Hauptmasse des miliaren Tuberkels. Was zurückbleibt, wenn wir dieselben durch Auspinseln und Auswaschen entfernt haben, ist das (Fig. 50. 4) dargestellte, feinfasrige Maschenwerk, auf welches wir weiter unten zurückkommen.

§ 142. Schreiten wir nun zur Erledigung der zweiten Hauptfrage, wie entstehen, wie entwickeln sich die miliaren Tuberkeln? Dass im Allgemeinen das Bindegewebe als Geburtsstätte auch dieser Neubildung angesehen werden müsse, werden wir von vorn herein erwarten. Es ist aber, wie sich durch zahlreiche Beobachtungen herausgestellt hat, kein Bindegewebe des Organismus so sehr zur Tuberkelbildung disponirt, als dasjenige, welches die Adventitia der kleineren Arterien und der Uebergangsgefässe bildet. Betrachten wir z. B. ein tuberculös entartetes Netz, eine tuberculöse Pia mater etc., so wird man leicht die Erscheinung constatiren, dass die grauen Knötchen mit Vorliebe den feineren Ramificationen der Arterien folgen. Dieselben sitzen als einseitige Hervorragungen einzeln oder zu kleinen Gruppen vereinigt an den stärkeren Stämmchen, während sie sich an den feineren Zweigen und den fast capillaren Gefässen als spindelförmige Varicositäten präsentirten, welche den ganzen Umfang des Gefässes einnehmen (Fig. 51.). Die grösseren unter ihnen zeigen eine weissliche Trübung, welche im Centrum beginnt und sich nach der Peripherie hin ausstreckt. Diese Trübung ist der Ausdruck einer fettigkörnigen Metamorphose, einer Verkäsung, welche allerdings die regelmässige Rückbildung des grauen Knötchens darstellt. Wir nehmen an, dass sie zuerst die ältesten, am ersten entstandenen, centralgelegenen Zellen betrifft, so dass sich die zeitliche Aufeinanderfolge der Veränderungen, welche der miliare Tuberkel erleidet, räumlich in der Bildung concentrischer Zonen darstellt, deren äussere durch die Tuberkelzellen selbst, deren innere durch das käsige Umwandlungsproduct derselben gebildet wird. Ist diese Annahme richtig, so werden wir umgekehrt die Entwicklung der Tuberkelelemente an der Peripherie des kleinen Knötchens zu suchen haben.

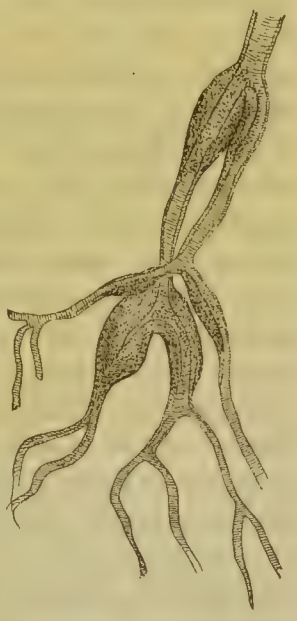

Fig. 51. Miliare Tuberkel, einem Hirngefäss ansitzend.

Die Adventitia der kleineren Gefässe enthält in regelmässiger Anordnung sehr blasse, platte, runde, mit Kernkörperchen versehene Kerne. Man kann dieselben ebensowohl an abgelösten Fetzen der Membran, als an intacten Gefässen wahrnehmen. Im letzteren Falle stellen sie sich als stäbchenförmige, zwischen der äusseren Contour des Gefässes und seiner Muskelschicht eingebettete Gebilde dar.

Diese Kerne sind nicht nackt, sondern liegen in einer kleinen Menge feingranulirter Substanz, welche vorzugsweise in der Längsrichtung des Gefässes angehäuft ist. Eine zweite Contour, welche die Kerne in engerem oder weiterem Umfange umgäbe und etwa als Zellenmembran gedeutet werden könnte, habe ich auch mit den besten Instrumenten nicht entdecken können; somit ist jene feingranulirte Substanz als eine nach aussen hin weniger bestimmt abgeschlossene Ansammlung von Protoplasma anzusehen. — Eine beträchtliche Vermehrung dieses Protoplasma's ist der erste Act unseres Processes. Dieselbe bedingt eine gleichmässige Anschwellung der Adventitia. Gleichzeitig hiermit ist eine Vervielfältigung der Kerne durch Theilung, welche man durch alle Stadien verfolgen kann (Fig. 50. 5). Die Kerne rücken auseinander und, während sich an einigen der Theilungsvorgang wiederholen mag, treten andere in eine eigenthümliche Veränderung ein. Sie nehmen statt der plattgedrückten, scheibenförmigen eine mehr kuglige Gestalt an, werden infolge dessen kleiner; vordem sehr blass und fein granulirt, werden sie jetzt starkglänzend und homogen, kurz sie nehmen dasjenige Aeussere an, welches wir als charakteristisch für die Kerne der Tuberkelzellen hervorgehoben haben; gleichzeitig treten Veränderungen in der nächsten Umgebung des Kernes ein. Das Protoplasma wird daselbst stärker lichtbrechend, also wohl dichter, so, dass der Kern von einer mattglänzenden Kugel umgeben erscheint; an der Grenze dieser Kugel zeigt sich eine anfangs verwaschene, später scharf hervortretende Linie, und hiermit ist das ganze Gebilde nach aussen hin abgeschlossen, die Tuberkelzelle in ihren wesentlichen Theilen vollendet. Fig. 50. 6 stellt abgerissene Fetzen der Adventitia von der Wachthumsgrenze eines kleinen Tuberkels dar; in der verdickten Protoplasmaschicht bemerkt man einerseits fertig gebildete oder sich entwickelnde Elemente, anderseits Hohlräume, welche denselben in Form und Grösse entsprechen; die Zellen sind bei der Präparation herausgefallen. Fig. 50. 7 zeigt den Rand eines kleinen Gefässes, in dessen Adventitia mehrere Tuberkelzellen und ausserdem Kerne eingebettet sind.

Anfangs ist die Bildung dieser Zellen so sparsam, dass breite Brücken von Protoplasma zwischen denselben stehen bleiben, wie man gleichfalls in Fig. 50. 6 sehen kann. In dem Maasse sie reichlicher wird, werden diese Brücken verzehrt, die neugebildeten Elemente berühren sich und platten sich aneinander etwas ab. Dann ist nur noch ein geringer Rest von Protoplasma übrig. Derselbe füllt jenes System von communicirenden Räumen aus, welches zwischen zusammenstossenden kugligen Gebilden immer zurückbleiben muss — ein zartes Strickwerk, in dessen Maschenräume die Tuberkelzellen eingelagert sind. Fig. 50. 4 zeigt ein solches Strickwerk, aus welchem die Zellen durch Pinseln zum Theil entfernt sind. Es besteht aus feinen runden Fäden, die sich hie und da zu kleinen, dreieckigen Membranen ausbreiten. Wo dies der Fall ist, sind je zwei benachbarte Zellen einander nicht bis zur Berührung nahe gerückt, so dass eine dünne, mehr flächenhafte Schicht von Protoplasma zwischen ihnen zurückgeblieben ist. Auch Kerne finden sich noch an einzelnen Knotenpuncten des Strickwerkes vor. Das Ganze gleicht, wie man sieht, bis zu einem gewissen Grade den feineren Balkennetzen, welche sich im Innern der lymphatischen Drüsen finden, so dass ich der Versuchung nicht wiederstehen kann, zwischen dem Tuberkelgewebe einerseits und dem Gewebe der lymphatischen Drüsen andererseits eine Parallele zu ziehen.

Wenn es sich darum handelte, die anatomische Bedeutung der lymphatischen Drüsenapparate in wenige Worte zusammenzufassen, so würde ich mich nach den neuesten, darüber angestellten Untersuchungen dahin aussprechen, dass dieselben insgesammt auf das Princip der Lymphscheidenbildung um Gefässe zurückzuführen seien. Die Adventitia der Gefässe, namentlich der kleineren Arterien, spielt hierbei eine grosse Rolle, indem die Lymphscheidenbildung geradezu als eine Auffaserung ihres Gewebes unter Einlagerung von Lymphzellen angesehen werden kann. Auf dasselbe Princip führt nach der vorstehenden Untersuchung auch die Geschichte des miliaren Tuberkels zurück. Darum können wir mit *Virchow* den miliaren Tuberkel als eine lymphoide Bildung bezeichnen; darüber aber wollen wir nicht vergessen, dass beim Tuberkel diese Einlagerung den Charakter einer Infiltration im Sinne der destructiven Neubildung hat und dass die im Tuberkel vorfindigen (Fig. 50. 1) abgebildeten Zellen als ein im lymphatischen Apparat nicht physiologisch präformirtes Erzeugniss angesehen werden müssen.

Schlussbemerkung: Ich bin mir wohl bewusst, dass mit dem Carcinom, dem Cancroid und dem Tuberkel die Reihe der destructiven Heteroplasieen noch nicht erschöpft ist; die typhöse, die lupöse, die syphilitische Neubildung stehen aber in ihren Formentfaltungen den Entzündungsprocessen so nahe, dass das Wenige, was ihnen in anatomischer Beziehung eigenthümlich ist, sehr wohl im speciellen Theil angeführt werden kann.

Histioide Geschwülste (Gewächse).

a. *Sarkome (Schwämme).*

§ 113. Wenn man die Farbe und Beschaffenheit irgend eines Sarkoms mit der Beschaffenheit und Farbe des Muskelfleisches vergleicht, so wird man schwerlich begreifen, wie diese Geschwülste den Namen Fleischgeschwülste (Sarkom von σαρξ, das Fleisch) bekommen konnten. Freilich nennt der Volksmund noch ganz andere Dinge Fleisch, als gerade Muskeln, er nennt vor allem auch die Granulationen Fleisch, und wenn etwa der Namen gerade im Hinblick auf diesen Sprachgebrauch gegeben wurde, so können auch wir die Vergleichung billigen, und zwar aus mehr als einem Grunde. Die Sarkome sind nämlich insofern die interessantesten von allen histioiden Geschwülsten, als sie ganz unzweideutig jene Gruppe von Geweben wiederholen, welche wir bei der entzündlichen Heteroplasie als die Gewebe der Organisation kennen gelernt und dem Eiter gegenüber gestellt haben. Wir finden hier das Spindelzellen- und Narbengewebe, das Keimgewebe selbst und das Gewebe der fungösen Granulationen. In der Regel treffen wir mehrere von diesen Geweben nebeneinander an, so jedoch, dass eines von ihnen die Hauptmasse der Geschwulst bildet, während die anderen in geringeren Mengen vorhanden sind. Die Benennung richtet sich nach dem Hauptgewebe, a potiori fit denominatio. Wir unterscheiden daher drei Hauptkategorieen von Sarkomen, nämlich: Rundzellensarkome (Keimgewebe), Spindelzellensarkome und Fasersarkome.

Die Nebengewebe sind dem Hauptgewebe niemals coordinirt, sondern stehen

zu ihm in dem Verhältniss, dass sie entweder Vorstufen seiner Entwicklung oder durch weitere Metamorphosen aus ihm hervorgegangen sind. In diesen Metamorphosen wird genau dieselbe Reihenfolge innegehalten, wie bei der entzündlichen Neubildung: das Keimgewebe (Rundzellengewebe, Granulationsgewebe) steht an der Spitze; aus ihm geht zunächst das Spindelzellen- und weiterhin das Fasergewebe hervor. Wir dürfen aber nicht verschweigen, dass mit den Geweben der entzündlichen Neubildung die Reihe der Entwicklungsmöglichkeiten nicht erschöpft ist. Auch das Knorpel-, Schleim- und Knochengewebe kommen als Producte secundärer Umwandlung in den Sarkomen vor. Natürlich bilden sie immer nur untergeordnete Constituentien und geben uns Veranlassung zur Aufstellung von Varietäten; die Geschwülste, in welchen sie dominiren oder welche gar ausschliesslich von ihnen gebildet werden, sind die ferneren Classen der histioiden Heteroplasmen, die Myxome, Lipome, Enchondrome und Osteome. Wir erkennen aber hierin den innigen Zusammenhang sämmtlicher histioiden Geschwülste und unser gutes Recht, dieselben in einer Gruppe zu vereinigen.

Entstehung und Wachsthum der Sarkome ist zwar bei den einzelnen Formen verschieden, indessen dürfen wir es aussprechen, dass im Allgemeinen das Wachsthum durch Infiltration der Nachbarschaft, das sogenannte peripherische Wachsthum, zurück- und dafür das centrale Wachsthum, die Vergrösserung durch innere Apposition, in den Vordergrund tritt. Ein exquisit centrales Wachsthum kommt den Fasersarkomen oder Fibromen, ein mehr peripherisches den medullären Rundzellensarkomen zu, die Spindelzellensarkome halten hier wie auch in anderen Puncten, namentlich in Bezug auf Bösartigkeit, die Mitte zwischen beiden.

1. Das Rundzellensarkom.
(Medullarsarkom. Weiches Sarkom. Fischmilch-Geschwulst.)

§ 144. So oft schon haben wir des Keimgewebes Erwähnung thun müssen, immer aber war es das Keimgewebe als Vorläufer anderer Gewebe. Warum sollte nicht auch dieses Gewebe gelegentlich mit einem anderen als einem blos provisorischen Charakter auftreten? Das Rundzellensarkom beweist, dass dies in der That der Fall sein kann. Das Rundzellensarkom ist eine Keimgewebsgeschwulst. Dem unbewaffneten Auge präsentirt sich eine gelblich- oder röthlichweisse, durchaus homogene, elastisch weiche, bisweilen der Fischmilch ausserordentlich ähnliche Geschwulstmasse, von der Schnittfläche lässt sich durch Schaben mit der Messerklinge ein Saft gewinnen, welcher durch die Beimengung von Zellen getrübt ist. Die Zellen sind rund und enthalten verhältnissmässig grosse, scharf contourirte und mit Kernkörperchen versehene Kerne. Das Protoplasma ist in der Regel nur in spärlicher Menge vorhanden, dabei vollkommen nackt; wir müssen zur Erhärtung der Geschwulst und Karminfärbung unsere Zuflucht nehmen, um es überhaupt deutlich zu machen und uns zu überzeugen, dass wirklich zu jedem der scheinbar freien Kerne ein Zellenkörper gehört.[1]

1) *Virchow* ist geneigt, das Phänomen der scheinbar freien Kerne einer grossen Fragilität der Zellenkörper zuzuschreiben und macht bei dieser Gelegenheit eine Bemerkung, welche für die praktische Histologie sehr zu beherzigen ist (Geschwülste, pag. 204): Diese

Nur bei den Rundzellensarkomen ist der abgestrichene Saft zellenhaltig, bisweilen aber in so hohem Grade, dass eine Verwechselung mit der Krebsmilch nahe liegt. Es hat aber die von der Schnittfläche eines weichen Sarkoms abstreifbare Flüssigkeit eine vollkommen andere Bedeutung als die Krebsmilch. Nicht in präformirten Hohlräumen, nicht in alveolären aus Bindegewebe gebildeten Maschenwerken waren diese Zellen enthalten, sondern es sind die Bestandtheile eines continuirlichen Parenchyms, und nur weil dies Parenchym sehr weich und zerdrückbar, die Grundsubstanz an sich formlos und dabei ausserordentlich spärlich zugemessen ist, gelingt es schon mit mässiger Gewalt, die ganze Textur zu zerstören und die Trümmer zur Anschauung zu bringen.

Die Structur des Rundzellensarkoms weicht nur in quantitativer Beziehung von der Structur der Fleischwärzchen ab. Die Gefässe sind zum Theil weiter, dickwandiger, wo sie sich aber in Capillargefässe auflösen, sind diese ebenso zart, oft nur von einer einfachen Zellenlage gebildet, wie wir dies bei den Granulationsgefässen sahen. (Fig. 52. *a*). Die Zwischenräume zwischen den Gefässen sind überall gleichmässig von den runden Zellen und der spärlichen, weichen und formlosen Grundsubstanz des Keimgewebes erfüllt (Fig. 52. *b*). In seltenen Fällen beobachtet man eine höhere Gliederung des Ganzen, welche an die Papillosität der Granulationen erinnert, nämlich eine radiäre Streifung und vorwiegende Spaltbarkeit der Geschwulstmasse in radiären Richtungen. Wir werden diese fasciculirten Rundzellensarkome, welche am liebsten vom Periost ausgehen, unter der Varietät Sarkoma ossificum noch etwas näher kennen lernen.

Fig. 52. Rundzelliges Sarkom. *a*. Gefässlumina. *b*. Parenchym, z. Theil ausgepinselt, so dass die erhärtete Grundsubstanz als zierliches Strickwerk zum Vorschein kommt. $^1/_{300}$

Das Rundzellensarkom geht am häufigsten von Bindegewebsmembranen aus: das Periost und die Hüllen der Nervencentra sind sein Lieblingssitz, indessen müssen wir uns darauf gefasst machen, demselben gelegentlich auch in anderen Theilen, namentlich in der äusseren Haut, in Schleim- und serösen Häuten, selbst in Drüsen zu begegnen. Es ist die bösartigste von allen nicht carcinomatösen Geschwulstformen: sie recidivirt, veranlasst Erkrankungen benachbarter Lymphdrüsen und Metastasen in inneren Organen.

2. Das Spindelzellensarkom.
(Fibroplastische Geschwulst. Sarkoma fusocellulare).

§ 145. In einem Handbuche der normalen Histologie sucht man vergeblich

Gebrechlichkeit der Zellen ist so auffällig, dass ich seit längerer Zeit in jedem Falle, wo eine frisch untersuchte Geschwulst überwiegend aus grossen, nackten Kernen mit grossen, glänzenden Kernkörperchen zu bestehen scheint, bis auf Weiteres vermuthe, es liege ein Sarkom vor.

nach einem Gewebe, welches man als das physiologische Vorbild desjenigen ansehen könnte, aus welchem das Spindelzellensarkom gebildet ist. Das Spindelzellengewebe kommt ausser in unserm Sarkom nur noch in jungen Narben vor, wo es das stehende Zwischenglied zwischen dem Granulationsgewebe und dem Narbengewebe darstellt. Das charakteristische Texturelement ist eine lange und schmale Zelle mit ebenfalls länglichem, stäbchenförmigen Kern, mit oder ohne Kernkörperchen. Das Protoplasma der Zelle ist fein granulirt, am dichtesten in der Nähe des Kernes; eine abgrenzende Membran ist nicht überall mit Sicherheit nachzuweisen, in kleineren Zellen fehlt eine solche sicherlich; dagegen haben die Zellen die hervorragende Eigenthümlichkeit, dass sie sich an ihren beiden Enden verjüngen, in längere oder kürzere Spitzen ausgehen und dadurch die Gestalt von Spindeln erhalten.

In der Geschwulstmasse sind die Spindelzellen in der Weise aneinandergefügt, dass der spitze Winkel, welcher zwischen den verjüngten Enden zweier neben einander liegender Elemente übrig bleibt, von dem verjüngten Ende eines dritten ausgefüllt wird, welches hinter ihnen, respective vor ihnen gelegen ist. Von einer Zwischensubstanz ist nichts zu sehen, keinesfalls ist mehr davon vorhanden, als im Keimgewebe; aber diese minimale Quantität, welche eigentlich nur ein formloser, klebriger Zellenkitt ist, dürfte auch im Spindelzellengewebe nicht fehlen, mit ihrer Hülfe und vermöge der eben erwähnten harmonischen Zusammenfügung entstehen Züge von Zellen, bilden sich stärkere und schwächere Bündel, welche das nächsthöhere Structurelement des Spindelzellensarkoms abgeben. Die Anordnung derselben ist in den seltensten Fällen eine radiäre, so dass sämmtliche Bündel von einem central gelegenen Puncte ausgehen; häufiger schon ist eine grössere Anzahl solcher Orientirungspuncte gegeben und die verschiedenen Bündelsysteme verflechten sich in den verschiedenen, durch die Lage jener Puncte bestimmten Richtungen; gewöhnlich aber sind wir ausser Stande, ein bestimmtes Princip wahrzunehmen, nach welchem sich die Zusammenfügung der Bündel zu einem Ganzen vollzogen hat und finden auf jedem Querschnitte (Fig. 53.) Bündel, die der Länge nach, andere, die der Quere nach, und noch andere, die in einer mehr oder weniger schrägen Richtung durchschnitten sind. Man hat in dem Verlauf der Gefässe das bestimmende Motiv für den Verlauf der Zellenzüge gesucht, allein mit Unrecht: denn wenn man auch in den stärkeren Fascikeln der Geschwulst niemals ein in derselben Richtung ziehendes grösseres Gefäss vermisst, so ist dies eben auch nur in den stärkern Fascikeln der Fall. Weiterhin vertheilen sich die Gefässe vollkommen netzförmig wie in andern Parenchymen, durchbrechen die Zellenzüge in allen denkbaren Richtungen. Dabei haben sämmtliche, auch die grösseren Gefässe des Spindelzellensarkoms, so gut wie gar keine eigene Wandung und stellen sich auf den Querschnitten erhärteter Präparate wie ausgegrabene Canäle und Bohrlöcher dar. Das resistente Parenchym, mit welchem

Fig. 53. Spindelzellensarkom. Klaffende Gefässlumina. Die Zellenzüge theils längs, theils quer durchschnitten. $^1/_{300}$

die dünnen Wandungen auf das innigste verbunden sind, hält die Lumina in ähnlicher Weise offen, wie das Leberparenchym die Lebervenen.

Spindelzellensarkome sind zwar ebenso wie die Rundzellensarkome bereits an den verschiedensten Puncten des Organismus gefunden worden, in der Regel aber gehen sie von bindegewebigen Membranen, Fascien, Gefäss- und Nervenscheiden, Haut- und Schleimhautparenchymen aus. Sie haben ein centrales Wachsthum, sitzen auf der Oberfläche pilzartig auf und erscheinen eingekapselt, wenn sie in einiger Entfernung von der Oberfläche entstanden sind, doch ist dies keineswegs immer der Fall. Gewisse weiche und kleinzellige, auf dem Durchschnitt milchweisse, dabei ausserordentlich schnell wachsende Spindelzellensarkome vergrössern sich an der Peripherie und man sieht sie überall continuirlich in das benachbarte Bindegewebe übergehen. Diese Eigenschaft kann zugleich als ein anatomisches Merkmal für die grössere Bösartigkeit der Geschwulst angesehen werden, ebenso die Radiärfaserung: ein Verhältniss, welches *Johannes Müller* veranlasste, einen Theil der Spindelzellensarkome als »Bündelkrebse« (Carcinoma fasciculatum) den Krebsen zuzurechnen.

Varietäten der Rund- und Spindelzellensarkome:

α. Das Pigmentsarkom (Sarcoma melanodes).

§ 146. Sarkome, deren constituirende Elemente auf einem gewissen Höhepunct der Entwicklung angelangt der Pigmentinfiltration (§ 54. ff.) anheimfallen. Die an sich weissliche Geschwulstmasse erhält dadurch ein schwarz- und braunstreifiges, gefleckte oder scheckiges Ansehen, schliesslich aber, namentlich in den primären Geschwülsten, eine tief braunschwarze Sepiafarbe. Die von der Schnittfläche abstreifbare Flüssigkeit enthält runde und spindelförmige, in verschiedenen Stadien der Pigmentmetamorphose begriffene Zellen. Der Querschnitt zeigt gewöhnlich baumförmige Züge von spindelförmigen Zellen, welche von den Puncten des ersten Entstehens aus strahlig oder auch baumförmig auseinanderweichen und eine rundzellige Ausfüllungsmasse zwischen sich aufnehmen. Es giebt indessen auch reine Rund- und reine Spindelzellen-Pigmentsarkome, doch sind dies seltenere Befunde.

Das Pigmentsarkom geht bei weitem am häufigsten von der Chorioides des Auges, demnächst von der äussern Haut aus; beides Puncte, wo schon normal eine gewisse Pigmentinfiltration zelliger Elemente beobachtet wird. Man fasst diese Erscheinung in der Regel so auf, dass sich in der pathologischen Neubildung eine Lebenseigenthümlichkeit derjenigen Zellen erhält, von welchen dieselbe ausgeht. Doch ist hier Vorsicht anzurathen. Auch die metastatischen Geschwulstheerde, welche bei der ausgesprochenen Malignität des Pigmentsarkoms nicht zu den Seltenheiten gehören, zeigen dieselbe Disposition zur Pigmentinfiltration, obgleich sie sich an Puncten entwickeln, wo von einer physiologischen Pigmentirung nicht die Rede ist. Diese Uebertragung einer ganz localen Eigenthümlichkeit auf die Secundärgeschwülste kann sowohl für als wider jene Annahme ausgebeutet werden. Für dieselbe, wenn man glaubt, dass die Metastasirung durch Uebertragung körperlicher Bestandtheile von dem primären Entwicklungsheerde nach einem anderen Orte zu Stande kommt, gegen dieselbe, wenn man an eine constitutionelle Ge-

schwulstkrankheit glaubt, welche überall, wo sie Geschwülste hervorbringt, schwarze Geschwülste hervorbringt.

β. Das lipomatöse Sarkom (Sarcoma lipomatodes).

§ 147. Bis jetzt hat man nur an rundzelligen, malignen Sarkomen die Eigenthümlichkeit beobachtet, dass sich die Zellen derselben durch Fettinfiltration (§ 57.) in Fettzellen umwandeln. Diese Umwandlung betrifft immer nur eine beschränkte Zahl der vorhandenen Elemente; da aber der Glanz und die Grösse, welche die einzelnen Zellen dadurch erhalten, das Auge besticht, so kann es leicht den Anschein gewinnen, als ob wenigstens die grosse Mehrzahl der Sarkomzellen zu Fettzellen geworden wäre. Von einer weitgehenden Aehnlichkeit mit echtem Fettgewebe kann trotzdem nicht die Rede sein, die Ungleichmässigkeit der Infiltration und der Umstand, dass man sehr kleine und sehr grosse Fettzellen bunt durcheinander und niemals zu Träubchen vereinigt findet, schliesst jede Verwechselung mit Lipom aus.

Man trifft das lipomatöse Sarkom am häufigsten im Unterhautzellgewebe: es ergreift schnell die benachbarten Lymphdrüsen und kehrt nach der Exstirpation als lipomatöses Sarkom wieder, die metastatischen Geschwülste pflegen indessen den Charakter einfacher Medullarsarkome zu haben.

γ. Das Schleimsarkom (Sarcoma myxomatodes).

§ 148. Dass man in rundzelligen Sarkomen hie und da kleine Portionen Schleimgewebe eingesetzt sieht, ist ein ziemlich häufiges Vorkommniss. Eine durchscheinende, gallertartig zitternde Beschaffenheit verräth derartige Stellen schon dem blossen Auge; das Mikroskop weist in der Regel eine reichliche Quantität schleimiger Grundsubstanz mit zahlreich eingebetteten runden, nicht anastomosirenden Zellen nach. Die schleimige Erweichung der Grundsubstanz darf füglich als eine secundäre Metamorphose angesehen werden, zu welcher alle rundzelligen Sarkome disponirt sind. Insofern sich dieselbe aber frühzeitig einstellen und über grössere Abschnitte einer Geschwulst verbreiten kann, wird der Name »Schleimsarkom« gerechtfertigt. Ja, das Schleimgewebe kann so dominiren, dass wir versucht sein könnten, an eine vollkommene Schleimgeschwulst, ein Myxom, zu denken, wenn nicht einige noch unveränderte Stellen, namentlich aber die jungen Entwicklungen an der Peripherie der Geschwulst und allfällige Metastasen die sarkomatöse Natur desselben ausser Zweifel setzten. Ein äusserst rapides Wachsthum, welches den Schleimsarkomen zukommen soll, mag dadurch vorgespiegelt werden, dass der Schleim wegen seines ausserordentlichen Quellungsvermögens ein ungleich grösseres Volumen einnimmt, als die spärliche Grundsubstanz des Sarkoms.

Schleimige Metamorphose und Fettinfiltration finden sich nicht selten nebeneinander vor, und gerade diese Geschwülste können ein colossales Volumen erreichen.

Nach den spärlichen, bis jetzt vorliegenden Angaben lässt sich bis jetzt noch nichts Bestimmtes über einen bevorzugten Ausgangspunct der Schleimsarkome feststellen. Man hat sie im Bindegewebe der Extremitäten, im Netz gefunden; immer aber waren es Neubildungen von ganz entschieden malignem Charakter.

δ. Das verknöchernde Sarkom (Sarcoma osteoides).

§ 149. In allen Sarkomen des Knochensystems, mögen dieselben vom eigentlichen Knochengewebe, vom Mark oder Periost ausgehen, findet man gelegentlich grössere oder kleinere Portionen von Knochensubstanz secundärer Bildung; als stehendes Merkmal aber findet sich die Verknöcherung nur bei einem Theil der peripherischen Osteosarkome.

Jene weiche, dem Knochen zugewendete Lage des Periostes, welche *Max Schultze* so passend als Cambiumschicht des Knochens bezeichnet hat, ist zunächst bei der Production des peripherischen Osteosarkoms betheiligt. Wir dürfen uns vostellen, dass eine quantitative Ausschreitung der normalen Wachsthumserscheinungen, welche gerade hier vor sich gehen, insbesondere die Entstehung einer grösseren Menge von Keimgewebe an einer umschriebenen Stelle der Knochenoberfläche, die Sarkombildung einleitet. Das Gewebe des rundzelligen Sarkoms ist aber auch in späteren Entwicklungsstadien nicht vom Keimgewebe zu unterscheiden, und selbst die später erfolgende Verknöcherung der Geschwulst dürfen wir uns als eine Imitation des periostealen Knochenwachsthums und eine inhärente Eigenthümlichkeit der Zellen ansehen, aus welchen das Sarkom entstand. Was aber das verknöchernde Sarkom von vornherein auszeichnet, ist eine bemerkenswerthe Eigenthümlichkeit der Structur; ich meine den strahligen Bau dieser Geschwulst. Von einem Puncte oder vielmehr von einer relativ kleinen Fläche aus gehen Faserzüge, welche man schon mit blossem Auge wahrnehmen kann, gleichmässig und gradlinig nach der Peripherie, auch lässt sich in dieser Richtung die Geschwulstmasse leichter zerreissen, als in jeder anderen. Der Grund davon liegt in einer geradezu papillösen Gliederung der Geschwulst; lange, dünne, mit sehr spitzen Winkeln sich verästelnde Papillen setzen dieselben zusammen. In Fig. 54. zeigt uns ein Flächenschnitt, dass die Papillen im Ganzen rundlich und durchweg aus Keimgewebe mit wenig Intercellularsubstanz gebildet sind. Züge von lockerem Bindegewebe durchziehen die Zwischenräume zwischen den Papillen und füllen dieselben aus. Interessant ist, dass zwischen den Bindegewebsscheiden und der Papillenoberfläche hie und da spaltförmige Lücken sichtbar werden. Die Bindegewebsscheiden kehren hier den Papillen und die Papillen den Bindegewebsscheiden glatte Oberflächen zu; diese Spalten lassen sich mit Injectionsmasse bequem füllen und hängen mit benachbarten Lymphgefässen zusammen.

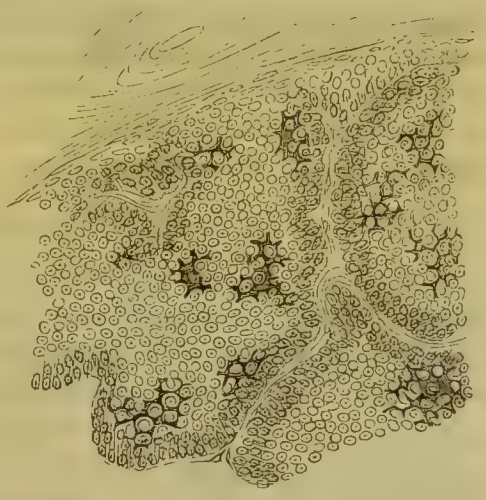

Fig. 54. Querschnitt durch die Mitte eines ossificirenden Sarkoms vom Periost des Unterkiefers. Rundzellensarkom mit stellenweis verkalkter Grundsubstanz. Die verkalkten Stellen bilden längliche Splitter, welche senkrecht zur Knochenoberfläche stehen, hier aber quer durchschnitten sind. $^1/_{300}$

§ 150. Was nun die Ossification anlangt, so ist diese nichts anderes, als eine

Verkalkung der spärlichen Intercellularsubstanz. Für jede Zelle bleibt eine kreisförmige, nicht immer strahlige Lücke übrig (Fig. 54.); ich möchte auf die blosse Textur hin wenig geneigt sein, von einer wirklichen Ossification zu reden, wenn nicht ausserdem der Umstand an wahre Ossification erinnerte, dass die Ablagerung der Kalksalze innerhalb der Papillen in Zonen geschieht, welche die Blutgefässe mantelartig umgeben und so ihre Analogie mit Osteophyten verrathen. Nach der Maceration stellen sich die verknöcherten Parthieen als ein strahliges Stützwerk dar, welches aus zarten Knochenbälkchen locker zusammengefügt ist.

In Beziehung auf die Malignität unterscheidet man ein gutartiges und ein bösartiges Osteoid. Die Bösartigkeit ist aber in diesem Falle nicht eine inhärente Eigenschaft des Sarkoms selbst, sondern sie beruht, wenigstens in der Regel, auf einer Complication mit Krebs; es ist das echte Medullarcarcinom, dessen charakteristische Zelleninfiltrate man dann neben den sarkomatösen Parthieen antrifft. Treten bei diesen Geschwülsten Metastasen in innern Organen auf, so ist es auch hier wie beim Pigmentsarkom bemerkenswerth, dass sich ein ganz localer Charakter, welcher nur der Stätte der ersten Entstehung eigenthümlich ist, nämlich die Neigung zur Ossification, auch an den secundären Geschwülsten wiederfindet. Nicht blos in Lymphdrüsen, sondern auch in der Lunge zeigen die Metastasen dasselbe knöcherne Gerüst, wie die Muttergeschwulst.

ε. Das grosszellige Sarkom (Sarcoma magnicellulare).

§ 151. Eine sehr verbreitete und häufig zu beobachtende Eigenthümlichkeit der Sarkomzellen ist ihre Neigung, zu ungewöhnlichen Dimensionen anzuwachsen. Eine gewisse Ungleichheit in der Grösse der einzelnen Zellen, wie man sie bei entzündlichen Neubildungen nicht gewohnt ist, lässt sich fast an jedem Sarkom constatiren. Auffälliger ist es schon, wenn eine Geschwulst stückweise aus Zellen besteht, welche die Durchschnittsgrösse um das drei- bis fünffache übertreffen. Endlich giebt es grosszellige Sarkome, welche lediglich aus derartig vergrösserten Zellen zusammengesetzt sind. Dabei macht sich die Volumzunahme an allen Theilen der Zelle gleichmässig geltend. Protoplasma, Kern und Kernkörperchen können unter Umständen colossale Dimensionen erreichen, ohne jedoch ihre Form oder ihr Aussehen wesentlich zu ändern, die Rundzellen sowohl als die Spindelzellen kehren wieder, denn diese Geschwülste sind meist von gemischtem Charakter: breite Faserzüge von spindelförmigen Zellen gehen von einem oder mehreren Puncten aus; wo diese Faserzüge auseinanderweichen, bildet das rundzellige Gewebe die Ausfüllungsmasse. Eine sehr gewöhnliche Anordnung habe ich in Fig. 55. abgebildet. Hier sieht man, wie die colossalen Spindelzellen mit ihren langen Leibern und noch längeren Ausläufern längliche Maschenräume umgrenzen, in welchen die runden Zellen eingebettet liegen. Doch sind hier grosse Unterschiede möglich. Reine Spindelzellen- und reine Rundzellen-

Fig. 55. Grosszelliges Sarkom. Eine Stelle, an welcher colossale parallel geordnete Spindelzellen mit Rundzellen gemischt sind. $^1/_{300}$

sarkome können zugleich grosszellig sein. Im ersteren Falle ist die Geschwulstmasse consistenter und ganz auffallend fasciculär gebaut, im letzteren ist sie weich, oft so weich, dass man die Anschwellung bei der ersten Untersuchung für einen Abscess oder für ein Medullarcarcinom zu halten pflegt. Die Probepunction entscheidet dann für Medullarcarcinom, auch die milchweisse Schnittfläche, die zerfliessende Weichheit der Masse spricht dafür und obenein scheint der Befund grosser, runder, epithelialer Zellen jeden anderen Gedanken auszuschliessen. Erst die Untersuchung der erhärteten Geschwulst und die Anfertigung eines feinen Durchschnittes kann uns davon überzeugen, dass wir es mit einem Sarkom zu thun haben. Hier ist ein Punct, wo der ganze Apparat der mikroskopischen Technik in Bewegung gesetzt werden muss, um uns vor einem grossen Irrthum in der Diagnose zu bewahren.

Die grosszelligen Sarkome stehen mit Recht in dem Rufe geringer Malignität. Ist die Basis der Geschwulst rein exstirpirt, so pflegt dies zur vollständigen Beseitigung des Uebels zu genügen, doch müssen hier noch weitere Erfahrungen gemacht werden.

ζ. Das Riesenzellensarkom (Sarcoma gigantocellulare)

§ 152. Mit der Bezeichnung Riesenzellensarkom oder riesenzelliges Sarkom ist nicht der Superlativ von grosszellig gemeint, sondern das Enthaltensein von Riesenzellen (§ 63.). Es sind vorzüglich die centralen Osteosarkome, welche sich durch den Gehalt an Riesenzellen auszeichnen und ich werde seit der Zeit nachzuweisen suchen, dass es in diesem Falle die bei der centrifugalen Auflösung (Aufblähung) der Knochenrinde frei werdenden Knochenkörperchen sind, welche nach ihrer Befreiung zu so bedeutender Grösse anwachsen.

Die Riesenzellen geben an sich weder für die Gutartigkeit, noch für die Bösartigkeit den Ausschlag. Man findet sie ebensowohl im rundzelligen, als im spindelzelligen Sarkom, das centrale Osteosarkom ist indessen in der Regel eine Neubildung von geringer Malignität.

3. Das Fasersarkom.
(Fibrom. Fibroid. Desmoid. Corps fibreux).

§ 153. Ich kann das Fibrom vom Sarkom nicht trennen. Mit demselben guten Rechte, mit welchem wir die Paradigmen des Rund- und Spindelzellensarkoms in dem Rund- und Spindelzellengewebe der entzündlichen Neubildung suchten, werden wir das Vorbild der fibromatösen Textur in dem vollendeten Narbengewebe suchen und finden.

Das Fibrom besteht aus einer fasrigen, röthlichweissen, straffelastischen und so dichten, derben, selbst harten Geschwulstmasse, dass sie beim Schneiden unter dem Messer knirscht. Die Texturelemente sind die des Narbengewebes. Wenn wir ein feines Fäserchen von der Schnittfläche abreissen und zerzupfen, so erstaunen wir über das enorme Volumen, welches dies Fäserchen annimmt, d. h. die enorme Zahl von noch feineren Fäserchen, in welche es sich zerlegen lässt. Das Mikroskop aber sagt uns, dass auch jedes der feineren Fäserchen erst ein Complex von ganz zarten, nur durch eine einzige aber scharfe Linie bezeichneten, feinsten Fäserchen

ist. (Fig. 56. *b*). Wie eine wohlgeflochtene Flechte einen ungleich geringeren Raum einnimmt, als ein aufgelöster Haarzopf, wenn auch beide gleichviel Haare enthalten, so müssen wir uns auch hier vorstellen, dass im Fibrom die feinsten und feinen Fäserchen ausserordentlich dicht zusammengepresst sind, bis sie durch unsere Nadel gelockert werden und dann erstaunlich viel Raum beanspruchen.

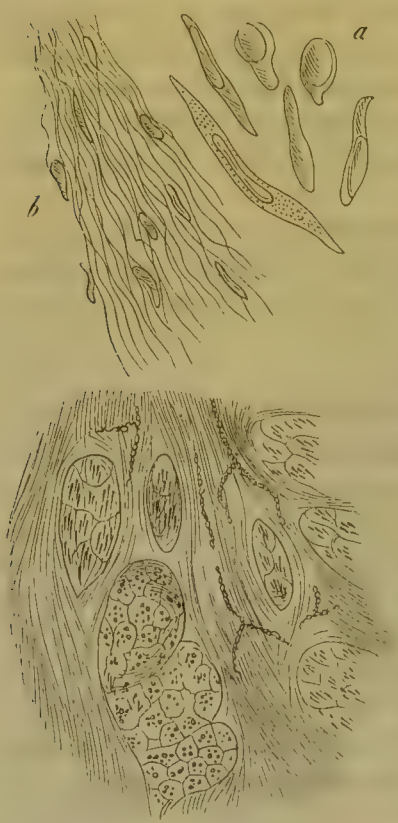

Fig. 56. Querschnitt eines Uterusfibroms. $^1/_{300}$ *a*. Isolirte zellige Elemente. *b*. Aufgefasertes Fibromfascikel. $^1/_{500}$

Zwischen den Fibrillen, welche aus leimgebender Substanz gebildet sind und die Bedeutung einer fasrigen Intercellularsubstanz haben, werden die Zellen sichtbar (Fig. 56. *b*), in der Regel kleine, länglichrunde Gebilde mit glänzendem Kern. In Fig. 56. *a* habe ich diese Elemente bei sehr starker Vergrösserung abgebildet, vorzüglich deshalb, weil *Virchow* durch die grosse Aehnlichkeit derselben mit glatten Muskelfasern veranlasst worden ist, eine fibromusculäre Geschwulst als besondere Varietät des Fibroms aufzustellen. Ich bin weit entfernt, jene Aehnlichkeit in Frage ziehen zu wollen, eine histologische Grenzbestimmung zwischen Spindelzellen und glatten Muskelfasern ist in der That eine sehr missliche Sache; indessen halte ich es für sachgemäss, vorerst bei dem Vergleiche des Sarkoms mit der entzündlichen Neubildung, der Sarkomspindeln mit den Narbenspindeln stehen zu bleiben. Wir gewinnen hierdurch eine brauchbare Grundlage für das Verständniss sämmtlicher im Fibroide vorkommender Structurelemente. Denn was bis dahin geschildert wurde, macht nur die Hauptmasse der Geschwulst aus; daneben finden sich: 1) Züge spindelförmiger Zellen, welche in verschiedenen Richtungen die Geschwulst durchsetzen, 2) rundliche Heerde von Keimgewebe, welche hie und da in die Continuität der Faserzüge eingesprengt sind. Ich halte Beides für Durchgangsbildungen, aus welchen sich das Fasergewebe ganz in derselben Weise entwickelt, wie die Narbe aus dem Keim- und Spindelzellengewebe. An einem Uterus fand ich zahlreiche Fibrome, von denen die grösseren vorwiegend aus Fasergewebe, die kleineren fast nur aus Spindelzellengewebe bestanden.

Eine besondere Betrachtung verdient die Schnittfläche der Geschwulst. Die innige Verschlingung und Durchflechtung der Faserzüge verleiht derselben ein eigenthümliches Gepräge. Die mikroskopische Untersuchung (Fig. 56.) detaillirt das Bild, welches das blosse Auge hat, ohne uns mit der Ursache dieser Anordnung bekannt zu machen. Für einige Fibrome scheint der Umstand von Bedeutung für die Anordnung der Geschwulstmasse, dass sich die Neubildung an den Gefässen und Nerven eines Theils besonders localisirt. So hat *Billroth* ein

Fibroid der Augenlider beschrieben und mir zur Nachuntersuchung mitgetheilt, welches aus zahlreichen wurstförmigen Cylindern besteht, in deren Axe deutlich die Ueberreste von kleinen Nervenstämmchen sichtbar sind. Die Fibrombildung an den Gefässen eines Theils führt zur cavernösen Metamorphose desselben, wie wir in dem folgenden Paragraphen auseinandersetzen werden. An dem gewöhnlichen Fibrom lässt sich eine Einwirkung des Gefässverlaufs auf den Verlauf des Bündels nicht constatiren. Viel wahrscheinlicher ist mir die Annahme, dass sich bei dem exquisit centralen Wachsthum des Fibroms die neue Geschwulstmasse zwischen die bestehenden Faserzüge einschaltet, dieselben auseinanderdrängt und so durch wiederholte Auseinanderdrängung, nicht durch Umlagerung der unvollkommen geschichtete Bau der Geschwulst bedingt wird.

Das Fibrom gilt mit Recht für eine der gutartigsten Neubildungen. Wir werden den Uterus als den Lieblingsstandort desselben und bei dieser Gelegenheit eine Reihe von interessanten Modificationen des soeben skizzirten anatomischen Bildes kennen lernen. Als eigentliche Varietät des Fasersarkoms kann nur die cavernöse Geschwulst hingestellt werden.

Varietät des Fasersarkoms:

Die cavernöse Geschwulst. (Die cavernöse Gewebsmetamorphose. Das cavernöse Fibroid.)

§ 154. Die Corp. cavernosa penis geben in ihrer als bekannt vorauszusetzenden Structur das physiologische Paradigma für die cavernöse Geschwulst. Wir sehen hier dasselbe Netzwerk von glänzenden, weissen Bindegewebsbalken, welches ähnlich einem Schwamme das Blut in weiten, schon mit blossem Auge sichtbaren Maschenräumen enthält (Fig. 57.); wir finden dieselbe grosse Elasticität des Balkenwerkes, welche eine periodisch stärkere und schwächere Anfüllung mit Blut und hierdurch ein entsprechendes An- und Abschwellen der Neubildung möglich macht; endlich habe ich mich durch eine Reihe eigens auf diesen Punct gerichteter Untersuchungen davon überzeugt, dass auch die Entstehung des Schwell- oder Schwammgewebes hier wie dort die gleiche ist.

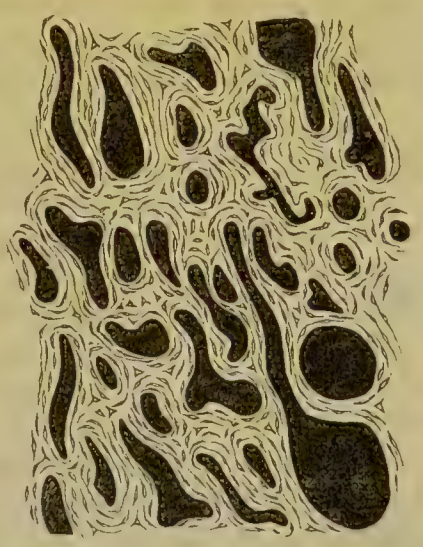

Fig. 57. Die Substanz der cavernösen Geschwulst in voller Entwicklung. $^1/_{300}$. Von einer cavernösen Geschwulst der Orbita.

Ich bezeichne diese Entstehung der cavernösen Geschwulst als cavernöse Metamorphose. Denn ich bin zu dem Resultate gekommen, was übrigens von vornherein erwartet werden konnte, dass ein jedes mit Blutgefässen versehene Gewebe der Umwandlung in Schwellgewebe fähig ist. Die cavernöse Metamorphose ist in sofern als ein secundäres Ereigniss anzusehen; auf der andern Seite aber ist der histologische Process, durch welchen die Umwandlung herbeigeführt wird, so entschieden ein Neubildungsprocess, dass über die Einreihung der cavernösen Metamorphose unter die heteroplastischen Geschwülste

kein Zweifel bestehen kann. Weil aber dieser Process ganz dieselben Transformationen der Gewebe erkennen lässt, welche der Fibrombildung zu Grunde liegen, und weil ebendarum die von ihrem Blut befreite Geschwulstmasse sich ganz wie ein Fibroid ausnimmt, so habe ich geglaubt, die carvernöse Geschwulst an dieser und keiner andern Stelle abhandeln zu sollen.

§ 155. Der Mechanismus der cavernösen Geschwulst ist schwer zu durchschauen. Wenn ein Raum von einem Netzwerk oder Balkenwerk durchsetzt ist, so wird stets auch der Theil dieses Raumes, welchen das Netzwerk nicht ausfüllt, die Gestalt eines Netz- oder Balkenwerkes haben. Wenn wir zwischen Maschenwerk und Parenchym unterscheiden, so ist also jedes von beiden Maschenwerken für das andere Parenchym. Der Querschnitt von jedem Bälkchen des einen Maschenwerkes ist zugleich der grösste Umfang von einer Parenchyminsel des anderen und umgekehrt. Fasern, welche an dem einen Maschenwerk die Bälkchen der Quere nach umziehen, würden bei ihrer Verkürzung die Parenchyminseln des andern verkleinern, deren Bälkchen verkürzen und verdicken. Fasern, welche der Länge nach an den Bälkchen des einen Maschenwerks angebracht sind, würden bei ihrer Verkürzung die Parenchyminseln des andern vergrössern und die Bälkchen desselben verdünnen. — Wir können uns auch die ganze Masse eines Balkenwerkes eintheilen in eigentliche Balkensubstanz und tetraëdrische oder cubische Verbindungsstücke, welche drei oder vier zusammenstossenden Balken gemeinschaftlich angehören. Werden bei unverändertem Gesammtvolumen beider Maschenwerke die Balken des einen länger und dünner, so müssen nothwendig einerseits die eigenen Verbindungsstücke an Grösse abnehmen, anderseits die Balken des zweiten Maschenwerkes kürzer und dicker, die Verbindungsstücke desselben aber grösser werden.

Wenn man sich mit diesen allerdings etwas schwierigen stereometrischen Vorstellungen vertraut gemacht hat, so gelangt man zu einer sehr ungezwungenen Auffassung von dem Mechanismus der cavernösen Metamorphose. Es ist freilich nicht leicht, sich das von einem gewöhnlichen Blutgefässnetze durchzogene Parenchym als ein Maschenwerk mit runden Balken vorzustellen. Am ehesten gelingt es, wenn man sich mehrere Gefässe im Querschnitt vorstellt (Fig. 58. *a*), dann sind die mit punctirten Linien angedeuteten Kreise, welche man sich zugleich als Berührungslinien des Capillarbogens von *a* nach *b* denken kann, die Querschnitte der Parenchymbalken. Das Maschenwerk der Blutgefässe hat somit lange Balken und kleine Verbindungsstücke, das Maschenwerk des Parenchyms sehr dicke, aber verschwindend kurze Balken und colossale Verbindungsstücke.

Fig. 58.

Die cavernöse Metamorphose nun kommt dadurch zu Stande, dass sich an einem umschriebenen Organtheil die Umwandlung von Keimgewebe in Spindelzellen- und fasriges Bindegewebe längs der Gefässwandungen entwickelt; hieraus folgt eine Retraction senkrecht auf die Axe der Parenchymbalken, in der Richtung der punctirten Kreise Fig. 58. *a*, Verlängerung derselben, Verkleinerung der Verbindungsstücke und als nothwendige Folge davon: Erweiterung der Gefässbahn,

d. h. Verkürzung der Balken und Vergrösserung der Knotenpuncte desjenigen Maschenwerkes, welches durch das Blut gebildet wird.

§ 156. Zur Erläuterung des Gesagten diene die Fig. 59., welche die Entstehung der cavernösen Geschwulst aus dem Fettgewebe darstellt. Man sieht drei

Fig. 59. Die Entwicklung der cavernösen Geschwulst im Fettgewebe. Drei Fettträubchen, die Entwicklungsstadien nebeneinander repräsentirend, rechts oben der Querschnitt einer Arterie. Aus dem Panniculus adiposus der Wange. $^1/_{300}$

Fettträubchen, welche uns ebensoviele Stadien der cavernösen Metamorphose vergegenwärtigen. Das am wenigsten veränderte Träubchen zeigt uns das bekannte Capillarnetz, welches hier nicht durch Injection, sondern dadurch deutlich wird, dass die Gefässwandungen mit zahllosen runden Bindegewebszellen bedeckt sind. Diese Zellen entstehen zum Theil aus den sogenannten Capillarkernen, zum Theil aus den Fettzellen, welche ihr Fett verlieren und als Bindegewebskörperchen fungiren.

In den anstossenden Träubchen ist die Zellenbildung aus dem Parenchym bereits soweit vorgeschritten, dass nur noch einzelne intacte Fettzellen übrig sind, alles andere in Keimgewebe verwandelt ist. Längs der Gefässe beginnt die Umwandlung des Keimgewebes in fasriges Bindegewebe, die Lumina klaffen, namentlich an den Knotenpuncten.

Das dritte Träubchen zeigt uns das Schwellgewebe in seiner Vollendung (vergl. Fig. 57.): das frühere Parenchym ist in ein Balkenwerk verwandelt, zu welchem die Bluträume in einem ähnlichen quantitativen Verhältnisse stehen, wie das Parenchym zu dem Blutgefässnetz in dem am wenigsten veränderten Träubchen.

Die cavernöse Geschwulst kommt somit durch eine fibroide Degeneration des capillären Abschnittes der Blutbahn zu Stande, es ist ungerechtfertigt, dieselbe von einer Ectasie der Venen oder Arterien abzuleiten. Damit soll nicht gesagt sein,

dass die grösseren zu- und abführenden Gefässe des degenerirenden Bezirkes unverändert bleiben. Eine enorme Verdickung der Wandung, ein geschlängelter Verlauf und dabei eine Ausdehnbarkeit, wie sie sich normal geradezu an keinem Gefässe mit Ausnahme der Arteriae helicinae findet, zeichnen namentlich die arteriellen Blutgefässe der cavernösen Geschwulst aus. Ueber ihr Verhältniss zu den Bluträumen des Schwellgewebes giebt unsere Abbildung ebenfalls Aufschluss. Sie münden in dieselben mit ebensovielen Oeffnungen ein, als früher Capillarübergänge vorhanden waren. Der Blutgehalt des Schwellgewebes hängt direct von dem Grade ihrer Zusammenziehung ab. In unserem Präparate sieht man neben den drei entarteten Fettträubchen den Querschnitt einer grösseren Arterie. Das Gefäss ist stark zusammengezogen, die sehr verdickte Intima hat sich in vier Längsfalten geworfen, das Lumen ist klein, spaltförmig, wir begreifen, wie eine weitere Contraction der Ringfaserschicht dasselbe gänzlich verschwinden machen müsste. Ich kann aber versichern, dass dieselbe Arterie im Zustande grösster Ausdehnung, etwa das zwölffache ihres gegenwärtigen Lumens einnehmen würde.

Die cavernöse Geschwulst entsteht mit Vorliebe in den Fettgewebslagern des Organismus. Einmal habe ich die cavernöse Metamorphose im Innern eines Lipoms gesehen. Möglich ist sie, wie gesagt, in jedem Organe des Körpers, welches Blutgefässe hat, also mit Ausnahme des Knorpels, der Cornea, des Glaskörpers in allen. Nicht selten ist ein multiples Auftreten dieser Geschwulstform. Es sind Fälle verzeichnet, wo sich neben einer cavernösen Geschwulst der äusseren Haut cavernöse Geschwülste in den Muskeln und Knochen vorfanden.

Auch von einer Malignität der cavernösen Geschwulst darf geredet werden. Doch beruht diese Malignität regelmässig auf einer deutlich ausgesprochenen Complication mit melanotischem Krebs, dessen Knötchen und Knoten sich in den Balken der cavernösen Geschwulst entwickeln.

§ 157. Von besonderem Interesse ist die cavernöse Metamorphose des Fasersarkoms selbst. *Billroth* hat zuerst von einem »cavernösen Fibroid« gesprochen. Ich habe schon bei dem Spindelzellensarkom angemerkt, dass die Gefässe dieser Geschwulst eigener Wandungen so gut wie ganz entbehren, und dass daraus ein Offenstehen der Lumina auf dem Querschnitt resultire. Von den Fibromen gilt das Gleiche. Fibrome mit besonders weiten, klaffenden Gefässöffnungen können ein geradezu schwammartiges Ansehen haben. *Billroth* fand, dass die peripherisch wachsenden Nasenrachenpolypen vorzugsweise gern den cavernösen Habitus zeigen und ich kann nach eigener Untersuchung bestätigen, dass die Entstehung des cavernösen Gewebes hier durchaus auf demselben histologischen Process beruht, welchen ich eben detaillirter beschrieben habe. Fig. 60. giebt einen senk-

Fig. 60. Das cavernöse Fibroid, *Billroth*. $^1/_{300}$ (Nasenrachenpolyp).

rechten Durchschnitt durch die Peripherie eines cavernösen Fibroids. Aussen ein gefässreiches Keimgewebe, innen das bekannte Gebälk des cavernösen Gewebes, zwischen beiden die Uebergangsformen. Wem daher die Identität des histologischen Processes nicht genügend erscheint, um die von mir empfohlene Subsumtion der cavernösen Geschwulst unter das Fibrom zu rechtfertigen, der dürfte sich aus dieser zweiten innigen Beziehung zu den Fibromen ein weiteres Motiv für dieselbe entnehmen können.

b. *Lipome oder Fettgewächse.*

§ 158. Das Lipom oder Fettgewächs enthält nicht blos vorwiegend die charakteristischen Elemente des Fettgewebes, die Fettzellen, sondern ahmt auch die Structur der normalen Fettpolster des Körpers insofern nach, als diese Fettzellen zu kleinen, rundlichen Träubchen vereinigt sind, welche durch bindegewebige Scheidewände von einander getrennt werden. Eine gewisse Anzahl solcher Fettträubchen ist durch eine stärkere bindegewebige Membran zu einem gleichfalls rundlichen Lappen zusammengefasst und diese Lappen sind es, in welche für das blosse Auge die meisten Fettgewächse zerfallen. Auch der Panniculus adiposus zeigt einen lappigen Bau, aber niemals erreichen seine Fettläppchen (die Fettdrüschen der Autoren) die bedeutende Grösse, welche die einzelnen Lappen und Knollen eines Fettgewächses zu haben pflegen. In ähnlicher Weise unterscheidet sich die einzelne Zelle des lipomatösen Fettgewebes von der gewöhnlichen Fettzelle. Sie ist beträchtlicher, grösser, d. h. praller gefüllt mit einem zugleich flüssigeren, elainreicheren Fette.

Alle Lipome haben ein exquisit centrales Wachsthum. Der Elementarvorgang hierbei und bei der ersten Entstehung der Geschwulst besteht in der regelwidrigen Neubildung einzelner Fettträubchen, einer mässigen, ganz umschriebenen Proliferation des Bindegewebes, welche zur Bildung eines Zellenheerdes führt und von einer fettigen Infiltration der neugebildeten Zellen gefolgt ist. Es scheint aber einerseits, dass die Anregung zu erneuter Production hauptsächlich stark inmitten mehrerer schon fertiger Fettträubchen gegeben ist, anderseits ist es sicher, dass die Gefässe der neuen Fettträubchen in ähnlicher Weise aus den Gefässen der alten hervorgehen, wie wir es bei den Gefässen des Papilloms gesehen haben. So erklärt es sich, dass das Lipom in der Regel nur an einer Stelle durch einen stärkeren Gefässstiel mit der Nachbarschaft verbunden, an seiner ganzen übrigen Oberfläche aber durch ein weitmaschiges Bindegewebe oder gar durch eine glatte Bindegewebskapsel begrenzt ist, so erklärt sich der eigenthümliche, gelappte Aufbau, mit einem Worte das centrale Wachsthum der Geschwulst.

Dieselben Localitäten, an welchen die physiologische Fettinfiltration ihren Sitz hat, sind auch die bevorzugten Standorte des Lipomes, nämlich das subcutane, submucöse, subsynoviale, subseröse, subfasciale, intermusculäre und intraorbitale Bindegewebe. Von diesem Gesichtspuncte aus erscheinen die Lipome als partielle Vergrösserungen der normalen Fettgewebslagen, als Excrescentiae membranae adiposae (*Morgagni*), und wenn man diese als ein zusammenhängendes Fettgewebssystem und nicht als eine beliebige Quantität fettig infiltrirten Bindegewebes ansehen will,

so könnte man das Lipom zusammen mit der Polysarcie als eine hyperplastische Geschwulst ansprechen. Für mich ist die Polysarcie eine fettige Infiltration des vorhandenen Bindegewebes, das Lipom die fettige Infiltration einer heteroplastischen Neubildung, welche aus eigenen Mitteln wächst.

§ 159. Die Lipome wachsen wie die Papillome anfangs langsam, später immer schneller und schneller. Sie können eine namhafte Grösse erreichen. Geschwülste vom Umfange eines Mannskopfes und darüber sind gerade keine Seltenheiten. Dabei bringt es ihr centrales Wachsthum mit sich, dass sie sich sehr bald aus den umgebenden Weichtheilen hervor und nach der nächstliegenden freien Oberfläche drängen, die bedeckende Haut vor sich herschieben und endlich als Höcker oder Polypen über die Oberfläche hervorragen.

Je grösser ein Lipom ist, um so mehr darf man erwarten, dass es im Innern der Geschwulst zu weiteren Metamorphosen gekommen ist. Nicht selten findet sich eine chronisch entzündliche Hyperplasie und schwielige Umwandlung des Zwischenbindegewebes. Die Fettträubchen gehen infolge dieses Processes massenhaft zu Grunde, die übrigbleibenden Lappen sind durch breite Brücken fibrösen Gewebes von einander getrennt. (Fibröses Lipom, Steatoma Mülleri). Häufiger sind regressive Processe. Die Verkalkung der fasrigen Grundsubstanz der Fettträubchen spielt hier eine grosse Rolle. Durch diese bildet sich ein ausserordentlich feinmaschiges, schwammähnliches Kalkgerüst, welches die ganze Geschwulst oder grössere Abschnitte derselben durchsetzt und ihr eine ausserordentliche Härte und Schwere verleiht. Merkwürdiger noch ist die schleimige Metamorphose des Lipomgewebes und die dadurch mögliche Verwandlung einer Fettgeschwulst in eine Schleimgeschwulst (Myxoma). Bei sehr abgemagerten, durch lange Krankheit geschwächten Individuen findet man wohl das Fettgewebe des Herzens seines Fettes beraubt und dafür in einen eigenthümlich gequollenen ödematösen Zustand versetzt, welcher sich bei näherer Untersuchung als eine schleimige Infiltration ausweist. Ganz dasselbe kommt bei Lipomen, und zwar namentlich bei den grösseren, gestielten Lipomen der äusseren Haut vor. Die Geschwulstmasse erhält dadurch eine farblos durchscheinende, gallertartig zitternde Beschaffenheit, die von der Schnittfläche abfliessende Flüssigkeit enthält Mucin, so dass wir nicht umhin können, ihr einen myxomatösen Charakter zuzuerkennen und, wenn wirklich die ganze Geschwulst in dem gedachten Sinne entartet ist, dieselbe nicht mehr Lipom, sondern Myxoma zu nennen.

Mit den Fibromen geniessen die Lipome mit Recht des Rufes einer entschiedenen Gutartigkeit. Ein gründlich exstirpirtes Lipom kehrt niemals wieder; niemals sind Metastasen auf benachbarte Lymphdrüsen oder innere Organe beobachtet.

c. *Enchondrome oder Knorpelgeschwülste.*

§ 160. Wenn Knorpelgewebe in Geschwulstform an einer Stelle erscheint, wo unter normalen Verhältnissen kein Knorpel sein sollte, so nennen wir das ein Enchondrom. Die Substanz des Enchondroms ist daher von jener eigenthümlichen elastischen Härte, jener milchweissen, in dünnen Schichten durchscheinenden Farbe und

Beschaffenheit, welche dem Knorpel zukommt. Anlangend die mikroskopischen Verhältnisse, so unterscheidet bekanntlich die normale Histologie mehrere Arten von Knorpel, namentlich aber den Hyalinknorpel mit homogener und den Faserknorpel mit fasriger Grundsubstanz. Aber auch die Cornea giebt beim Kochen Chondrin und wir können ihr Gewebe sehr wohl als einen Knorpel bezeichnen, dessen Zellenhöhlen sternförmig verästelt sind (Sternzellenknorpel).

Alle diese Texturen nun können sich nebeneinander im Enchondrom finden. Doch herrscht der hyaline Knorpel in der Regel vor. Eine der charakteristischsten und am meisten vorkommenden Anordnungen ist die, dass kleine, rundliche Inseln von hyalinem Knorpel an der Peripherie in Faserknorpel oder corneales Gewebe übergehen. Der Hyalinknorpel im Centrum unterscheidet sich in Nichts von dem bekannten physiologischen Typus. Die Zellen sind einzeln oder paar- und gruppenweise gestellt, so dass man sieht, dass der ersten Anlagebildung eine Vergrösserung durch innern Zuwachs gefolgt ist. Die Kapseln sind nicht immer deutlich; wo sie gänzlich fehlen, kündigt dies einen beginnenden Erweichungsprocess der Grundsubstanz an. Das Protoplasma der Zellen ist von wechselnder Gestalt. Am häufigsten sieht man kernhaltige Sterne, eine Form, die entweder aus einer reagentiellen Schrumpfung der Zellen hervorgeht, oder durch die spontane Beweglichkeit des Protoplasmas zu erklären ist; das letztere namentlich da, wo eine Umwandlung des hyalinen Knorpels in Schleimgewebe stattfindet. Die Ausläuferbildung geht dann mit dem Verschwinden der Kapseln und einer schleimigen Aufquellung der Grundsubstanz zusammen. *Virchow* hat unter diesen Umständen ganz colossal lange Ausläufer einzelner Enchondromzellen beobachtet. (*Virchow*, Archiv 28. pag. 238). Nach der Peripherie der Knorpelinseln zu werden entweder die Zellen kleiner, flach, linsenförmig, die Grundsubstanz wird streifig, es treten in ihr feinere und gröbere Fasern auf, die den elastischen Fasern gleichen und durch ihre Starrheit auffallen (Faserknorpel). Oder aber die Zellen werden spindel- und sternförmig, anastomosiren mit einander und liegen offenbar in einem System feiner, mit Knotenpuncten versehener Canälchen, während die Intercellularsubstanz ihre homogene, durchsichtige Beschaffenheit beibehält (Sternzellenknorpel, Corneales Gewebe). Mit diesen faserknorpligen oder sternzellenknorpligen Zonen berühren sich die benachbarten kleinsten Knorpelinseln und sind dadurch gruppenweise zu etwa erbsengrossen Knoten oder Läppchen vereinigt, in welche schon für das blosse Auge die ganze Geschwulst zerfällt.

§ 161. Wie aus dieser Schilderung des mikroskopischen Befundes hervorgeht, hat also auch das Enchondrom einen lappigen Bau; aber dies ist eine Lappung, welche sich sehr wesentlich von derjenigen des Lipoms oder gar des Papilloms unterscheidet. Die Läppchen des Enchondroms sind einander coordinirt; eines ist neben dem andern entstanden und nur durch diese räumliche Nebeneinanderlagerung, nicht durch eine höhere Einheit, etwa eine gemeinschaftliche Gefässeinrichtung, ein Wachsthum durch innere Ausbildung, sind sie zu einem Ganzen vereinigt. Wenn es auffallend ist und auf eine organartige Structur hinzudeuten scheint, dass die einzelnen Läppchen der Knorpelgeschwulst eine gewisse Grösse nicht überschreiten, so hat dies seinen Grund in der einfachen That-

sache, dass der Knorpel überhaupt, auch in der normalen Physiologie, nicht in grösseren continuirlichen Massen abgelagert wird und — um mich teleologisch auszudrücken — auch nicht abgelagert werden darf. Der Knorpel wird als ein gefässloses Gewebe durch Transport der Ernährungsflüssigkeit von Zelle zu Zelle ernährt. Bei einer gewissen Entfernung von blutführenden Gefässen hört aber diese Ernährungsmöglichkeit auf, und wenn nicht neue Ernährungseinrichtungen auftreten, durch welche die centralen Parthieen versorgt werden, so müssen Ernährungsstörungen daselbst die nothwendige Folge jedes weiteren Wachsthums sein. Bei der Bildung des Knochensystems aus Knorpel finden wir daher die eigenthümliche Einrichtung dass bei einem gewissen Volumen der knorpligen Epiphysen, Markräume mit Gefässen genau im Centrum derselben entstehen, was dann den Anstoss zur Bildung echten Knochens von dieser Stelle aus giebt (Epiphysenkern). Auch bei Enchondromen ist die Bildung von Gefässen und echten Knochen beobachtet worden. Regel ist indessen, dass die einzelnen Knorpelportionen niemals eine so bedeutende Grösse erreichen, dass sie nicht von der Peripherie aus bequem ernährt werden könnten.

§ 162. Hierbei ist natürlich vorausgesetzt, dass das Bindegewebe, welches die Läppchen des Enchondroms zur Geschwulst zusammenfasst (Stroma), eine genügende Anzahl von Gefässen enthält und dass in diesen Gefässen eine genügende Quantität Blutes ab- und zufliesst. In kleineren Geschwülsten, auch in der Peripherie der grösseren ist dies der Fall. Nicht so in den inneren Parthieen der grösseren. Es scheint vielmehr, dass hier durch den Wachsthumsdruck der Geschwulst die Gefässe veröden und obliteriren. Bei jedem Enchondrom von namhafter Grösse — es sind deren von 5 Pfd. Gewicht beobachtet worden — dürfen wir daher eine mehr oder weniger vollständige Verödung der inneren Gefässe und infolge davon weitere Metamorphosen der Geschwulstmasse voraussetzen.

Fast immer sind einzelne Theile des Enchondroms *verkalkt*. Der Knorpel zeigt dann die § 49. näher geschilderte Infiltration. Bald ist die Grundsubstanz, bald die Kapseln und Zellen der erste Angriffspunct der letztern. Für das blosse Auge resultirt immer eine opake, dunkelgelbe Farbe und körnigbröckliche Beschaffenheit der infiltrirten Theile. Dass dieser Verkalkung gelegentlich, wie beim normalen Knochenwachsthum, eine wirkliche Verknöcherung folgt, wurde bereits erwähnt. Auch von der Umwandlung des Knorpels in *Schleimgewebe* war schon die Rede. Wir dürfen dieselbe nicht sowohl als einen regressiven Process, denn als einen Metaschematismus, die Umwandlung eines Gewebes in ein anderes an sich gleichwerthiges Gewebe ansehen, deren Resultat die theilweise oder gänzliche Ueberführung des Enchondroms in ein Myxom sein kann. Anders ist es mit derjenigen Erweichung des Enchondromknorpels, welche mit einer fettigen Metamorphose der Knorpelzellen, Umwandlung derselben in Fettkörnchenzellen etc. beginnt, wo sich hierzu eine schleimige Auflösung der Grundsubstanz hinzugesellt und auf diese Weise im Innern des Enchondroms Höhlen, fluctuirende Stellen, mit einem Worte Erweichungscysten bilden, die mit einer gallertartigen, fadenziehenden, stark mucinhaltigen Flüssigkeit erfüllt sind. Diese *cystoide* Entartung des Enchon-

droms (Enchondroma cysticum) dürfte allerdings als eine Folge von Ernährungsstörung aufzufassen sein.

§ 163. Hiermit ist aber die Mannigfaltigkeit des anatomischen Befundes der Enchondrome noch nicht erschöpft. Wir müssen hinzufügen — leider noch nicht erschöpft. Es bleibt uns noch die Complication der Geschwulst mit krebshafter Entartung zu erwähnen. Gerade diese Complication hat dem Enchondrom jenen Nimbus einer gewissen Malignität verliehen, welche der Geschwulst an sich nicht zukommt. Auf die Combinationsgeschwulst von Enchondrom mit weichem Krebs beziehen sich jene Mittheilungen, wo nach Exstirpation eines Enchondroms theils an Ort und Stelle Krebse recidivirten, theils an anderen Puncten des Körpers Krebse zum Vorschein kamen, wo dann schliesslich das Individuum der Krebskrankheit erlag. In solchen Fällen kann der krebsige Beisatz in der Regel schon an der primären Geschwulst erkannt werden. Man findet kleinere und grössere Krebsknoten längs der Gefässe im Stroma des Enchondromes vor. — Uebrigens steht es fest, dass auch reine Enchondrome recidiviren können; mehrmals wurde ein Fortkriechen der Geschwulst längs der Lymphgefässe, Metastasirung auf die nächsten Lymphdrüsen, ja selbst auf innere Organe beobachtet. Die Lunge ist in Beziehung auf innere Metastasen das Lieblingsorgan des Enchondroms. Indessen sind diese Metastasen einerseits ausserordentlich selten, anderseits bleiben sie immer nur ausserordentlich klein, wenn auch die ursprüngliche Geschwulst ganz colossal ist.

§ 164. Drei Viertel bis vier Fünftel aller Enchondrome haben ihren Sitz am Knochensysteme, und hier wiederum hauptsächlich an den Diaphysen der Röhrenknochen. Wir werden seiner Zeit die grosse Mannichfaltigkeit in der Art des ersten Auftretens und der weiteren Entwicklung kennen lernen, welche das Enchondrom der Knochen auszeichnet; hier nur so viel, dass die alte Eintheilung *Joh. Müller's* in Enchondrome mit und ohne Knochenschale dadurch bedingt wurde, dass die vom Mark oder den inneren Lagen der compacten Substanz ausgehenden Enchondrome die Rinde des Knochens vor sich herschieben und den ganzen Knochen — wenn auch nur scheinbar, wie wir sehen werden — aufblähen.

Varietät: Osteoidchondrom *(Virchow)*.

§ 165. Bei der Aufzählung der verschiedenen Knorpeltexturen wird in der Regel eines Gewebes nicht gedacht, welches doch vermöge seiner anatomischen Beschaffenheit die begründetsten Ansprüche darauf hätte. Ich meine jene eigenthümliche Species der Bindesubstanz, welche nach erfolgter Ablagerung von Kalksalzen echter Knochen genannt wird, vorher aber aus einer stark lichtbrechenden, dichten und homogenen Grundmasse besteht, in welcher die zukünftigen Knochenhöhlen noch eine mehr rundliche — sagen wir eine polygonale Gestalt und sehr kurze Ausläufer haben. Die Bälkchen des Osteophyts (Fig. 32.) sind aus diesem Gewebe gebildet, in dünnen Lagen kleidet es die Markräume desjenigen Knochens aus, welcher im Begriff ist, aus dem spongiösen Zustande in den compacten überzugehen. Eine grosse Rolle spielt es bei der Heilung von Knochenbrüchen, indem es die Hauptmasse des sogenannten Callus bildet. Seine wahrhaft knorpligen Eigenschaften kommen aber vor allen

Dingen dann zur Wahrnehmung, wenn es wie in den Osteoidchondromen Geschwülste und zwar nicht selten Geschwülste von colossalem Umfange herstellt.

§ 166. Der Osteoidknorpel kann sich zwar auch unabhängig vom Knochensystem bilden, wie denn *Virchow* in einer vom Rücken exstirpirten Mischgeschwulst neben myxomatösen und lipomatösen Bestandtheilen auch solche fand, die sich als ausgezeichneter Osteoidknorpel erwiesen — gewöhnlich aber gehen die Osteoidchondrome vom Knochen aus. Sie beginnen hier ihr Wachsthum zwischen Periost und Knochenoberfläche, durchwuchern aber in der Folge sowohl das Periost als die compacte Rinde. Meist stellen sie spindel- oder birnförmige Anschwellungen der einen Extremität eines Röhrenknochens dar. An Humerus und Femur sind sie am häufigsten gesehen worden. Regressive Metamorphosen sind seltener als in allen bisher betrachteten Heteroplasmen. Dies hängt mit der sehr vollkommenen und in allen Theilen gleichguten Vascularisation zusammen, deren sich das Osteoidchondrom ebenso erfreut, wie das Osteophyt und der Callus. Die knorpligen Bälkchen der osteoiden Substanz bilden ein zartes Stützwerk, in dessen Lichtungen selbst die zartesten Capillaren vor Wachsthumsdruck sicher sind. Nur eine Metamorphose wird begreiflicherweise wohl in jedem Osteoidchondrom beobachtet, ich meine die Ueberführung in wirkliches, echtes Knochengewebe. Daher knirscht das Osteoidchondrom unter dem Messer oder wir müssen gar die Säge zu Hülfe nehmen, wenn wir die Geschwulst spalten wollen. Auf der Schnittfläche erkennen wir die verknöcherten Partheien sofort an ihrer grossen Festigkeit und Härte; ist die ganze Geschwulst in Knochen übergegangen, so ist das Osteoidchondrom zum Osteom geworden.

Was die Gut- oder Bösartigkeit unserer Neubildung anlangt, so sind bis jetzt zu wenig Fälle bekannt geworden, als dass wir uns bereits ein sicheres Urtheil zutrauen könnten. Es scheint indessen, dass die Prognostik des Enchondroms auch auf diese seine Varietät Anwendung findet.

d. *Myxome oder Schleimgeschwülste.*

§ 167. Wenn wir Alles, was in den §§ 39, 152, 159, 162 über das Schleimgewebe gesagt ist, mit einem Blick umfassen, so leuchtet ein, dass dasselbe zwar als ein durchaus selbstständiges und lebensvolles Glied der Bindesubstanzreihe zu betrachten ist, dass es aber überwiegend häufig durch eine secundäre Metamorphose (§ 39.) aus anderen geschwulstbildenden Bindesubstanzen hervorgeht. Wir lernten ein Sarcoma, ein Lipoma, ein Enchondroma myxomatodes kennen und verstanden darunter Geschwülste, welche stellenweise in Schleimgewebe übergegangen sind. Hierbei wurde freilich aus dem Nebeneinander anatomischer Formen ein Schluss auf das Nacheinander derselben gemacht, doch bestätigen zahlreiche und sichere Beobachtungen die Möglichkeit einer myxomatösen Metamorphose des Knorpels, des Fettgewebes und des areolären Bindegewebes in dem Maasse, dass sich jener Schluss gegenüber der Annahme einer umgekehrten Aufeinanderfolge ganz entschieden, derjenigen einer gleichzeitigen Entstehung der gemischten Gewebstypen wenigstens in den meisten Fällen empfiehlt. Dies erwogen scheint es jedenfalls rath-

sam, nur solche Geschwülste Schleimgeschwülste zu nennen, welche durchweg und in allen Theilen aus Schleimgewebe bestehen. Dergleichen kommen zwar nicht eben häufig, aber doch so häufig vor, dass wir die von *Virchow* aufgestellte Gruppe der Myxome aufrecht erhalten können.

§ 168. Die Begriffsbestimmung des Schleimgewebes, welche nur eine schleimhaltige oder eine schleimig erweichte Grundsubstanz verlangt, über Form und Beschaffenheit der zelligen Theile aber gar nichts aussagt, lässt eine gewisse Anzahl histologischer Unterarten des Myxoms zu. Eine im Verhältniss zur Quantität der Grundsubstanz geringe Anzahl sei es runder, sei es sternförmig verästelter Zellen lässt die optischen und physikalischen Wirkungen des Schleimstoffs (§ 39.) am schönsten zur Geltung kommen. Das Myxoma hyalinum (Fig. 61.) zeichnet sich daher durch seine farblos durchscheinende, gallertartig zitternde Beschaffenheit am meisten aus. Nehmen die Zellen in der ganzen Geschwulst oder an einzelnen Stellen überhand, so tritt ein weisslich-markiger Zustand hervor — Myxoma medullare. Fettinfiltration der Zellen führt zum Myxoma lipomatodes.

Fig. 61. Hyalines Myxom des subcutanen Bindegewebes in der Umgebung des Kieferwinkels. $^1/_{300}$

§ 169. Auch dem Myxom kommt ein lappiger Bau, eine Zusammensetzung aus kleineren und grösseren Abtheilungen zu, welche durch bindegewebige Scheidewände von einander getrennt sind. Ueber seine Vascularisation ist bis dahin wenig bekannt geworden; Injectionen, welche ich selbst von einem faustgrossen, hyalinen Myxom der Wange angestellt habe, lassen mich vermuthen, dass das Myxom an Capillargefässen arm ist, dass nur Gefässe grösseren Calibers vorkommen, welche in den stärkeren Sepimenten verlaufen.

Das Myxom bildet knotige Anschwellungen, welche schnell wachsen und hierdurch, sowie durch die grosse Weichheit ihres Gewebes zu Verwechslungen mit weichem Carcinom Veranlassung zu geben pflegen. Wie das Lipom strebt auch das Myxom auf dem kürzesten oder leichtesten Wege nach der Oberfläche zu gelangen; hier bildet es höckrige oder fungöse Erhebungen und kann selbst zur pendulirenden, polypösen Geschwulst werden.

Das Unterhautzellgewebe am Oberschenkel, am Rücken, an den äusseren Genitalien des Weibes, sowie das intermusculäre Bindegewebe an Hals und Gesicht sind die bevorzugten Standorte des Myxoms; demnächst wird es am Knochen- und Nervensystem gefunden. Das Auftreten am Nervensystem ist nach *Virchow's* Beobachtungen nicht selten ein multiples in der Art, dass gleichzeitig an mehreren Puncten des bindegewebigen Perineuriums Myxomknoten gefunden werden. Prognostisch dürfte das Myxom, wenn wir das Sarcoma myxomatodes gehörig abzusondern wissen, zu den gutartigen Geschwülsten zu rechnen sein. Es kehrt nach gründlicher Exstirpation nicht wieder.

e. *Osteome oder knöcherne Geschwülste.*

§ 170. Von den knöchernen Geschwülsten gilt etwas Aehnliches, wie von den Schleimgeschwülsten. Das Knochengewebe ist zwar ein durchaus lebendiger, selbst verwandlungsfähiger Bestandtheil des Körpers, aber es ist wie das Schleimgewebe ein Terminalgewebe, d. h. es bildet in der Regel den Schlussstein einer Kette anderweitiger Metamorphosen. Die Stromata der Krebse können verknöchern. *Lücke* beschrieb sogar ein Epitheliom mit knöchernem Stroma, wir kennen ein Sarcoma ossificans, das Enchondrom und Osteoidchondrom können verknöchern, selbst die bindegewebigen Scheidewände des Lipoms sind ossificationsfähig, wir müssen also auch hier sagen: nur solche Geschwülste, welche durchweg und in allen Theilen aus Knochengewebe bestehen, dürfen als Osteome bezeichnet werden. Wollen wir mit *Virchow* ein hyperplastisches und ein heteroplastisches Osteom unterscheiden, so gehört natürlich Alles hierher, was wir in den §§ 71. 72. 73. von geschwulstmässigen Hyperplasieen des Knochensystems kennen gelernt haben. Heteroplastische Osteome kommen sicherlich sehr selten vor.

f. *Combinations- oder Mischgeschwülste.*

§ 171. In allen bisher betrachteten histioiden Heteroplasieen konnte mit mehr oder weniger Bestimmtheit ein Gewebe als das herrschende angesehen und danach Namen und Charakter der Neubildung festgestellt werden. Es unterliegt aber keinem Zweifel, dass es auch Mischgeschwülste giebt. Wenn neben deutlich lipomatösen Bestandtheilen deutlich chondromatöse gefunden werden, wenn Krebsknoten und Knötchen in einem Spindelzellen- oder Rundzellensarkome eingelagert sind, so wissen wir nicht, ob wir diese Dinge Enchondroma lipomatodes oder Lipoma cartilagineum, Sarcoma carcinomatodes oder Carcinoma sarcomatosum nennen sollen. Diese Verlegenheit wiederholt sich bei der Frage nach dem klinischen Charakter derartiger Geschwülste, Prognose etc. Indessen dürfen wir auf Grund einiger guter Beobachtungen in letzterer Beziehung festhalten: 1) dass Mischgeschwülste eine ungünstigere Prognose haben, als jede einzelne in der Geschwulst vertretene Species; 2) dass Beimengung von sarkomatösen oder gar carcinomatösen Bestandtheilen die Mischgeschwulst ohne Weiteres den Sarkomen resp. Krebsen gleichstellt. Eine solche Mischgeschwulst kehrt in der Regel schon nach der ersten Exstirpation in ihrer wahren Indoles, als Sarkom oder Carcinom wieder.

g. *Organopoëtische Geschwülste.*

§ 172. Zur höchsten Blüthe entfaltet sich die heteroplastische Neubildung in den organopoëtischen Geschwülsten. Wie der Name sagt, handelt es sich hierbei nicht mehr um die krankhafte Erzeugung einzelner Gewebe, sondern um diejenige ganzer Organe.

Am häufigsten wird die äussere Haut mit ihren Attributen nachgebildet. Geschwülste dieses Inhalts werden Dermoide genannt; auch Dermoidcysten, weil die Haut als geschlossener Balg mit einwärts gekehrter freier Oberfläche

erscheint. Die meisten Dermoidcysten, welche beobachtet und beschrieben worden sind, hatten etwa die Grösse einer Faust, doch können sie gelegentlich ein colossales Volumen (Manneskopfgrösse) erreichen. Ihr Wachsthum beruht nur zum Theil in den Neubildungsprocessen, welche in der Cystenwand stattfinden; es gesellt sich hierzu die Anhäufung der Hautabsonderungen im Cystenlumen. Als Cysteninhalt figurirt daher in der Regel ein schmieriger, der Vernix caseosa ähnlicher Brei, welcher aus abgestossenen Epidermisschüppchen und Hauttalg besteht. Daneben liegen lange, meist rothblonde und sehr dünne Haare, eingerollt, zu einem Knäuel geballt.

Die Epidermis zeigt die typische Sonderung in Horn- und Schleimblatt; Haarbälge und Talgdrüsen wie gewöhnlich.

Papillen werden der Dermoidcutis von einigen Autoren zugestanden, von anderen abgesprochen; sie scheinen jedenfalls nicht mit derjenigen Regelmässigkeit vorzukommen, wie an der äusseren Haut. Niemals dagegen fehlt ein Aequivalent des Panniculus adiposus, mittelst dessen sich die Dermoidcyste in das umgebende Bindegewebe verliert.

Von mehr zufälligen Bestandtheilen sind in erster Linie Zähne zu nennen, welche bisweilen in unerhörter Anzahl an der Oberfläche der Cutis hervortreten. Diese Zähne haben nicht immer eine so typische Gestalt, dass man sie für Backzähne, Schneidezähne oder Eckzähne erklären könnte; dass es aber wirklich Zähne mit Wurzel, Hals und Krone, mit Schmelz, Cement und Zahnbein sind, unterliegt keinem Zweifel. Nicht selten kann man sich überzeugen, dass diese Zähne in knöchernen Alveolen stecken. Dann haben sich in der Cystenwand wirkliche Knochen gebildet, welche ganz wie die Skeletknochen mit einer Beinhaut und Gefässen versehen sein können. *Henle* fand in einer Dermoidcyste einen 1″ langen, hufeisenförmigen Knochen, welcher zackige Fortsätze hatte, mit denen wiederum hanfkorngrosse, keilförmige Körper, mit lockeren Gelenkkapseln versehen, articulirten.

Ein seltener Fund in Dermoiden sind die höher organisirten Gewebe, Muskeln und Nerven. Doch sind auch sie zu wiederholten Malen nachgewiesen worden.

Die Dermoide kommen bei weitem am häufigsten, nämlich zu $^3/_5$ im Ovarium vor; demnächst im Hoden. Es ist möglich, dass die Eigenschaft der Ovarien und Hoden als Generationsdrüsen bei der Production der Dermoidcyste eine unterstützende Rolle spielt; aber sicherlich ist es ungerechtfertigt, wenn man deshalb jene als rudimentären Fötus angesprochen hat; denn es kommen auch in anderen Organen Dermoide vor. *Cloetta* beschrieb z. B. eine Dermoidcyste der Lunge.

§ 173. Noch mehr specialisirt hinsichtlich des Ortes der Entstehung als die Dermoidcysten sind endlich gewisse angeborene organoplastische Geschwülste, die man in der Regel unter das Capitel des Foetus in foetu einreiht. Ich halte diese Einreihung für unrichtig, aber sie beweist, dass man es hier mit einer sehr weitgehenden Reproduction menschlicher Organe zu thun hat. Die oft sehr umfangreichen Geschwülste haben ihren Sitz vor dem einen oder dem anderen Ende der Embryonalaxe, gewöhnlich am Steissbein, seltener an der Hypophyse des Gehirns. Man findet darin

ganze Glieder, namentlich Arme und Beine mit Muskeln, Nerven, Knochen und Gelenken. Ich hatte Gelegenheit, einen Fall zu untersuchen, wo im Cavum cranii ein Tumor organopoëticus in seiner Hauptmasse zwar aus einem bunten Gemisch aller möglichen Körpergewebe bestand, an einer Stelle aber die deutliche Anlage eines Fötus mit Augenpigmentpünctchen, Mundöffnung und nicht weniger als sieben Extremitäten darbot.

Specieller Theil.

I. Anomalieen des Blutes.

§ 171. Das Blut spielt in der Krankheitslehre eine so hervorragende Rolle, dass es einer näheren Erläuterung bedarf, wenn trotzdem die Anomalieen des Blutes in diesem Lehrbuche nur einen verhältnissmässig kleinen Raum einnehmen.

Die Stellung des Blutes in der Pathologie wird durch seine physiologische Bedeutung bedingt. Das Blut *vermittelt* den Stoffwechsel des Organismus. Es ist das Ernährungsfluidum, welches jedem einzelnen Theile des Körpers die für seine Existenz unentbehrlichen Nahrungsbestandtheile zuführt und dafür von den Theilen die unbrauchbaren und schädlichen Producte der mit der Ernährung verbundenen chemischen Vorgänge wegführt. Letztere gelangen mit dem Blute in die Excretionsorgane, wo sie aus dem Organismus entfernt werden. Von dieser Seite betrachtet ist also das Blut ein Sammelplatz von verschiedenen chemischen Körpern, welche dem Stoffwechsel bereits gedient haben oder noch dienen werden, von Körpern, welche sich jedenfalls nur *vorübergehend* hier aufhalten und dadurch dem Blute selbst eine Unbeständigkeit der chemischen Zusammensetzung ertheilen, für welche nicht das Blut selbst, sondern die Organe des Körpers verantwortlich sind.

Aber auch wenn man das Blut als Organ des Körpers betrachtet, ist es den übrigen Organen gegenüber ein wandelbares Element. Dass wir überhaupt ein Recht haben, das Blut neben die übrigen Organe des Körpers zu stellen, unterliegt keinem Zweifel. Einmal entsteht es in der Area vasculosa aus Keimgewebe, gleichberechtigt neben den übrigen Organen, ausserdem aber hat es seine specifischen Zellen, die Blutkörperchen, welche die ganz specifische Function haben, den Sauerstoff der atmosphärischen Luft in sich zu binden. Dass diese Zellen eine flüssige Intercellularsubstanz haben, dass das Blut überhaupt eine Flüssigkeit ist, darf uns nicht in dieser Auffassung beirren. Aber diese Texturbestandtheile sind wenig beständiger Natur. Das Blut gilt wohl mit Recht für dasjenige Gewebe, welches seine Verluste am schnellsten wieder ersetzt, welches überhaupt seine morphologischen und chemischen Bestandtheile am schnellsten wechselt. Dabei bereitet es seine constituirenden Elemente nicht in sich selbst, sondern bezieht seine Zellen

z. B. aus den Lymphdrüsen und der Milz, sein Eiweiss aus dem Verdauungsprocesse. Also auch hier sind bestimmte Organe für die Beschaffenheit des Blutes verantwortlich.

Die normale Beschaffenheit des Blutes beruht also einmal auf der regelmässigen Zumischung und Verwandlung der histogenetischen Blutbestandtheile, ferner auf dem regelmässigen und ungehinderten Zu- und Abgange der mehr transitorischen Nahrungs- und Excretstoffe, endlich darauf, dass keine ungehörigen und schädlichen Stoffe von irgend einer Seite her in das Blut aufgenommen werden. Jede Störung in dieser Beziehung wird eine Mischungsveränderung des Blutes, eine Dyskrasie hervorbringen und in der That sind bei weitem die meisten Anomalieen des Blutes derartige Krankheiten der Blutmischung.

§ 175. Von den mannichfaltigen Dyskrasieen des Blutes unterliegen aber nur wenige der anatomischen Betrachtung, nämlich nur diejenigen, welche auf Anomalieen der sichtbaren, in der farblosen Blutflüssigkeit aufgeschwemmten Theilen beruhen. Bekanntlich unterscheiden wir in dieser Beziehung 1) die rothen Blutkörperchen; runde Scheiben mit beiderseitiger centraler Depression, etwa viermal so breit als dick, ohne Kern, ohne Membran (?), aus einem farblosen Protoplasma (Stroma) und einer rothgelben, flüssigen Substanz (Hämatocrystallin) zusammengesetzt;[1] 2) die farblosen oder weissen Blutkörperchen, welche im Blute gesunder Menschen so sparsam gefunden werden, dass auf 150 rothe nur ein farbloses Blutkörperchen kommt. Diese Zellen sind membranlos, haben ein feingranulirtes Protoplasma und deutliche Kerngebilde. Entweder sieht man einen einfachen, runden, relativ grossen Kern oder 2 — 5 kleinere, glatte und glänzende Kerne. Ihre Form ist inconstant, da sie in ausgezeichneter Weise die Fähigkeit zu spontaner Bewegung besitzen; im todten Blute sind sie kuglig. Es sind also Zellen, welche den Zellen des Keimgewebes und des Eiters durchaus ähnlich und von ihnen durch anatomische Merkmale kaum zu unterscheiden sind; 3) die von *Zimmermann* entdeckten Elementarbläschen, farblose, ganz schwach contourirte, kreisrunde Gebilde, welche wegen ihrer Kleinheit und Blässe nur mit sehr starken Vergrösserungen gesehen werden können, gelegentlich aber in enormer Menge auftreten.

a. *Chlorosis.*

§ 176. Eine numerische Abnahme sämmtlicher obengenannter Gebilde ist das wesentliche Kennzeichen der chlorotischen Blutmischung. Diese Abnahme betrifft alle Formbestandtheile gleichmässig, so dass die Verhältnisszahl der farblosen zu den farbigen Blutkörpern keine Aenderung erfährt.

Das Blut als Ganzes erscheint dünnflüssiger und heller, wenn man will, wässriger als normal, es hinterlässt bei der Verdunstung einen ungleich geringeren

1) Neben den scheibenförmigen, rothen Blutkörperchen sieht man immer auch eine gewisse Anzahl kuglig gewordener. Diese zeichnen sich durch ihre scheinbare Kleinheit und ihr dunkleres, bis braunrothes Colorit aus, Eigenschaften, welche sich daraus erklären, dass dieselbe Masse, welche vordem in eine flache Scheibe ausgebreitet war, in eine Kugel eingerollt ist.

Procentsatz festen Rückstandes; dies alles aber nicht weil das Blut mehr Wasser, sondern weil es weniger Zellen enthält. Wo die Farbe des Blutes für die Farbe eines Organes tonangebend ist, z. B. an Schleimhäuten (Conjunctiva), in gewissen Regionen der äusseren Haut, da macht sich eine Blässe geltend, welche der ganzen Krankheit den Namen der Bleichsucht eingetragen hat.

Hinsichtlich der Aetiologie der Chlorosis besteht noch einiges Dunkel. Soviel ist gewiss, dass die chlorotische Blutmischung nicht beruht auf einem vorschnellen Zugrundegehen, nicht auf einer Atrophie der Blutkörperchen, sondern auf einer mangelhaften und ungenügenden Ergänzung der ausgelebten und ausscheidenden Zellen durch junge, lebenskräftige Elemente. Ob wir aber im Weiteren eine functionelle Störung der blutzellenbereitenden Organe, der Milz und der Lymphdrüsen, ob wir eine Störung der entfernteren Factoren der Blutbildung, z. B. der Chylification anklagen sollen, wissen wir nicht. Besondere Beachtung verdient die Ansicht *Virchow's*, wonach die Aplasie des Blutes häufiger mit einer gewissen Aplasie des ganzen Circulationsapparates, namentlich des Herzens und der arteriellen Gefässe zusammenfällt (s. unten), so dass die Chlorosis als eine angeborene und nicht in dem Maasse als eine erworbene Krankheit anzusehen wäre, wie es gewöhnlich geschieht.

b. *Leukämie.*

§ 177. Die leukämische Dyskrasie besteht in einer Alteration des numerischen Verhältnisses der weissen zu den rothen Blutkörperchen. Wir haben oben die mittlere Verhältnisszahl von weiss zu roth auf 1 : 450 angegeben. Eine mässige Vermehrung der farblosen Zellen liegt innerhalb der Gesundheitsbreite und kann unter anderem nach jeder grösseren Mahlzeit constatirt werden. Wächst aber die Anzahl der weissen Blutkörperchen gegenüber den rothen so sehr, dass z. B. auf 10 rothe ein farbloses kommt, ja dass schliesslich rothe und farblose Blutkörperchen zu gleichen Theilen im Blute aufgeschwemmt sind, so wird dieser Zustand schon dem blossen Auge als eine Entfärbung des Blutes ins Weissliche, Himbeerfarbene bemerklich und wir haben ein Recht, von »weissem Blut«, von Leukämie zu reden. Dieser höchst interessante Krankheitszustand wurde zuerst im Jahre 1845 gleichzeitig von *Virchow* und *Bennett* beschrieben; dem deutschen Pathologen gebührt aber das Verdienst, ihn sofort in seiner wesentlichen Bedeutung erkannt und erläutert zu haben. Nach *Virchow* haben wir es hier mit einer gesteigerten Zufuhr farbloser Zellen zum Blute zu thun, einer Zufuhr, für welche pathologische Zustände derselben Organe verantwortlich sind, von denen aus auch unter normalen Verhältnissen die farblosen Zellen in das Blut eingeführt werden, Milz und Lymphdrüsen.

§ 178. Die Milz ist von jeher als ein wichtiges Organ für die Wiedererneuerung des Blutes angesehen worden; in unsern Tagen hat man sie bald als das Grab der rothen Blutkörperchen, bald als die Geburtsstätte der farblosen bezeichnet; *Kölliker* hat ihr wohl mit Recht beide Functionen zugeschrieben. Unzweifelhaft ist der reichliche Gehalt des Milzvenenblutes an farblosen Zellen, welcher den Gehalt des

arteriellen Blutes um das 5 — 10fache übertrifft. Dass die Lymphdrüsen, namentlich die Mesenterialdrüsen, eine Quelle farbloser Blutkörperchen sind, ist eben sowenig zweifelhaft. Vergleichen wir nämlich die Lymphe des Ductus thoracicus mit derjenigen der peripherischen Lymphgefässe vor ihrem Durchgang durch die Drüsen, so finden wir, dass sie eine ungleich grössere Quantität von Lymphkörperchen enthält. Der Zufluss farbloser Zellen von Seiten der Milz und der Lymphdrüsen ist aber nicht zu allen Zeiten gleich stark. Am stärksten ist er einige Zeit nach eingenommener Mahlzeit. Diese Verstärkung fällt zusammen mit jener vorübergehenden Hyperämie des ganzen Digestionstractus, welche durch die Nahrungsaufnahme hervorgerufen wird und welche sich insbesondere an der Milz als eine deutliche Anschwellung des Organes kund giebt. Haben wir Gelegenheit, eine Milz in dieser Zeit zu untersuchen, so finden wir, abgesehen von bedeutender Hyperämie der Pulpa, die Malpighischen Körperchen deutlich geschwellt. Auch die Mesenterialdrüsen sind ungewöhnlich gross und blutreich. Es ist also wahrscheinlich, dass die gesteigerte Blutzufuhr eine schnellere Neubildung von farblosen Blutkörperchen in den Malpighischen Körperchen der Milz und in den Mesenterialdrüsen zur Folge hat. Die neugebildeten Zellen mischen sich dem Lymph- resp. Blutstrom bei, es kommt zu einer vorübergehenden Leukocytose; sobald aber die digestive Hyperämie des Unterleibes wieder nachlässt, kehren einerseits die lymphatischen Organe, anderseits die Blutmischung zu den gewöhnlichen Verhältnissen zurück.

§ 179. Auch die Leukämie ist regelmässig mit einer Anschwellung der lymphatischen Organe vergesellschaftet. In erster Linie steht hier die Milz.[1] Weit über die Hälfte aller Leukämieen sind rein lienal; seltener sind neben der Milz auch die Lymphdrüsen, am seltensten die Lymphdrüsen allein erkrankt.

Der leukämische Milztumor ist ursprünglich eine blosse Milzhyperämie. Das langsamer fliessende Blut häuft sich vornehmlich in jenen anastomosirenden Canälen der Pulpe an, welche von *Billroth* als ein Theil der Milzblutbahn erkannt und wegen ihres leicht zu demonstrirenden Zusammenhangs mit den ausführenden Blutgefässen »cavernöse Milzvenen« genannt wurden. Das lymphoide Parenchym der Pulpe (die intervasculären Stränge *Billroth's*) ist ebenfalls stark betheiligt; neben den gewöhnlichen farblosen Milzzellen gewahrt man daselbst ungewöhnlich viele rothe Blutkörperchen; auch die Malpighischen Körper sind grösser als normal, doch bleibt ihre Veränderung vor der Hand noch eine weniger auffallende Erscheinung. Dem unbewaffneten Auge fällt ausser der dunkelrothen Farbe, der geringeren Consistenz und bedeutenden Volumszunahme der Pulpe eine deutlich gelappte oder besser hügelige Beschaffenheit der Organoberfläche auf. Jeder dieser Hügel entspricht dem Verbreitungsbezirk einer Arteriola lienalis (Penicillus), die Vertiefungen zwischen den Hügeln sind durch die Insertion der grösseren Milzbalken bedingt, welche der Vergrösserung des ganzen Organs nur langsam folgen. Auch die Kapsel verträgt keine allzustürmische Ausdehnung. Ich finde in meinen Aufzeichnungen

1) Ich werde die pathologische Histologie der Milz und der Lymphdrüsen nicht in besonderen Capiteln sondern in kleineren, passenden Orts einzuschaltenden Excursen abhandeln.

aus *Virchow's* demonstrativem Curs (Berlin 1857—58) einen Fall von lienaler Leukämie, wo die Milz im Stadium der pulpösen Hyperämie auf die Dimensionen von ein Fuss Länge, zwei Zoll Dicke und fünf Zoll Breite angeschwollen und infolge davon eine Ruptur der Kapsel eingetreten war. Der Riss, mit einem Blutgerinnsel bedeckt, war drei Linien lang und ging auf beiden Seiten in die Vorstadien des Reissens, ein beginnendes Auseinanderweichen der Kapselfasern über.

§ 180. Im weiteren Verlauf der Krankheit entwickelt sich mehr und mehr eine Hyperplasie der Malpighischen Körperchen oder wie wir heutzutage sagen sollten, der lymphoiden Arterienscheiden. Es handelt sich hierbei zunächst um eine stärkere Anfüllung derselben mit farblosen Zellen, die sich durch Theilung aus den präexistirenden entwickeln. Der Zellenbildung folgt eine Eweiterung des feinfadigen Intercellularnetzwerkes und dieser endlich eine entsprechende Ausbildung neuer Capillargefässe, so dass die Vergrösserung der Malpighischen Körperchen in der That jeden der drei Structurbestandtheile betrifft, mithin als eine echte Hyperplasie aufzufassen ist. Die Malpighischen Körperchen treten jetzt auf der Schnittfläche deutlich als 1—3 Linien breite, weisse, derbe und dem Fingerdruck kräftig widerstehende Knötchen hervor; man gewahrt jetzt an ihnen viel häufiger als unter normalen Verhältnissen eine gablige Theilung, selbst baumförmige Verästelung, ein Beweis, dass dieselben nicht blos in der Dicke zugenommen haben, sondern auch längs der Gefässe, welchen sie anhaften, sei es aufwärts, sei es abwärts, vorgeschritten sind. (Fig. 62.)

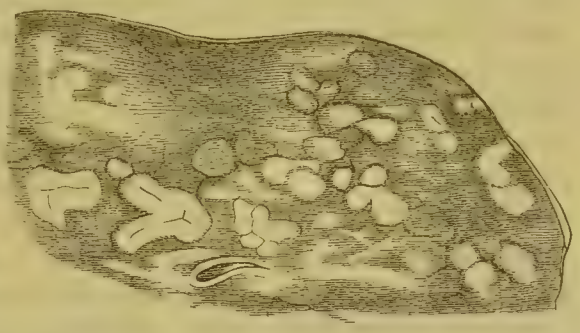

Fig. 62. Die Schnittfläche einer Milz im zweiten Stadium der leukämischen Anschwellung. Vergrösserung der Malpighischen Körperchen. Pigmentirte Atrophie der Pulpa.

Die Hyperplasie der Malpighischen Körperchen fügt natürlich zu den bestehenden Momenten der Anschwellung ein neues hinzu. Die Milz erreicht in Dicke, Breite und Länge das Höchste, was sie überhaupt erreichen kann. Da es sich aber bei alledem um Vorgänge innerhalb eines gegebenen, d. h. durch die Grösse der Milzkapsel bestimmten Raumes handelt, so versteht es sich fast von selbst, dass neben den hyperplastischen Processen auch »platzmachende« regressive Metamorphosen einhergehen. Letztere betreffen vornehmlich die Pulpe, welche, zwischen den immer weiter um sich greifenden Malpighischen Körperchen eingekeilt, in grossen Portionen zu Grunde geht. Hierbei findet stets eine reichliche Pigmentbildung statt und da diese am stärksten ist unmittelbar an der Grenze der weissschimmernden Malpighischen Körperchen, so resultirt eine ausserordentlich bunte, granitartige Zeichnung der Schnittfläche. Auch die Consistenz des Organes wird nach Maassgabe des vorwaltenden Bestandtheils, der Malpighischen Körper, eine äusserst derbe, mehr als lederartige, fast bretähnliche. Dazu gesellen sich chronisch entzündliche Processe des peritonäalen Ueberzuges, theils flächenhafte oder netzartige Hyper-

plasieen von knorpliger Beschaffenheit, theils membranöse, sehr gefässreiche Adhäsionen mit den umgebenden Unterleibsorganen.

§ 181. Gegenüber der lienalen Leukämie nennt *Virchow* lymphatische Leukämie jene seltenere Form, welche sich von Anbeginn durch eine vorwiegende Betheiligung des Lymphdrüsensystems charakterisirt, während der Milztumor zurücktritt oder gänzlich fehlt. Die Drüsen schwellen nicht alle auf einmal an, sondern die Krankheit beginnt etwa bei einer Inguinal- oder Axillarlymphdrüse und verbreitet sich zunächst über sämmtliche Lymphdrüsen derselben Region; dann folgen die weiter nach innen, dem Ductus thoracicus näher gelegenen, etwa die mediastinalen und retroperitonäalen Gruppen; demnächst schwellen von neuem peripherische Drüsengruppen an, bis schliesslich alles, was Lymphdrüse heisst, mehr oder weniger intumescirt ist. Die einzelnen Drüsen erreichen dabei nicht selten das Drei- bis Fünffache, selbst das Zehnfache ihres normalen Umfangs. Trotzdem ergiebt die anatomische Untersuchung in allen Fällen einen einfach hyperplastischen Process. Schon der Umstand, dass sich selbst bei sehr hochgradigen Intumescenzen die Lymphwege frei erhalten, und man im Stande ist, sowohl von den zuführenden Lymphgefässen her, als durch Einstich die Lymphsinus der Drüse anzufüllen, deutet darauf hin. Untersucht man feine, ausgepinselte Schnitte, so sieht man nichts, was nicht auch in einer normalen Lymphdrüse vorkommen könnte: engmaschige Netze aus feinen, glänzenden Fäden mit Blutcapillaren durchzogen und mit Lymphkörperchen ausgefüllt. Nur dass die Rindenknoten und Markstränge um vieles breiter und die Kapseln und Bindegewebssepta dicker sind als normal. *W. Müller* giebt an, dass sich bei den Lymphdrüsenhyperplasieen das zarte Bindegewebszellennetz, welches die Lymphsinus der Rinde und die Lymphbahnen der Marksubstanz durchsetzt, als das wesentliche histioplastische Element erweise, insofern sich gerade hier neue Marklager neben den vorhandenen entwickelten. Auch die heteroplastische Neubildung, z. B. der Krebs, soll gerade hier ihren Anfang nehmen.

§ 182. Mit diesen hyperplastischen Zuständen der Milz und der Lymphdrüsen ist aber die pathologische Histologie der Leukämie noch nicht erschöpft. Die Betheiligung anderer Organe des Körpers zeigt vielmehr, dass wir in jenen nur den Ausdruck einer allgemeinen Disposition zur Bildung von neuem lymphadenoiden Gewebe zu sehen haben. Das Vorhandensein einer gewissen Quantität von ungeformten Bindegewebe scheint in der That die einzige Bedingung zu sein, an welche das Auftreten der charakteristischen Veränderungen geknüpft ist. Indem sich die Zellen durch Theilung vermehren, bilden sie umschriebene, kleinere und grössere, dem blossen Auge milchweiss erscheinende Ablagerungen, welche sich von Eiterheerden nur dadurch unterscheiden, dass die Zellen in einem feinfadigen, aus erstarrtem Protoplasma gebildeten Maschenwerk liegen, welches neben den Zellen noch hinreichenden Raum für das Durchströmen der Ernährungsflüssigkeit darbietet. Es braucht aber kaum gesagt zu werden, dass eben diese Einbettung der Zellen, welche die leukämische Geschwulst vom Eiterheerde unterscheidet, sie auf eine Linie mit den Lymphdrüsen stellt, sie zum lymphadenoiden Gewebe erhebt. (Vergl.

hierzu die leukämische Anschwellung der Leber, der Niere, der serösen Häute bei den betreffenden Capiteln des speciellen Theils).

c. *Melanämie.*

§ 183. In der melanämischen Dyskrasie kommen unter den gewöhnlichen aufgeschwemmten Bestandtheilen des Blutes Pigmentkörper vor, welche sich bei exquisiteren Fällen in jedem dem Herzblut entnommenen Präparat nachweisen lassen. Es sind Schollen von höchst unregelmässigen, nicht näher zu beschreibenden Gestalten aus gelben, braunen, vorzugsweise aber schwarzen Körnchen zusammengesetzt; die meisten von ihnen sind nur klein, kleiner wenigstens als rothe Blutkörperchen, andere sind grösser, einzelne überschreiten den Umfang der rothen Blutkörperchen um ein Namhaftes.

Hier und da lässt sich an den schwarzen Klümpchen eine durchsichtige, farblose Hülle unterscheiden, welche die Unebenheiten der Oberfläche ausgleicht. Selten ist die Hülle von namhafter Dicke, dann aber tritt eine concentrische Schichtung an ihr hervor.

§ 184. Ich habe mich im allgemeinen Theil (§ 50. ff.) ausführlich über die Bildung pathologischer Pigmente verbreitet. Das dort Gesagte findet seine Anwendung auch auf die melanämischen Pigmentschollen. Sie entstehen aus Blutfarbstoff, sind metamorphosirtes, condensirtes und in Form von Körnchen ausgeschiedenes Hämatin. Auch die Bedingungen und der Ort der Entstehung können mit einer gewissen Bestimmtheit angegeben werden. Das melanämische Pigment bildet sich unter dem Einfluss der Wechselfieberkachexie und zwar vornehmlich in der Milz des Kranken.

Die pathologische Anatomie des Wechselfiebers beginnt mit einer activen Hyperämie der Leber und der Milz. Die Intumescenz, welche sich infolge dessen an beiden Organen entwickelt, kann eine sehr hochgradige werden. Dessenungeachtet kommt es erst bei längerem Bestande der Hyperämie zu bleibenden Desorganisationen. Als solche werden wir unter den Leberkrankheiten eine diffuse, interstitielle Bindegewebshyperplasie, die Induration der Leber kennen lernen. An der Milz wird bald eine Art von Erweichung des ganzen Parenchyms, bald ebenfalls ein indurativer, mit Verdickung der Kapsel und des Balkenwerkes einhergehender Zustand beobachtet. Dazu gesellt sich in besonders schweren Fällen, wie sie in Deutschland dank der verbreiteten Anwendung der Chinarinde nur noch sporadisch vorkommen, eine Pigmentbildung sowohl in der Leber als in der Milz.

Wir dürfen dieselbe direct von der erwähnten hochgradigen und andauernden Blutanhäufung in beiden Organen ableiten. Das Pigment erscheint in der Leber neben den Gefässen; zahlreiche aber kleine Blutergiessungen in die Capsula Glissonii und in das Leberparenchym geben hier den ersten Anstoss zur Pigmentbildung. Bei der Milz, deren eigenthümliche Structur die Möglichkeit einer Extravasation ausschliesst, da das Blut immer nur wieder in einen Blutraum extravasiren könnte, tritt die Pigmentirung in den intervasculären Strängen der Pulpa, also in denjenigen Regionen des Organismus auf, wo das Blut am langsamsten strömt. Hier wird ab und zu schon unter normalen Verhältnissen die Bildung von blutkörperchen-

haltenden und Pigmentzellen beobachtet. Bei der Pigmentmilz liegen in den intervasculären Strängen (Fig. 63. *b*) die schwarzen scholligen Massen so dicht, dass schon für das blosse Auge die Milz eine schiefrige bis schwarze Farbe erhält (die milza nera der italienischen Wechselfieberdistricte).

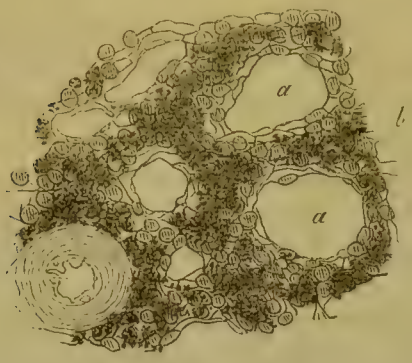

Fig. 63. Die melanämische Milz. Querschnitt von der Mitte des Organs. *a*. Die cavernösen Milzvenen. *b*. Die intervasculären Stränge mit dem Pigment. *c*. Ein Ast der Milzarterie. $^1/_{300}$

Von hier gelangen die Pigmentschollen in das Blut. Wir wissen, dass ein blutdichter Abschluss der intervasculären Stränge gegen die cavernösen Milzvenen (Fig. 63. *a*) nicht stattfindet; wir betrachten jene wie ein feinporöses, zwischen die arteriellen Uebergangsgefässe und die Venenanfänge eingeschaltetes Filter, welches bei der Milz dasselbe ist, was Capillargefässe und Parenchym bei anderen Organen. Bei dieser Filtration des Milzblutes werden die Pigmentschollen von der Stätte ihrer Bildung losgerissen und treten in das Blut über, wo ihre Anwesenheit die melanämische Dyskrasie verursacht. Soweit das Blut geht, so weit gehen auch die schwarzen Bröckel. Sie werden in allen Organen des Körpers gefunden, am meisten aber in denjenigen, welche sich durch die Engigkeit ihrer Capillaren auszeichnen, z. B. im Gehirn. Hier können nicht alle Pigmentschollen frei passiren. Die grösseren unter ihnen bleiben stecken. Es kommt zu Gefässzerreissungen hinter den verstopften Stellen, zu Blutung, Entzündung und Erweichung, kurz zu einem Ensemble anatomischer Veränderung, welches von den schwersten klinischen Erscheinungen begleitet ist. Auch die Wundernetze der Niere sind dem freien Durchwandern der Pigmentschollen nicht günstig, wenigstens finden wir nächst dem Gehirn am häufigsten in diesem Organe eine melanämische Pigmentirung, schwarze Pünctchen und Strichelchen in der Corticalsubstanz, welche der Lage nach den Malpighischen Körperchen und den Vasa afferentia entsprechen.

d. *Gerinnung des Blutes in den Gefässen (Thrombosis).*

§ 185. Eines der wichtigsten Capitel der allgemeinen Pathologie beschäftigt sich mit den Ursachen und den Folgen der Gerinnung des Blutes in den Gefässen. Wir entnehmen diesem Capitel nur dasjenige, was zum Verständniss der histologischen Processe, die dabei in Frage kommen, nöthig ist.

Zwei Bedingungen sind es, unter denen die Coagulation eintritt: Verlangsamung der Circulation und Unebenheiten an der inneren Oberfläche der Gefässe, an welchen sich das vorbeiströmende Blut reibt. Bei sehr vielen der im folgenden Abschnitte zu behandelnden Gefässkrankheiten werden wir der Thrombose als eines complicatorisch hinzutretenden Phänomens zu gedenken haben. Uebrigens lässt sich die Gerinnung durch vermehrte Reibung in sehr vielen, wo nicht in allen Fällen auf die Gerinnung durch Stagnation zurückführen; überall da nämlich, wo sich an den fraglichen Unebenheiten kleine und kleinste Vertiefungen vorfinden, in welchen

das Blut zu gestehen anfängt. Wir werden hierauf bei der Endocarditis zurückkommen.

§ 186. Der Act der Gerinnung selbst beruht auf der Ausscheidung des Fibrins aus dem Blute. Das Fibrin ist nicht als solches im Blute enthalten, sondern es bildet sich erst bei der Gerinnung. *A. Schmidt* hat die interessante Thatsache festgestellt, dass in den Blutkörperchen eine eiweissartige Substanz enthalten ist (Globulin, fibrinoplastische Substanz), welche mit einer ähnlichen, im Blutliquor enthaltenen (fibrinogenen Substanz) zu einer festen Verbindung zusammentritt, wenn die Gerinnungswiderstände aufgehoben oder besondere, die Gerinnung befördernde Bedingungen gegeben sind. Diese feste Verbindung ist es, welche wir Fibrin nennen.

Frisch ausgeschiedenes Fibrin ist eine farblose, im höchsten Grade aufgequollene Substanz. Zwei Tausendtheile Fibrin verleihen dem geronnenen Blute eine gallertartige Beschaffenheit. Unter dem Mikroskope entzieht sich das frisch ausgeschiedene Fibrin deshalb der Beobachtung, weil es eine vollkommen homogene, ganz farblose Substanz ist. Dieses ändert sich jedoch von dem Momente der Gerinnung an. Die Molecüle des Fibrins haben eine so grosse Anziehungskraft unter einander, dass sich dieses auf ein immer kleineres Volumen zusammenzieht und dabei die enthaltene Flüssigkeit mehr und mehr auspresst. Der Scheidung in fest und flüssig entspricht ein höchst charakteristischer mikroskopischer Vorgang: in der eben beschriebenen homogenen Masse entstehen zahlreiche Spältchen und Lücken, swischen denen das festwerdende Fibrin als ein mehr oder minder zartes, aus runden Fädchen gebildetes Netzwerk zurückbleibt.

§ 187. Diesen Uebergang kann man überall wahrnehmen, wo nicht eine zu grosse Anzahl zelliger Elemente die Beobachtung unmöglich macht. Das letztere ist aber bei der Gerinnung des Blutes in den Gefässen die Regel. Ungeheure Mengen rother und farbloser Zellen werden hier durch das geronnene Fibrin fixirt und verdecken den mikroskopischen Hergang der Fibringerinnung so vollkommen, dass man selbst an den feinsten, durch einen erhärteten Thrombus angelegten Schnitten nichts davon wahrnehmen kann. Wir können fest davon überzeugt sein, dass Fibrinausscheidung die Ursache der Thrombose ist, dass die nachfolgende Zusammenziehung und eine eigenthümliche Austrocknung, welche der Thrombus erfährt, lediglich von den beschriebenen Metamorphosen des Fibrins abhängig sind, aber für das Mikroskop ist im zellenreichen Gefässthrombus kein Fibrin vorhanden und wir können hinzfügen, es kömmt auch nicht wieder zum Vorschein.

§ 188. Der frische Thrombus hat stets eine dunkelrothe und gallertartig weiche Beschaffenheit, wie sie jedem Blutcoagulum zukommt. Die äussere Form desselben ist in jedem Falle abhängig von den Räumlichkeiten, in welchen die Gerinnung erfolgte. Sehr gewöhnlich sind cylindrische Pfröpfe, welche das ganze Lumen eines kleinen oder mittelgrossen Gefässes erfüllen und gegen den noch offenen Blutstrom hin mit einer conischen Spitze abschliessen (obstruirende Thromben). Andere Gerinnsel schliessen das Lumen des Gefässes nicht vollkommen, sondern sitzen der Wand nur einseitig an und zeichnen sich durch eine mehr bandförmige Gestalt und

ein zungenförmiges Ende aus (wandständige Thromben). Weitere Modificationen werden dadurch herbeigeführt, dass das bereits ausgeschiedene Gerinnsel überall da, wo es vom Blutstrom bespült wird, zu neuen Fibrinausscheidungen anregt. Schicht lagert sich auf Schicht, und so kann durch fortgesetzte Gerinnung 1) ein wandständiges Gerinnsel sehr leicht zum obstruirenden werden; 2) Die Gerinnung von einem Gefäss auf ein benachbartes übergehen. Im letzteren Falle wird sich das eindringende Gerinnsel zunächst wieder als ein wandständiges verhalten, dann obstruirend werden etc. Welchen Umfang, welche Form schliesslich der Thrombus haben wird, ist ganz unberechenbar und nur in wenigen Fällen, z. B. bei der Arterienunterbindung, mit einiger Bestimmtheit vorherzusagen. Hier gilt nämlich der Satz, dass die Gerinnung sowohl in der Richtung nach dem Herzen, als in der Richtung nach der Peripherie nicht weiter als bis zu den nächsten durchgängigen Collateralgefässen reicht. Von der peripherischen Gerinnung ist in der Regel nicht viel die Rede, weil sie wegen der vollständigen Contraction des Gefässes stets sehr dünne und unscheinbar auszufallen pflegt.

§ 189. Wir können jetzt zur Betrachtung der weiteren Schicksale der Thromben schreiten, müssen aber damit anfangen, dass wir einige Unterschiede in der primären Structur derselben hervorheben. Es kommt viel darauf an, wie schnell ein Thrombus entstanden ist, ob durch irgend ein plötzliches Ereigniss, z. B. durch Unterbindung, eine gewisse Portion Blutes plötzlich ausser Cours gesetzt wurde und sofort gerann, oder ob sich der Thrombus mehr allmählich bildete. Im ersteren Falle ist die Mischung der farblosen und rothen Zellen des Thrombus eine so gleichmässige, dass wir auf Durchschnitten die farblosen Zellen in regelmässigen Abständen durch die Masse der rothen Blutkörperchen vertheilt finden. Anders ist es, wo eine Blutgerinnung langsam entstand und langsam grösser und grösser wurde. Ich denke hier z. B. an die Thrombose, welche sich in den Gefässen einer diphteritisch gewordenen Amputationsfläche entspinnt und von hier aus langsam in die Venen des Theiles fortsetzt, an die Thrombose im linken Herzohr bei Stenose der Mitralklappe, an Thromben in varicösen Venen, Aneurysmen. In allen diesen Fällen, welche wir bei den Gefässkrankheiten näher kennen lernen werden, macht sich die sogenannte Viscosität der farblosen Blutkörperchen geltend und giebt zum geschichteten Bau des Thrombus Veranlassung. Die farblosen Blutkörperchen sind klebrig, d. h. ihr Protoplasma hat eine Neigung, sich an feste Theile anzuschmiegen, in deren Poren einzudringen. Am liebsten verbindet es sich mit dem Protoplasma anderer farbloser Zellen; schon im langsamer fliessenden Venenblut findet man die farblosen Blutkörperchen nicht selten paarweise zusammen und nur dem schnellen Strömen des Blutes in den Arterien und der fortwährend wiederholten Ausgiessung in ein System zahlloser engster Röhren ist es zu danken, wenn unter normalen Verhältnissen keine dauernde Verbindung zwischen diesen Gebilden zu Stande kommt.

Angenommen nun, es habe der Thrombus eine gewisse Grösse erreicht, es habe sich unlängst eine frische Schicht geronnenen Blutes darauf abgesetzt, so werden von allen vorüberströmenden Zellen des Blutes zunächst die farblosen wegen ihrer Klebrigkeit am Thrombus haften bleiben und sich in den äussersten Theilen

desselben festsetzen, ähnlich wie nach *v. Recklinghausens* Beobachtung bei eitrigen Entzündungen, die durch Einbringen eines feinporösen Körpers in das Unterhautzellgewebe hervorgerufen sind, die Eiterkörperchen in diese Körper eindringen und die Ränder derselben dicht infiltriren. Genug, es bildet sich eine Schicht farbloser Blutkörperchen, welche die Oberfläche so lange bedeckt, bis ein neuer Absatz von rother Thrombusmasse erfolgt. Mit anderen Worten, die Blutgerinnung erfolgt schubweise und zwischen je zwei Schüben haben die farblosen Blutkörperchen Zeit, sich in grösserer Menge an der Oberfläche festzusetzen.

Legt man einen Querschnitt durch einen derartigen Thrombus (Fig. 67.), so bemerkt man sofort, dass derselbe von einem System transparenter Linien durchzogen ist, welche mehr oder weniger deutlich eine concentrische Anordnung erkennen lassen. Diese Linien sind der optische Ausdruck querdurchschnittener Schichten von farblosen Blutkörperchen, welche mit etwas breiteren Schichten gewöhnlichen Cruors abwechseln. Wir unterscheiden also in Anbetracht ihrer primären Structur zwei Arten von Thromben: 1) ungeschichtete Thromben, welche durch plötzliche Gerinnung einer abgeschlossenen Blutportion entstanden sind; 2) geschichtete Thromben, welche durch schubweise, langsame und fortgesetzte Gerinnung entstanden sind.

§. 190. Die beiden Hauptrichtungen, in welchen ein Blutgerinnsel sich weiterhin umzuwandeln im Stande ist, werden als Organisation einerseits und Erweichung anderseits bezeichnet.

Die Organisation oder Bindegewebsmetamorphose wurde bisher fast ausschliesslich an den ungeschichteten Thromben grösserer Gefässe studirt. Daher fasst auch die folgende Darstellung zunächst nur diese ins Auge und nimmt von der Organisation geschichteter Thromben, als einem noch völlig unbekannten Process, ausdrücklich Umgang. — Der Thrombus ist am grössten unmittelbar nach der Gerinnung, wo er auch die dunkelrothe Farbe und die gallertartige Beschaffenheit eines frischen Blutgerinnsels hat. Von da ab verkleinert er sich von Tag zu Tag, sinkt schliesslich ganz in sich zusammen und verschwindet in einigen Monaten ohne eine Spur seines Daseins zurückzulassen. Mit dieser continuirlichen Verkleinerung geht eine Entfärbung und Verdichtung seiner Substanz Hand in Hand; er verliert sein ursprüngliches Dunkelroth, bis er sich kaum noch durch einen Stich ins Röthliche von der Gefässwandung unterscheidet; er wird trockner, derber; während er ursprünglich der Gefässwand locker anlag, tritt er später in die innigste Verbindung mit derselben, kurz er nimmt den Charakter eines Bindegewebspfröpfchens an, welches mehr ein Theil des umgebenden Bindegewebes sowie der Gefässwand als ein Theil des Blutes zu sein scheint. Dieser Gang der Veränderungen, wie ihn das blosse Auge feststellt, wird durch das Mikroskop in folgender Weise erläutert:

§ 191. Erwähnt wurde schon, dass im frischen ungeschichteten Thrombus die farblosen Blutkörperchen in ziemlich gleichen Zwischenräumen unter den rothen vertheilt sind. Von diesen farblosen Blutkörperchen geht die erste Veränderung aus. Dieselben vermehren sich einerseits durch Theilung, anderseits schicken sie

in verschiedenen Richtungen Ausläufer aus, welche einander berühren und ein zartes protoplasmatisches Netz mit Kernen in den Knotenpuncten bilden (Fig. 64. *b*).

Fig. 64. Querschnitt durch einen 37 Tage alten, in Alkohol erhärteten Unterbindungsthrombus der Art. cruralis. Mit diluirter Essigsäure und darauf mit wenig Ammoniak behandelt. *a*. Capillaren. *b*. Das Zellennetz der farblosen Blutkörperchen. In der Grundsubstanz die Contouren der rothen Blutkörperchen.

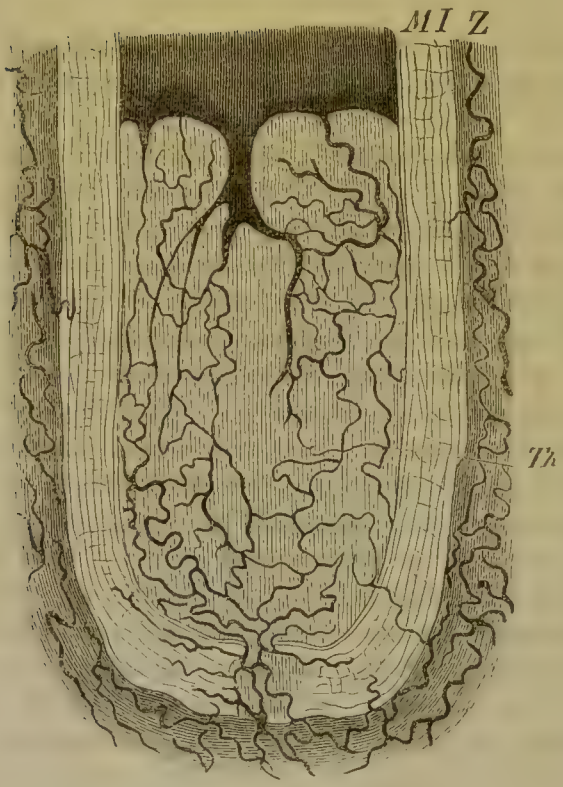

Fig. 65. Längsschnitt des unterbundenen Endes der Art. cruralis eines Hundes, 50 Tage nach der Unterbindung. Injection von *O. Weber*. *Th*. Thrombus. *MI*. Mittlere Gefässhaut. *Z*. Zellgewebshaut.

Wir könnten die Anordnung schon jetzt einer Bindesubstanz vergleichen, in welcher die Zellen durch die farblosen Blutkörperchen, die Grundsubstanz durch die Masse der rothen Blutkörperchen und den Faserstoff repräsentirt ist. Und dies ist in der That ich möchte sagen die Idee, welche der Organisation zu Grunde liegt und demnächst zur Ausführung kommt.

Sehr bald nachdem die erste Anlage vollendet ist, beginnt die Vascularisation des Thrombus.[1] Sie geschieht nach dem Typus der tertiären Gefässbildung, d. h. durch Eröffnung capillärer Blutwege längs der Fäden des protoplasmatischen Netzes. An jedem über acht Tage alten Thrombus kann eine mehr oder minder vollständige Vascularisation sei es durch Injection, sei es an feinen Durchschnitten nachgewiesen werden. Die Gefässe sind dünnwandige Capillaren mit wechselständigen Kernen (Fig. 64. *a*);

1) Siehe *O. Weber*, Handbuch der allgemeinen und speciellen Chirurgie, redig. von *Pitha* und *Billroth*. Bd. I. Lief. 1. pag. 143.

sie erhalten ihr Blut hauptsächlich aus dem noch wegsamen Lumen des thrombirten Gefässes selbst und geben es ebendahin wieder ab, bis sich anderweitige, aber immer noch spärliche Communicationen mit den Vasa vasorum ausbilden. Für das Zustandekommen dieser letzteren ist es nothwendig, dass die gefässlose, durch ihre homogene Grenzhaut gegen die Media abgeschlossene Intima durchbrochen werde, eine Aufgabe, welche der Natur offenbar schwerer wird, als wir annehmen möchten (Fig. 65.).

§ 192. Durch die Vascularisation wird dem Thrombus die Garantie eines dauerhafteren, organartigen Zusammenhangs mit dem Körper gegeben; er tritt von jetzt ab vollkommen in die Reihe der gefässhaltigen Bindesubstanzen ein. Wie steht es aber mit der Grundsubstanz dieses eigenthümlichen Bindegewebes?

Die rothen Blutkörperchen bilden mit dem Faserstoff zusammen die Hauptmasse des frischen Thrombus. Ihre Veränderungen sind daher auch die Hauptursache der Veränderungen, welche man ohne Mikroskop wahrnehmen kann. Dass die rothen Blutkörperchen ihren Farbstoff sehr bald entlassen, bewirkt die Entfärbung, dass sich der Faserstoff zusammenzieht und die enthaltene Flüssigkeit auspresst, bedingt die Verkleinerung und Austrocknung des Thrombus. Was übrig bleibt, ist 1) für jedes rothe Blutkörperchen eine entfärbte Protoplasmascholle; 2) der Faserstoff als ein zwar unsichtbarer aber nichts destoweniger sehr fester Kitt dieser Schollen. Beides zusammengenommen bildet eine schwer zerreissliche, niemals fasrige Masse, welche von der ersten Woche an bis etwa zur achten Woche als Grundsubstanz des Thrombus figurirt. Dabei können ihre Bestandtheile noch lange als das erkannt werden, was sie ursprünglich waren. An einem 37 Tage alten Unterbindungsthrombus fand ich die entfärbten Blutkörperchen noch so wohl in ihrer Gestalt erhalten, dass ich anfangs vor lauter Blutkörperchen die Gefässe und Bindegewebszellen nicht erkennen konnte; erst nachdem ich Essigsäure hinzugefügt, verschwammen die Contouren der Blutkörperchen unter gewaltiger Aufblähung des Präparates und das Gefäss- und Zellennetz trat deutlich hervor. Jetzt erst war die Aehnlichkeit mit einer gefässhaltigen Bindesubstanz nicht zu verkennen; auch stehe ich auf Grund dieses Verhaltens gegen Essigsäure weniger an, das Stroma der Blutkörperchen direct in Bindegewebsgrundsubstanz übergehen zu lassen. Aber selbst nach dem Zusatz von Essigsäure können noch durch vorsichtige Neutralisation des Reagens mittelst Ammoniak die Blutkörperchencontouren wieder zum Vorschein gebracht werden, so dass man Beides, das Gefäss- und Zellennetz und die gewesenen Blutkörperchen neben einander sieht. (Fig. 64.).

§ 193. Alles, was jetzt noch von histologischen Veränderungen folgt, kann nach § 151. als cavernöse Metamorphose des Thrombus bezeichnet werden. Es ist dasselbe, was man seiner Zeit auch als sinusartige Degeneration beschrieben hat. Das Lumen der Blutgefässe erweitert sich mehr und mehr, während das ursprüngliche Parenchym verschwindet und durch eine mässige Menge concentrisch um die Gefässe geschichteter farbloser Narbengewebe ersetzt wird. Der cavernöse Zustand ist zu einer gewissen Zeit aufs schönste ausgeprägt (Fig. 66.). Weiterhin werden

die Lumina der Gefässe immer grösser, die Balken immer dünner, bis sie zuletzt gänzlich verschwinden und damit der Thrombus zu existiren aufhört.

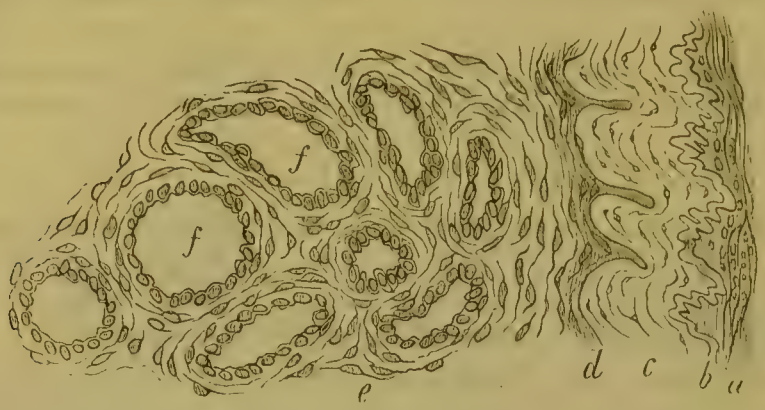

Fig. 66. Vom Querschnitte eines drei Monate alten Arterienthrombus. *a.* Media, nur die innersten Schichten. *b.* Grenzlamelle der Media und Intima. *c.* Intima. *d.* Grenze der Intima gegen den Thrombus. *e.* Thrombus. *f.* Gefässlumina. Deutliches Epithelium, $^1/_{300}$

§ 194. Die Erweichung der Thromben bildet zu der Organisation derselben einen ähnlichen Gegensatz, wie die Vereiterung zur Organisation der entzündlichen Neubildung. Dies gilt namentlich hinsichtlich der klinischen Bedeutung und der makroskopischen Eigenthümlichkeiten des Vorganges. Anlangend die letzteren, so spielt eine Entfärbung des ursprünglich dunkelrothen Thrombus auch hier eine hervorragende Rolle. Dieselbe beginnt regelmässig im Centrum des Thrombus und schreitet von hier nach der Peripherie fort; mit ihr Hand in Hand geht eine gewisse Verdichtung, welche aber nicht wie bei der Organisation eine andauernde, sondern nur eine vorübergehende Erscheinung ist und sofort in das Gegentheil, Erweichung und Verflüssigung der Thrombusmasse umschlägt, so dass wir zu einer gewissen Zeit im Innern des Thrombus eine gelbe, eiterähnliche Flüssigkeit, an der Peripherie eine noch ziemlich derbe, fleischroth gefärbte, der Gefässwand innig adhärente Schicht finden. Der Umstand, dass die Erweichung hauptsächlich an Thromben von exquisit geschichtetem Bau vorkommt, modificirt das anatomische Bild in mehrfacher Art. Die Schichten der farblosen Blutkörperchen zeigen sich bald als sehr geneigt, an dem Erweichungsprocesse Antheil zu nehmen, bald sind sie es, die dem Zerfall am längsten widerstehen. Im ersteren Falle löst sich frühzeitig die Verbindung der farblosen Zellen. Noch ehe die rothen Blutkörperchen ihren Farbstoff gänzlich abgegeben haben, zerbröckelt der Thrombus zu einem röthlichgrauen Brei, der bald mehr glatt, weinhefenartig, bald mehr vom Ansehen gehackten Fleisches ist.

Wenn umgekehrt die farblosen Blutkörperchen länger widerstehen, als die farbigen, so resultirt anfänglich eine käseartige Consistenz und Farbe, später ein mehr schwammiges oder fächriges Gefüge des ganzen in der Erweichung begriffenen Thrombus.

§ 195. Ich habe mich bemüht, auch das histologische Detail der Thromben-

erweichung festzustellen. Die in Fig. 67. gegebene Abbildung ist vom Querschnitt eines geschichteten, innerlich erweichten Thrombus. Der obere Rand des Bildes



Fig. 67. Vom Querschnitt eines erweichenden Thrombus. *a*. Cruorschichten *b*. Farblose, aus fast verbundenen weissen Blutkörperchen bestehende Schichten. *c*. Die Erweichungshöhle. $^1/_{300}$

zeigt die Grenze des noch nicht erweichten äusseren Theiles und der bereits erweichten Mitte. Unterhalb sieht man die fast regelmässige Abwechslung farbloser Sepimente und eingelagerter Cruorschichten. An der Erweichungsgrenze lösen sich einerseits die farblosen Streifen in Reihen von einzelnen farblosen Blutkörperchen auf, anderseits lockern sich die compacten Massen der rothen Blutkörperchen und mischen sich der Erweichungsflüssigkeit bei. Schon vorher haben auch sie ihren Farbstoff verloren und sind trübe geworden, so dass sie sich von den ursprünglich farblosen Zellen kaum unterscheiden lassen; jetzt löst sich auch ihr Stroma auf und ertheilt der Erweichungsflüssigkeit eine schleimige, oft fadenziehende Consistenz. Auch die farblosen Zellen zerfallen in kleine Körnchen. Die Erweichungsflüssigkeit enthält daher in der Regel nur körnigen Detritus und Fetttröpfchen; diese verleihen ihr das gelblich graue, puriforme Aussehen; wirkliche Eiterkörperchen (wenn wir auch die farblosen Blutkörperchen so nennen wollen) kommen darin nur sparsam vor und von irgend einer Neubildung zelliger Elemente ist nicht die Rede, so dass die Bezeichnung der Thrombenerweichung als Vereiterung zwar die makroskopischen Erscheinungen

bis zu einem gewissen Puncte charakterisirt, aber keineswegs das Wesen der Sache trifft.

§ 196. Die Erweichung der Thromben ist in mehr als einer Beziehung ein gefährlicher Process. In erster Linie aber droht die Möglichkeit, dass überall da, wo der Thrombus den freien Blutstrom berührt, Theile desselben abgelöst und fortgeführt werden. Ist dies geschehen, so treiben die Bröckel mit dem Blutstrom weiter und gelangen

a. aus den Hohladerwurzeln durch das rechte Herz in die Lungen

b. aus den Lungenvenenwurzeln durch das linke Herz in die verschiedensten Organe des Körpers;

c. aus den Pfortaderwurzeln in die Leber. Wie weit sie bei dieser Einwanderung in die Ramificationen des von ihnen betretenen Gefässgebietes vordringen, hängt von dem Umfange jedes einzelnen Bruchstückes ab. Es liegt auf der Hand, dass nur solche Bruchstücke überall frei passiren können, welche nicht grösser sind als die Blutkörperchen. Alles, was diese Grösse überschreitet, bleibt irgendwo hängen und verstopft das Gefäss, dessen Lumen es nicht mehr passiren kann. (Embolie).

Mancherlei lässt sich über die Lieblingswege der einwandernden Pfröpfe (Emboli) sagen: Lungenembolieen gehen vorzugsweise gern in jenen langen, geradlinigverlaufenden Aesten der Pulmonalarterie, welche an der Innenfläche der unteren und mittleren Lungenlappen zu den Rändern und den anstossenden Partieen der äusseren Oberfläche verlaufen. Im Aortensysteme pflegen grössere Emboli mit Vorliebe die Arteria poplitea und die Arteria fossae Sylvii aufzusuchen. Es ist wahrscheinlich, dass die geringere Biegung des Weges, welchen der Embolus in den genannten Fällen zu machen hat, auf seinen Gang bestimmend wirkt. Oft scheint es vorzukommen, dass ein Embolus auf der gabligen Theilungsstelle einer Arterie, dem Sporn, zu reiten kommt und dann wie eine Eisscholle am Eisbrecher in kleinere Bröckel zerschellt. Diese vertheilen sich auf eine grössere Anzahl abgehender Aeste. Multiple Embolieen an einer bestimmten Region eines Organes bei vollkommener Immunität der übrigen, z. B. einer einzelnen Malpighischen Pyramide der Niere, eines einzigen Lungenlobus, finden so ihre Erklärung. Endlich ist durch *O. Weber's* Versuche festgestellt, dass kleinere Emboli das Capillarsystem der Lunge passiren können, um in den engeren Capillargefässen der Niere stecken zu bleiben.

§ 197. Die embolischen Processe, d. h. die krankhaften Veränderungen, welche sich in den von der Embolie betroffenen Organen entwickeln, werden wir anderorts ausführlicher zu studiren haben. Hier nur die allgemeine Bemerkung, dass Blutlosigkeit zwar die erste und directe Folge jeder Gefässverstopfung (Blutvorenthaltung, Ischämie) ist, dass die Blutlosigkeit aber in der Regel alsbald einer übermässigen Blutfüllung Platz macht. Je vollkommener das verschlossene Gefässgebiet durch Anastomosen mit Nachbargebieten verbunden ist, um so mehr wird es sich als ein blinder Anhang, ein Recessus des Circulationsapparates darstellen, welcher zwar von allen Seiten her mit Blut gefüllt wird, aber keinen ausreichenden Abfluss hat, so dass in ihm ein höherer Druck herrscht, als in allen anderen Ca-

pillaren. Diese secundäre Blutfüllung kann bis zur Gefässzerreissung, zum hämorrhagischen Infarcte gehen, aber das Blut stagnirt, der Blutwechsel sinkt auf null, die Ernährung hört auf. Alle embolischen Processe haben daher im Wesentlichen den Charakter von Ernährungsstörungen, nicht wenige den der Nekrose selbst. (Vergl. die metastatischen Abscesse der Lunge, der Leber, der Nieren, die embolischen Nekrosen der Knochen, die gelbe Erweichung des Gehirns u. s. w.).

II. Anomalieen des Circulationsapparates.

1. Krankheiten der Arterien und Venen.

§ 198. Der pathologischen Histologie des Gefässsystems lasse ich eine kurze Betrachtung der normalen Texturverhältnisse vorangehen, vorzüglich deshalb, weil die geläufigen Darstellungen dieses Gegenstandes einige unerledigte Streitpuncte enthalten, über welche ich mich wegen ihrer hervorragenden Bedeutung für krankhafte Veränderungen zuvor aussprechen möchte.

Wie von vornherein zu erwarten steht, sind alle Gefässe des Körpers nach einem übereinstimmenden Plane gebaut und dieser lässt sich am besten genetisch entwickeln. Es sei $a - b$ (Fig. 68.) eine Capillargefässschlinge, $\alpha - \beta$ die Grenze eines im Wachsthum begriffenen Organes. Das Blut strömt unter einem gewissen Druck, mit einer gewissen Geschwindigkeit und unter einer gewissen Spannung der Gefässwand von a nach b. Wir wollen diesem Druck, dieser Geschwindigkeit und dieser Spannung jeder den Werth 1 beilegen. Rückt durch das fernere Wachsthum des Organes die Grenze desselben von $\alpha - \beta$ nach $\gamma - \delta$, so genügt die Capillarschlinge $a - b$ nicht mehr zur Ernährung des vergrösserten Gefässterritoriums. Es entsteht eine neue Capillarschlinge $c - d$. Diese wächst wie jedes Gefäss des Organismus aus einem bereits bestehenden Gefässe hervor. Es sei, was sehr wohl möglich ist, mit seinen beiden Schenkeln in die Capillarschlinge $a - b$ ganz in derselben Weise eingepflanzt, wie die Capillarschlinge $a - b$ in ihr eigenes Muttergefäss. Mit der Vergrösserung der Blutbahn geht eine Vermehrung des Blutes Hand in Hand, so dass das Blut in $c - d$ sofort mit derselben Geschwindigkeit, demselben Druck und derselben Spannung der Wand strömt, wie früher in $a - b$. Für $a - b$ aber haben sich

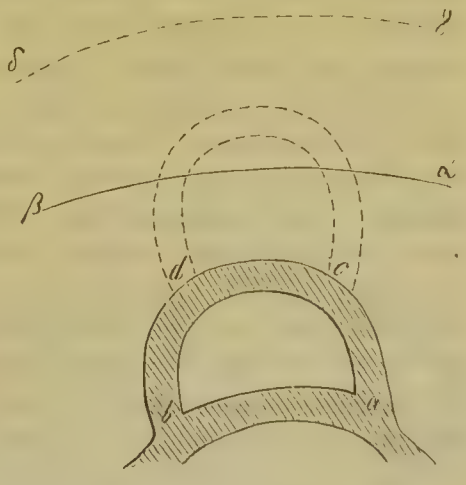

Fig. 68.

diese Werthe geändert. Fassen wir den Querschnitt *a* ins Auge, so strömt jetzt durch diesen nicht blos dasjenige Blut, welches die Capillarschlinge *a—b* mit der Spannung, Druck und Geschwindigkeit 1 füllt, sondern auch dasjenige, welches die Capillarschlinge *c—d* füllt. Es wird also, vorausgesetzt dass *c—d* ebenso lang und so weit ist als *a—b*, bei *a* der Druck, die Geschwindigkeit und die Spannung 2 herrschen. Denken wir uns diese Betrachtung weiter geführt, lassen wir mit dem weiteren Wachsthum des Organes immer neue und neue Capillargefässe aus den alten hervorgehen, so werden in ganz entsprechender Weise auch der Druck, die Geschwindigkeit und Spannung in den zu- und abführenden Gefässen zunehmen, es werden an die Widerstandsfähigkeit der Querschnitte *a* und *b* immer grössere Anforderungen gestellt. Wir können erwarten, dass infolge hiervon die Gefässwand dünner, das Lumen weiter werden möchte. Das Lumen wird auch in der That weiter, die Wandung wird aber nicht dünner, sondern hier greift ein eigenthümliches, das Wachsthum des gesammten Gefässsystems beherrschendes Gesetz ein, vermöge dessen den erhöhten Ansprüchen an Widerstandsfähigkeit des Gefässquerschnitts durch eine Verdickung der Wand entsprochen wird (Hypertrophie und Dilatation). Die Gefässwand wird dicker, der eine Schenkel unserer Capillarschlinge wird zur zuführenden Arterie, der andere zur abführenden Vene.[1]

§ 199. Den histologischen Process, durch welchen ein Capillargefäss zu einer kleinen Arterie oder Vene wird, hat noch Niemand gesehen. Wir müssen hier wie so oft aus dem Anblick dessen, was im Werden oder was geworden ist, unsere Schlüsse ziehen. Die Wandung eines Capillargefässes besteht aus einer homogenen, glashellen, von Strecke zu Strecke mit Kernen besetzten Membran. Durch Behandlung mit salpetersaurem Silberoxyd lässt sich nachweisen, dass diese Membran aus harmonisch aneinandergefügten Platten zusammengesetzt ist, in deren ungefähren Mittelpuncten je ein Kern mit etwas weichem Protoplasma angefügt ist. Die Platte selbst kann als eine dünne Schicht erhärteten Protoplasmas angesehen werden. Die Capillarmembran steht in ununterbrochenem Zusammenhange mit einer etwas dickeren Glashaut, welche an allen Arterien und Venen, selbst an der Aorta noch an der Grenze zwischen der innern und mittleren Gefässhaut gefunden wird und auf Querschnitten ausser an ihrem stärkeren Glanz sofort an einer regelmässig welligen Doppelcontour zu erkennen ist, da sie wegen ihrer geringeren Elasticität die Lumensveränderungen des Gefässes nicht durch Verdickung und Verdünnung, sondern durch Faltung und Entfaltung mitmacht. (S. Fig. 66. *b*.) An der inneren Oberfläche dieser Haut entsteht die Intima und das Gefässepithelium, an der äusseren die Muscularis und Adventitia. Das Baumaterial

1) Streng genommen passt unser Schema nur für diejenigen Gefässeinrichtungen, bei welchen ein Capillarbezirk nur ein zuführendes und ein abführendes Gefäss besitzt, für Wundernetze. Wenn dasselbe auf alle Gefässeinrichtungen des Körpers passen soll, so muss noch hinzugefügt werden, dass durch Anastomosen unter den benachbarten Capillargebieten die Bildung grösserer und endlich ganz grosser Gefässbezirke ermöglicht wird, indem etwa die Arterie des einen Stromgebietes Blut für beide zuführt, die Venen das Blut aus beiden Stromgebieten zum Herzen zurückführt. Dergleichen Modificationen können natürlich den Hauptinhalt unserer Betrachtung nicht alteriren.

wird von den Capillarzellen geliefert, welche sich durch Theilung vermehren, wie man an den sogenannten Uebergangsgefässen leicht wahrnehmen kann.

Die Intima der grösseren Arterien und Venen zeigt uns sowohl auf dem Querschnitt als auf dem Längsschnitt dasselbe Bild, die *Henle*'schen gestreiften Lamellen, welche sich bei fünfhundertfacher Vergrösserung (Fig. 69.) als feingestreifte, wellig gebogene Lagen von Bindegewebsgrundsubstanz darstellen, in deren Zwischenräumen linsenförmige plattgedrückte Zellen Platz finden. Da, wo diese Zellen liegen, sind die einander zugewendeten Oberflächen der Grundsubstanz von homogener, stark glänzender Beschaffenheit und in der Art doppelt contourirt, dass dadurch der Anschein einer eigenen Zelleneinhüllung entstehen kann. Diese Auffassung gewinnt noch mehr Wahrscheinlichkeit, wenn man auf dem Flächenschnitte (Fig. 70.) sieht, wie sehr die genannte Eigenthümlichkeit der Grundsubstanz wirklich mit der Einlagerung zusammenhängt. Die Zellenlücken mit ihrer Auskleidung erscheinen hier als sternförmig verästelte, unter einander anastomosirende Gebilde. Das ganze Verhältniss erinnert sehr an die Einkapselung der Knorpelzellen. Doch fragt es sich, ob die sternförmigen Kapseln der Intima geschlossene Behälter sind; jedenfalls finden sich bei Neubildungen, welche von der Intima ausgehen, die neugebildeten Zellen auch ausserhalb der »Bindegewebskörperchen« und müssen also entweder nicht aus diesen Zellen hervorgegangen, oder sie müssen aus den Kapseln entwichen sein.

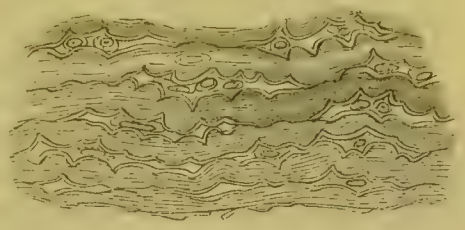

Fig. 69. Vom Durchschnitt der Tunica Intima der Aorta. Die Erklärung im Text. $^1/_{501}$.

Fig. 70. Vom Flächenschnitt der Tunica intima der Aorta. Die Erklärung im Text. $^1/_{500}$.

Aus Rücksicht auf die demnächst abzuhandelnden Krankheiten der Intima habe ich mich etwas länger bei der bisher noch zu wenig betonten Structur dieser Membranen aufgehalten. In Beziehung auf die beiden äusseren Gefässhäute kann ich mich desto kürzer fassen. Die aus glatten Muskelfasern gebildete Media giebt den eigentlichen Körper aller grösseren Gefässe ab. Den kleinsten Arterien und Venen verleihen die querlaufenden, kernhaltigen Spindeln ein höchst charakteristisches geringeltes Ansehen, bei den stärkern Gefässen liegen die Muskelfasern bündelweise in einem Fachwerk von elastischen, gefensterten Lamellen. Drei bis zehn und mehr Hauptlamellen, durch gleiche Zwischenräume von einander entfernt, liegen der Oberfläche des Gefässes parallel und werden mit der nächstfolgenden innern resp. äusseren, durch schräg verlaufende Brücken verbunden. Auch diese Brücken sind gefenstert, so dass sich die Muskelbündel aus einem Fach in das anstossende fortsetzen können. — Die Adventitia besteht zum grössern Theil aus ungeformtem Bindegewebe, welches mit Gefässen und elastischen Elementen (Membranen und

Fasern) reich durchsetzt ist. Ausnahmsweise (bei den grösseren Venen) kommen daselbst längsverlaufende, glatte Muskelbündel vor.

a. *Entzündung.*

α. Acute Entzündung.

§ 200. Die Erscheinungen der acuten Gefässentzündung schliessen sich unmittelbar an die Geschichte der Blutgerinnung in den Gefässen an, indem sie sich mit grosser Vorliebe, aber auch fast ausschliesslich nur da einstellen, wo ein erweichendes Blutgerinnsel der innern Oberfläche einer Vene oder Arterie anliegt und die Gefässhäute durch die diffundirenden Producte der Erweichung reizt. Dieses Verhältniss ist so häufig, dass es *Dupuytren* seiner Zeit veranlasst hat, die Reihenfolge der Processe umzukehren und die acute Entzündung der Gefässhäute als Ursache, die Blutgerinnung als Folge aufzufassen.

Für das unbewaffnete Auge sind selbst erhebliche und ganz durchgreifende Texturveränderungen, wie sie die acute Entzündung hervorbringt, wenig auffallend. Wir constatiren eine Hyperämie der Vasa vasorum, vorzugsweise an der Grenze der Media und Adventitia, eine Verdickung der Häute auf das drei- und vierfache, so dass entzündete Venen auf dem Querschnitt nicht von gewöhnlichen Arterien zu unterscheiden sind. Die innere Oberfläche zeigt statt der normalen Glätte eine trübe, opake, bis sammetartige Beschaffenheit. Selten bemerkt man kleine Eiteransammlungen, welche pustulöse Erhebungen der Intima bewirken. Das Mikroskop weiss über den Zustand eines so veränderten Gefässes viel mehr zu berichten. Alles, was Zelle heisst, ist in einem entzündlichen Proliferationsprocess begriffen. Tausende von jungen Elementen, welche man ohne weiteres als Eiterkörperchen ansprechen darf, finden sich zwischen den Fasern der Adventitia, zwischen allen Schichten der Muscularis, zwischen den gestreiften Lamellen der Intima. In der Adventitia habe ich neben den Zellen gelegentlich auch grössere Anhäufungen einer gallertigen, ungeformten Masse gefunden, die ich für geronnene Lymphe halte: ebenda, aber auch in den äusseren Schichten der Muskelhaut kommen Extravasate vor, welche dem Gefässverlauf auf grössere oder geringere Erstreckung hin folgen. Die Eiterbildung in der äussersten Haut schreitet nur in einzelnen Fällen zu abscessähnlicher Confluenz des Eiters fort. Diese Abscesse erscheinen als lange Streifen rahmigen Eiters, welche das Gefäss begleiten und nicht mit Gefässen verwechselt werden dürfen, welche mit erweichter Thrombusmasse erfüllt sind. Die Betheiligung der Intima ist weniger constant, ich möchte sogar behaupten, dass in der Mehrzahl der Fälle die Intima die am wenigsten veränderte Gefässhaut ist. Sie ist nämlich hinsichtlich ihrer Ernährung so sehr auf das im Gefäss circulirende Blut angewiesen, dass mit dem Eintritt der Gerinnung geradezu ihr Hauptnahrungsquell abgeschnitten und sie selbst der Nekrose preisgegeben ist, wenn nicht, wie bei der Organisation des Thrombus, sich alsbald Gefässe in dem geronnenen Blute entwickeln. Das passive Verhalten der Intima muss also als ein Mangel an Lebensenergie und Nahrungsmaterial aufgefasst werden und diese Auffassung wird durch die Beobachtung bestätigt, dass im weiteren Verlaufe des Processes nicht selten eine wirkliche Nekrose und Ablösung der Intima von der Media eintritt.

§ 201. Ausser bei der Arteriitis und Phlebitis thrombotica sind wir selten in der Lage von einer acuten Entzündung der Gefässwandungen zu reden. Indessen erinnere ich daran, dass die Gefässe durch ihre bindegewebige Adventitia mit dem gesammten Bindegewebe der Organe zusammenhängen, dass rechtverstanden die Gefässwandungen ein Theil dieses Bindegewebes sind und daher an allen, auch den acuten Entzündungen der Organe den innigsten Antheil nehmen können. Wir werden sogar sehen, wie bei vielen Entzündungen innerer Organe, z. E. der Pia mater, der Nieren, die Adventitia und die nächste Nachbarschaft der Gefässe den Hauptsitz der Veränderungen bilden.

β. Chronische Entzündung.

§ 202. Chronisch-entzündliche Zustände kommen zwar andeutungsweise an allen Abschnitten des Gefässsystems vor, doch ist in dieser Beziehung kein Process so wichtig, als die chronische Entzündung der innern Arterienhaut, die Endarteritis chronica deformans, wie sie von *Virchow* genannt ist. Die Vorstellung, dass es sich bei dieser Krankheit, welche auch der atheromatöse Process genannt wird, um eine Entzündung handle, ist bereits alt. Man hielt eine eigenthümlich durchscheinende Substanz, welche sich über das Niveau der Intima erhebt und welche, wie sogleich gezeigt werden soll, die verwandelte Intima selbst ist, für eine entzündliche Ausschwitzung, den ganzen Process für eine exsudative Entzündung. Der Einwand dass das Exsudat in seiner Eigenschaft als Liquor sanguinis gar keine Veranlassung habe, gerade dann zu gerinnen, wenn es sich der Mutterflüssigkeit wieder beimischt, lag allerdings sehr nahe. *Rokitansky* trat daher mit der Behauptung hervor, dass die fragliche Substanz zwar geronnenes Fibrin, aber nicht aus den Vasa vasorum ausgeschwitzt sei, sondern sich auf der entzündeten Stelle der Gefässwand aus dem vorbeiströmenden Blute niedergeschlagen und aufgelagert habe. Aber auch diese Fassung erwies sich mit der Zeit als unhaltbar. *Lobstein* und nach ihm *Virchow* lehrten uns das Wesentliche des Processes in einer Veränderung des Parenchyms der Intima zu suchen und davon dasjenige auszuscheiden, was etwa in Folge davon aus dem Blute aufgelagert ist. Die Grundzüge unserer heutigen Anschauung über die in Rede stehende Erkrankung rühren von *Virchow* her.

§ 203. Wir haben es mit einer chronischen Entzündung der innern Gefässhaut zu thun. Zwar finden wir nicht alle Cardinalsymptome der Entzündung, sondern nur Anschwellung und wenn man will Functionsstörung; aber die feineren Veränderungen, welche dabei die Intima erfährt, sind durchaus analog denjenigen, welche wir bei anhaltenden Reizzuständen im Bindegewebe entstehen sehen. Vieles spricht auch dafür, dass ein mechanischer, auf die Wandung wirkender Reiz als Mitursache der Veränderungen angesehen werden könne. Letztere nämlich finden sich vorzugsweise an solchen Stellen, an welchen der Blutstrom sich am stärksten bricht, an der oberen Krümmung des Arcus Aortae, an den Abgangs- und Theilungsstellen der Gefässe. Doch darf die mechanische Insultation nur als Mitursache, namentlich als localisirendes Moment der Endoarteritis gelten. Von anderweitigen ätiologischen Beziehungen ist das höhere Alter und eine opulente, namentlich an spirituösen

Genüssen reiche Lebensweise anzuführen. Gicht und Endoarteritis haben eine ähnliche Aetiologie, werden daher auch häufig nebeneinander gefunden.

§ 204. Den Ausgangspunct aller weiteren Metamorphosen bilden gewisse flache, beetartige, ebene, seltener hügelige Anschwellungen der innern Arterienhaut. Dieselben erheben sich selten mehr als eine Linie über das Niveau der Oberfläche und sind von sehr unregelmässigen äussern Begrenzungen; an der Abgangsstelle der Gefässe umgreifen sie diese ringförmig. Ihre Farbe und Consistenz ist ziemlich wechselnd, doch kann man sie im Allgemeinen als bläulich oder röthlichgrau und knorpelähnlich bezeichnen, selten findet man eine mehr gallertartige oder schleimige Beschaffenheit.

Was den mikroskopischen Befund anlangt, so will ich zunächst noch einmal hervorheben, dass man sich an krankhaften Durchschnitten durch die Grenze der Anschwellung überzeugen kann, wie die äusserste, gewöhnlich am wenigsten veränderte Lamelle der Intima in ununterbrochener Continuität auf die Oberfläche der

Fig. 71. Endarteritis chronica. Durchschnitt durch eine sklerotische, innen bereits fettig entartete Anschwellung der Intima. 1/25. *b*. Grenze der Media und Intima. *a*. Intima. Bei *c* dieselbe hyperplastisch verdickt, bei *d* zum atheromatösen Abscess zerfallen. Das Nähere im Text.

Anschwellung übergeht, dass wir also nicht eine Auflagerung, sondern eine evidente Verdickung dieser Membran vor uns haben (Fig. 71. *a—c*). Weiterhin steht soviel fest, dass wir es hier mit einem Wucherungsprocesse in und aus dem Bindegewebe der Intima zu thun haben, welcher zur Vermehrung dieses Bindegewebes geführt hat: zahllose junge Zellen sind überall zwischen den Lamellen vertheilt: hie und da findet man grössere Anhäufungen derselben. Diese Zellennester sind die Ausgangs- und Mittelpuncte für neue Systeme concentrisch geschichteter Bindegewebslamellen, welche sich zwischen die vorhandenen einschalten, dieselben auseinanderdrängen. Mit der Neubildung der Zellen nämlich geht eine entsprechende Neubildung fasriger Grundsubstanz Hand in Hand, niemals überwiegt die Zahl der Zellen so sehr, dass ein etwa eitriges Verhalten resultirte. Eher findet man stellenweise eine weiche, selbst schleimige Beschaffenheit der Grundsubstanz verbunden mit einer netzförmigen Anordnung der Zellen, also Schleimgewebe: im Ganzen aber können wir nicht umhin, die grosse Aehnlichkeit der Neubildung mit der normalen Textur

der Intima zu betonen, somit das erste Stadium der Veränderung, die sogenannte Sclerose der Intima als eine entzündliche Hyperplasie aufzufassen.

§ 205. Die entzündliche Hyperplasie der Intima stellt zugleich die Acme des ganzen Processes dar. Wie es bei so vielen pathologischen Neubildungen geschieht, tritt auch hier mit der Zeit ein Missverhältniss ein zwischen den Ernährungsmitteln und der Masse dessen, was zu ernähren ist. Die Intima ist gefässlos. Sie bezieht ihre Nahrung direct aus dem vorüberströmenden Blute. Die Vasa vasorum, deren kein grösseres Gefäss entbehrt, dringen kaum bis in die Media vor. Wird daher die Intima dicker, so müssen diejenigen ihrer Schichten am ehesten Nahrungsmangel leiden, welche am weitesten von der ernährenden Oberfläche entfernt sind, mithin die äussersten, der Media zunächstliegenden. Zwei Formen der regressiven Gewebsmetamorphose werden hier nebeneinander beobachtet. Die eine, am weitesten verbreitete, ist eine fettige Entartung der Zellen, verbunden mit Auflösung der Grundsubstanz. Das unbewaffnete Auge bemerkt im Innern der sclerotischen Erhebung, hart an der Media, gelblichweisse, opake Streifen, welche der Oberfläche parallel verlaufen und sich zu einem mehr gleichmässigen, gelben Fleck vereinigen. An Stelle dieses findet man bei weiter vorgeschrittener Veränderung einen kleinen oder grösseren Erweichungsheerd, welcher mit einem ebenfalls gelblichen, schmierigen, auch wohl bröcklichen Brei erfüllt ist. Reichliche Beimengung von krystallinischem Cholesterin verleihen diesem sogenannten Atherombrei ein glitzerndes Ansehen. Hat der Erweichungsheerd durch fortschreitende Einschmelzung des sclerotischen Gewebes einen grösseren Umfang erreicht, ist er z. B. nur noch von einer dünnen Lage unveränderter Intima gegen den Blutstrom hin abgeschlossen, so nennen wir ihn einen atheromatösen Abscess. Derselbe wird zum atheromatösen Geschwür, wenn schliesslich die Bedeckung an der dünnsten Stelle einreisst, der Atherombrei sich dem Blutstrom beimischt und dadurch der Boden des Erweichungsheerdes blosgelegt wird. (Forts. s. im folgenden §).

Die Figg. 71. und 72. sollen das histologische Detail der Atherose erläutern. In Fig. 72. sehen wir bei starker Vergrösserung, dass sich die Fettmetamorphose der Intimazellen als eine Anfüllung der sternförmigen Binnenräume ihres Bindegewebes mit Fetttröpfchen darstellt. Es scheint aber, dass diese präformirten Lücken die Sammelpuncte des gesammten, auch aus den jungen, mehr zerstreuten Zellen hervorgehenden fettigen Detritus werden, denn auf dem senkrechten Durchschnitt eines atheromatösen Abscesses, dessen eine Hälfte Fig. 71. wiedergiebt, erscheint der fettige Detritus als ein Infiltrat, welches spindelförmige Räume füllt und die aufeinanderliegenden Lamellen der Intima von einander abhebt. Diese Spindeln entsprechen der Lage nach ohne Zweifel denjenigen Puncten, an welchen die Zellen zwischen die Lamellen der Intima eingeschaltet sind (Fig. 69.). Je mehr sich hier der Detritus anhäuft, desto

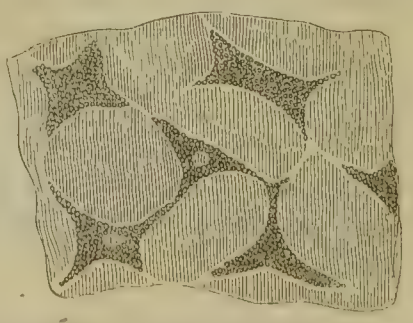

Fig. 72. Fettig degenerirte Bindegewebszellen der innersten Gefässhaut. $^1/_{500}$

länger und dicker werden (auf dem Querschnitt) die Spindeln; die Lamellen aber werden weiter und weiter auseinandergedrängt und gehen endlich durch Erweichung zu Grunde; hierauf confluirt der fettige Detritus ohne Weiteres zu einem fettigen Brei, welcher die Erweichungshöhle füllt. (Fig. 71. links).

§ 206. Die Form und Grösse der atheromatösen Geschwüre ist natürlich ebenso mannichfaltig, wie diejenige der sclerotischen Anschwellungen. Es sind ursprünglich sinuöse Geschwüre, d. h. man kommt durch eine kleine Oeffnung mit der Sonde in einen Raum, durch welchen die Oberfläche auf eine grössere Strecke hin unterminirt ist. Dieser Raum ist die frühere Abscesshöhle; er kann mit geronnenem Blute mehr oder weniger ausgefüllt sein, in der Regel ist er es nicht. Die dünne Membran, welche ihn noch bedeckt, hat übrigens eine Neigung, sich von der Einrissstelle her unter Erweiterung des Einrisses nach den Rändern zu aufzurollen, seltener löst sie sich in Fetzen ab; in jedem Falle ist das offene atheromatöse Geschwür eine so bedeutende Unebenheit der Oberfläche, dass es leicht der Sitz von Gerinnselbildung, ja von längeren Thromben wird, welche an der Gefässwand herabhängen.

§ 207. Auch der zweite regressive Process, welcher neben der Atherose beobachtet wird, beginnt regelmässig in der Tiefe der sclerotischen Intima. Eine Imprägnation der Grundsubstanz mit Kalksalzen, also Verkalkung, ist die wesentliche Erscheinung desselben. Es entstehen dadurch knochenähnliche Platten von verschiedener Form und Grösse, oft so gross, dass sie z. B. den ganzen Arcus Aortae in ein einziges knöchernes Rohr verwandeln. Eine ziemlich häufig wiederkehrende Anordnung ist die, dass zahlreiche kleinere, sogar nur einen halben Zoll lange und breite Knochenscherben hie und da in die Intima eingebettet sind, welche man beim Betasten des Gefässes sofort durchfühlt. Schält man sie aus ihrer Umhüllung aus, so zeigen die meisten eine der Krümmung des Gefässes entsprechende schüsselförmige Vertiefung und scharfe Ränder. Letztere sind es, welche am ehesten durch die bedeckenden Schichten der Intima hindurch zur Oberfläche dringen und so vorspringende rauhe Leisten bilden, an welchen wiederum Gelegenheit für Thrombenbildung gegeben ist. Dass grössere Knochenlamellen durch die fettige Entartung des umgebenden Parenchyms mehr oder weniger abgehoben werden, kommt ziemlich häufig vor, doch scheinen gänzliche Abtrennungen selten zu sein.

Ich habe mich nicht davon überzeugen können, dass hier eine wirkliche Knochenbildung vorliegt, worauf die übliche Bezeichnung des Zustandes als einer Verknöcherung hindeutet. Die Lamellen der Intima sind einfach verkalkt und lassen sich durch Extraction mit verdünnter Salzsäure zu ihrem früheren Zustande zurückführen; ihre Zellen aber sind zu Grunde gegangen, niemals habe ich etwas gefunden, was die anatomische Dignität eines Knochenkörperchens hätte beanspruchen können.

§ 208. Soweit die chronische Endarteritis im engeren Sinne. Eine hinreichende Vorstellung von den ausgebreiteten Zerstörungen, welche dieselbe namentlich an der Aorta hervorbringt, Zerstörungen, welche im vorgerückten Falle kaum einen Quadratzoll der Oberfläche intact lassen, kann nur durch eigene Anschauung

gewonnen werden. Wollen wir aber das anatomische Krankheitsbild vollständig machen, so können wir hierbei noch nicht stehn bleiben, sondern müssen noch zweier anderer Processe gedenken, welche vom Arzte nicht so streng von der chronischen Endoarteritis geschieden werden, weil sie thatsächlich mit ihr sehr gewöhnlich combinirt sind.

Zunächst giebt es eine fettige Degeneration der Intima ohne vorhergegangene entzündliche Hyperplasie der Haut, eine einfach regressive Metamorphose, über deren nähere Ursache nichts bekannt ist. Der histologische Vorgang ist genau derselbe, wie beim atheromatösen Process: eine Fettumwandlung der Zellen (Fig. 73.) mit langsam nachfolgender Einschmelzung der Lamellen. Diese »fettige Usur« (*Virchow*) beginnt unmittelbar an der inneren Oberfläche und schreitet (wahrscheinlich sehr allmählich) von innen nach aussen fort, die Intima wird Schicht für Schicht zerstört. Die Affection tritt in übrigens immer nur kleinen, scharf umschriebenen Flecken auf; an der Aorta und den grossen Arterien bedingt sie eine zierliche Zeichnung der Oberfläche, da die ergriffenen Stellen rauh, sammetartig und opak erscheinen.

Die fettige Usur wird häufig bei sonst ganz gesunden Individuen gefunden. Trotzdem können wir nicht läugnen, dass durch sie die Haltbarkeit der Gefässe direct bedroht wird. Ist die Intima an einer wenn auch noch so kleinen Stelle vollkommen zerstört, so lehrt die Erfahrung, dass die muskulöse Media trotz ihrer Dicke dem Blutdruck nicht zu widerstehen vermag. Die Muskelfasern weichen auseinander, es entsteht ein Querriss, durch welchen das Blut hervordringt und entweder unter Abhebung der Adventitia ein sogenanntes Aneurysma dissecans bildet oder unter Durchbruch der Adventitia nach aussen gelangt. In dieser Weise erklärt sich das Zustandekommen von Blutungen in den verschiedensten Organen, welche der atheromatöse Process mit sich bringt, Blutungen im Hirn, den Nieren etc.

Aber auch bei jenem Querriss der Aorta, welcher zum Aneurysma dissecans Aortae führt, spielt die fettige Usur der Intima eine Rolle. Dieses Ereigniss wird in der Regel einfach als eine Folge der concomitirenden Hypertrophie des linken Ventrikels angesehen. Der Durchbruch findet fast regelmässig einen Querfinger breit oberhalb der Semilunarklappen statt, und betrifft zunächst nur die Intima und die Media; die Adventitia wird von der Media abgehoben, das Blut wühlt sich zwischen ihr und der Media seinen Weg auf der einen Seite bis herab zum Herzen, auf der anderen bis zur Aorta descendens, niemals bis zur Aorta abdominalis. Wenn der so gebildete Blutsack aufs höchste gespannt ist, so geschieht ein zweiter Durchbruch, entweder nach aussen in das Mediastinum oder, was indessen sehr selten ist, an einer andern Stelle wieder nach innen, in das Lumen der Aorta, so dass auf eine kurze Strecke zwei Blutbahnen neben einander existiren. Untersucht man nun die Rissränder der Intima, so findet man bisweilen eine durchgreifende, fettige Metamorphose derselben, doch müssen weitere Untersuchungen über die Häufigkeit und den Belang dieser Complication entscheiden.

§ 209. Eine zweite, ziemlich stehende Complication der chronischen Endoarteritis bildet die Verkalkung der Tunica media. Dieselbe findet sich nicht sowohl in denjenigen Regionen des Arteriensystems, welche der Hauptsitz der

Endoarteritis sind, in der Aorta und ihren Hauptästen, sondern in der relativ sehr dicken Muskelhaut der Arterien kleineren und kleinsten Calibers, in den Arm-, Bein- und Kopfschlagadern und ihren Verästelungen. Es handelt sich hier ebenfalls um eine einfache Petrification; die Muskelspindeln füllen sich mit Kalksalzen an und kommen als Muskelfasern wieder zum Vorschein, wenn man etwa die Kalksalze durch Säure auflöst. Man ist übrigens auch ohne Mikroskop in der Lage, ein Urtheil über den muthmasslichen Sitz der Verkalkung zu fällen, da die deutliche Querringelung der infiltrirten Parthieen nur auf die Querfaserzüge der Muscularis bezogen werden kann. (Fig. 73.)



Fig. 73. Arteria cruralis nebst ihren Verzweigungen, in ihrer Media verkalkt. Unvergrössert.

Viel seltener als in Combination mit dem atheromatösen Process kommt die Verkalkung der Media als eine mehr selbstständige Affection vor. Bei der Kalkmetastase (s. § 47.) sind in der Regel alle drei Häute des Gefässes gleichmässig infiltrirt.

§ 210. Fragen wir uns, welchen Einfluss werden die bis dahin geschilderten Veränderungen der Gefässwand auf die Bewegung des Blutes in den Gefässen haben? Dieselben lassen sich insgesammt 1) auf eine Verengerung, 2) auf eine Erstarrung des Gefässrohrs zurückführen. Die Erstarrung, vorzugsweise repräsentirt in der Verkalkung der Intima sowohl, als der Media, bewirkt, dass jene Componente der Triebkraft des Herzens, welche unter normalen Verhältnissen als Spannung in der elastischen Gefässwand conservirt wird und als solche allezeit bereit ist, wiederum in lebendige Kraft überzugehen, dass diese Componente geradezu verloren geht. Die Erstarrung also, indem sie die Triebkraft des Herzens consumirt, setzt die Geschwindigkeit des Blutstroms unterhalb der erstarrten Stelle indirect herab. Dasselbe bewirkt die Anschwellung und Verengerung des Gefässrohrs und zwar direct, indem sie schiefe Ebenen schafft, welche sich dem Blutstrom entgegenstellen und nach dem bekannten Gesetze eine grössere oder geringere Componente der Triebkraft absorbiren. Unterhalb der erstarrten und verengerten Gefässe wird sich also das Blut langsamer bewegen als normal. Diese Verlangsamung wird sich namentlich in den extremsten Parthieen des grossen Kreislaufs, an den Zehen, den Fingerspitzen, der Nase geltend machen. Sie kann hier bis zur vollkommenen Stagnation des Blutes gehen und die sogenannte spontane Gangrän dieser Theile zur Folge haben (vergl. Allg. Theil § 9.), was namentlich bei greisen Individuen beobachtet wird. Anders ist es in den diesseits der erstarrten und verengerten Parthieen gelegenen Gefässabschnitten. Wir wissen, dass der Blutdruck, welcher an irgend einer Stelle des Gefässsystemes herrscht, proportional ist dem noch zu überwindenden Widerstande. Wächst dieser Widerstand, was sowohl durch die Erstarrung, als durch die Verengerung geschieht, so wächst auch der Druck in den oberhalb gelegenen Gefässabschnitten. Eine gewisse Drucksteigerung im gesammten Aortensystem wird daher eine gewöhnliche

Folge des atheromatösen Processes sein. Dieselbe steht im complementären Verhältniss zu der Abnahme des Drucks und der Geschwindigkeit unterhalb der verengten und erstarrten Partieen. Es versteht sich aber von selbst, dass diese Drucksteigerung nicht ohne weitere Folgen sein kann. Als solche haben wir 1) Hypertrophie des linken Ventrikels, 2) Erweiterung der afficirten Gefässe zu bezeichnen. Jedes von beiden bildet eine Art von Compensation der primären Störung; daher tritt die Hypertrophie zurück, wenn die Erweiterung in den Vordergrund tritt und umgekehrt.

b. *Erweiterung der Gefässe.*

a. Erweiterung der Arterien. Aneurysma.

§ 211. Die grosse Mannichfaltigkeit und Verschiedenheit dessen, was sich als wahres, d. h. alle drei Häute der Arterien betreffendes Aneurysma darstellt, hat man früher dadurch zu bewältigen gesucht, dass man die äussere Form der erweiterten Arterien als oberstes Eintheilungsprincip aufstellte und zwischen cylindrischen, sackförmigen, spindelförmigen und varicösen Aneurysmen unterschied. Dieser Versuch ist gescheitert. Glücklicher würden wir jedenfalls sein, wenn wir die Aetiologie, die Art der Entstehung zur Unterscheidung der verschiedenen Aneurysmen benutzen könnten. Leider ist aber gerade die Aetiologie der Aneurysmen eine sehr fragwürdige Angelegenheit, welche ihrer endgültigen Erledigung vielleicht noch lange harren wird. An Hypothesen freilich fehlt es nicht. Es liegt z. B. sehr nahe, den Grund der Störung in einer mangelhaften Elasticität oder Contractilität der Muscularis zu suchen. Von allen Bestandtheilen der Arterienwand sind die Muskelfasern derjenige, bei welchem man einen regeren Stoffwechsel, mithin eine grössere Empfindlichkeit gegen Störungen desselben voraussetzen darf. Für jene gleichmässige, cylindrische oder varicöse Ausweitung aller grösseren Arterien, welche wir bei Greisen nicht selten antreffen, ohne dass irgend welche sichtbare Veränderung der Wandung stattgefunden hätte, nehme ich daher gern zu der Annahme verminderter Widerstandsfähigkeit der mittleren Haut meine Zuflucht. Auch gebe ich zu, dass sie bei anderen Formen eine freilich minder wichtige Rolle spielen könne. Weniger allgemein kann jedenfalls eine blosse Innervationsstörung, eine Lähmung der Tunica muscularis angezogen werden (*Rokitansky*). Doch auch hier giebt es wenigstens einen Fall, in welchem eine derartige Erklärung sehr viel Einladendes hat. Ich meine das Aneurysma anastomoticum. Darunter versteht man eine varicöse Ausdehnung, Verlängerung und Schlängelung des Hauptstammes und sämmtlicher Ramificationen einer Arterie, die Ektasie eines begrenzten Abschnittes des Arteriensystems. Dieselbe findet sich vorzugsweise an den Arterien der Kopfhaut, z. B. der Art. occipitalis, temporalis und erinnert zu auffallend an diejenige Erweiterung der Kopfgefässe, welche nach Durchschneidung des Sympathicus am Halse eintritt, als dass man nicht geneigt sein sollte, uns eine partielle Störung des vasomotorischen Nervensystems als mitwirkende Ursache dieses Aneurysma's zu denken. Alles dies sind aber seltene und weniger wichtige Vorkommnisse.

§ 212. Das, was in der klinischen Verkehrssprache kurzweg Aneurysma genannt wird, nämlich die auf ein kurzes Stück der Aorta oder einer anderen Arterie beschränkte Ektasie ist zugleich in ätiologischer Beziehung am wenigsten klar. Sie ist regelmässig mit chronischer Endoarteritis complicirt. Wir müssen untersuchen, inwiefern dieser Process zur Erweiterung des Arterienrohres führen könne. Zunächst ist zu erwägen, dass die Hyperplasie der Intima als solche neben der Verdickung auch eine Verbreiterung der Gefässoberfläche mit sich bringt. Die heerdweis neugebildeten Portionen von Bindesubstanz häufen sich nicht blos übereinander, sondern schalten sich auch in der Flächenrichtung zwischen die ursprünglichen Bestandtheile der Intima ein und drängen sie bei ihrem Wachsthum mit activer Gewalt auseinander. Sicherlich dürfen wir das Flächenwachsthum der entzündeten Intima wenigstens als ein unterstützendes Moment bei der Gefässdilatation ansehen. Denn wenn wir die active Betheiligung nicht hoch anschlagen wollen, so wird doch die in einer innern Bewegung befindliche Intima weniger als die normale im Stande sein, der dilatirenden Wirkung eines zweiten ätiologischen Momentes, nämlich dem local gesteigerten Blutdrucke zu widerstehen. Ich habe oben gezeigt, dass beim atheromatösen Process der Blutdruck oberhalb und innerhalb der afficirten Abschnitte des Gefässsystems steigen muss. Hierauf ist zunächst jene gleichmässige Erweiterung der Aorta, welche wir fast bei keiner ausgebreiteten Endoarteritis vermissen, zurückzubeziehen. Für das Aneurysma verum kommt aber insbesondere der systolische Zuwachs dieses Druckes in Betracht. Dieser wird ein anderer sein, als unter normalen Verhältnissen. Die Erkrankung der Gefässwand verhindert jene vorläufige Ueberführung der Geschwindigkeit in Spannung der Wand, welche bewirkt, dass die systolische Drucksteigerung und ihr »anderer Zustand«, die Geschwindigkeit, sich auf einen grösseren Zeitabschnitt vertheilen. Daher cumuliren jetzt beide auf den Moment der beginnenden Systole, um unmittelbar darauf einem eben so grossen Abfalle Platz zu machen. Die kranke Arterie erhält bei jeder Systole einen dilatirenden Stoss, welchem sie nicht mehr ein actives, sondern nur ein passives Verhalten entgegensetzen kann. Der hüpfende Puls der Arterienkranken belehrt uns zwar, dass im ganzen Arteriensysteme statt der rhythmisch beschleunigten Strömung ein mehr stossweises Fortrücken der Blutmasse stattfindet. Am intensivsten aber wird sich der kurze, doch kräftige Stoss, welchen unser Finger an der Radialis erhält, an der Aorta selbst geltend machen, weil hier der Stossverlust noch nicht in Rechnung kommt, welcher bei dieser Art der Blutbewegung nothwendig eintritt. Daher finden wir die aneurysmatische Erweiterung bei weitem am häufigsten 1) im Anfangstheile der Aorta, 2) an solchen Stellen, wo durch eine locale Verengerung des Arterienlumens ein Motiv für eine besondere Drucksteigerung vor der verengten Stelle gegeben ist. Ich habe alle mir zugänglichen Aneurysmen peripherischer Arterien darauf untersucht und fast immer in einer mehr oder minder starken Verdickung der Intima unterhalb der erweiterten Stelle ein solches Motiv angetroffen. Auch kann eine dauernde Zusammenziehung derjenigen Muskeln, in welchen sich die Hauptäste einer Arterie verzweigen, der Grund für die aneurysmatische Erweiterung des Stroma's gefunden werden. So ist das Aneurysma der Art. poplitea nicht selten die Belohnung derjenigen Bedienten, welche halbe Tage lang auf dem

Hintertheile herrschaftlicher Carossen stehen müssen (Contraction des Gastrocnemius).

§ 213. In Beziehung auf die äussere Form der Aneurysmen unterscheidet man die gleichmässige cylindrische oder die spindelförmige Auftreibung des Arterienrohrs von der einseitigen, sackförmigen Ausbuchtung. Das cylindrische Aneurysma wird zum invaginirenden, wenn sich der aneurysmatische Sack nach einer oder beiden Seiten hin über die anstossenden Enden des nicht erweiterten Gefässes herüberschlägt. Aehnliche Modificationen kommen auch am sackförmigen Aneurysma vor. Schlägt sich der Sack nur nach der einen Seite herab, so wird seine Höhlung von dem Gefässlumen durch eine halbmondförmig vorspringende Leiste geschieden sein, schlägt er sich nach oben und unten oder nach allen Seiten zugleich um, so erhalten wir die Form des mit einem Halse aufsitzenden Aneurysmas.

Bei weitem am häufigsten sind die sackförmigen, d. h. mehr von der convexen als von der concaven Seite des Gefässes ausgehenden Aneurysmen der Aorta ascendens. Sie dringen mit ihrem Scheitel von innen gegen die Verbindungsstelle des Manubrium sterni und der Clavicula vor. Am Arcus aortae sind ebenfalls Aneurysmen der Convexität ungleich häufiger als jene der Concavität. Man beobachtet hier gar nicht selten gehalste Aneurysmen, welche sich in der Folge zur oberen Brustapertur herausdrängen und den Oesophagus oder die Trachea von vornher angreifen. An der Aorta thoracica gehen die Aneurysmen mit Vorliebe vom hintern und seitlichen Umfange des Gefässes aus und drängen gegen die Wirbelsäule. Ungleich seltner sind alle Aneurysmen kleinerer Arterien am häufigsten noch die Aneurysmen der Art. poplitea, carotis und basilaris.

§ 214. Das histologische Interesse knüpft sich hauptsächlich an die Frage: wie verhalten sich bei der allmählichen Erweiterung des Arterienrohrs die verschiedenen Structurbestandtheile desselben, wie verhält sich die Intima, wie die Media und wie die Adventitia?

Erwähnt wurde schon, dass die Intima regelmässig durch Endoarteritis in einen hyperplastischen Zustand versetzt ist und dieser bewirkt, dass die Membran, ohne eine erhebliche Verdünnung zu erfahren, an der Erweiterung theilnimmt. Aneurysmen von 1—6 Zoll Durchmesser können mit einer hinreichend dicken, ja mit einer stellenweise mehr als normal dicken Innenhaut ausgekleidet sein. Die verschiedensten Stadien des atheromatösen Processes kommen auf ihr nebeneinander vor, doch tritt die Verkalkung in den Vordergrund; man hat schon Kalkplatten gefunden, welche den halben, ja den ganzen Umfang des Aneurysma's umspannten und es in eine knöcherne Trommel verwandelten. Häufiger findet sich eine mosaikartige Pflasterung mit kleineren Kalkplatten, welche sich gern an den Rändern ablösen und dann den ersten Anstoss zum Absatz von Blutgerinnseln geben. Die fettige Entartung, welche weniger verbreitet zu sein pflegt, ist nichts desto weniger von der grössten Wichtigkeit. Durch fettige Entartung nämlich, insbesondere durch das atheromatöse Geschwür, wird schliesslich doch die Intima an der einen oder anderen Stelle defect, die Haltbarkeit des Aneurysma's in bedenklicher Weise gefährdet.

Die mittlere Gefässhaut verhält sich von Beginn der Ausweitung an vollkommen passiv. Die Querbündel der glatten Muskelfasern weichen auseinander und lassen breiter und immer breiter werdende Interstitien zwischen sich. Darauf gehen sie durch fettige Metamorphose zu Grunde. Sobald ein Aneurysma der Aorta die Grösse einer Faust erreicht hat, hält es schon sehr schwer, noch Spuren und letzte Ueberreste der Media nachzuweisen.

Dagegen kann man von der Adventitia im eigentlichsten Sinne des Wortes sagen, dass sie »für den Riss« bürgt. Der Druck des wachsenden Aneurysma's wirkt auf diese Membran, wie überall ein mässig wachsender oder oft wiederholter Druck auf ein Stratum von ungeformtem Bindegewebe wirkt; er erregt in ihr eine chronisch entzündliche oder, wie man sagt, reactive Hyperplasie. Ein derbes, dichtes Bindegewebe umgiebt daher das Aneurysma an allen Seiten; es tritt einerseits in die etwaigen Defecte der innern Häute ein, anderseits vermittelt es die Verwachsung der äusseren Oberfläche des Aneurysma's mit benachbarten Organen.

Die Betheiligung der Adventitia hat also einen durchaus salutären Charakter. Aber auch ihre Mittel sind erschöpflich. Einmal ist sie nicht im Stande, durch ihre Verdickung das Wachsthum des Aneurysma's aufzuhalten. Sie giebt regelmässig und an allen Puncten dem Blutdrucke nach und kann niemals den Grad von Widerstandsfähigkeit erreichen, welcher durch die combinirte Kraft einer normalen Intima und Media erzielt wird. Wie gross aber auch die Ansprüche sind, welche an die Widerstandsfähigkeit der Wandung gestellt werden, zeigt sich in dem Conflicte des Aneurysma's mit dem Knochensystem. Drängt ein Aneurysma der Aorta ascendens gegen das Brustbein oder ein Aneurysma der Aorta thoracica gegen die Wirbelsäule an, so geht zunächst alles zu Grunde, was sich zwischen Knochen und Blut befindet. Intima, Media und Adventitia, mediastinales Bindegewebe und Periost verschwinden spurlos unter dem Druck der gegen einander strebenden Gewalten. Darauf giebt der Knochen nach; langsam zwar, so dass die vollkommen entblössten Ueberreste oft weit in das Lumen des Aneurysma's vorspringen, aber er schwindet doch. Das Knochengewebe macht dabei eine eigenthümliche, in § 38. näher geschilderte, fasrige Metamorphose durch (Fig. 10. . Diese aber kann auch nur als ein Act des Zerfalls und der Auflösung angesehen werden. Das Resultat ist ein Knochendefect. Das Aneurysma aortae ascendentis verursacht nicht selten ein gänzliches Fehlen des Manubrium sterni, des oberen Theiles des Brustbeinkörpers und des Sternalendes der Clavicula; das Aneurysma aortae descendentis verursacht halbkuglige Defecte in einem oder mehreren Körpern der Wirbelsäule.

Eine zweite Störung für die salutären Leistungen der Adventitia erwächst aus dem Umstande, dass diese Leistungen, welche zum grossen Theile auf einer Fortsetzung des hyperplastischen Processes auf das benachbarte Bindegewebe beruhen, nur so weit reichen können, als das Bindegewebe reicht. Jede freie Oberfläche, gegen welche das Aneurysma vordringt, kann für den Patienten verhängnissvoll werden, indem sie zu einer Berstung des Aneurysma's Veranlassung giebt. Die Pleuraoberfläche ist in dieser Beziehung weniger gefährlich, weil die Pleurahöhle ein Binnenraum des Bindegewebes ist, dessen Oberflächen leicht mit einander verwachsen. Durch diese Ueberleitung des Aneurysma's auf die Lunge wird die

tödtliche Katastrophe vorläufig hinausgeschoben. Dieselbe tritt erst dann ein, wenn beide Pleurablätter durchbrochen und dadurch das luftgefüllte Lungenparenchym und die kleineren Bronchien eröffnet worden sind. Viel schneller kommt es zur Ruptur derjenigen Aneurysmen, welche gegen die grossen Luftwege oder die Trachea selbst vordringen. Aneurysmen der Aorta ascendens durchbrechen schliesslich die äussere Haut; andere Eröffnungspuncte sind der Oesophagus, der Herzbeutel, die Art. pulmonalis, selten das Peritoneum und das retroperitonäale Bindegewebe.

§ 215. In der Höhle des Aneurysma's kommt es sehr gewöhnlich zur Bildung von Thromben. Unebenheiten der innern Oberfläche bilden in der Regel den Ausgangspunct. Doch spielt auch die Verlangsamung des Blutstroms eine Rolle, daher sich die Gerinnung vorzugsweise leicht in sackförmigen, gehalsten Aneurysmen einstellt. Der Aneurysmenthrombus ist stets von exquisit geschichtetem Bau; die äusseren Lagen, welche sich zuerst abgesetzt haben, sind meist vollkommen entfärbt, fasrig, derb, wie jedes Blutgerinnsel wird, wenn es einem anhaltenden Drucke ausgesetzt ist, niemals sind auch nur Andeutungen einer Organisation zu bemerken. Daher führt auch die Thrombose der Aneurysmen, obwohl sie das Lumen direct verkleinert, doch nur in sehr seltenen Fällen zu einer spontanen Heilung des Aneurysma's. Dergleichen ist höchstens an ganz abgesackten Aneurysmen kleinerer Arterien beobachtet worden. Meistentheils erweist sich die thrombotische Anfüllung einer Aneurysmenhöhle als ungenügend, um dem Blutstrom zu widerstehen. Berstet der Sack, so wird der Thrombus zerwühlt und das Blut findet zwischen den Trümmern den Weg nach aussen. Auch eine Erweichung des Aneurysmenthrombus kommt vor, wodurch die Gefahr der Ablösung und Embolie herbeigeführt wird.

β. Erweiterung der Venen. Phlebectasie.

§ 216. Die Erweiterungen der Venen sind trotz ihres viel häufigeren Vorkommens, trotz mancher Eigenthümlichkeit des anatomischen Bildes, welches sie darbieten, doch nur ein schwaches Abbild der Arterienerweiterungen. Wir haben oben bemerkt, dass von einer Endophlebitis chronica im Sinne des atheromatösen Processes der Arterien so gut wie gar nicht die Rede ist. So kommt gerade diejenige Complication in Wegfall, welche bei den Aneurysmen namentlich als ätiologisches Moment eine so hervorragende Rolle spielte. Die Aetiologie der Phlebectasie ist überhaupt ganz evident immer und überall dieselbe, nämlich mechanische Dilatation durch local gesteigerten Blutdruck, und dieser ätiologischen Monotonie entspricht eine ebenso grosse Einförmigkeit im Ablauf der anatomischen Veränderungen. Man kann zwar, wenn man will, auch bei den Ectasieen der Venen jene drei Grundformen der Erweiterung, deren ein cylindrischer Canal überhaupt fähig ist, wiederfinden, wir können cylindrische, spindelförmige und sackartige Phlebectasieen unterscheiden; aber diese Unterscheidung hat hier einen verhältnissmässig sehr geringen Werth, einfach deshalb, weil in den meisten Fällen von Phlebectasie alle diese Formen nebeneinander vorkommen, weil es sich überhaupt niemals um eine einzelne, sehr bedeutend erweiterte Stelle einer Vene

handelt, sondern immer um mässige Erweiterungen ganzer Venenplexus oder auch sämmtlicher Wurzeln eines nervösen Gefässstammes.

Unter normalen Verhältnissen herrscht im Venensysteme ein so geringer Blutdruck, dass er in den grossen Venen den Atmosphärendruck nur um weniges übersteigt und in der unmittelbaren Nähe des Herzens sogar negativ werden kann. Dem entsprechend haben die Venen verhältnissmässig dünne Wandungen: sie sind so zu sagen nur auf diesen mässigen Blutdruck eingerichtet. Tritt durch irgend eine Verumständung eine Steigerung des Blutdruckes ein, so erweitert sich das Lumen der Vene, die Wandung wird ausgedehnt; ist diese Drucksteigerung anhaltend oder auch periodisch wiederkehrend, so bleibt die Wandung dauernd ausgedehnt, die Phlebectasie beginnt.

§ 217. Selbstverständlich bemerkt man die Phlebectasie am frühesten an solchen Stellen, wo Klappen angebracht sind. Die Sinus dieser Klappen erweitern sich und verursachen kleine, knotige Auftreibungen des Venenrohrs, welche man bei oberflächlichem Verlauf der Venen schon durch die Hautdecken wahrnehmen kann. Die Klappensegel selbst werden dabei stärker stromaufwärts gedrückt; schliesslich genügen sie nicht mehr, um das Lumen zu bedecken und jemehr dies der Fall ist, um so mehr erstreckt sich die Ectasie auf das ganze Venenrohr. Die Vene dehnt sich zunächst in der Längsrichtung, das Gefäss wird länger; da aber Anfang und Ende befestigt sind und eine ausgiebige Verschiebung nicht erfahren können, so muss sich das verlängerte Gefäss entweder zickzackförmig hin- und herbiegen oder auch spiralig winden. Beides kommt vor, der Zickzack an grösseren, die Spiralen an kleinen Venen. Die Zickzackbiegung bildet den Uebergang zu demjenigen Grade der Phlebectasie, welchen wir als Varicosität bezeichnen. Indem sich nämlich der äussere, convexe Umfang der Umbeugestelle vorzugsweise ausbuchtet, entsteht hier schliesslich eine sackförmige Ectasie, welche dem Gefäss anhängt, wie das sackförmige Aneurysma einer Arterie. Wiederholt sich dasselbe an jeder neuen Knickung, welche das Gefäss macht, so scheint dasselbe zuletzt ganz und gar aus gegenständig aneinandergereihten sackförmigen Aneurysmen zu bestehen. Dies ist der ausgebildete »varicöse Zustand«, welcher sich gewöhnlich an sämmtlichen Gefässen eines Venenplexus oder an sämmtlichen Wurzeln eines grossen Venenstammes findet. Mit ihm ist in den meisten Fällen die höchste Stufe der phlebectatischen Entwickelungen erreicht. Als eine noch höhere kann füglich nur die varicöse Geschwulst bezeichnet werden, welche indessen nur an einer bestimmten Localität, nämlich dem Plexus haemorrhoidalis beobachtet wird.

§ 218. Von allen Venen des Körpers sind die Venenplexus des kleinen Beckens und seines Ausganges am meisten zu Phlebectasie disponirt. Dies liegt einmal darin, dass diese Plexus durch ihre Communication mit der Pfortader (V. haemorrhoidalis interna) an den ungünstigen Circulationsverhältnissen dieses Gefässes participiren, ohne doch des wohlthätigen, jene Circulation befördernden Einflusses der Bauchpresse theilhaftig zu sein, anderseits aber in den andauernden und oft wiederholten Hyperämieen, welchen diese Theile durch das Geschlechtsleben unterworfen sind.

Die Ectasie des Plexus vesicalis steht im Hintergrunde jener krankhaften Veränderungen am Blasenhals (Katarrh der Schleimhaut, mässige Vergrösserung der Prostata), welche man bei älteren Leuten so häufig findet und als Blasenhämorrhoiden bezeichnet.

Die Ectasie des Plexus haemorrhoidalis (der eigentliche Hämorrhoidalzustand) beginnt mit einer Injection der venösen Uebergangsgefässe, welche in dem submucösen, lockern Bindegewebe des Mastdarms zunächst der Afteröffnung verlaufen. Damit vergesellschaftet sich zunächst ein schleimiger Katarrh der Oberfläche und wie ich finde eine leichte Hyperplasie der Schleimdrüsen. Später treten die Veränderungen der Schleimhaut zurück, die Phlebectasie schreitet zur Bildung grosser Convolute von varicösen Venen fort, welche die Schleimhaut erheben und einen Kranz von Querfalten rings um die Afteröffnung bilden. Schliesslich concentrirt sich die Ectasie auf einen oder einige Puncte dieser Querfalten, welche sich zu rundlichen Höckern, dann zu fungösen Geschwülsten von beträchtlicher Grösse entwickeln.

Macht man einen Durchschnitt durch einen grossen Hämorrhoidalknoten, so bemerkt man schon mit blossem Auge, dass er in seiner Hauptmasse von schwammiger Structur ist. Die Poren werden durch die Lumina, die Septa durch die verschmolzenen Wandungen erweiterter und varicös entarteter Venen gebildet. Die Entstehung dieser Structur haben wir uns so zu denken, dass unter dem Einfluss des fortdauernd gesteigerten Blutdrucks die Ectasie der Venen atrophirend auf das zwischenliegende Bindegewebe wirkt, so dass endlich die Gefässwandung allein übrig bleibt. In der Umgebung dieser Venenknoten kommt es nicht selten zu entzündlichen theils indurativen, theils suppurativen Vorgängen, im Innern hie und da zu einer Gerinnung des Blutes, welche partielle Gangrän herbeiführt.

§ 219. Nächst den Venen der Beckenorgane wird die Phlebectasie namentlich im Gebiete der V. saphena magna beobachtet. Alles, was die Circulation in der V. iliaca communis erschwert, z. B. der Druck des schwangeren Uterus oder eines Unterleibstumors auf jenes Gefäss kann hierzu Veranlassung geben. In anderen Fällen thut es eine dauernde Contraction der Schenkelmuskeln, z. B. bei Leuten, welche im Stehen arbeiten; indem diese die tiefliegenden Venen des Schenkels comprimirt, drängt sie das abfliessende Blut in die Venen der Haut. Dazu kommt die Wirkung der Schwere. Ueberhaupt vereinigen sich meist mehrere ätiologische Momente zu dem gemeinschaftlichen Resultate der Rosenvenenectasie. Die verschiedenen Stadien derselben lassen sich schon durch die Hautdecken verfolgen. Gar nicht selten stehen leichtere und schwerere Grade derselben im Hintergrunde jener chronischen Entzündungen und Verschwärungen des Unterschenkels, welche wegen ihrer Hartnäckigkeit so oft die Geduld des Patienten und des Arztes auf die Probe stellen.

γ. Erweiterung der Haargefässe. Telangiectasie.

§ 220. Abgesehen von der hyperämischen, mehr oder weniger vorübergehenden Erweiterung giebt es eigentlich keinen Zustand der Haargefässe, welchen wir dem Aneurysma und der Phlebectasie an die Seite stellen könnten. Dasjenige,

was man ausdrücklich als Telangiectasie bezeichnet, beruht auf einer excessiven Neubildung capillärer Gefässe an umschriebenen Stellen der äusseren Haut. An sehr vielen Parenchymen, unter anderen auch an der äusseren Haut und ihren näheren Structurbestandtheilen, den Papillen, den Drüsen, den Fettläppchen wird überall die Hauptgliederung des Parenchyms durch das Capillargefässnetz noch weiter ausgeführt und unterabtheilt durch jenes anastomosirende System von Bindegewebsinterstitien, in dessen Knotenpuncten die Bindegewebszellen liegen. Diese Bindegewebskörperchen sind es, durch deren dicke, protoplasmatische Ausläufer bei der tertiären Gefässbildung die erste Anlage eines zukünftigen Gefässes bewirkt wird. (S. *Kölliker's* Handbuch der Gewebelehre. III. Auflage pag. 607). Sie zeichnen einen grösseren oder kleineren Bogen vor, welcher mit beiden Schenkeln in die Wandung bereits blutführender Capillaren eingesenkt ist. Längs dieses Bogens öffnet sich das Lumen des neuen Capillargefässes. Der Protoplasmafaden verbreitet sich in dünner Schicht über dessen ganze innere Oberfläche, erhärtet zur homogenen Capillarmembran, die Kerne der betheiligten Zellen rücken mit dem Reste des Protoplasma's an die äussere Oberfläche und figuriren fortan als Capillarkerne.

Für gewöhnlich wird bei der Vascularisation wachsender Organe nur ein kleiner Theil der vorhandenen Bindegewebszellen zur Gefässbildung verwandt. Anders ist es bei unserer Telangiectasie. Eine Telangiectasie kommt dadurch zu Stande, dass zwischen den Hauptcapillarschlingen mit Hülfe desselben Vorganges, welchen ich soeben geschildert habe, ganz überschwenglich viele Verbindungsbrücken geschlagen werden. Die Telangiectasie ist eine Gefässhyperplasie, keine blosse Gefässerweiterung. So durchzieht denn statt des Bindegewebszellennetzes eine Unmasse feiner, meist spiralig gedrehter Capillargefässe das Fettträubchen, die Schweissdrüse, die Talgdrüse, die Hautpapille. Man kann diese Theile in den zahlreichen Läppchen wiedererkennen, aus welchen die Telangiectasie zusammengesetzt ist, wenn auch die specifischen Bestandtheile durch den Wachsthumsdruck derselben Gefässe zerstört worden sind, von welchen sie ernährt werden sollten. Die Erweiterung der capillären Blutbahn bei der cavernösen Geschwulst wurde an einer anderen Stelle § 154. besprochen.

2. Krankheiten des Herzens.

§ 221. Dieselben drei Schichten, welche die Wandung aller grossen Gefässe constituiren, finden wir an dem Centralorgan des Circulationsapparates wieder. Der Intima entspricht das Endocardium, der Media das Myocardium, der Adventitia das Pericardium. Entsprechend aber der hervorragenden functionellen Stellung des Herzens sind diese Häute hier, jede in ihrer Eigenthümlichkeit, höher entwickelt.

Das Endocardium ist eine ungleich zartere Haut als die Intima aortae. Dies tritt namentlich an der innern Oberfläche der Ventrikel hervor, wo es nur als eine spiegelnde Fläche erscheint, welche die Muscularis nach innen abschliesst, ihre Farbe und Modelirung aber in keiner Weise beeinträchtigt. Dicker wird es

freilich, wo es jene Duplicaturen bildet, denen eine besondere Haltbarkeit zugemuthet wird, an Klappen und Sehnenfäden. An den Klappen können wir sogar mehrere in ihrer Structur verschiedene Lagen unterscheiden. So ist die dem Blutstrom abgewandte Lamelle jedes Klappensegels reicher an elastischen Fasern, als die ihm zugekehrte, und zwischen beiden Lamellen findet sich wenigstens in den Zipfelklappen eine dünne Schicht lockeren Bindegewebes, in welchen Gefässe bis gegen den Rand der Klappe vordringen.

Das Myocardium, entsprechend seiner physiologischen Wichtigkeit die mächtigste Schicht der Herzwand, löst in seiner Structur das schwierige Problem, mit quergestreiften Muskelfasern einen Hohlraum abzuschliessen. Die Muskelfasern werden durch spitzwinklige Anastomosen zu gefensterten Membranen vereinigt, welche in massenhafter Uebereinanderschichtung und haltbarer Verbindung untereinander den Verschluss bewirken (vergl. pag. 78 Fig. 35.).

Die Adventitia ist ein seröser Sack, das Pericardium, dessen viscerale Platte das Herz von aussen in einer ebenso dünnen Schicht bekleidet, wie das Endocardium die innere Oberfläche, doch enthält es eigene Gefässe, welche freilich an vielen Stellen mit den Gefässen des Herzfleisches zusammenhängen.

Nach alledem erscheinen uns die drei Häute des Herzens jede für sich individualisirter und selbstständiger, als die drei Häute der Arterien und Venen und da sich diese grössere Selbstständigkeit auch in ihren Erkrankungen manifestirt, so halte ich es für angemessen, dieselbe auch in meiner Darstellung zu berücksichtigen; ich werde daher nacheinander die pathologische Histologie des Myocardium und des Endocardium abhandeln, diejenige des Pericardium aber auf ein gemeinschaftliches Capitel »von den Anomalieen seröser Häute« verschieben.

a. *Myocardium.*

α. Hypertrophie des Herzens.

§ 222. Wir verstehen unter Herzhypertrophie eine Volumszunahme des Herzens, welche ihren Grund in einer Hyperplasie des Myocardiums hat. Eine Herzhypertrophie kann beide Ventrikel des Herzens gleichmässig betreffen; weit häufiger ist nur ein Ventrikel, oder doch vorwiegend der eine Ventrikel hypertrophisch. Es ist nicht leicht das Vorhandensein einer Hypertrophie geringen Grades zu constatiren. Wir sind darauf angewiesen, die Dicke der Wand mit der Weite des Lumens zu vergleichen. Das Verhältniss dieser beiden wechselt mit dem Grade der Zusammenziehung, in welchem sich das Herz befindet. Je kleiner das Lumen, um so dicker die Wand und umgekehrt. Vielleicht ist die scheinbar verdickte Herzwand nur eine stärker contrahirte? Aehnliche Rücksichten kehren bei der Betrachtung der Atrophie des Herzfleisches wieder; wir müssen uns hüten, ein dilatirtes Herz schon deshalb für atrophisch zu halten, weil seine Wandungen dünn sind. Ein schnelles und richtiges Urtheil über geringe Grade von Verdickung und Verdünnung der Herzwand kann nur durch längere Uebung erworben werden. Dagegen ist es leicht, eine Herzhypertrophie höheren Grades zu erkennen.

Nächst dem grösseren Umfange und der oft sehr eigenthümlichen Gestaltveränderung erregt schon die unverhältnissmässige Schwere des Herzens unsere Auf-

merksamkeit. Die Wandung des hypertrophischen Herzens ist von einer brettähnlichen Starrheit und Härte, so dass sie selbst nach dem Aufschneiden und der vollkommenen Entleerung des Blutes nicht einsinkt und sich schwer aus- und einbiegen lässt. Endlich fällt die erhebliche Verdickung der Wandung um so mehr ins Auge, als das Lumen zu gleicher Zeit abnorm gross zu sein pflegt, indem sich zu jeder Herzhypertrophie ein gewisser Grad von Dilatation hinzugesellt. Ein grosses Herz muss selbstverständlich auch eine grosse Herzhöhle haben.

Charakteristische Veränderungen der äusseren Gestalt erfährt das Herz, wenn nur einer der beiden Ventrikeln hypertrophisch ist. Wenn man an den rechten Ventrikel eines Kinderherzens den linken Ventrikel eines älteren Individuums anfügte, so würde das ganze Herz mehr die Gestalt des linken Ventrikels erhalten, im umgekehrten Falle giebt der rechte Ventrikel den Ausschlag. Ganz so verhält es sich bei den halbseitigen Hypertrophieen.

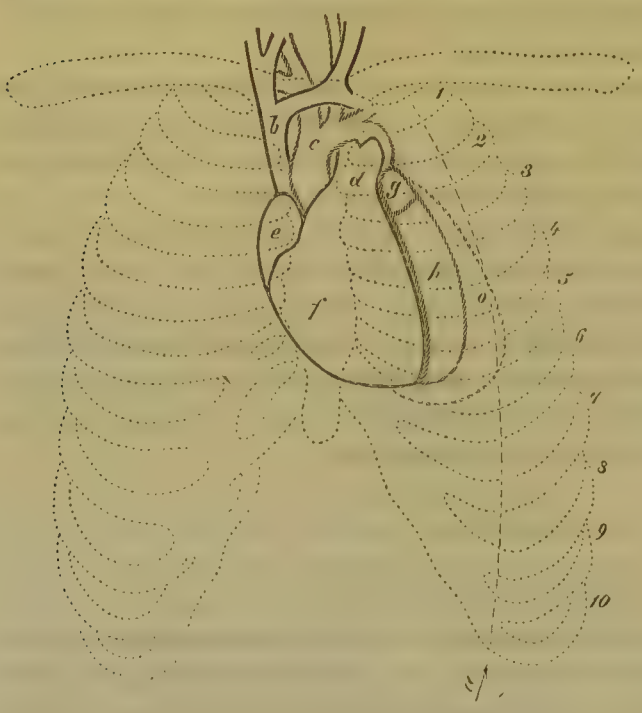

Fig. 74. Hypertrophie des linken Ventrikels. Herz in situ. *a.* Die Mamillarlinie. *b.* V. cava superior. *c.* Aorta. *d.* Bulbus der Arteria pulmonalis. *e.* Rechter Vorhof. *f.* Rechter Ventrikel. *g.* Linker Vorhof. *h.* linker Ventrikel (normaler Umfang). *o.* Der hypertrophische Ventrikel.

Ein Herz, dessen linker Ventrikel hypertrophisch ist (Fig. 74.) wird daher eine länglich-eirunde bis walzenförmige Gestalt haben. Der rechte Ventrikel erscheint noch mehr, als dies schon unter normalen Verhältnissen der Fall ist, als ein blosser Anhang des linken. Die Lage des Herzens geht mehr in die Horizontalrichtung über, so dass die Basis nach rechts, die Spitze nach links schaut. Die Spitze schiebt sich über die Mamillarlinie vor, wie man an der Verbreitung der Herzdämpfung in dieser Richtung und der Verlegung des Spitzenstosses wahrnimmt.

Dagegen bewirkt eine einseitige Hypertrophie des rechten Ventrikels (Fig. 75.) nicht eine Verlängerung, sondern eine Verbreiterung und Verdickung des ganzen Herzens. Das Herz erscheint von vorn betrachtet quadratisch und da die Lage immer mehr und mehr in die Verticalrichtung übergeht, so verbreitet sich auch die Herzdämpfung nach rechts, erscheint auf dem untern Ende des Sternums und jenseits des rechten Sternalrandes. Die Spitze des Herzens wird nicht mehr vom linken Ventrikel allein gebildet, der rechte nimmt Theil oder bildet sie auch ganz; statt des Spitzenstosses aber, der nicht selten undeutlich wird, tritt wegen der

Verdickung der Herzbasis von vorn nach hinten eine systolische Berührung des Conus arteriosus (Fig. 75. *d.*) mit der Brustwand, der Basisstoss auf.

§ 223. Alle Hypertrophieen des Herzens sind wahre Arbeitshypertrophieen; sie werden hervorgerufen durch mechanische Hindernisse in der Blutbewegung. Diese vermehren die Arbeit des Herzens, indem sie den Druck erhöhen, welcher beim Beginn der Systole des Herzens senkrecht gegen die Innenfläche des Ventrikels gerichtet ist und welcher eben durch die Systole überwunden werden soll. Schon beim atheromatösen Process der Aorta sahen wir eine Hypertrophie des linken Ventrikels hinzutreten, wir werden sehr bald in den Klappenfehlern des Herzens die bei weitem häufigste Ursache der Herzhypertrophie kennen lernen und noch bei manchen anderen Organerkrankungen darauf zurückkommen. Das Histologische der Hypertrophie des Myocardiums wurde bereits oben § 74. erörtert.

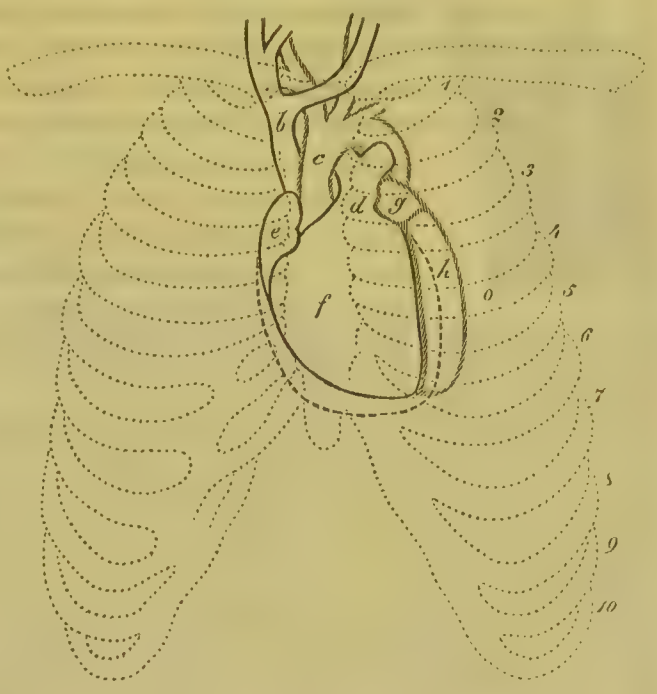

Fig. 75. Hypertrophie des rechten Ventrikels. Herz in situ. Die Bezeichnungen wie in der vorigen Figur. Die Contouren des hypertrophischen rechten Ventrikels sind mit Puncten angegeben.

β. Atrophie des Herzens.

§ 221. Da das Herz unstreitig der thätigste Muskel des Körpers ist und infolge davon mehr Ernährungsmaterial verbraucht, als die meisten andern Organe, so werden sich auch Störungen der Gesammternährung am Herzen verhältnissmässig früh geltend machen. Nicht blos die senile Involution des Körpers, sondern jeder Marasmus, jede Kachexie, seien dieselben durch acute oder chronische Krankheitszustände verursacht, können in diesem Sinne zur Herzatrophie führen, welche sich dann in einer Verdünnung und Erschlaffung der gesammten Musculatur zu erkennen giebt, und daher als universelle Atrophie erscheint. Ausserdem kommen partielle, auf die äusserste oder innerste Schicht der Muscularis beschränkte, es kommen selbst heerdweise Atrophieen vor, welche dann auch localen Ursachen ihre Entstehung verdanken.

In allen Fällen werden die Muskelfasern dünner, schmächtiger, gehen auch wohl ganz zu Grunde. Diese wichtigste Erscheinung der Atrophie aber tritt uns unter verschiedenen Modificationen des histologischen Bildes entgegen, welche uns erlauben, eben so viele Arten der Atrophie zu unterscheiden.

§ 225. 1) Die braune Atrophie zeichnet sich, wie der Name sagt, durch eine mit der Volumsabnahme gleichzeitige Verfärbung des Muskelfleisches ins Rostbraune bis Dunkelockerfarbene aus. Ursache dieser eigenthümlichen Erscheinung ist die Ablagerung eines gelben, körnigen Pigmentes in der Muskelfaser. Dasselbe ist bald mehr gleichmässig in der contractilen Substanz vertheilt, bald sieht man die Körnchen in zierlichen Reihen zwischen den Primitivfibrillen und um die Kerne herum angehäuft (Fig. 76.); woher es stammt, ob es das condensirte eigene Pigment der Muskelfaser ist, oder ob es unter Betheiligung des Blutfarbstoffs entsteht, ist nicht bekannt. Die braune Atrophie ist stets universell. Am häufigsten wird sie bei Marasmus senilis, Marasmus ex inanitione, bei tuberculöser und carcinomatöser Kachexie gefunden.

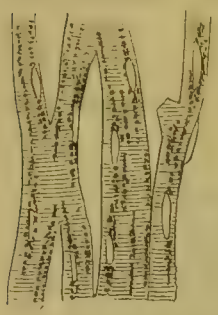

Fig. 76. Die braune Atrophie des Herzmuskels. Bruchstück einer Muskelfasermembran mit Pigmentkörnchen im Innern der Primitivbündel. $^1/_{300}$

§ 226. 2) Die gelbe Atrophie ist die Fettumwandlung des Herzmuskels (vergl. § 30. und Fig. 6.). In dem Maasse die Ablagerung der Fetttröpfchen reichlicher wird, werden die Muskelfasern blass, gelblich, zuletzt weisslich, speckig. Auch die Consistenz nimmt ab. Das Fleisch ist mürbe, brüchig und lässt sich in den Fingern leicht zerreiben, dagegen ist die Volumsabnahme nicht immer auffallend. Die gelbe Atrophie zeichnet sich gegenüber der braunen durch die Acuität ihrer Entwicklung aus und tritt in vier Formen auf. a) Als diffuse Entartung des ganzen Herzfleisches bei acut verlaufenden, fieberhaften Krankheiten, acuten Exanthemen, Typhus etc. b) Als fettiger Zerfall der oberflächlichen subpericardialen Schicht des Herzmuskels, infolge der durch die Entzündung des benachbarten Pericardiums gesetzten Ernährungsstörung (s. Pericarditis). c) In zahlreichen, stecknadelknopfgrossen Heerden, in der innersten, dem Endocardium nächstliegenden Muskelschicht solcher Herzen, welche einer hochgradigen Dilatation ausgesetzt gewesen sind (Klappenfehler). Man gewahrt in diesem Falle schon durch das Endocardium, namentlich an den Papillarmuskeln und Trabekeln der Herzspitze das weiss gesprenkelte, resp. gebänderte Aussehen, welches diese Affection dem Herzfleische verleiht. d) In Form eines grösseren bis haselnussgrossen, fettigen Erweichungsheerdes, welcher gewöhnlich mitten im Muskelfleisch des linken Ventrikels gegen die Spitze zu gelegen ist. Das passive Verhalten und die grosse Brüchigkeit des fettig entarteten Parenchyms führt in der Regel zu einer Ruptur des Herzens, welche sich gegenüber andern Rupturen durch das schichtweise und sehr allmähliche Auseinanderweichen der Musculatur auszeichnet. Eine atheromatöse Entartung der Kranzarterien mit trombotischer Verschliessung eines grösseren Astes derselben kann in allen Fällen als die Ursache dieses gefährlichen Zustandes angesehen werden.

§ 227. Anhang. Die Fettumwandlung des Herzfleisches darf nicht mit jener excedirenden fettigen Infiltration des subpericardialen Bindegewebes verwechselt werden, welche gewöhnlich Fettherz genannt wird. Diese findet sich bei allgemeiner Wohlbeleibtheit (Obesitas) und kann die Ursache der grössten Beschwerden, selbst des Todes werden. Einerseits nämlich überwuchern die Fettmassen vom Sulcus

circularis und transversus her das Herz in dem Grade, dass über jedem Ventrikel nur noch eine kleine Insel des Herzfleisches sichtbar bleibt; es ist kaum denkbar, dass durch diese Last das Herz in seinen Bewegungen nicht behindert werden sollte; andererseits dringt die Infiltration in das interstitielle Bindegewebe des Myocardiums selbst ein. Das letztere geschieht zwar stets, nur in geringerem Umfange, aber es genügt doch, um einen Theil der Muskelwand durch Druck atrophisch zu machen und dadurch die Functionsfähigkeit des Herzens direct herabzusetzen.

γ. Entzündung.

§ 228. Die Entzündung des Herzfleisches ist eines der dunkelsten Capitel der gesammten Pathologie, und die pathologische Anatomie vermag leider nur in höchst unvollkommener Weise zur Aufhellung desselben beizutragen. Bei den quergestreiften Muskeln des Rumpfes und der Glieder ist erfahrungsgemäss schon der leichteste Grad von Entzündung, z. B. schon jene leichte Anschwellung, welche wir in Begleitung des chronischen Rheumatismus finden und von der es noch nicht ausgemacht ist, ob sie wesentlich über einen bedeutenden Grad von Hyperämie hinausgeht, mit den allerheftigsten Functionsstörungen verbunden. Der Muskel ruht im contrahirten Zustande. Der leichteste Versuch, ihn zu dehnen, findet wegen der grossen Schmerzhaftigkeit den entschiedensten Widerstand beim Patienten. Versuchen wir es, diese Erfahrungen auf das Herz zu übertragen, so ist leicht ersichtlich, dass schon die leichtesten Grade einer diffusen Entzündung den Stillstand des Herzens und somit das Ableben des Patienten zur Folge haben müssen, und dass nur bei partiellen Affectionen spätere Stadien des Entzündungsprocesses überhaupt möglich sein werden. Man ist soweit gegangen, das Vorkommen der diffusen Entzündung überhaupt zu verwerfen. Allein mit Unrecht. Ich kann versichern, dass es eine über alle Theile des Herzens gleichmässig verbreitete Entzündung giebt. Bei einem männlichen Individuum (54 Jahre alt), welches lange Zeit auf constitutionelle Syphilis behandelt war, darauf eine doppelseitige Lungenentzündung durchgemacht hatte, trat wenige Tage nach dem Austritte aus dem Spitale der Tod so plötzlich ein, dass die Angehörigen einen Schlaganfall vermutheten. Ich fand bei der Section, abgesehen von einigen Producten der Syphilis, einen Zustand des Herzens, welchen ich unbedenklich als diffuse, parenchymatöse Entzündung des Muskelfleisches ansprechen zu können glaube:

Das Herz war halb zusammengezogen, auffallend starrwandig, so dass es sich nur mit der grössten Gewalt ein wenig zusammendrücken liess. Auch nachdem die üblichen Eröffnungsschnitte gemacht waren, collabirte das Organ nicht. Sofort aber machte sich eine sehr auffallende Anomalie des Muskelfleisches bemerklich. Dasselbe hatte seine frischrothe Farbe eingebüsst, hatte einen Stich ins Violette, die Schnittfläche irisirte, die Schnittkanten waren beinahe durchscheinend, die Consistenz war die des Kautschucks; doch liess sich die Faser eher zerreissen als ausdehnen. Unter dem Pericardium sowohl als dem Endocardium waren zahlreiche Ecchymosen, wahrscheinlich infolge hochgradiger Circulationsstörung im Muskel-

fleisch, denn hier war kein Gefäss mit Blut gefüllt, so dass der Mangel an Blut sicherlich das Seinige zu der Entfärbung beitragen mochte.

§ 229. Die mikroskopische Analyse erwies überall: Ablagerung einer feinkörnigen Substanz im Innern der Muskelfasern; diese Substanz war nicht gleichmässig vertheilt, sondern in kleinen, spindelförmigen Häufchen namentlich um die Kerne angehäuft und konnte als »vermehrtes Protoplasma« angesehen werden. Niemals habe ich ein prägnanteres Bild der »parenchymatösen Entzündung« *Virchow's* gesehen. Die Muskelfasern waren ausserdem sämmtlich durch Querrisse in kurze, länglich viereckige Fragmente zerstückt, eine Erscheinung, welcher wir noch öfter in der pathologischen Histologie der quergestreiften Muskeln begegnen werden. Dieselbe ist in jedem Falle als eine mechanische Zerreissung aufzufassen. Ich habe mich überzeugt, dass man sie durch kräftige Dehnung an den Muskelfasern des Kaninchens sehr leicht hervorbringen kann. An einem Motiv für mechanische Ausdehnung fehlt es ja auch in unserem Falle keineswegs und es ist anzunehmen, dass die erstarrte und infiltrirte Muskelfaser zur Zerklüftung noch mehr disponirt sein werde, als die normale. Dass aber diese minimalen Zerreissungen auf die Functionsfähigkeit der Muskeln denselben Einfluss haben müssen, wie die grössten Querrisse, liegt auf der Hand.

§ 230. Abgesehen von der diffusen, parenchymatösen Myocarditis pflegt man gewisse Vorkommnisse am Herzfleisch als Ausgänge der Herzmuskelentzündung zu betrachten, ohne dass man jedoch die Kette der Erscheinungen, welche allmählich zu ihnen hinführen, hinreichend erkannt hätte; dies sind der Herzabscess und die Herzschwiele. Ich werde den Herzabscess an dieser Stelle, die Herzschwiele bei der chronischen Endocarditis betrachten.

δ. Herzabscess.

§ 231. Man findet in der Muskelsubstanz des Herzens eine umschriebene Stelle von der Grösse einer Erbse, einer Bohne, selten darüber, etwa von Wallnussgrösse, an welcher statt des Muskelfleisches ein graugelblicher oder überhaupt missfarbiger dicklicher Brei sich befindet. Dieser Brei enthält neben zahlreichen Eiterkörperchen vorzugsweise den Detritus der aufgelösten Muskelfasern, Eiweissmolekel und Fetttröpfchen, auch wohl grössere Bruchstücke der contractilen Substanz, an welcher aber die Querstreifung nicht mehr zu erkennen ist. Die Gestalt des Heerdes ist vorherrschend länglichrund, doch sind auch zerklüftete und in langen Zügen in die Muscularis hineingreifende Abscesshöhlen beobachtet worden. An der Grenze des Heerdes sieht man zuweilen Demarcation durch eine grauröthliche, sehr weiche Schicht, welche nach *Rokitansky* aus Granulationsgewebe besteht. Liegt der Abscess dem Endocardium nahe, so hebt er dasselbe auf, dringt wohl auch zwischen die Lamellen der Zipfelklappen ein.

§ 232. Der Ausgang dieses Zustandes kann verschieden sein. Am seltensten dürfte eine Eindickung oder Verkäsung des eitrigen Breis mit bindegewebiger Einkapselung und Duldung des käsigen, später verirdenden Knotens sein. Häufiger ist jedenfalls die Entleerung des Abscesses durch Berstung. Je nachdem derselbe

der inneren oder äusseren Oberfläche des Myocardiums näher liegt, erfolgt der Durchbruch entweder in den Herzbeutel und ist dann von einer schnell verlaufenden Pericarditis gefolgt, oder nach innen in die Herzhöhle selbst. Das Nächste, was im letzteren Falle geschieht, ist, dass das Blut in die Abscesshöhle hineinstürzt und den Detritus hinausspült. Hierbei eröffnet sich eine reiche Quelle für Embolieen und zwar hauptsächlich im Gebiete des grossen Kreislaufs, da der Herzabscess mit Vorliebe im linken Ventrikel seinen Sitz hat. Die Abscesshöhle selbst erscheint als ein accessorischer Hohlraum, als ein Recessus, wenn man will ein Aneurysma der Herzhöhle (acutes Herzaneurysma). Wie lange sich dieser Zustand halten kann, hängt lediglich von der Dicke des noch nicht zerstörten Theiles der Herzwand ab. Dieser und das cardiale Blatt des Pericardii halten allein noch den unvermeidlich drohenden Herzbruch und die tödtliche Ergiessung des Blutes in den Herzbeutel zurück. Etwas anders ist es, wenn der Abscess, wie es häufig der Fall ist, im Septum ventriculorum entstanden ist. Die blosse Communication beider Ventrikel durch eine kleine Oeffnung scheint keinen wesentlichen Einfluss auf die Circulation zu haben; setzte sich aber die eitrige Zerstörung vom Septum aus nach oben fort, drang der Eiter in das lockere Bindegewebe zwischen den beiden Lamellen der Tricuspidalis ein, so kann bei der Berstung des Abscesses jedes der drei am Septum ansitzenden Klappensegel, nämlich der innere Zipfel der Tricuspidalis, das linke Segel der Pulmonalarterienklappen und das rechte Segel der Aortenklappen abgelöst und dadurch der Zustand der Insufficienz an dem entsprechenden Klappenapparate herbeigeführt werden. (Vergl. Insufficienz und Stenose der Herzostien § 243.).

§ 233. Anhang. Als Herzabscesse pflegt man abgesehen von den eben beschriebenen, grossen, solitären Affectionen auch jene kleinen, stecknadelknopfgrossen Erweichungsheerde zu betrachten, welche gelegentlich bei pyämischen, puerperalen, rotzigen und ähnlichen Infectionen und dann immer in grösserer Anzahl im Herzfleisch gefunden werden. Einige derselben liegen in der Regel dicht unter dem Endo- oder Pericardium. Ursprünglich sind es grauweisse Stellen im Muskelfleisch, später kleine Höhlen, welche ganz mit einem dünnflüssigen Brei erfüllt sind. Mikroskopisch findet man niemals wirkliche Eiterkörperchen, sondern überhaupt nichts anderes als Vibrionen (s. § 23.). Dieselben liegen dichtgedrängt anfangs zwischen den Muskelbündeln, dann dringen sie unter gleichzeitiger Auflösung der Muskelfaser in das Innere derselben ein, ja es hat auf Querschnitten das Ansehen, als ob die contractile Substanz in Vibrionen zerfiele, weil der Ersatz der Muskelfaser durch Vibrionenmasse ohne alle Volumszunahme geschieht. Weiter als bis zur Bildung kleiner abscessähnlicher Erweichungsheerde lassen sich die Veränderungen nicht verfolgen, weil die ganze Affection nur bei den heftigsten, rasch tödtlich endigenden Formen der erwähnten Infectionskrankheiten vorkommt.

ε. Heteroplastische Geschwülste des Herzens.

§ 234. Wir werden bei den Anomalieen der serösen Häute einer idiopathischen Sarkombildung am Herzbeutel zu gedenken haben. Im Uebrigen sind alle krebshaften, tuberculösen und sarkomatösen Affectionen des Herzens metastatische Eruptionen. Aber selbst diese gehören zu den seltneren Befunden. Dass der miliare Tuberkel überhaupt am Herzen vorkommt, wissen wir erst seit wenigen

Jahren. *V. Recklinghausen* fand denselben im Muskelfleische; wie denn überhaupt alle heteroplastischen Geschwülste vorzugsweise im Bindegewebe des Myocardii angetroffen werden. Ich habe den miliaren Tuberkel neuerdings zweimal im Endocardium und zwar nahe dem freien Rande der Mitralklappe gefunden. Beide Male handelte es sich um acute Miliartuberculose sämmtlicher serösen Häute, sowie der Pia mater, und zwar in kindlichen Körpern.

§ 235. Was man früher unter Herztuberkeln verstanden hat, nämlich der Befund grösserer, käsiger Knoten im Myocardium gehört, wie *Virchow* neuerdings gezeigt hat, wahrscheinlich nicht der Tuberculose, sondern der Syphilis an.

Die constitutionell gewordene Syphilis unterhält im Körper eine Neigung zu allem, was active Hyperämie, Entzündung und entzündliche Neubildung heisst. Nachdem von dem Orte der Infection aus zunächst die benachbarten Lymphdrüsen in einen Zustand entzündlicher Hyperplasie versetzt wurden, schliesst sich hieran zunächst eine Reihe leichterer Erkrankungen an Haut und Schleimhäuten, welche im Allgemeinen den Charakter der entzündlichen Hyperplasie haben: epitheliale Katarrhe mit papillösen Excrescenzen und Hypertrophie der lymphatischen Drüsen, z. B. der Mandeln (die sogen. secundäre Syphilis). Später treten auch in den tiefer gelegenen Theilen, im Knochen-, Muskel- und Nervensystem, in Leber, Hoden und Sinnesorganen syphilitische Entzündungen auf. Diese sind vorzugsweise heteroplastischer Indoles. Eiterung und Verschwärung spielen dabei eine hervorragende Rolle. Neben ihnen aber tritt eine heerdweise Bindegewebswucherung ohne Eiterung auf und diese schreitet bis zur Bildung wirklicher heteroplastischer Geschwülste fort (die sog. tertiäre Syphilis).

Man kann das Gumma syphiliticum ein specifisches Product der Lues nennen. Die anatomische Specificität liegt aber keineswegs in einer auffallenden Abweichung des Gummagewebes von den bekannten Typen der entzündlichen Heteroplasie, sie liegt vielmehr darin, dass sich innerhalb eines grösseren Heerdes von neugebildetem Keimgewebe ein umschriebener, mehr oder weniger kugliger Knoten abgrenzt, welcher sich in seinen weiteren Metamorphosen von dem übrigen, umgebenden Keimgewebe unterscheidet. Während letzteres zu fasrigem Bindegewebe und zu einer Narbe wird, welche sich durch ihr ausserordentlich kräftiges Retractionsvermögen (§ 96.) auszeichnet, macht sich hier unter Beibehaltung der rundlichen Zellenformen, bisweilen unter Bildung eines anastomosirenden Zellennetzes, eine schleimige Metamorphose der Grundsubstanz geltend. Der Accent ruht aber nicht auf der Bildung von Schleimgewebe, sondern dieses stellt hier offenbar nur eine Phase der langsamen Rückbildung dar. Die Zellen entarten fettig; an ihre Stelle treten runde oder sternförmige Fettkörnchenaggregate, welche sich als solche lange Zeit erhalten zu können scheinen. So resultiren denn elastisch-weiche, gelblichweisse, rundliche Knoten, welche in einen Heerd von neugebildetem Bindegewebe eingebettet sind, die specifische syphilitische Geschwulst, der Tophus oder das Gumma syphiliticum. Frische Gummata können durch geeignete Medication zur vollständigen Resorption gebracht werden. Später wird der Knoten käsig. Das Gumma wird zum cruden Tuberkel, während das umgebende Bindegewebe

zu einer derben, narbigen Schwiele wird, welche durch ihre Zusammenziehung die hochgradigsten Verunstaltungen der erkrankten Organe bewirken kann.

Die Gummata des Herzfleisches werden am häufigsten in der Scheidewand der Ventrikel gefunden. In der Regel sind mehrere bis erbsengrosse Knoten durch eine grosse Quantität entzündlichen Bindegewebes zu einer höckrigen und lappigen Geschwulst vereinigt; doch erreichen auch einzelne Knoten gerade hier eine beträchtliche Grösse, so dass sie in die Höhlen beider Ventrikel protuberiren.

§ 236. Krebsknoten, etwa Metastasen weicher oder melanotischer Krebse, erreichen selten eine beträchtliche Grösse am Herzen. Ueberhaselnussgrosse Knoten gehören schon zu den Seltenheiten. Alle gehen von dem Bindegewebe des Myocardiums aus und dringen je nach ihrer Lage bald mehr nach innen, bald mehr nach aussen vor, im ersteren Falle erheben und durchbrechen sie gelegentlich das Endocardium, im letzteren das Pericardium; auch sollen Thromben der Herzhöhlen (Herzpolypen) die Fähigkeit haben, krebsig zu entarten, eine Angabe, welche einer näheren Prüfung sehr bedürftig ist.

b. *Endocardium.*

α. Acute Endocarditis.

§ 237. Es wurde oben darauf hingewiesen, dass das Endocardium zwar das Analogon der Gefässintima, aber eine ungleich zartere Membran sei, als diese; es wurde erwähnt, dass es stellenweise wenigstens Gefässe enthält; wo diese fehlen, sendet das reiche Gefässnetz des Myocardiums seine terminalen Schlingen bis dicht unter die dünne Innenhaut, so dass wir derselben durchweg eine unmittelbare Beziehung zu den Vasa vasorum zuschreiben können. Wir dürfen uns daher nicht wundern, in dem Endocardium ein viel empfindlicheres Organ zu finden, als in der Intima vasorum. Verschiedene anomale Mischungszustände des Blutes, die pyämische, die puerperale, die typhöse Blutmischung, vor allem aber die Blutmischung bei acutem Gelenkrheumatismus wirken auf das Endocardium als Entzündungsreiz. Nach *Bamberger's* Schätzung erfahren 20% aller Fälle von acutem Gelenkrheumatismus die Complication mit Endocarditis.

In Beziehung auf die nähere Localisation des Processes muss zunächst hervorgehoben werden, dass das Endocardium des linken Herzens so vorzugsweise häufig ergriffen wird, dass Fälle von Endocarditis am rechten Herzen geradezu als Seltenheiten zu bezeichnen sind. Sodann wird der Ort der Affection in ganz ausgesprochener Weise durch die mechanische Insultation bestimmt, welcher gewisse Stellen des Endocardium bei der Herzthätigkeit ausgesetzt sind. Es sind diejenigen Linien, in welchen sich die Klappensegel beim Schluss der Klappe berühren; dies ist nicht etwa der freie Rand der Klappe, sondern an den Semilunarklappen eine schon normal sehr wohl markirte Linie, welche den freien Rand nur in der Mitte (Nodulus Arantii) und an beiden Enden berührt, sonst aber sich ½—1 Linie vom Klappensaume entfernt hält; an den Zipfelklappen läuft die Schlusslinie überall eine Linie weit vom freien Rande; sie verläuft an der obern Fläche genau da, wo sich an der untern, dem Ventrikel zugewendeten Fläche die hinteren Enden der gabligen

Sehnenfäden ansetzen. Hier haben wir in der Regel die ersten Anfänge der Veränderungen zu suchen. Dieselben können sich von hier aus über einen grossen Theil der Klappe verbreiten; sie können auch gleichzeitig an einer andern Stelle des Endocardii zum Ausbruch kommen, aber die Schlusslinien der Klappen sind und bleiben der bevorzugte Sitz der Endocarditis.

§ 238. Der histologische Vorgang bei der acuten Endocarditis setzt sich aus drei allerdings sehr ungleichwerthigen Factoren zusammen. Zunächst kann eine Betheiligung der Vasa vasorum überall constatirt werden, wo solch ein der Nähe des Entzündungsheerdes verlaufen. Blutüberfüllung und eine bedeutende Wucherung der Zellen der Adventitia kann man auf dem Querschnitte entzündeter Zipfelklappen regelmässig nachweisen (Fig. 77. *b*.). Der Hauptnachdruck ist allerdings nicht hierauf, sondern auf die progressiven Metamorphosen der gefässlosen, äussern Lamellen des Endocardiums zu legen. Das Bindegewebe derselben erfährt unter Neubildung zahlreicher junger Zellen und gleichzeitiger Erweichung der Grundsubstanz eine so beträchtliche Aufquellung, dass man schon mit blossem Auge eine Anzahl warziger Unebenheiten bemerkt, welche sich aus dem Niveau der Klappe erheben (Fig. 77. *c*.).

Fig. 77. Acute Endocarditis. Durchschnitt durch einen Zipfel der entzündeten Mitralklappe. *a*. obere, *a'*. untere Lamelle des Endocardii. *b*. Mittlere Schicht, deren Gefässe hyperämisch sind. *c*. Die Efflorescenz der oberen Lamelle. *d*. Die Fibrinauflagerung. $^1/_{10}$

Diese Granulationen sind von sehr hinfälligem Charakter. Nicht blos, dass die gegenseitige Berührung derselben beim Klappenschluss das weiche Gewebe zerklüftet und zerstört; es tritt in ihm auch sehr bald eine feinkörnige, nicht fettige Metamorphose der ganzen Substanz und damit eine so grosse Bröcklichkeit der Vegetation ein, dass der Blutstrom sie mit Leichtigkeit in grösseren und kleineren Partikeln wegschwemmt. Ist dies geschehen, so resultirt ein entsprechend grosser Substanzverlust, das endocarditische Geschwür, welches in der Regel durch die ganze eine Lamelle des Klappensegels hindurchgreift. Die Ränder dieses Geschwürs sind stets uneben aufgeworfen, sie enthalten, so lange die Endocarditis im Zunehmen ist, die Anfangsstadien des Processes, welcher auf das benachbarte Bindegewebe übergeht. Das Gleiche geschieht, wenn auch weniger häufig, im Grunde des Geschwürs; die andere Lamelle der Duplicatur wird ergriffen und wenn auch diese zerstört ist, hat die Klappe ein Loch. Die Perforation der Klappensegel ist eine der gefährlichsten Katastrophen, denn gar zu leicht geschieht es, dass nunmehr durch die Gewalt des Blutstroms die ursprüngliche Oeffnung erweitert oder gar das Klappensegel an der einen oder andern Seite abgelöst wird. An den Zipfelklappen löst sich gelegentlich der ganze Klappensaum mit sammt den Insertionen der Papillarmuskeln ab. Immer ist die Perforationsöffnung wie das Geschwür mit den beschriebenen entzündlichen Excrescenzen umgeben, welche durch die gleich zu erwähnende fibrinöse Auflagerung so umfangreich werden können, dass man zwischen ihnen die Oeffnung kaum entdecken kann.

Dieser schnellste und gewöhnlichste Verlauf der acuten Endocarditis ist also ohne alle Eiterung. Der erwähnte körnige Zerfall, eine Art von Nekrose des neu-

gebildeten Materials, kommt der Eiterung zuvor. Damit soll nicht gesagt sein, dass Eiterung überhaupt niemals in dem anatomischen Krankheitsbilde der Endocarditis vorkäme. Der Eiter bildet sich aber ausschliesslich einerseits in dem lockeren Bindegewebe zwischen den beiden Lamellen der Klappen, anderseits in dem subendocardialen Bindegewebe; auch kommt es hier nie zu grösseren Ansammlungen dieser Flüssigkeit, sondern stets nur zu kleinen, höchstens stecknadelknopfgrossen Abscessen, welche das Endocardium in Form von Pusteln erheben.

Der dritte Factor, welcher bei jeder acuten Endocarditis eine mehr oder weniger hervorragende Stelle spielt, ist die Ausscheidung von Fibrin an der unebenen Oberfläche der afficirten Klappensegel. Ich betone ausdrücklich, dass hier in der Regel nur Fibrin und selten ein cruorhaltiger Thrombus abgesetzt wird. Es will mir nämlich scheinen, als ob gerade wegen der makroskopischen Aehnlichkeit des Fibrins mit der Gewebseffloreseenz die Discontinuität beider leicht übersehen würde. Der fibrinöse Niederschlag (Fig. 77. *d.*) füllt alle kleinen Unebenheiten der Oberfläche, vermehrt aber das Gesammtvolumen der Effloreseenz in so unverhältnissmässiger Weise, dass er dem blossen Auge weit mehr imponirt, als die Veränderung der Klappe selbst. Im Uebrigen ist die Thrombose hier ebensowenig als ein salutäres Ereigniss, als ein erster Schritt zur Heilung anzusehen, wie bei den Aneurysmen. Der Faserstoff zerbröckelt leicht. Er verhindert daher weder den Fortschritt der Verschwärung, noch die Perforation der Klappensegel, erhöht aber die Gefahr metastatischer Entzündungen durch Embolie der abgelösten Trümmer.

β. Klappenaneurysma.

§ 239. Eine besondere Erwähnung verdient das Zustandekommen des sogenannten Klappenaneurysma's. Wir verstehen unter Klappenaneurysma im Allgemeinen jede umschriebene Ausbuchtung in der Continuität eines Klappensegels. Zustände derart haben in der Regel mit der Endocarditis gar nichts zu schaffen. Es sind sack- oder taschenförmige Ausstülpungen der Klappe, an welchen beide übrigens ganz normale Lamellen derselben theilnehmen. Der Eingang befindet sich immer auf derjenigen Klappenseite, auf welcher bei geschlossener Klappe der stärkere Druck lastet, die Tasche auf der entgegengesetzten. An den Aortenklappen gelangt man vom Sinus Valsalvae aus in das aneurysmatische Säckchen, an den Zipfelklappen von der Ventricularhöhle. Uebrigens kommen in der Umgebung der Herzostien, auch an anderen Stellen Ausbuchtungen der Wand vor, welche den in Rede stehenden vollkommen analog sind, wenn man sie auch streng genommen nicht Klappenaneurysmen nennen kann. So an den Abgangsstellen der Kranzarterien und am Boden des inneren Sinus Valsalvae. Die letztere, beiläufig am häufigsten vorkommende von diesen Ausstülpungen, bildet ihre Tasche in das rechte Herz hinein und zwar bald oberhalb, bald unterhalb, bald zwischen die Blätter des gegenüber befestigten Tricuspidalklappensegels. Dieselben drei Möglichkeiten gelten für das Aneurysma der häutigen, fleischlosen Stelle des Septum ventriculorum, welches ebenfalls hierher gehört. Es kann sich vom linken Ventrikel aus oberhalb, zwischen die Blätter und unterhalb des linken Zipfels der Tricuspidalklappe in das rechte Herz vorschieben. Ich habe den Fall beobachtet, dass gleichzeitig ein

kirschengrosses Aneurysma des Sinus Valsalvae an der oberen und ein erbsengrosses Aneurysma des Septum pellucidum an der unteren Fläche jenes Zipfels bestand.

Kehren wir nach dieser Abschweifung zum endocarditischen Klappenaneurysma zurück, so setzt das Zustandekommen desselben eine vollkommene Zerstörung der einen Klappenlamelle voraus. Das Blut dringt in die entstandene Oeffnung ein, drängt die beiden Lamellen auseinander und bedingt eine mehr oder minder starke Ausbuchtung derjenigen, welche noch nicht verändert ist. Das endocarditische oder acute Klappenaneurysma unterscheidet sich also dadurch wesentlich von der ebenerwähnten Form, dass nicht die ganze Klappe, sondern nur die eine Lamelle an der Ausstülpung theilnimmt.

γ. Klappendurchlöcherung.

§ 240. Auch hinsichtlich der Perforation der Klappen ist es nothwendig, die entzündliche Zerstörung der eigentlichen Klappensegel zu unterscheiden von einer unschädlichen Durchlöcherung, welche man sehr häufig an den freien Rändern der Seminularklappen findet. Letztere beruht auf einer Rarefaction desjenigen Theils der Klappensegel, welcher jenseits der eigentlichen Schlusslinie liegt, und ist nach meiner Ueberzeugung nichts anderes, als eine Annäherung des Semilunarklappentypus an den Typus der Zipfelklappen.

Werfen wir nämlich einen Blick auf die anatomischen Einrichtungen, durch welche dem Blute verwehrt wird, in eine rückläufige Strömung zu gerathen, so unterscheiden wir darin sofort einen doppelten Typus, den Typus der Semilunar- und den Typus der Zipfelklappen. Ich werde über diese typische Verschiedenheit mit zwei Worten hinweggehen. Die Semilunarklappen sind Duplicaturen der Intima, deren jede in einem mit der Convexität stromaufwärts gerichteten Halbkreis vorspringt; die Endpuncte dieser Befestigungslinien stossen in demselben Querschnitte des Gefässes aneinander. So entstehen Taschen, deren äussere Oberfläche sich bei der Anfüllung mit Blut aneinanderlegen und so den Verschluss zu Stande bringen. In der Eigenthümlichkeit des Ursprungs ruht hier die Garantie, dass das Klappensegel sich nur in einer Richtung mit dem Blutstrom bewegen kann. Bei den Zipfelklappen dagegen finden wir in einem Querschnitt des Gefässes bewegliche Segel wie Thorflügel angeheftet, welche sich, wenn es blos auf die Ursprungslinie ankäme, nach beiden Seiten hin umschlagen würden; inzwischen können auch sie dem Blutstrom nur in einer Richtung nachgeben, weil die durch die Sehnenfäden bewirkte Befestigung ihres freien Randes das Umschlagen in den Vorhof hindert.

Es wäre gewiss wunderbar, wenn die Natur, welche so einfach in ihren Mitteln ist, hier wirklich zwei principiell verschiedene Ventile hätte, und nicht vielmehr die Verschiedenheit der anatomischen Einrichtung auf der Abwandlung eines und desselben zu Grunde liegenden Princips beruhte. Als solches erscheint mir das Princip der Semilunarklappen, nicht blos wegen seines ungleich häufigeren Vorkommens (Venenklappen), sondern auch deshalb, weil wir an der in Rede stehenden unschädlichen Durchlöcherung eine Modification der Semilunarklappe im Sinne der Zipfelklappe vor uns haben.

Wir können diese Durchlöcherung, wie ein Blick auf die beigegebene Abbildung zeigt, auch als eine theilweise Ablösung des freien Saumes vom Nodulus

Arantii bis zur Anheftungsstelle betrachten. Der freie Saum aber hat beim Klappenschluss die Bedeutung eines Retinaculums; er hindert ein zu weites Zurückgehen des Klappensegels. Man darf nur die Spitze des Zeigefingers in einen Sinus Valsalvae einführen, um zu constatiren, dass die Klappentasche am Eingange enger ist, als in der Schlusslinie, d. h. dass der freie Rand der Klappe eine kürzere und geradere Verbindungslinie zwischen dem Nodulus Arantii und der Gefässwand darstellt, als die Schlusslinie. Der freie Rand der Klappe wirkt also als Retinaculum, ganz wie die Sehnenfäden der Zipfelklappen. Für diese Function ist natürlich alles, was von Klappenfläche zwischen dem freien Rande und der Schlusslinie liegt, unnütz. In dem Schwinden dieser Zwischenparthie bis auf einige Verbindungsbrücken wird also nur die functionelle Selbstständigkeit des freien Randes anerkannt.

In hochgradigen, übrigens nicht so seltenen Fällen von marginaler Klappendurchlöcherung wird eine noch weitergehende Annäherung des Semilunarklappentypus an den Typus der Zipfelklappe dadurch herbeigeführt, dass sich die Ursprungsstelle des Klappenrandes von der Ursprungsstelle der Schlusslinie trennt. Sofort entspringen die halben Ränder je zweier aneinanderstossender Klappensegel nebst ihren feinfadigen Verbindungsbrücken zur Schlusslinie von einem unterhalb der eigentlichen Klappeninsertion gelegenen Puncte des Gefässes. Diese räumliche Entfernung derjenigen Puncte, an welchen die Retinacula der Klappensegel entspringen von dem durch die Klappe zu verschliessenden Gefässquerschnitt und die dadurch herbeigeführte Möglichkeit, das Klappensegel in immer geraderer Richtung,

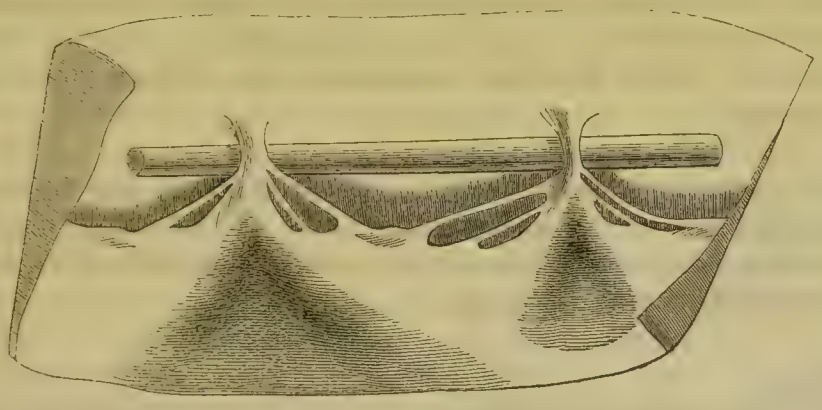

Fig. 78. Gefensterte Semilunarklappe der Pulmonalarterie. Natürliche Grösse.

also immer wirksamer festzuhalten ist das oberste Princip beim Zipfelklappenverschluss. Was die Papillarmuskeln des Herzens sind, das sind bei der hochgradigen Durchlöcherung der Semilunarklappen (Fig. 78.) jene Bündel von Sehnenfäden, welche sich über einen Glasstab spannen, den man von dem einen Sinus Valsalvae über den Ursprungspunct der Klappenschlusslinie hinweg in den andern führen kann. Der Ursprungspunct der Klappenschlusslinie kann jetzt immer weiter wandaufwärts rücken, ohne Gefahr für die Zuverlässigkeit des Klappenschlusses. Das eigentliche Klappensegel kann immer ebener und zipfelmässiger werden, indem der Nodulus Arantii an der alten Stelle festgehalten wird und die beiden Schenkel jeder Schlusslinie einen immer weniger stumpfen Winkel mit einander bilden, wie an dem abgebildeten Präparat ebenfalls ersichtlich ist. Kurz, die unschuldige

Durchlöcherung oder Fensterung der Semilunarklappen, ist mir eine Bindeglied zwischen dem Semilunar- und dem Zipfelklappentypus.

δ. Chronische Endocarditis.

§ 241. Im Gegensatze zu der acuten Entzündung und der durch sie verursachten Erweichung des Klappengewebes stellt sich die chronische Endocarditis als eine exquisite Verhärtung und Verdickung des Endocardiums dar. Die meisten mit chronischer Endocarditis behafteten Individuen geben an, früher einmal an acutem Gelenkrheumatismus gelitten zu haben. Dies könnte uns bestimmen, die Möglichkeit, ja die Wahrscheinlichkeit eines acuten Anfangs der endocardialen Veränderungen zuzulassen, wir könnten uns vorstellen, dass eine an sich geringfügige Störung in der Schlusslinie der Klappen, weil sie an einer Stelle sitzt, welche fortwährend mechanischen Insultationen ausgesetzt ist, nicht heilt, und eben weil sie nicht heilt, zum Ausgangs- und Mittelpuncte eines chronischen entzündlichen Vorgangs wird, wie wir dergleichen wohl an vernachlässigten Geschwüren der äusseren Haut zu beobachten Gelegenheit haben.

Auf der anderen Seite muss die Identität unseres Processes mit der chronischen Endoarteritis hervorgehoben werden. Das mikroskopische Geschehen dreht sich wie bei jener um eine entzündliche Hyperplasie des Bindegewebes, an welche sich als zweites Stadium die Verkalkung, seltener die Verfettung des neugebildeten Materials anschliesst. Als etwas der chronischen Endocarditis Eigenthümliches kann nur die stark hervortretende Neigung zu retractiver Verkürzung an den entzündeten Theilen angeführt werden. Diese kann sich natürlich nur an den Duplicaturen geltend machen, deren einseitige Befestigung eine Zurückziehung des freien Randes gestattet.

§ 242. Jeder Punct der endocardialen Oberfläche kann füglich der Sitz chronischer Entzündung sein, doch finden wir letztere so überwiegend häufig an den Klappen und in der Spitze des linken Ventrikels, dass ich mich auf die Besprechung dieser beiden Fälle beschränken kann.

ε. Klappenfehler.

§ 243. Man nennt die gröblichen Verunstaltungen, welche die Herzostien durch die chronische Endocarditis erfahren, insgemein Klappenfehler. Dieselben setzen sich aus drei in jedem Falle zu unterscheidenden anatomischen Momenten zusammen. 1) Verdickung. Die unmittelbare Folge der Hyperplasie des Bindegewebes. An der Basis der Aortenklappen und an der Schlusslinie der Mitralis sind leichtere Verdickungen ein ausserordentlich häufiger Befund, welcher die Functionsfähigkeit der Klappen nicht stört. Höhere Grade bedingen in der Schlusslinie der Mitralis einseitige, an den Aortenklappen gewöhnlich doppelseitige, rauhe und durch Kalkinfiltration rigide Prominenzen. Mehre Linien hoch bedecken diese die ganze Oberfläche der Semilunarklappen, so dass schliesslich statt dreier zarter, halbmondförmiger Segel

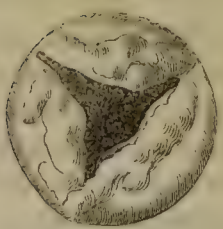

Fig. 79. Insufficienz und Stenose des Ostium aorticum. Verdickung und Verkürzung der Klappensegel. Natürl. Grösse.

drei starre, drusige Körper festonartig um die Aortenwandung gestellt sind (Fig. 79.). 2) Erniedrigung. Sie ist die Folge der erwähnten retractiven Verkürzung des hyperplastischen Bindegewebes. Mit der Verdickung zusammengenommen erweckt sie die Vorstellung, als ob die ganze Masse der Klappe auf einen kleinen länglichen Wulst zusammengeschoben, als ob das Segel eingerefft wäre. Merkwürdigerweise bleiben an den Aortenklappen die schmalen Säume jenseits der Schlusslinie nicht selten unverändert und flottiren als bewegliche Leistchen auf dem freien Rande der verkürzten Klappe. An der Mitralis, wo der Process auf die Sehnen der Papillarmuskeln übergeht, stellt sich die Verkürzung als ein Herabgezogensein der Klappe in die Höhle des linken Ventrikels, als eine abnorme Fixirung derjenigen Lage dar, welche die Klappe nur nach vollendeter Systole einnehmen sollte. (Fig. 80.). 3) Verwachsung. Das Gewebe der entzündeten Klappe ist trotz seiner Starrheit mit einer gewissen innern Verschiebbarkeit ausgestattet, es ist in einer Art von entzündlichem Fluss begriffen, welcher ihm gestattet, überall da, wo gleich an gleich stösst, zusammenzuwachsen. Freilich werden, so lange ein Klappenapparat seine volle Beweglichkeit hat, zwei Puncte, welche sich während des Klappenschlusses berühren, während der Klappenöffnung stets wieder von einanderweichen; aber einestheils haben die entzündeten Klappen in der Regel nicht mehr ihre volle Beweglichkeit, andertheils sehen wir die Verwachsungen immer zunächst zwischen zwei Puncten auftreten, welche sich bei der Klappenöffnung am wenigsten weit von einander entfernen. Die Verwachsung zweier benachbarter Klappensegel rückt in der Schlusslinie von aussen nach innen vor. An den Semilunarklappen der Aorta tritt die Verwachsung am ehesten zwischen dem rechten und dem hinteren Klappensegel ein. Ist dieselbe bis zum Nodulus Arantii vorgeschritten, so erniedrigt sich wohl die Scheidewand, welche die beiden Sinus Valsalvae trennt und aus zwei Klappensegeln ist eines geworden, welches bis zu einem gewissen Grade die Functionen beider versieht, wenn anders nicht Verdickung und Verkürzung dies unmöglich machen (Fig. 81.). Am häufigsten findet man und am schwersten wiegt die Verwachsung an den Zipfeln der Mitralis. Das Ostium atrio-ventriculare wird dadurch von beiden Seiten her mehr und mehr verengt, so dass zuletzt kaum noch eine kleine spaltförmige Oeffnung übrig bleibt und die Mitralis sich wie ein starres Diaphragma zwischen Vorhof und Ventrikel aufstellt. Die Verschmelzung der Sehnenfäden (Fig. 80. geht von der Stelle ihrer gabligen Theilung und ihrer spitzwinkligen Insertion an

Fig. 80. Insufficienz und Stenose der Mitralklappe. Die Klappe ist in einen starren Trichter verwandelt, bei *a* aufgeschnitten, die Papillarmuskeln von der Herzwand getrennt. Am Durchschnitt *a* und im Hintergrunde sieht man die Verdickung des Klappensegels, bei *a* auch einen kalkigen Kern. Die verdickten Sehnenfäden zu wenigen Strängen verschmolzen, auch die Spitzen der Papillarmuskel schnig indurirt.

Fig. 81. Verwachsung des rechten und hintern Klappensegels der Aortenklappen, bei *a* die Verwachsungslinie. Sufficiente 2seglige Klappe.

der unteren Fläche der Mitralklappe aus. Dieselbe trägt nicht wenig dazu bei, die Rigidität und Unbeweglichkeit der Klappe zu erhöhen.

Zur klinischen Würdigung: Dass durch das Vorhandensein von Klappenfehlern sehr tiefgreifende Störungen zunächst in der Blutbewegung, weiterhin in den Functionen der verschiedensten Organe veranlasst werden müssen, liegt auf der Hand. Wir haben die Klappenfehler und zwar nicht blos die eben beschriebenen, sondern auch die durch acute Endocarditis verursachten in dieser Beziehung nach zwei Gesichtspuncten zu gruppiren. 1) Die Verdickung, Erstarrung, Verkalkung und die Verwachsung der Klappen bewirken, dass in dem Momente, wo sich die Klappen glatt anlegen sollten, (die Aortenklappen während der Systole, die Mitralklappen während der Diastole), dieses Anlegen nicht geschieht, sondern die Klappe einen Vorsprung in das betreffende Ostium bildet, dasselbe beengt. Stenosis. An diesem Vorsprunge bricht sich der Blutstrom, es entsteht ein Geräusch, welches man am besten hört, wo es auf dem kürzesten Wege zur Oberfläche geleitet wird. 2) Die Erniedrigung, die Perforation und theilweise Ablösung der Klappen, das Abreissen der Sehnenfäden bewirken, dass die Klappen in dem Momente, wo sie sich durch ihre Anspannung der Rückwärtsbewegung des Blutes entgegenstellen sollten, nicht das ganze Lumen zu bedecken im Stande sind, dass eine Oeffnung bleibt, durch welche das Blut in den eben verlassenen Abschnitt des Herzens zurückströmt. Insufficienz. Der Act der Klappenschliessung ist bekanntlich unter normalen Verhältnissen von einem hörbaren Doppelton begleitet; der erste, systolische Ton rührt von der Spannung der Zipfelklappe, der zweite, diastolische von der Spannung der Semilunarklappen her. Wenn nun diese Anspannung nicht erfolgt, muss auch der entsprechende Ton fehlen. Dagegen kann an seiner Statt ein Geräusch auftreten, welches von dem rückläufigen Blutstrom an der abnormen Oeffnung erzeugt wird; ein Geräusch, welches zwar sehr intensiv, aber immer nur sehr kurz sein wird. Stenose und Insufficienz sind als Folgen der chronischen Endocarditis immer gemeinschaftlich vorhanden; die acute Endocarditis kann durch Perforation und Ablösung auch Insufficienz ohne Stenose zur Folge haben. —

a. Stenose und Insufficienz der Aortenklappen. (Fig. 79. u. 82.).

Etwa drei Unzen Blut (ein Weinglas voll) wirft der linke Ventrikel eines erwachsenen Mannes mit jeder Systole in das Aortensystem. Der grössere Widerstand, welchen diese Entleerung an der stenotischen Aortenmündung findet, wird sich als eine Steigerung des systolischen Blutdrucks auf die innere Oberfläche des linken Ventrikels geltend machen und nach § 223. in Hypertrophie desselben bewirken. Zugleich verursacht die Stenose ein systolisches Aftergeräusch, welches man am deutlichsten am rechten Rande des Sternum in der Höhe des zweiten Intercostalraums hört, weil hier der aufsteigende Schenkel des Aortenbogen (Fig. 82. *c.*) der Thoraxwand sehr nahe liegt. Das Geräusch setzt sich als Tönen in die Arterien fort. Eine andere Reihe von Erscheinungen macht sich während der diastolischen Phase der Herzthätigkeit geltend. Hier bewirkt die Insufficienz der Semilunarklappen, dass ein Theil des soeben in die Aorta geworfenen Blutes in das Herz zurückströmt, weil in dem erschlaffenden linken Ventrikel das Blut zunächst unter einem geringeren Drucke steht, als in der Aorta. Man hört jetzt nicht mehr den bekannten diastolischen Ton der sufficienten Klappe, eher tritt ein zweites, also diastolisches Aftergeräusch ein, welches man an deutlichsten über der Herzspitze hört, gegen welche der rückläufige Blutstrom gerichtet ist. Eine andere Wirkung der Insufficienz ist das schnelle Absinken des Pulses in den Arterien, welches hier also eine ganz andere Ursache hat, als bei der chronischen Endoarteritis. Die Hauptgefahr, welche dem an Stenose und Insufficienz Leidenden droht, ist unzweifelhaft die Erniedrigung des Blutdrucks in den Arterien, die Ausgleichung jener Druckdifferenz in Arterien und Venen, welche das Strömen des Blutes in den Capillaren allein möglich macht. Hieraus folgt Anhäufung des Blutes in den Venen, im kleinen Kreislauf, Cyanose, Wassersucht etc. Indessen wird diesem Aeussersten längere Zeit dadurch vorgebeugt, dass das linke Herz

nicht allein hypertrophisch, sondern zugleich dilatirt ist, somit eine abnorm grosse Menge Blutes fasst und darauf eingerichtet ist, einen Theil des eben ausgetriebenen wieder zurücknehmen zu können. Diese Dilatation ist nicht etwa eine Folge der Insufficienz, sondern sie ist die Folge der Stenose, aber sie compensirt die Folge der Insufficienz, wie die Hypertrophie die Folgen der Stenose unschädlich macht. Aber alle diese freiwilligen Ausgleichungen haben ihre Grenzen. Wenn wir uns denken, dass die Aortenklappen ganz verschlossen wären, so würden wir zugeben, dass in einem solchen Falle selbst die hochgradigste Hypertrophie und Dilatation nicht im Stande wäre, die drohende Spannungserniedrigung im Aortensystem hintanzuhalten. Es giebt aber Stenosen, welche in der That nicht mehr weit von dem vollständigen Verschluss der Aortenmündung entfernt sind.

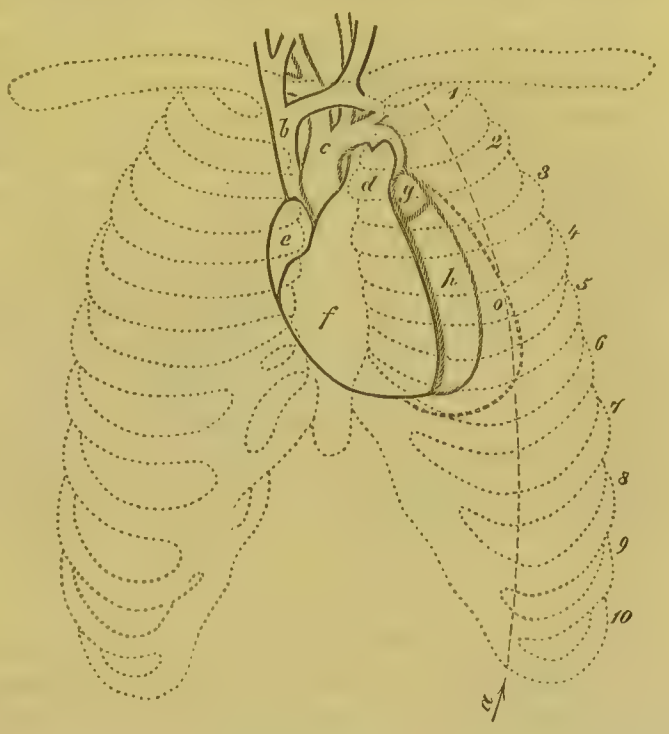

Fig. 82. Hypertrophie des linken Ventrikels. Herz in situ. *a*. Die Mamillarlinie. *b*. V. cava superior. *c*. Aorta. *d*. Bulbus der Arteria pulmonalis. *e*. Rechter Vorhof. *f*. Rechter Ventrikel. *g*. Linker Vorhof. *h*. linker Ventrikel (normaler Umfang). *o*. Der hypertrophische Ventrikel.

b. Insufficienz und Stenose der Mitralis. (Fig. 83. und 80.).

Die Stenose der Mitralklappe bewirkt, dass das Einströmen des Blutes in dem linken Ventrikel bei der Diastole nicht mit derjenigen Leichtigkeit von Statten geht, wie normal. Das Blut staut sich im linken Vorhofe. Diese Stauung erzeugt einen Druck, welcher analog ist dem gesteigerten systolischen Blutdruck auf der Innenfläche des linken Ventrikels bei Stenose der Aortenklappen. Der linke Vorhof ist zwar unter diesen Verhältnissen mehr zur Dilatation als zur Hypertrophie geneigt, doch findet bei aller Dilatation stets auch eine Verdickung der Muscularis wie des Endocardiums statt. Natürlich entsteht bei der Diastole an dem verengten Ostium atrioventriculare ein diastolisches Aftergeräusch, welches an der Spitze des Herzens, gegen welche der Blutstrom gerichtet ist am deutlichsten gehört wird. — Jetzt folgt die Systole. Während dieser wird ein Theil des aufgenommenen Blutes durch die insufficiente Klappe in den Vorhof zurückgeworfen; dabei systolisches Aftergeräusch an Stelle des ersten Herztones, soweit derselbe von der Mitralklappe herrührt. In dieser theilweisen Repulsion des Blutes aus dem Ventrikel haben wir aber ein zweites Motiv zur Steigerungdes Blutdrucks im Atrium sinistrum. Somit vereinigen sich die Wirkungen der Insufficienz und Stenose zu dem gemeinschaftlichen Resultat: Spannungserhöhung im linken Vorhofe und im ganzen kleinen Kreislaufe. Alle klinisch wichtigen Erscheinungen gruppiren sich um diesen Mittelpunct. Die Spannungserhöhung ist einmal von salutärem Einflusse, insofern sie bewirkt, dass sich trotz der Stenose der linken Ventrikel bei der Diastole schnell und vollständig füllt. Sie compensirt also bis zu einem gewissen Grade den vorhandenen Klappenfehler. Auf der andern Seite bewirkt sie eine übermässige Anfüllung der Lungengefässe, eine passive Hyperämie der Lunge, welche zur sogenannten braunen Induration dieses Organes führt (s. Anomalieen des Respirationsorganes). Der zweite Herzton, soweit derselbe von den Pulmonalarterien-

klappen herrührt, erscheint verstärkt wegen strafferer Spannung der Klappensegel. Man hört dies am besten links vom Sternum in der Höhe der dritten Rippe, wo der Conus arteriosus (Fig. 83. *d.*) der Brustwand am nächsten liegt. Weiterhin wird die Arbeit des rechten Ventrikels grösser weil er bei jeder Systole die straffgespannten Klappen der Pulmonalarterie zu öffnen und sein Blut in den bereits übermässig gefüllten kleinen Kreislauf zu ergiessen hat. Der rechte Ventrikel wird somit hypertrophisch (siehe § 223.). Zu der Hypertrophie gesellt sich Dilatation. Das Ostium atrioventriculare dextrum nimmt an der Erweiterung Theil und wird schliesslich so gross, dass die Tricuspidalklappe nicht genügt, bei der Systole das Lumen zu überspannen. Es kommt dann zu einer relativen Insufficienz auch dieser Klappe, die Stauung verbreitet sich auf das Körpervenensystem und führt zu pathologischen Zuständen an der Leber, dem Darmtractus, an den Nieren etc., welche wir bei den Anomalieen dieser Organe berücksichtigen werden. Ein höchst charakteristisches Zeichen dafür, dass die relative Insufficienz der Tricuspidalis eingetreten sei, haben wir an dem sogenannten Venenpuls, wo sich eine systolische Blutwelle in den Anfängen des Venensystems fortpflanzt.

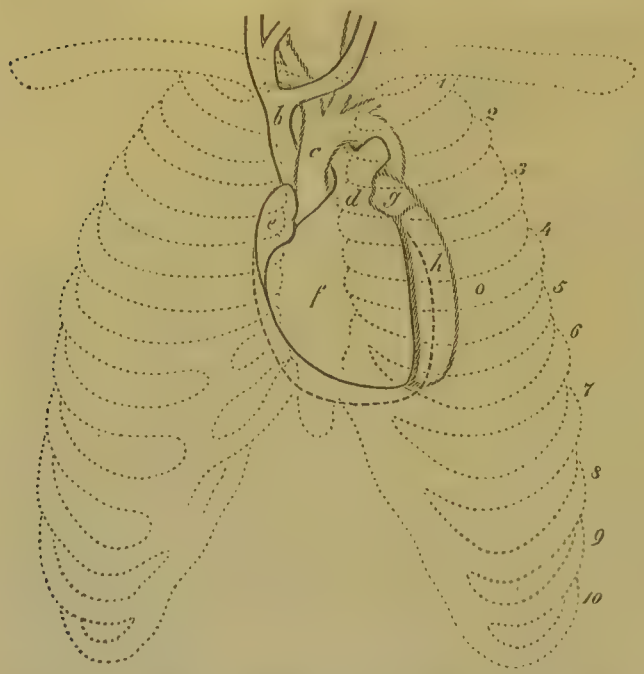

Fig. 83. Hypertrophie des rechten Ventrikels. Herz in situ. Die Bezeichnungen wie in der vorigen Figur. Die Contouren des hypertrophischen rechten Ventrikels sind mit Puncten angegeben.

Die Stenose und Insufficienz der Pulmonalarterie ist fast immer eine angeborene Krankheit und soll im dritten Abschnitt des Capitels berücksichtigt werden. Die Stenose und Insufficienz der Tricuspidalis ist eine grosse Seltenheit. Der Venenpuls spielt bei ihrer Diagnose eine Hauptrolle.

ζ. Herzschwiele und partielles Herzaneurysma.

§ 214. Zu ganz anderen Resultaten führt die chronische Endocarditis, wenn sie den ausgebreiteten Theil des Endocardiums, den Ueberzug der innern Herzoberfläche befällt. Die hyperplastische Verdickung des Bindegewebsstratums bedingt hier niemals eine merkliche Erhebung des Niveaus, im Gegentheil, es macht sich von Anfang an eine gewisse Depression der afficirten Stelle geltend, welche ganz allmählich in eine wirkliche Ausbuchtung, endlich in ein Aneurysma übergeht.

Die vordere Wand des linken Ventrikels wird am häufigsten der Sitz dieser Veränderungen. Hier, in der Nähe der Herzspitze, erscheint das Endocardium im Umfange eines Thalerstückes und darüber milchweiss, derb, sehnig. Die Oberfläche ist glatt, ja sie ist glätter, als sie sein sollte; wir vermissen die reiche Gliederung, welche das System der Fleischbalken gerade dieser Gegend verleiht. Wir schneidenein und überzeugen uns, dass unter dem verdickten Endocardium nicht blos

die Fleischbalken, sondern die ganze Muscularis verschwunden ist. Wir finden eine 1—2 Linien dicke »durchgreifende« Schwiele von weissem, dichtem und straffem Bindegewebe; in dieser Schwiele können wir das Endocardium nicht mehr von der Muscularis, die Muscularis nicht mehr vom Pericardium unterscheiden. Unter diesen Umständen liegt allerdings die Frage nahe, ob nicht der Process seinem Wesen nach als eine umschriebene, indurative Entzündung des Muskelfleisches aufzufassen sei (§ 230.). Dass eine Hyperplasie und Schrumpfung des interstitiellen Bindegewebes in der That der Vorgang ist, durch welchen das Herzfleisch zum Schwunde gebracht worden ist, unterliegt keinem Zweifel. Stets konnte ich bei meinen Untersuchungen an der Grenze des Heerdes, wo das Myocardium allmählich schmäler werdend in die Schwiele übergeht, atrophische Primitivröhren nachweisen, welche sich in einem zellenreichen, wenn auch nicht eben üppig wuchernden Bindegewebe verloren. Aber ich halte dafür, dass dieser Vorgang als eine directe Fortpflanzung der chronischen Endocarditis auf das subendocardiale und intermusculare Bindegewebe anzusehen ist. Nicht immer und überall nämlich ist das ganze Myocardium zerstört; dann sind es aber regelmässig die äusseren, nicht die inneren Lagen desselben, welche noch vorhanden sind.

§ 245. Wie bereits angedeutet wurde, bildet die Herzschwiele die Vorbedingung einer umschriebenen Herzerweiterung, des sogenannten partiellen Herzaneurysma's. Trotz der ihm innewohnenden Neigung zu retractiver Schrumpfung vermag nämlich das neugebildete Bindegewebe, welches jetzt einen Theil der Herzwand ersetzt, dem Druck des Blutes nicht zu widerstehen. Die kranke Stelle erfährt daher eine Ausdehnung, welche sich bald mehr in Form einer gleichmässigen, seichten Ausbuchtung, bald als rundlicher, der Herzspitze anhangender Sack darstellt, dessen Inneres mit der Herzhöhle durch eine etwas engere Oeffnung communicirt. Die Grösse des Aneurysma's wechselt innerhalb weiter Grenzen, von der Grösse einer Kirsche bis zu der eines Hühnereis. Gar nicht selten kommt es darin zur Thrombose; wir werden dieselbe um so eher zu gewärtigen haben, je mehr das Aneurysma die sackförmig gehalste Form hat. Gerade hier kommt es im Gegensatze zu den Aneurysmen der grossen Arterien bisweilen zu einer Obliteration der Höhle, welche nach *Rokitansky* freilich nicht durch den Thrombus allein, sondern grossentheils durch bindegewebige Vegetationen bewirkt wird, welche von der Innenfläche des Sackes ausgehen. Rupturen sind selten und nur bei hochgradiger Attenuation der Wandung beobachtet worden; umgekehrt war es beim acuten durch abscedirende Myocarditis entstandenen Herzaneurysma.

η. Die Thrombose des Herzens. Herzpolypen.

§ 246. Erwägen wir die gewöhnlichen Entstehungsgründe der Thrombose (Rauhigkeiten der Gefässoberfläche und Verlangsamung des Blutstroms), so werden wir uns von vornherein sagen, dass auch bei den Krankheiten des Herzens zu Blutgerinnungen reichlich Veranlassung geboten ist. Erwähnt wurde schon, dass frische endocarditische Efflorescenzen mit verschieden dicken Fibrinniederschlägen bedeckt zu sein pflegen: auffallend selten sieht man dergleichen an der Oberfläche

indurirter Klappensegel, selbst wenn dieselben mit Vorsprüngen und Rauhigkeiten aller Art besetzt sind. Wir müssen aber festhalten, dass jede noch so geringe Unebenheit des Endocardiums den Anstoss zur Fibrinausscheidung geben kann. Die auf diese Weise entstandenen Thromben sind allerdings in der Regel nur von geringem Umfange und wachsen auch nicht zu jenen grossen, kugligen Blutgerinnseln an, welche man kurzweg Herzpolypen oder mit *Laennec* Vegetations globuleuses nennt. Diese entstehen wohl ausschliesslich durch relative Verlangsamung oder gänzliches Aufhören der Blutbewegung in gewissen Regionen des Herzens. Der am häufigsten vorkommende Fall ist der, dass infolge von Stenose eines Ostiums oder bei unvollständigen Contractionen des Herzens das Blut aus einer oder der anderen Abtheilung nicht vollständig entleert wird. Es bleibt dann diejenige Portion Blut zurück, welche den weitesten Weg bis zur Ausgangsöffnung zurückzulegen hatte, das Blut also, welches sich in der Spitze eines Ventrikels oder in der Auricula eines Vorhofes befindet. Hier sind zahlreiche, oft auch verzweigte und versteckte, taschenförmige Recessus, aus welchen das Blut überhaupt nur bei ganz vollständigen Contractionen entfernt wird. Diese erleichtern die Gerinnung in hohem Maasse; denn immer finden wir in ihnen die ersten Anfänge der Thrombose. Man sieht häufig genug zahlreiche kleine Gerinnsel, welche die Intertrabecularräume der Herzspitze in der Art füllen, dass dadurch die Unebenheiten der inneren Oberfläche gewissermassen ausgeglichen werden.

§ 247. Späterhin freilich erheben sich die verschiedenen Thromben aus den Schlupfwinkeln ihrer ersten Bildung, die benachbarten verschmelzen mit einander und es bilden sich so einfache, hohe und dicke Blutpfropfen, welche einen grossen Theil des Herzlumens für sich in Anspruch nehmen. Die Gestalt dieser Pfropfen richtet sich im Allgemeinen nach der Gestalt der Höhle, welche sie theilweise füllen und mit deren innerer Oberfläche sie bei jeder Systole in innige Berührung kommen. Ich habe gesehen, wie ein Thrombus aus dem linken Herzohr kommend durch die stenotische Mitralklappe hindurchgewachsen war, hier eine halsförmige Einschnürung besass und im linken Ventrikel wieder zu einem dickeren Körper anschwoll. Der Abschluss ist gewöhnlich kuglig, so dass *Laennec* die Herzthromben Vegetations globuleuses nennen konnte. Die Farbe richtet sich nach der jeweiligen Phase ihrer Metamorphose. Selten findet man grössere Thromben, welche in ihrem Innern noch vollkommen solid sind. In diesem Falle zeigen sie uns einen exquisit geschichteten Bau und es ist unschwer zu erkennen, dass die der Herzoberfläche nächsten Theile den Ausgangspunct dieser Schichtung bilden, mithin die ältesten, zuerst abgelagerten sind.

Bei den weiteren Veränderungen des Herzthrombus macht sich der Umstand geltend, dass die peripherischen Schichten sich besser ernähren können, als die central gelegenen. Entfärbung und Erweichung finden wir daher regelmässig nicht in den ältesten, sondern in den am meisten centralen Theilen des ganzen Thrombus, von wo dieselben Schicht für Schicht zur Oberfläche vordringen. Es kann dahin kommen, dass wir eine kuglige, mit puriformer Flüssigkeit gefüllte Blase finden, welche mit durchaus soliden Würzelchen (den ersten intertrabeculären Gerinnungen) an der Wand der Herzhöhle haften. Dass bei einer etwaigen Zertrümmerung eines

Herzthrombus die Gefahr der Embolie und embolischer Entzündungs- und Eiterungsprocesse sehr nahe liegt, braucht kaum gesagt zu werden.

3. Angeborene Anomalieen des Circulationsapparates.

§ 248. Als eine angeborene Anomalie des Circulationsapparates müssen wir zunächst den Fall betrachten, wo das ganze System gegen den übrigen Organismus in der Entwicklung zurückbleibt. Dies zeigt sich vor allem in einem zu kleinen Herzen und verhältnissmässiger Kleinheit und Zartwandigkeit der Aorta und ihrer Hauptäste. Genauer besehen sind sämmtliche, auch die kleineren arteriellen Gefässe und alle Venen schwächer gebaut, als sie sein sollten. Dieser Zustand, welcher vorzugsweise beim weiblichen Geschlecht vorkommt, complicirt sich fast immer mit einer eben so mangelhaften Entwicklung des Blutkörpers (Chlorosis § 176. und der Sexualorgane; welche von diesen drei Störungen aber als die primäre, welche als die secundären anzusehen seien, muss dahin gestellt bleiben. Eine besondere Beachtung verdient die häutige Stelle des Septum ventriculorum, welche hier immer besonders gross und zu aneurysmatischer Ausbuchtung disponirt ist. (§ 239.).

§ 249. Eine zweite Gruppe von angeborenen Anomalieen beruht auf einer Störung in der ersten Entwicklung des Herzens und der aus ihm entspringenden Gefässstämme.

Bekanntlich entsteht das Herz als gerader, contractiler Schlauch in der Mittellinie des Fruchthofes. Man unterscheidet an ihm (Fig. 84.) drei Anschwellungen, den Sinus venarum communis, den Ventrikel und den Bulbus Aortae, sowie eine grosse Anzahl paariger Gefässbogen, welche aus dem letzteren entspringen. Es ist in der beigegebenen Figur durch Schraffirung angedeutet, welche von diesen Gefässbogen in der Folge eingehen und welche zu bleibenden Gefässstämmen werden, auch dass eine von vorn nach hinten wachsende Scheidewand den Truncus anonymus von der Carotis und Subclavia sinistra abspaltet. Die letzteren Gefässe verschieben sich alsdann auf den Arcus aortae, bis sie diejenigen Puncte erreicht haben, an welchen sie beim ausgebildeten Thiere entspringen. (Fig. 85.). Die Strecke des Arcus von der Subclavia sinistra bis zum Ductus arteriosus Botalli wird Isthmus aortae genannt.

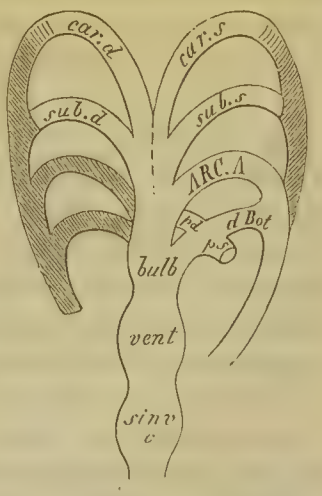

Fig. 84. Schematische Zeichnung der ersten Anlage des Herzens und der grossen Arterienstämme.

Abweichungen von diesem Hergang bei der ersten Entstehung der grossen Gefässstämme sind nicht selten. So kann die Abspaltung des Truncus anonymus weitergehen als bis zum Arcus, sie kann in den Aortenbulbus hineinreichen. Auf diese Weise erhalten wir eine doppelte Aorta ascendens, deren kleinerer

rechter Arm freilich nichts anderes ist, als der selbstständig gewordene Truncus anonymus. — War die Ablösung der Carotis sinistra von der Subclavia sinistra eine unvollständige, so resultirt auch für diese beiden Gefässe ein gemeinschaftlicher Stamm, ein linker Truncus anonymus. Sodann kommt es vor, dass der drittletzte Bogen rechterseits nicht zur Subclavia dextra wird, sondern zur Carotis dextra, der viertletzte zur Carotis sinistra, der viertletzte linkerseits zur Subclavia sinistra, so dass dann links ein Gefässstamm übrig ist, rechts eine unversorgte Extremität. Es ist, als ob sich das Gefässblatt und das animale Blatt aneinander verschoben hätten. Die Natur hilft sich in diesem Falle dadurch, dass sie das überschüssige Gefäss hinter dem Oesophagus und der Trachea hindurch zur rechten oberen Extremität schickt; die rechte Subclavia entspringt unterhalb der linken. — Endlich setze ich schon in diese frühe Zeit der Entwicklung die angeborene Verengerung, resp. Verschliessung der Aorta descendens. Man findet an derjenigen Stelle der absteigenden Aorta, an welche sich das Ligamentum Botalli ansetzt, eine scharf markirte Einziehung des ganzen Gefässrohrs. In den meisten der bis jetzt bekannt gewordenen Fälle war das Lumen ganz verschlossen. Dafür hatte sich mittelst Anastomose zwischen der Intercostalis prima, Mammaria interna, Dorsalis scapulae, Subscapularis, der Thoracicae und der A. epigastrica ein Collateralkreislauf zwischen Aorta ascendens und descendens hergestellt. Ich bin der Ansicht, dass diese Obliteration, welche von *Rokitansky* specieller als eine Obliteration des Isthmus Aortae bezeichnet wird, noch vor der Scheidung des Herzens in eine rechte und eine linke Hälfte zu Stande kommt, also zu einer Zeit, wo das Blut noch durch den Ductus arteriosus Botalli in die Aorta descendens gelangen konnte (Fig. 84.), weil eine Schrumpfung der Aorta trotz des hohen Blutdrucks mit allen Erfahrungen im Widerspruch stehen würde, welche wir bei dem Aneurysma gemacht haben.

§ 250. Mit der theilweisen Verödung des Aortenbogensystems geht die Sförmige Krümmung des Herzschlauchs parallel. Diese ist bestimmend für die Lageentwicklung des Herzens. Denn von dem Momente an, wo sie vollzogen ist, bemerkt man die untere Scheife dieses S, die späterere Herzspitze nach links gewendet, wir sehen den Venensinus von rechts unten und hinten einmünden und die Aorta nach rechts oben und vorn austreten, um dann mit der zweiten Wendung des S nach hinten in den Arcus überzugehen (Fig. 85.).

Fragen wir nach dem inneren Zusammenhange dieser Erscheinungen, so ist die Antwort nur mit einem Umschweife zu geben. Wir müssen davon ausgehen, dass sich jede Flüssigkeitssäule, welche unter stärkerem Druck durch eine elastische Röhre getrieben wird, spiralig dreht. Es ist leicht, sich hiervon zu überzeugen, wenn man an einen Wasserhahn, aus dem das Wasser mit grosser Kraft und Fülle ausströmt, einen verhältnissmässig engen Gummischlauch ansetzt und den Ausflussstrahl beobachtet. Schon dem einfachen, cylindrischen Strahl kann man die Rotation ansehen, wenn man ihn möglichst von vorn oder hinten betrachtet: sobald man aber die Ausflussöffnung leicht zusammendrückt und dadurch länglich macht, bemerkt man die Drehung des flachen Strahls auch von der Seite. Uebrigens kann man sich das Experiment ersparen, da man dasselbe ohne Weiteres bei jedem Urinlassen

anstellt. Nur wenn die Kraft des Detrusor vesicae nicht hinreicht, den Urin unter dem gewöhnlichen Drucke durch die Harnröhre zu treiben, verschwindet die spiralige Windung des Harnstrahls und dieses Verschwinden wird daher als ein Symptom der beginnenden Blasenlähmung bezeichnet. Alles Gesagte aber findet seine volle Anwendung auf den Blutstrom in den Gefässen. Die Blutsäule dreht sich spiralig oder, was dasselbe ist, sie verhält sich wie ein nach einer Seite hin gewundener, cylindrischer Körper und theilt diese Eigenschaft als ausschlaggebend und Hauptbestandtheil dem ganzen Gefässe mit.



Fig. 85. Das embryonale Herz nach vollendeter Sförmiger Einknickung. Die Gefässstämme des Arcus in ihrer bleibenden Anordnung. Ductus arteriosus Botalli.

Nach welcher Seite hin ein Körper gewunden ist, ob er in eine Links- oder eine Rechtsspirale gespannt ist, zeigt sich unter anderen, wenn man ihn durch geradlinige Annäherung zweier nicht zu ferner Puncte zur Knickung bringt. Legt man z. B. ein Taschentuch der Länge nach zusammen, dreht es stark von links nach rechts, hält es senkrecht vor sich hin und versucht die mit der Hand gefassten Endpuncte des gedrehten Tuches einander zu nähern, so fällt sofort eine Schleife heraus, die mit der Krümmung nach links sieht. Ganz so wie dieses Taschentuch verhält sich der Herzschlauch bei der Annäherung des Aortenbulbus an den Venensinus. Der nach links gewandte Schleife entspricht die Herzspitze, während dem unteren Stück die Vena cava inferior, die Aorta dem oberen entspricht. Der Herzschlauch knickt sich also nicht wie ein glatter, sondern wie ein von links nach rechts gedrehter Cylinder. Wir dürfen also annehmen, dass bei den meisten Individuen die Blutsäulenspirale von links nach rechts geht und dass daraus die gewöhnliche Linkslage des Herzens resultirt.

Inzwischen giebt es Fälle, wo diese Rotation im entgegengesetzten Sinne geschieht. Dann krümmt sich der Herzschlauch wie ein von rechts nach links gedrehter Cylinder, die Herzspitze fällt nach rechts und die Folge davon ist eine vollständige Umkehr der unsymmetrischen Eingeweide, welche sich erst nach dem Herzen bilden, der Situs viscerum inversus: Die Leber liegt links, die Milz rechts, die Cardia liegt rechts, der Pylorus links, die rechte Lunge hat zwei, die linke Lunge drei Lappen etc. Man kann hieraus zugleich abnehmen, dass die Asymmetrie des Herzens für alles Unsymmetrische, was der Thierleib hat, verantwortlich zu machen ist.

§ 251. Eine neue Phase der Herzentwicklung vollzieht sich mit dem Herabsteigen des gemeinsamen Stammes der Pulmonalarterie am vorderen Umfange des Bulbus aortae und der gleichzeitigen Entstehung des Septum ventriculorum. Auch dieser Act kann eine Störung erfahren. Es kommt nämlich vor, dass der Hauptstamm der Pulmonalarterie statt am vordern am hinteren Umfange der Aorta herabsteigt. Sofort kommt die Aorta über dem rechten, die Pulmonalarterie über dem linken Ventrikel zu stehen, eine Missbildung, welche natürlich nur so lange leben kann, als der Sabatier'sche Kreislauf die Function der Lunge entbehrlich macht.

§ 252. Endlich haben wir noch der angeborenen Stenose des rechten Herzens, insbesondere des Conus arteriosus und der Pulmonalarterienmündung zu gedenken. Diese verdankt höchst wahrscheinlich einer fötalen Endocarditis ihren Ursprung. Genau dieselben hyperplastisch indurativen Zustände, welche wir bei der chronischen Endocarditis kennen gelernt haben, treten uns hier entgegen. Der Gesammteindruck der durch sie verursachten Veränderungen ist der einer narbigen Strictur des Lumens. Weisse, glänzende Bindegewebszüge spannen sich an, wenn wir den aufgeschnittenen Conus arteriosus auseinander zu biegen versuchen. Die Klappen erscheinen gewöhnlich kraus, in Falten gelegt, als wenn sich die Basis verkleinert habe, der sie angeheftet sind. Dabei ist diese ganze Parthie in der Entwicklung zurückgeblieben, zwerghaft, klein.

Die Verengerung des Lumens ist gewöhnlich eine so hochgradige, dass nur wenig zum vollständigen Verschluss fehlt und die Wirkung derselben ist dadurch eine sehr complicirte, dass sie zu einer Zeit in den Entwicklungsgang des Herzens eingreift, wo die Scheidung des Herzens in eine rechte und eine linke Hälfte noch nicht vollständig erfolgt ist. Erwägen wir zunächst, dass der rechte Ventrikel sein Blut nicht durch die Pulmonalarterien entleeren kann und fragen uns: wohin entleert er es? Er entleert es in die Aorta. Das Septum ventriculorum ist noch nicht vollendet, von der Spitze emporwachsend hat es den Anschluss an die Basis noch nicht erreicht. Es wird jetzt nach dem linken Ventrikel hinübergedrängt, so dass die sich erweiternde Aortenmündung sowohl über dem rechten als über dem linken Ventrikel zu stehen kommt, mithin aus beiden Ventrikeln ihren Ursprung nimmt. Erwägen wir ferner, dass durch die Obliteration des Pulmonalarterienstammes der Hauptzufluss des kleinen Kreislaufes abgeschnitten ist und fragen uns, woher empfangen die Lungen ihr Blut? Sie empfangen einmal überhaupt weniger Blut, als sie sollten, das Blut häuft sich im Venensysteme des grossen Kreislaufes an, der Hauptgrund jener permanenten Athemnoth, in welcher sich diese Individuen befinden. Dasjenige Blut aber, welches die Lungen durch die stenotische Pulmonalarterie nicht empfangen, empfangen sie von der Aorta und zwar theilweise durch den offenbleibenden Ductus arteriosus Botalli, theilweise durch die Bronchialarterien, deren Anastomosen mit dem kleinen Kreislaufe sich in diesem Falle beträchtlich erweitern. Indessen liegt es auf der Hand, dass alle diese Einrichtungen, selbst wenn sie zur möglichsten Vollkommenheit gediehen sind, doch nur eine kümmerliche Ausgleichung der Störung herbeiführen können. Denn wie im einkammerigen Fischherzen, so wird hier in der Aorta das arterielle Blut mit dem venösen gemischt. Die Lunge erhält nur halbvenöses Blut und kann um so viel weniger zur Entfernung der Kohlensäure aus dem Gesammtblut beitragen. Das Blut wird also venöser, es wird kälter und dunkler sein als normal. Dazu kommt die bereits erwähnte Anhäufung des Blutes im Venensystem des grossen Kreislaufes, die unausbleibliche, aber hier besonders stark hervortretende Folge jeder Störung, welche die Blutbewegung im Herzen erfährt. Die Venen der extremsten Körpertheile, der Lippen, Augenlider, Nase, Ohren, der Hände und Füsse sind fortwährend strotzend gefüllt, so dass die blaue, livide Färbung jener Theile, Blausucht, Cyanosis, zu den pathognomonischen Merkmalen unserer Krankheit gehört.

Druck von Breitkopf und Härtel in Leipzig.

III. Anomalieen der serösen Häute.

§ 253. Die richtige Erkenntniss der normalen Beschaffenheit und der physiologischen Bedeutung eines Organes ist von jeher die zuverlässigste Basis für die Beurtheilung seiner pathologischen Veränderungen gewesen. Diess gilt vorzugsweise auch für die Anomalieen der serösen Häute. Es geschah früher allgemein und geschieht hie und da noch heute, dass man sich bei der anatomischen Beschreibung der serösen Häute damit begnügt, dieselben als Membranen zu bezeichnen, welche sich vor den übrigen Häuten des Körpers dadurch auszeichnen, dass sie ein sehr dünnes bindegewebiges Stroma und ein einschichtiges Pflasterepithelium besitzen. Diese Parallelisirung mit anderen Häuten des Körpers, namentlich mit den Schleimhäuten, hat unser Urtheil über die pathologisch-anatomischen Zustände der serösen Häute vielfach beirrt. Sie ist nach meiner Ueberzeugung vollkommen unzulässig.

Um zu einer richtigen Vorstellung von dem Wesen und der Bedeutung der serösen Häute zu gelangen, erinnern wir uns einer früheren Ausführung (pag. 83), nach welcher das ungeformte Bindegewebe des Körpers ein continuirliches Ganzes bildet, in welches die Muskel- und Nervenfasern, das Knochen und Knorpelgewebe, Epithelialgebilde etc. eingesetzt und aufgelagert sind. Eine höhere structive Vereinigung jener Formbestandtheile mit dem dazu gehörigen Bindegewebe bildet die Organe, Muskeln, Häute, Knochen, Gehirn. Zwischen zwei benachbarten Organen aber bleibt in der Regel ein etwas breiterer Zwischensatz von Bindegewebe übrig und wenn sich diese Organe bei ihrer Function verschieben sollen, so können sie diess nur, wenn sich jener Zwischensatz in zwei Schichten theilt, welche einander glatte Oberflächen zukehren. Das viscerale und parietale Blatt der serösen Säcke sind solche Schichten von Bindegewebe, deren Hautsein also nicht die Selbständigkeit eines Organes bedeutet, sondern direct abzuleiten ist von der Continuität des Körperbindegewebes überhaupt. In der serösen Haut stellt sich uns eine Schicht des Körperbindegewebes dar, dessen Continuität durch keine Einlagerung anderer Formbestandtheile gestört ist. Die seröse Höhle aber ist ein Binnenraum, wenn man will, eine Spalte des Körperbindegewebes.

§ 254. Diese difficile Begriffsbestimmung ist von einer nicht zu unterschätzenden Bedeutung für die Beurtheilung aller pathologischen Zustände an serösen Häuten. Zunächst mag sie uns zu einer richtigen Begrenzung unserer in diesem Kapitel zu

lösenden Aufgabe dienen. Sie sagt uns indirect, dass das Bindegewebe der serösen Häute in ununterbrochenem Zusammenhange steht mit dem interstitiellen Bindegewebe der Organe, welche davon überkleidet werden. Demnach versteht es sich von selbst, dass die serösen Häute an allen Veränderungen theilnehmen können und wirklich theilnehmen, welche das interstitielle Bindegewebe der Organe treffen. Wenn wir daher nicht ohne Noth auseinanderreissen wollen was zusammengehört, so werden wir eine grosse Anzahl von Veränderungen, an welchen die serösen Häute theilnehmen, namentlich chronische Entzündungs- und Neubildungsprocesse, gelegentlich jener Organe abhandeln. Für das vorliegende Kapitel bleiben uns nur die oberflächlichen, wirklich auf die seröse Haut beschränkten Affectionen übrig: abnorme Absonderungen, Excrescenzen und parenchymatöse Veränderungen, soweit hier von einem Parenchym die Rede sein kann.

§ 255. Schreiten wir nun zu einer kurzen Repetition der normalen Anatomie der serösen Häute. Auch hierbei wird sich unsere Definition als nützlich erweisen und zwar vornehmlich in Beziehung auf das Epithelium. Bekanntlich sind die Oberflächen der serösen Häute mit einschichtigem Pflasterepithelium bekleidet: platte, kernhaltige Zellen von polygonaler Gestalt bilden ein Mosaik; nach Behandlung mit salpetersaurem Silberoxyd treten die Grenzen der Zellen auf's Deutlichste hervor. (Fig. 86.) Giebt es in der ganzen Histologie eine einfachere Textur als das geschichtete Pflasterepithelium? So scheint es wenigstens. Aber es scheint auch nur so. Schon die Frage: wo befindet sich bei diesen platten Zellen der Kern? bereitet Schwierigkeiten. Ist der Kern in einen Binnenraum der Platte eingesetzt, wie bei den platten Epithelien der äussern Haut oder hat die Platte ein Loch, in welches der Kern eingesetzt ist, wie die Scheibe in den Rahmen? Keines von beiden. Er ist auf der einen und zwar auf der unteren Seite der Zelle angeheftet. Den Kitt bildet eine grössere oder geringere Menge von feinkörnigem Protoplasma. Die scheinbar so einfache Zelle besteht somit aus zwei Theilen: einer homogenen, glashellen und polygonalen Platte und einem kernhaltigen Protoplasma. Die Quantität des letztern ist meist so gering, dass sie eben hinreicht den Kern in seiner Lage unter dem Mittelpunct der Platte zu befestigen, sie kann aber auch so bedeutend sein, dass das Protoplasma eine continuirliche Schicht bildet, welche der homogenen Platte congruent ist. In solchen Fällen haben die Zellen, von der Fläche betrachtet, ein feinkörniges Ansehn. Man achte aber genau auf die Stellen, an welchen benachbarte Zellen aneinander stossen: hier kommt es nämlich gar nicht selten vor, dass sich die Protoplasmen ein wenig von einander zurückziehen und dann entstehen runde, helle Lücken in der körnigen Schicht, über welche die homogene Lamelle ununterbrochen hinweggeht. (Fig. 86*a*).

Fig. 86. Seröses Epithelium (Endothelium, His). Jede Zelle aus einer kernlosen polygonalen Platte und einer kernhaltigen Protoplasma-schicht gebildet. Die letztere bei *a*, *a*.. retrahirt. Nach *Münch* 1/500.

Diese Duplicität in dem Bau der Epithelien erklärt sich am einfachsten aus der Bedeutung der serösen Säcke als Binnenräume des Bindegewebes. Die Epithelzellen der serösen Säcke sind nicht Epithelzellen im gewöhnlichen Sinne, sie vereinigen

icht eine selbständige abgeschlossene Form mit einer ebenso selbständigen, abgeschlossenen Function, wie etwa die Epithelien der Schleimhäute. Die Epithelzelle ines serösen Sackes ist wesentlich Bindegewebszelle. Sie entsteht dadurch, dass as Protoplasma einer weichen Bindegewebszelle theilweis erhärtet und dadurch die omogene Platte bildet, während der Rest des Protoplasma's und der Kern unverndert bleiben. Dieser Protoplasmarest aber gehört ebensowohl zu der homogenen latte als zu der Intercellularsubstanz des anstossenden Bindegewebes, er ist der ebensheerd für Beide. Die eigenthümliche Structur des Netzes giebt uns eine vorreffliche Gelegenheit, uns von dieser doppelten Bedeutung der serösen Epithelien u überzeugen. Das ausgebildete Omentum ist bekanntlich auch in seiner feineren extur ein Netzwerk, dessen Balken und Bälkchen aus welligen Bindegewebsfasern ebildet sind. Nur die grösseren Balken führen in ihrer Axe Blutgefässe. Die kleieren und kleinsten sind lediglich drehrunde Bündel von Bindegewebsfibrillen, welche icht nur keine Blutgefässe, sondern auch keine Zellen in ihrem Innern enthalten. Vo sind, fragen wir, die Zellen dieser Bindesubstanz? Entweder müssen wir zugeben, dass hier eine Bindesubstanz ohne Zellen vorhanden ist oder wir müssen nnehmen, dass die Kerne der auflagernden Epithelzellen zugleich als Bindegewebsellen fungiren. Letzteres ist unzweifelhaft die richtigere Auffassung. Denn wenn vir, etwa mit Hülfe diluirter Essigsäure und einer mässigen mechanischen Insultaion, die Epithelschicht ablösen, so begegnet es sehr gewöhnlich, dass die kernhaligen Protoplasmaklümpchen auf dem Bindegewebe haften bleiben und die kernlosen latten sich allein abheben. Dasselbe geschieht, wie wir demnächst sehen werden, m Anbeginn acuter Entzündungen; überhaupt nimmt jede Neubildung von diesen Zellen ihren Ausgang, so dass die ganze pathologische Histologie der serösen Häute in fortlaufender Beweis dafür ist, dass die Epithelzellen der serösen Häute zugleich lie äussersten Bindegewebszellen sind.

Von dem Bindegewebsstratum der serösen Häute ist nur zu bemerken, dass lasselbe fast überall ausserordentlich dünn ist und dass es, namentlich in den visceralen Platten derjenigen Organe, welche bedeutenderen Volumsschwankungen unterworfen sind, reiche Netze von feinen elastischen Fasern enthält. Dem Anatomen sind diese elastischen Fasern wegen der Orientirung über den Bereich und die Grenzen der serösen Haut auf Querschnitten sehr willkommen.

a. *Entzündung.*

§ 256. Wir wollen uns zunächst mit den anatomischen Veränderungen beschäftigen, welche ein Entzündungsreiz an der Oberfläche der serösen Haut hervorruft.[1]

Ich kann hier nur im Vorbeigehen auf die grosse Mannigfaltigkeit der Entzündungsreize hinweisen, welche je nach ihrer Intensität und Qualität den verschiedenen

1) Ich werde mich bei der folgenden Darstellung in vielen Puncten an die vortrefflichen, unter meinen Augen im Bonner pathologischen Institute angestellten Untersuchungen des Dr. *Münch* aus Saratow halten, welche der Gegenstand einer demnächst erscheinenden russischen Dissertation sein werden. Für die Richtigkeit der Beobachtungen, welche in derselben deponirt sind, und die Naturwahrheit der Abbildungen, von denen eine Anzahl im Folgenden copirt ist (die mit *Mch.* bezeichneten) stehe ich überall ein.

Ablauf des Entzündungsprocesses bedingen. Die meisten von ihnen sind chemischer Art, am einfachsten der Fall, dass an irgend einer Stelle ein Erguss von heterogener Flüssigkeit in die seröse Höhle stattfindet: Perforation des Magens oder Darmes, der Gallenblase, Eröffnung eines Abscesses oder Brandheerdes, Ausfluss von krankhaften Secreten des Uterus und der Tuben in die Bauchhöhle etc. Weniger klar ist die Aetiologie der Peritonitis, Pleuritis und Pericarditis bei Infectionskrankheiten und bei Rheumatismus. Wir müssen uns hier daran erinnern, dass die serösen Höhlen lediglich als Binnenräume des Bindegewebes aufzufassen sind. An allen Mischungsveränderungen der Blutflüssigkeit nimmt daher der Liquor der serösen Höhlen Antheil. Seit *v. Recklinghausen* an dem serösen Ueberzuge des Diaphragma's resorbirende Stigmata lymphatischer Gefässe gefunden hat, dürfen wir sogar zu der Anschauung fortschreiten, dass die Flüssigkeit im Innern einer serösen Höhle einer gewissen Erneuerung, einem Wechsel unterworfen ist. Um so schneller wird sich ein reizender Körper des Liquor sanguinis auch in der serösen Höhle einfinden. Hier aber tritt ähnlich wie an den Gelenken und am Endocardium: zu dem — sagen wir fermentativen — Reize von Seiten des inficirenden Körpers noch ein zweites unterstützendes Moment hinzu: die Verschiebung der gegenüberliegenden Platten des serösen Sackes an einander. Vermöge dieser Verschiebung reibt die eine Platte den infectiösen Körper der anderen gradezu ein und ich nehme keinen Anstand hierin ein unterstützendes Moment für die Entwicklung der Entzündung zu erblicken.

Auch für die Verbreitung localer Entzündungsreize über die ganze seröse Oberfläche ist die physiologische Lageveränderung der Eingeweide und die dadurch bedingte Verschiebung der gegenüberliegenden Blätter des serösen Sackes von höchstem Interesse, wie hier noch in Kürze dargethan werden soll.

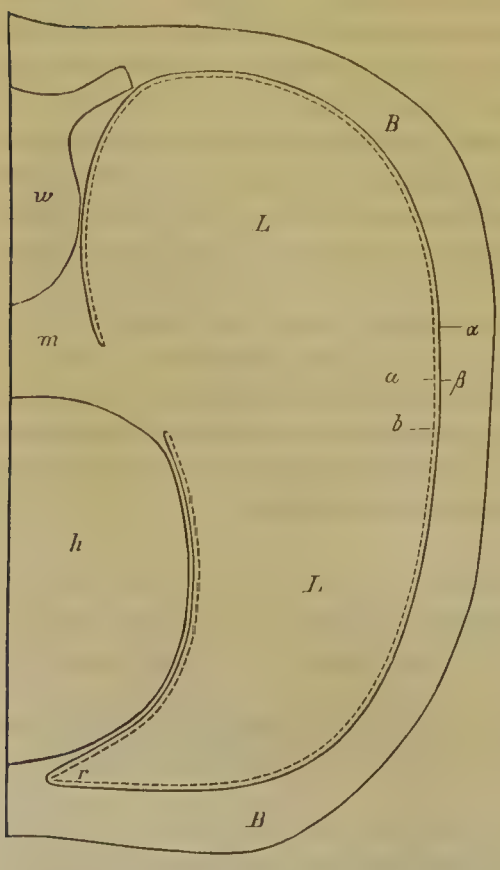

Fig. 87. Schematischer Durchschnitt durch die linke Thoraxhälfte, bei tiefster Inspiration. *L.* Lunge. *B.* Brustwand. *h.* Herz. *w.* Wirbelhälfte. *m.* Mediastinum.

Wegen der grösseren Einfachheit und Uebersichtlichkeit der Verhältnisse wollen wir unser Augenmerk zunächst einmal auf die Bewegung der Lungen beim Athmen und die Verschiebung richten, welche die Pleura pulmonalis an der Pleura parietalis erfährt. Während der Inspiration vergrössert sich die Lunge in allen ihren Durchmessern, verkleinert sich während der Exspiration. Grösse und Gestalt des respectiven Thoraxraumes ist zu jeder Zeit der Grösse und Gestalt der Lungen congruent; sie richtet sich nach ihr; wie aber verhalten sich dabei die Pleuren? Während die Pleura pulmonalis die Ausdehnung und Zusammenziehung der Lunge mitmacht, bewirkt die Pleura parietalis die bei der Exspiration erforderliche Flächenverkleinerung mit den Thoraxwandungen selbst durch Zusammenlegung an den Rändern. So kommt es, dass sich die beiden Pleuren nur im Momente der tiefsten Inspiration mit ihrer ganzen Oberfläche berühren. (Fig. 87.) Beginnt die Exspiration, so weicht der Rand der Lunge (*r*) und mit ihm die extremsten Puncte der Pleura pulmonalis aus dem Falze der Pleura parietalis und gleitet an ihren sofort zusammenfallenden Flächen so

lunge rückwärts, bis eine neue Inspiration anhebt. (Fig. 88.) Wie der freie Rand der Lunge, so wird jeder andere Punct ihrer Oberfläche nach Maassgabe seiner Entfernung von der ruhenden Spitze seinerseits und dem ebenfalls ruhenden hinteren Rande andererseits bei der Inspiration um ein gewisses Stück nach vorn und abwärts, bei der Exspiration um dasselbe Stück nach hinten und aufwärts geschoben. Gesetzt nun, eine beliebige Stelle der Pleura pulmonalis (a) ist von jener reizenden Flüssigkeit benetzt, so wird diese Stelle mit der beginnenden Inspiration vorgeschoben und benetzt ihrerseits eine noch intacte Partie der gegenüberliegenden Pleura parietalis. ($\alpha\beta$). An dieser inficirt sich bei der nachfolgenden Exspiration im Zurückgleiten eine Partie der Lungenpleura, welche vor der primär afficirten Stelle liegt ($a\,b$). Liegt sie vor der primär afficirten Stelle, so wird sie bei der Inspiration auch weiter hinausgeschoben als diese, inficirt demnach eine weitere Partie der noch freien Parietalpleura ($\beta\gamma$) — kurz bei jedem neuen Athemzuge wird eine neue Zone sowohl der Parietal- als auch der Pulmonalpleura inficirt. Die Verbreitung des Reizes auf diesem Wege erfolgt aber in den verschiedenen Regionen des Pleurasackes mit verschiedener Geschwindigkeit. Fast null ist letztere in der Nähe der Spitze und des hinteren Randes und wächst mit der Entfernung von diesen Puncten, so dass sie nach den freien Rändern zu am grössten ist.

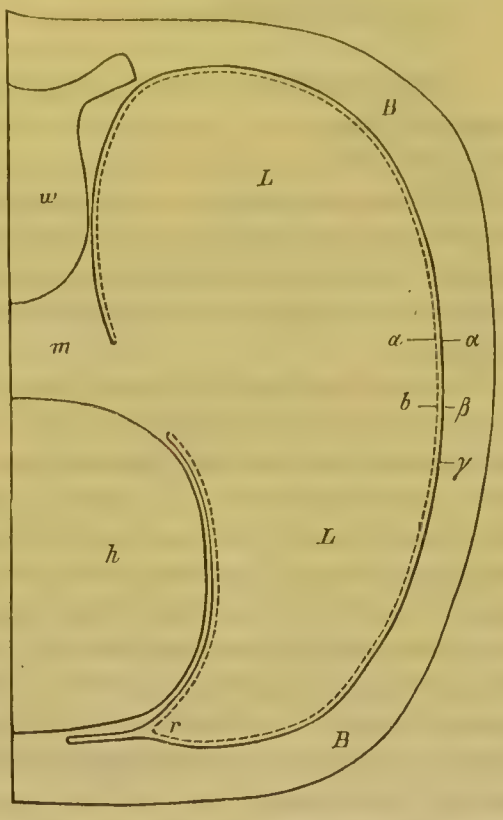

Fig. 88. Desgleichen bei vollendeter Exspiration. Bezeichnungen wie vorher. α, β, γ siehe im Text.

Etwas anders gestalten sich die besprochenen Verhältnisse bei der peristaltischen Bewegung des Darmes. In dem Momente, wo ein Segment des Darms in eine von oben nach unten fortlaufende Contraction der Quermusculatur eingeht, bildet es mit dem benachbarten sich wiederum ausdehnenden Darmabschnitt eine ringförmige schiefe Ebene; auf dieser wird der in der Bauchhöhle herrschende Druck in zwei Componenten zerlegt, deren eine — senkrecht auf die Axe des Darmes gerichtet — das Darmstück comprimirt, während die andere dasselbe in der Richtung der Axe, aber gegen die Richtung der Contractionswelle fortbewegt. Als unterstützendes Moment wirkt bei dieser Fortbewegung der Rückstoss, welchen der Darm beim Abwärtsdrücken der Contenta erfährt. Jene wird, — da die Radix mesenterii als Punctum fixum zu betrachten ist, unser Segment mit desto mehreren Puncten des Bauchfells in Berührung zu bringen im Stande sein, sie wird desto mehr zur Verbreitung eines localen pathologischen Reizes beitragen können, je länger das Mesenterium des Segmentes ist.

Aus diesen Betrachtungen, welche ich nicht weiter ausführen will, weil sie mehr der pathologischen Physiologie als der pathologischen Anatomie angehören, erklärt es sich, dass eine Perforation des sehr beweglichen Dünndarms viel gefährlicher ist als eine Perforation des befestigten Processus vermiformis, eine Perforation des Magens gefährlicher an der vorderen Fläche und an der grossen Curvatur, als an der hinteren Fläche und der kleinen Curvatur, dass eine Pleuritis, welche an der Spitze der Lunge entsteht, circumscript bleibt, während eine Pleuritis des freien Randes die ursprünglichen Grenzen alsbald überschreitet und dergl. mehr.

Man scheidet die Entzündungen der serösen Häute einerseits in acute und chronische, anderseits in adhäsive, eitrige, auch wohl indurative Formen. Thatsächlich finden die mannigfachsten Uebergänge statt, ich ziehe daher eine gemischte, aber praktische Eintheilung vor.

§ 257. Die frische Entzündung. Das Epithelialstratum ist selbstverständlich jedem von der Oberfläche her einwirkenden Entzündungsreiz zunächst ausgesetzt. Wir finden daher unter den Entzündungserscheinungen überall in erster Linie Veränderungen am Epithelium. Diese in Gemeinschaft mit einer gleichzeitig auftretenden Ausschwitzung aus den überfüllten Blutgefässen bilden daher das erste Stadium jeder acut einsetzenden Entzündung und die anatomische Grundlage dessen, was man kurzweg als eine frische Pleuritis, Pericarditis oder Peritonitis zu bezeichnen pflegt.

Die seröse Haut ist geröthet; man kann mit blossem Auge die stärkere Injection der subserösen Gefässstämmchen constatiren. Dass auch in der Serosa selbst die Capillargefässe mit Blut überfüllt und ausgedehnt sind, und dass in Folge dessen die Parenchyminseln etwas kleiner erscheinen als normal, gewahrt man an jedem abgelösten Fetzen, den man mit Iodserum bei schwacher Vergrösserung unter das Mikroskop bringt. Zugleich ist die Oberfläche weniger glatt und glänzend, das macht, das Epithelium fehlt. Statt seiner bemerkt man in mässiger Menge eine blassrothe, weiche, elastische Substanz, welche bald membranartig einem Theil der Oberfläche locker aufliegt, bald faden- und bandartig zwischen den gegenüberliegenden Platten des serösen Sackes ausgespannt ist oder dieselben mit einander verkittet. Das letztere geschieht namentlich da, wo zwei seröse Oberflächen ohne erhebliche Verschiebung an einander liegen, so zwischen den benachbarten Lappen eines Lungenflügels, zwischen Leber und Zwerchfell, Milz und Magen. Ist eine grössere Quantität freier Flüssigkeit vorhanden, wie in der Regel bei frischer Pleuritis, so pflegt ein Theil der «frischen entzündlichen Verklebungsmasse» in fetzigen Flocken darinnen zu schwimmen. Nehmen wir von dieser Substanz und untersuchen dieselbe bei starker Vergrösserung, so finden wir einerseits grosse Massen von Zellen und Zellenkernen anderseits ein lockeres feinfadiges Gespinnst, welches sich bei der chemischen Untersuchung als ein geronnener Eiweisskörper ausweist.

a. In Fig. 89 habe ich eine grössere Auswahl der verschiedenen Zellenformen wiedergegeben, welche sich am 1. Tage einer künstlichen (durch Iodinjection erzeugten) Pleuritis in der frischen, entzündlichen Verklebungsmasse, so wie frei im Exsudate befinden. Wir sehen da freie Kerne mit ein und mehreren Kernkörperchen, Kerne in Theilung bis zum Zerfall in kleine Kügelchen, runde Zellen mit grossem Kern und sehr wenig Protoplasma, dieselben in Theilung, Zellen mit viel Protoplasma und getheiltem Kern. Alle diese Gebilde stam-

Fig. 89. Zellen und Kerne aus der frischen entzündlichen Verklebungsmasse. *a.* Ablösung derselben von den homogenen Platten der Epithelien. $^1/_{500}$. *Mch.*

men von Epithelium ab. Die Zellenmosaik (Fig. 86) hat sich gelöst; die Kerne haben statt ihrer ursprünglichen abgeflachten Form die kuglige angenommen und haben sich von der homogenen Platte abgelöst. Mit ihnen löste sich der nicht erhärtete Theil des Protoplasma's; wir erinnern uns an die ausserordentlich verschiedene Quantität des letzteren und finden es daher begreiflich, dass die Kerne zum grossen Theile nackt oder beinahe nackt zum Vorschein kommen und nur wenige mit reichlichem Protoplasma versehen sind.

Dass diess wirklich der Entstehungsmodus unserer Zellen ist, geht theils aus dem negativen Befunde, dem Mangel des Epithelialstratums und dem um diese Zeit noch erweislichen Mangel einer Zellenproduction im serösen Bindegewebe, andererseits aus den in Fig. 89 a. wiedergegebenen positiven Befunden hervor, welche uns den Process jener Abschnürung mit greifbarer Deutlichkeit demonstriren. Noch ist in diesen Zellen die Verbindung des Kerns, resp. Protoplasma's mit der homogenen Platte nicht vollständig aufgehoben, aber der Moment der Trennung steht augenscheinlich sehr nahe bevor; an der einen Zelle hat sich das Plättchen bereits nach der entgegengesetzten Seite umgeschlagen, an einer zweiten wird der Kern nur noch durch ein dünnes Protoplasmafädchen festgehalten, eine dritte zeigt uns die gleichzeitige Vermehrung der Kerne durch Theilung. Die befreiten Zellen fahren fort sich durch Theilung zu vermehren, wie wir bereits oben gesehen haben, kurz: die vom Entzündungsreiz zunächst betroffenen Epithelzellen reagiren auf diesen Reiz dadurch, dass sich das kernhaltige Protoplasma an ihrer unteren Fläche ganz ebenso wie eine gereizte Bindegewebszelle verhält, indem es durch Theilung neue kernhaltige Protoplasmaklümpchen d. h. Keimgewebszellen bildet. Die kernlose homogene Platte wird dabei abgeworfen, wird aber als solche noch lange nachher in der serösen Höhle gefunden.

b. Der geronnene Eiweisskörper, welchen wir neben den Zellen und Kernen der frischen entzündlichen Verklebungsmasse antreffen, hat mit dem Epithelium nichts zu thun. Er ist vielmehr ein wesentlicher Bestandtheil des entzündlichen Exsudates. Der bedeutende Seitendruck, unter welchem das Blut in den hyperämischen Gefässen der Serosa steht, hat den Austritt der Blutflüssigkeit zur Folge. Bei jeder künstlich erzeugten Hyperämie, sei es eine Reizungs- oder Stauungshyperämie, kann man sich von der grossen Leichtigkeit überzeugen, mit welcher diese Ausschwitzung zu Stande kommt und von Statten geht. Das Exsudat enthält in chemischer Beziehung dieselben Körper, welche dem Blutliquor eigenthümlich sind, wenn auch niemals in derselben procentischen Zusammensetzung. Sehr wechselnd ist namentlich der Eiweissgehalt, welcher bald über, bald unter demjenigen des Blutliquors gefunden wird. Die pathologische Histologie richtet ihr Augenmerk ausschliesslich auf den in Rede stehenden, alsbald fest werdenden Theil des Exsudates, den man kurzweg als Exsudatfaserstoff bezeichnet. Dieser Bezeichnung liegt die Vorstellung zu Grunde, dass mit dem Blutliquor auch der Blutfaserstoff zur Oberfläche der serösen Membran vordringe und hier angekommen sich in fester Form ausscheide. Ist diese Vorstellung richtig? *Virchow* hat die Ansicht aufgestellt, dass der Exsudat-Faserstoff, wie der Faserstoff überhaupt, ein Product der Gewebsthätigkeit sei und an Ort und Stelle, also hier im Parenchym der serösen Membran erst erzeugt werde. Dem kann ich jedoch nicht beistimmen. Wenn man

die Oberfläche der entzündeten Membran bei spiegelndem Lichte betrachtet, so bemerkt ein scharfes Auge hier und da dichtstehende kleine punctförmige Erhabenheiten, kleinste Knöpfchen von durchscheinender Beschaffenheit. Zieht man sorgfältig die Serosa ab und betrachtet sie bei schwacher Vergrösserung (Fig. 90), so erkennt man sofort, dass der Sitz dieser Knöpfchen überall durch den Verlauf der Blutgefässe bestimmt wird. Sie erscheinen jetzt als rundliche Klumpen einer formlosen, homogenen Substanz, welche an zahlreichen Puncten aus den capillaren und Uebergangsgefässen direct hervorgequollen zu sein scheinen, wie das Harz am Tannenbaum. Ich halte dieses Bild für sehr bedeutungsvoll. Ich glaube, dass es uns die Quelle des Exsudatfibrins unmittelbar zur Anschauung bringt. Das Exsudatfibrin ist in der That Blutfibrin.

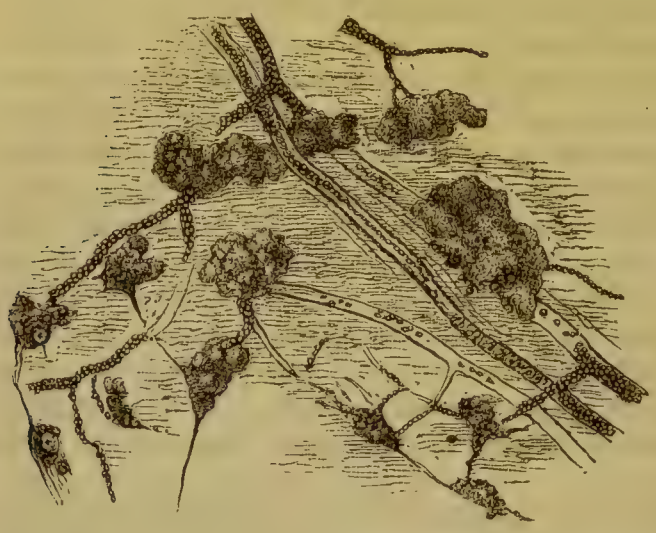

Fig. 90. Entzündete Serosa peritonealis. Hyperämie u. Exsudation, *M.* 1/100.

Die mikroskopischen Formen, in welchen das Fibrin erstarrt, sind nicht immer die bekannten feinen, verfilzten Fäden der thrombotischen Gerinnungen, sondern häufig eine weniger zerklüftete, aus breiten, welligen Fasern gebildete Masse, welche sich von dem areolären Bindegewebe durch die planlose Zusammenfügung der Fasern unterscheidet. Im Allgemeinen ist es ebenso leicht, das Fibrin an seinem irregulären Exterieur von jedem anderen Bestandtheil des Exsudates zu unterscheiden, als es schwer ist, eine Beschreibung dieses abweichenden Anblicks zu geben. Es ist eben weder ein Krystall, noch eine Zelle, noch eine Faser, es ist ein Gerinnsel, so dass ich mich mit einem Hinweis auf die Fig. 90 und 91 begnügen will.

§ 258. Die adhaesive Entzündung. Die Ausgänge in Organisation einerseits und Eiterung anderseits, welche dem Entzündungsprocess überhaupt eigenthümlich sind (§ 89—105), kehren bei der Entzündung der serösen Häute wieder. Sie gewähren hier aber ein doppeltes Interesse, weil sie durch die Eigenthümlichkeit der gegebenen anatomischen Grundlagen modificirt werden und daher nur das wirklich Wesentliche mit jenen Paradigmen gemein haben. Vorläufig nur diess. Wir haben es mit zwei einander gegenüberstehenden bindegewebigen Oberflächen zu thun. Produciren diese Oberflächen ein gleichartiges und zur Organisation geeignetes Material, so wird sehr leicht eine innige Verschmelzung dieses Materials eintreten können, ja es wäre zu verwundern, wenn eine solche Verschmelzung nicht hie und da einträte. Somit ist es ein sehr gewöhnliches Endresultat der Organisation, dass mehr oder weniger ausgebreitete Verbindungen der gegenüberliegenden Ober-

flächen durch bindegewebige Brücken eintreten. Wir nennen diese Bindegewebsbrücken »Adhaesionen« und diejenigen Entzündungen, welche von vornherein mit Organisation der entzündlichen Neubildung einhergehen, »adhaesive Entzündungen«.

§ 259. Die histologischen Processe der adhaesiven Entzündung gestalten sich verschieden, je nachdem die entzündeten Blätter eines serösen Sackes von vorne herein durch eine grössere Menge freier Flüssigkeit von einander getrennt werden oder nicht. Tritt die Trennung nicht ein, bleiben die Blätter in fortwährender inniger Berührung mit einander, so genügt in der Regel schon die frische entzündliche Verklebungsmasse, um aus eigenen Mitteln Bindegewebe, resp. Adhaesionen zu erzeugen. Diese Thatsache konnte einigermassen räthselhaft erscheinen, so lange man in dieser Substanz nichts anderes sah, als Fibrin, welches als zellenloses Exsudat der Organisation unfähig erachtet werden musste. Wir wissen jetzt, dass das Fibrin nur den einen Theil der entzündlichen Verklebungsmasse ausmacht. Das Fibrin bildet ein schwammiges Gerüst (Fig. 91), in dessen zahlreichen Poren die freigewordenen Epithelzellen und ihre Abkömmlinge in grösster Anzahl vorhanden sind (Fig. 91 *e*). Diese jungen Zellen liegen nicht so dicht, dass man die Ausfüllungsmasse des Fibringebälks geradezu Keimgewebe nennen könnte, vielmehr hält eine gewisse Quantität von homogener, heller Intercellularsubstanz die Zellen in solchen Zwischenräumen von einander, wie man sie etwa beim Schleimgewebe findet; daran kann aber nicht gezweifelt werden, dass diese Substanz unmittelbar in Bindegewebe übergeht, dass sich in ihr und durch sie Gefässe bilden, mit einem Worte, dass sie die physiologische Dignität des Keimgewebes besitzt. So sehen wir denn, wie die ursprünglich runden Zellen spindelförmig werden; die Ausläufer berühren sich, verschmelzen mit einander und kaum ist auf diese Weise auch äusserlich eine grössere Aehnlichkeit mit den bekannten bindegewebigen Texturen, namentlich dem entzündlichen Spindelzellengewebe (§ 101), hergestellt, als auch schon der zweite Act der Organisation,

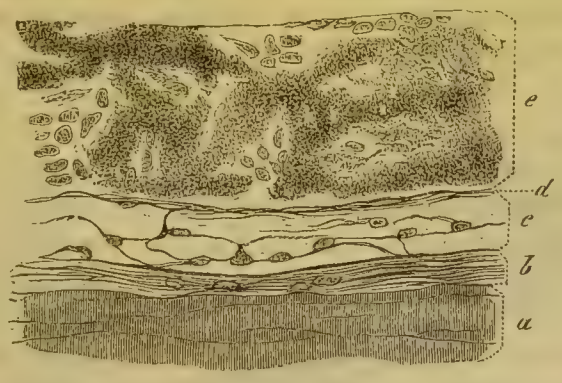

Fig. 91. Adhäsive Entzündung. Pleura diaphragmatica. *a*. Anstossende Musculatur des Diaphragmas. *b*. Subserosa. *c*. Serosa. *d*. Grenze der Serosa und des Exsudates. *e*. Exsudat. 1/400. *Mch*.

Fig. 92. Gefässbildung in einer 5 Tage alten pleuritischen Verklebungsschicht. Enorm langer kernhaltiger Protoplasmafaden als Anlagebildung, bei *a* das Muttergefäss. 1/500. *Mch*

die Gefässbildung ihren Anfang nimmt. Nirgends hat man eine bessere Gelegenheit, das histologische Geschehen der secundären und tertiären Gefässneubildung kennen zu lernen, als hier.

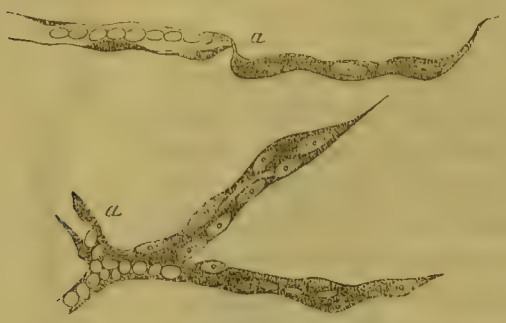

Fig. 93. Gefässbildung und Eröffnung der Blutbahn. Ein Strang verschmolzener Zellenprotoplasmen als Anlagebildung. Die Blutkörperchen sind zum Theil schon mit in das Protoplasma vorgedrungen. $^1/_{500}$. *Mch.*

Die Präparate (Fig. 92 und 93) sind einer Pseudomembran entnommen, welche am 5. Tage einer künstlich (durch Iodinjection) erzeugten Pleuritis die gegenüberliegenden Lappen einer rechten Hundelunge verklebte und erläutern in vollkommen unzweideutiger Weise das Werden der Gefässe, die Anlage derselben in Form von kernhaltigen Protoplasmafäden, welche durch Verschmelzung hintereinander gelagerter Zellen entstanden sind, die Eröffnung der Blutbahn, ganz wie ich es bei einer frühern Gelegenheit (§ 100 u. 220) genauer beschrieben habe. Fig. 94 und 95 belehren uns darüber, dass diese Gefässbildung zunächst in der Fläche um sich greift. Nur an wenigen Stellen (bei *d*, *d* Fig. 94) dringen die zu- und abführenden Muttergefässe aus der Serosa empor, während an abgelösten und von der Fläche betrachteten Fetzen der Membran das zierlichste Gefässnetz zum Vorschein kommt (Fig. 95).

Fig. 94. Pseudomembran zwischen zwei Lungenlappen, beiderseits mit einem Gefässnetz durchzogen. *a*. Serosa. *b*. Lunge. *c*. Das eine Gefässnetz der Pseudomembran. *d*. Geringe Zahl zuführender und abführender Gefässstämmchen. $^1/_{100}$. *Mch.*

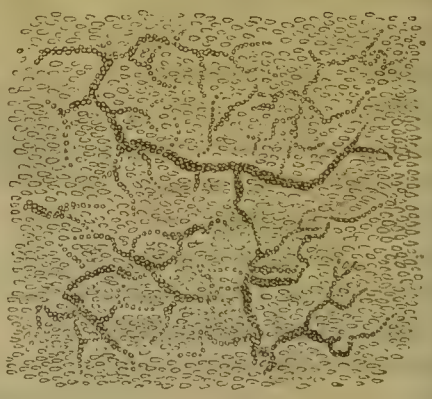

Fig. 95. Gefässe einer 7tägigen Pseudomembran. $^1/_{100}$. *Mch.*

Bei der primären Adhaesion, deren Zustandekommen wir betrachten, bildet zunächst jede Serosa ihr eigenes Gefässnetz, auf unserem Querschnitt (Fig. 94) sehen wir daher in einer und derselben Pseudomembran zwei Gefässnetze, welche durch eine Schicht noch nicht vascularisirten Gewebes getrennt sind. Diess ändert sich jedoch später. Wenn nämlich die Verschmelzung der beiderseitigen Oberflächen-

productionen nicht weiter gestört wird, so wird allmählich auch der mittlere Theil des Bindegewebes vascularisirt und schliesslich treten die beiderseitigen Gefässnetze durch überaus zahlreiche Anastomosen in unmittelbare Verbindung.

Somit hat sich, ohne dass das exsudirte Fibrin dabei irgendwie thätig aufgetreten wäre und ohne dass bis dahin das subepitheliale Bindegewebe in einen erheblichen Wucherungsprocess eingetreten wäre, eine zwar dünne aber sehr gefässreiche Bindegewebslage zwischen der serösen Platte gebildet. Wir können dieselbe anfassen und beiderseits von ihrer Unterlage, der Serosa, abziehen. Dabei erinnert uns die Leichtigkeit, mit welcher sich diess bewerkstelligen lässt, unwillkürlich an die Leichtigkeit, mit welcher sich die Epidermis gelegentlich von der entzündeten Cutis abziehen lässt und gemahnt uns eindringlich, dass wir es auch in unserem Falle bisher nur mit einer Bindegewebsmetamorphose des serösen Epitheliums zu thun haben und dass die schwachen und wenig zahlreichen zu- und abführenden Gefässstämmchen die einzigen wirklichen Verbindungsbrücken zwischen Serosa und Pseudomembran sind. Später ändert sich das. Die Verbindung zwischen Serosa und Pseudomembran wird fester und schliesslich so fest, dass an ein Abschaben oder Abheben gar nicht mehr zu denken ist und die Pseudomembran als eine sehr innige vollkommen unlösbare Verkittung der gegenüberstehenden Oberfläche erscheint. Die Adhaesion ist fertig.

§ 260. Ungleich complicirteren Formentfaltungen begegnen wir, wie bereits angedeutet, dann, wenn die gegenüberliegenden Wandungen einer serösen Höhle von vornherein durch eine grössere Quantität exsudirter Flüssigkeit getrennt und in dieser Trennung dauernd erhalten werden. Wenn wir die Adhaesion nicht bloss als das Resultat sondern zugleich als Heilung der Entzündung und gewissermassen als das erstrebte Endziel jeder Oberflächenproduction ansehen, welche damit ihren Abschluss gewinnt, so müssen wir sagen, dass mit der primären Verklebung die Mittel der serösen Häute noch lange nicht erschöpft sind. Es giebt hier nicht nur eine prima und secunda, es giebt auch eine tertia intentio. Die prima haben wir betrachtet, die secunda ist analog der Wundheilung per secundam intentionem die Organisation nach der Eiterung, welche uns weiter unten beschäftigen soll.

Die tertia intentio ist eine ausschliessliche Eigenthümlichkeit der serösen Häute; sie ist ein Mittelding zwischen jenen beiden. Nicht Eiter, nicht atmosphärische Luft drängt sich zwischen die, zur gegenseitigen Vereinigung strebenden Oberflächen, sondern eine Flüssigkeit, welche zwar ihrer Quantität nach abnorm ist, hinsichtlich der Qualität aber nicht wesentlich von derjenigen abweicht, welche sich auch normal im Innern der serösen Höhle befindet. Dieselbe reizt zwar nicht, aber hindert doch die Vereinigung und giebt Raum zu sehr umfänglichen Oberflächenproductionen. Diese letzteren gehen nicht vom Epithel, sondern vom bindegewebigen Parenchym der Serosa aus und haben im Ganzen und Grossen, wie schon *Rokitansky* bewiesen hat, den Charakter einer keimgewebigen Auswucherung, einer Granulation. Indessen ich will nicht vorgreifen.

§ 261. Es handelt sich also um jene bei weitem häufigste Form von Pleuritis oder Pericarditis, welche meist aus rheumatischer Ursache entstanden mit abundan-

tem serös-fibrinösem Ergusse einhergeht. Ein starkes schabendes Reibungsgeräusch war anfangs überall, später nur in den oberen Theilen des serösen Sackes zu hören, während der untere durch Flüssigkeit erfüllt wurde. Wir konnten den Grad der Anfüllung mit dem Plessimeter bestimmen. Das Fieber war heftig und theils diesem, theils den Hemmungen und Störungen, welche die Lunge oder das Herz in ihren Bewegungen erfuhren, ist der Patient auf der Höhe der Krankheit erlegen. Wir öffnen den Pleurasack (den Herzbeutel) und finden sie mehr oder minder gefüllt mit einer klaren gelblichen Flüssigkeit, in welcher weisslich gelbe, weiche Fetzen und Flocken schwimmen. Eine blasse, gelbweisse oder röthliche, bald durchscheinende, bald undurchsichtige, bald cohaerente, elastische, bald brüchige, selbst weich zerreibliche Substanz bedeckt die Wandung und grenzt sich von ihr theils durch die genannte Farbe und Consistenz scharf ab, theils lässt sie sich mehr oder weniger leicht von ihr abschälen oder abziehen. Das äussere Ansehen und die ganze Anordnung dieser Substanz erweckt die Vorstellung, als sei hier eine weiche, bildsame Materie zwischen die Blätter des serösen Sackes gerathen und wäre nun durch die Bewegungen der Lunge beziehentlich des Herzens gemodelt worden. Ein Theil derselben hat sich nämlich dahin begeben, wo er die Bewegungen der genannten Eingeweide am wenigsten beeinträchtigt; er füllt alle Falten und Winkel, er füllt den Falz des Pleurasackes zwischen Zwerchfell und Brustwand, er füllt den Sulcus des Herzens und den Herzbeutel, wo dieser sich an den grossen Gefässen zurückschlägt. Wo aber die Substanz die freie Fläche des Herzens oder die Lungenlappen in dicker Lage überzieht, zeigt die Oberfläche ein eigenthümlich netzförmiges oder zottiges Wesen, wie es bei dem wiederholten Anlegen und Wiedervoneinanderreissen der serösen Platten nicht anders zu erwarten ist; wenn man weichen Fensterkitt zwischen zwei Glasplatten bringt und sie dann von einander reisst, erhält man genau dieselben Figuren.

Man sieht, das Ensemble dieser Eigenthümlichkeiten verräth eine grosse Aehnlichkeit mit geschlagenem Blutfibrin und man war von jeher geneigt, diese Substanz einfach für exsudirtes Blutfibrin zu nehmen und aus ihm die Adhaesionen hervorgehen zu lassen. Gegen diese Annahme wurde indessen schon frühzeitig Protest eingelegt. Namentlich kämpfte *Reinhardt* gegen die Organisationsfähigkeit des puren Faserstoffs und beschrieb zuerst die Metamorphose desselben zu einer schleimig-fettigen, opaken Materie, welche schliesslich mit Auflösung oder Verkäsung, nicht aber mit einer Umwandlung zu Bindegewebe endigt. Aber trotzdem dauerte es lange, bis sich die bereits angedeutete Lehre *Rokitansky's* Bahn brach und durch *Buhl* ihre gegenwärtige Fassung erhielt.

Danach haben wir in jener lose auflagernden Exsudatschicht zwei Lagen zu unterscheiden. 1. Eine obere, während der Acme der Entzündung unverhältnissmässig dicke Lage, welche in der That aus Faserstoff besteht und welche die untere überall zudeckt. Am meisten Faserstoff hängt gewöhnlich an den am stärksten bewegten Theilen der Organe, z. B. an den freien Rändern der Lungenlappen, wie ja auch bei der Defibrination des Blutes die Fibrinflocken an dem schlagenden Körper (Glasstab etc.) hängen bleiben. Das mikroskopische Verhalten des Exsudatfibrins wurde bereits pag. 208 geschildert. Es bildet dasselbe grobmaschige Gerüst, wie bei der primären Verklebung, nur ist dasselbe nicht von jener gleichmässigen

Höhe, sondern schwankt in dieser Beziehung von $^1/_4$ bis zu 6 Linien und darüber. 2. Eine untere Lage, welche eine Production von jungem Bindegewebe aus dem Bindegewebe der serösen Haut ist. Wir müssen wohl annehmen, dass sich schon unmittelbar nach der Entblössung der Oberfläche vom Epithelium die entzündliche Neubildung auch im Bindegewebsstratum der Serosa regte; eine namhafte Höhe erreicht dieselbe aber erst vom dritten bis zum siebenten Tage der Krankheitsdauer. Auf Durchschnitten findet man zahlreiche junge Bindegewebszellen in dem Parenchym der Serosa, Zellen, welche sich nach der Oberfläche zu dichter zusammendrängen und hier zur Absonderung gelangen. Jenseits erscheinen sie in eine schleimhaltige, klare Grundsubstanz eingebettet, mit welcher zusammen sie die in Rede stehende Schicht von Keimgewebe darstellen. Beide — Zellen und Grundsubstanz sind als eine ächte Efflorescenz der serösen Haut anzusehen, sie sind das wirklich plastische Exsudat, nicht der Faserstoff, wie einst fälschlich behauptet wurde.

§ 262. Ueber die äussere Form der jungen Bindegewebseffloreseenz lässt sich nur bemerken, dass dieselbe aus naheliegenden Gründen vor der Hand zu keinem selbständigen Abschluss gelangen kann. Aus der Analogie mit dem anderweitigen Auftreten junger Keimgewebschichten dürfen wir zwar annehmen, dass die Form einer kleinhöckerigen Membran es ist, welcher auch unsere Efflorescenz zustrebt. Aber einerseits steht die fortwährend sich wiederholende mechanische Insultation einer solchen Ausbildung im Wege, anderseits wird dieselbe fast an allen Stellen durch die auflagernde Faserstoffschicht unmöglich gemacht. Das Granulationsgewebe drängt sich daher von unten her in alle Zwischenräume des Faserstoffs ein, umwächst und durchwächst ihn Schicht für Schicht und erhebt sich so rascher, als es sonst der Fall gewesen wäre, zu einer bedeutenden Dicke. Aber selbst in dieser innigsten Durchdringung, bei welcher der Faserstoff die Rolle eines stützenden Gerüstes spielt, müssen wir diesem Körper doch jede active Betheiligung an den Geschäften der Organisation absprechen.

Der Keimgewebsbildung folgt nämlich die Vascularisation auf dem Fusse. In kurzer Zeit durchsetzt ein ausserordentlich reiches Capillarnetz die junge Pseudomembran. Die neuen Gefässe zeichnen sich durch ein auffallend grosses Kaliber und, wie diess bei jungen Gefässen so häufig ist, durch Zartheit der Wandungen aus. Die zu- und abführenden Gefässe der Serosa sind dagegen eng und wenig zahlreich. Es resultirt somit eine Einrichtung, ähnlich den Wundernetzen, wo der Blutdruck durch Einschaltung eines breiten Strombettes zwischen ein zu- und abführendes Gefäss entsprechenderweise gesteigert wird. Der gleiche Erfolg ist auch in unserem Falle zu erwarten und dass in der That das Blut in den neugebildeten Gefässen unter einem ungleich höheren Druck steht als in den Gefässen der Serosa, beweisen die zahlreichen Extravasationen, welche jetzt theils im Innern der Pseudomembran, theils an die Oberfläche derselben erfolgen und welche jener ein rothsprenklichtes Ansehen, der freien Flüssigkeit aber eine rothe Farbe geben. Die Vascularisation der Pseudomembran führt also in erster Linie zu einer für den Gesammtverlauf des Falles sehr bedenklichen Einrichtung, einer Einrichtung, welche nicht allein für die Fortdauer des exsudativen Processes möglichst günstige Chancen bietet, sondern auch durch reichliche Zufuhr von Ernährungsmaterial die produc-

tiven Processe in der Pseudomembran im höchsten Maasse begünstigt. Es tritt also auch die Gefahr einer zu reichlichen Zellenbildung, die Gefahr der Eiterung gerade in diesem Moment an den Patienten heran. Der Arzt bemerkt die ungünstige Wendung; er sagt: die Krankheit verschleppt sich, die Resorption des Exsudates geräth in's Stocken u. dgl.

§ 263. Indessen soll uns diese Gefahr der Vereiterung erst weiter unten beschäftigen. Betrachten wir zunächst den Verlauf der Entzündung, wenn sie ihrem ursprünglichen, adhaesiven Charakter bis zuletzt treu bleibt. Wir können uns billig fragen, wie es denn unter den geschilderten Umständen möglich sei, dass die Exsudation überhaupt jemals zum Stillstand kommt? Der Grund liegt einmal in der Umwandlung der jungen keimgewebigen Auswucherung in fasriges Bindegewebe. Die Umwandlung ist, wie wir § 96 näher ausführten, stets mit einer gewissen Schrumpfung verbunden und diese wiederum führt zur Obliteration der grossen Mehrzahl der neugebildeten Gefässe, so dass insbesondere der Gefässreichthum der vollendeten Adhaerenzen nur einen sehr kleinen Bruchtheil des ursprünglichen Gefässnetzes repräsentirt. Auf der anderen Seite müssen wir daran denken, dass das Fibrin, welches auf dem jungen Bindegewebe nicht bloss auflagert, sondern auch mit zahllosen Fortsätzen in dasselbe hineinragt, dass dieses Fibrin sich zwar nicht organisirt, aber doch kräftig und allseitig zusammenzieht. Die Zusammenziehung beginnt unmittelbar nach der Ausscheidung des Gerinnsels und schreitet, wenn sonst die Verhältnisse dazu günstig sind, — und wo könnten sie günstiger sein als gerade hier — mit Stetigkeit so lange fort, bis es entweder das kleinstmögliche Volumen erreicht hat oder bis eine anderweitige Metamorphose das Fibrin seiner am meisten charakteristischen Eigenschaft beraubt hat. Wie sollte nicht diese Zusammenziehung des Fibrins auf das bedeckte und eingeschlossene Granulationsgewebe und dessen Gefässe comprimirend wirken und dadurch der Transsudation Einhalt gebieten? Genug, die Transsudation hört schliesslich auf und macht der Resorption Platz. Das freie Fibrin, was in Fetzen und Flocken im Exsudate schwimmt, schickt sich dann zuerst zu einer schleimig-fettigen Metamorphose an, man findet zahllose Fetttröpfchen in der weichen, quellenden Substanz, die übrigens auch von einer fettigen Metamorphose der enthalten gewesenen Zellen herrühren können. Für das blosse Auge erscheint dies degenerirende Fibrin weisslich opak, und wenn die Resorption der freien Flüssigkeit ausnahmsweise schnell von Statten geht, so trocknet wohl ein Theil des Fibrins noch vor seiner völligen Auflösung in irgend einem Recessus des serösen Sackes ein, wird käsig und bleibt als käsige Substanz Jahre lang liegen. Die Regel freilich ist, dass sich noch vor dem Verschwinden der Flüssigkeit alles Fibrin, sowohl das freie als dasjenige, welches die Bindegewebsefflorescenzen der Wandung bedeckt, in dieser Flüssigkeit vollständig auflöst, um dann gleichzeitig mit ihr in das Blut resorbirt zu werden. Die gegenüberliegenden Platten des serösen Sackes nähern sich einander, sie berühren sich endlich und die beiderseitige Oberflächenproductionen verschmelzen. Bald ist die Brücke gebildet, auf welcher die Gefässe des visceralen und parietalen Blattes mit einander anastomosiren.

Das Endresultat sind die bekannten falschen Bänder zwischen Pleura

pulmonalis und costalis, zwischen Herz und Herzbeutel, zwischen den einzelnen Baucheingeweiden unter einander und mit der Bauchwand. Sie sind in Beziehung auf ihre histologischen Qualitäten oft untersucht worden; sie tragen an ihrer Oberfläche ein einschichtiges Pflasterepithelium wie die serösen Häute selbst, im Uebrigen bestehen sie aus welligen Bindegewebsbündeln, zwischen denen lang gestreckte, dünne Blutgefässe verlaufen; auch Nervenfasern neuer Bildung sind einmal in einer Adhaesion gefunden worden (*Virchow*). Was mir am wichtigsten bei der ganzen Angelegenheit erscheint, ist der Umstand, dass sich hier, wo durch die fortwährende gegenseitige Verschiebung der Oberflächen, durch die fortwährend wiederholte Annäherung und Entfernung der beiden durch die Adhaesion verbundenen Puncte die Organisation des Keimgewebes beeinflusst wird, sich nicht das gewöhnliche Narbengewebe mit seinen kurzen straffen und starren Fasern bildet, sondern ein Bindegewebe, welches dem normalen Typus des lockeren Bindegewebes viel näher kömmt.

Es scheint also, dass das Endresultat der entzündlichen Organisation sehr wesentlich von den äusseren Bedingungen abhängt, unter welchen sie von Statten geht, und dass insbesondere eine wiederholte Dehnung und Abspannung der Narbe dazu gehört, um statt des starren Narbengewebes ein ächtes lockiges Bindegewebe zu erzielen.

§ 264. Die eitrige Entzündung. Wir unterscheiden eine primäre Eiterung und eine secundäre. Bei den meisten Entzündungen des Unterleibs, namentlich bei denjenigen, welche durch Perforation des Darms oder durch Infection seitens der Geburtsorgane erzeugt wurden (Puerperalfieber) haben wir überreichlich Gelegenheit die erstere zu studiren. Ist die Entzündung eben erst entstanden (sog. fulminante Peritonitis), so überzeugen wir uns auf's deutlichste, dass wie bei der adhaesiven Form so auch hier ein Stadium der frischen Verklebung den Reigen der Erscheinungen eröffnet. In der That scheint die histologische Umsetzung der frischen Verklebungsmasse in Eiter ebenso leicht, wie diejenige in Bindegewebe. Die vorhandenen indifferenten, aus dem Epithelium hervorgegangenen Zellenformen sind Eiterkörperchen, sobald sie in einer serösen Flüssigkeit suspendirt sind und dabei in ihrer üppigen Proliferation durch Theilung fortfahren.

Die Ausbildung zu sogenannten specifischen Eiterkörperchen, d. h. jungen Zellen mit mehrfach getheiltem Kern, ist ganz unwesentlich; inzwischen wird sie ebenfalls sehr oft beobachtet. Für das blosse Auge stellt sich dieser Uebergang so dar, dass die bewussten röthlichen Membranen und Membranfetzen an ihren Rändern gelblich-weiss werden und abschmelzen, endlich aber mehr mit einem Male in eitrige Flüssigkeit sich auflösen. Ich habe diess bei künstlichen Peritonitiden mehr als einmal constatiren können, zugleich aber die Erfahrung gemacht, dass dies Stadium der frischen Verklebung bei primär eitrigen Entzündungen überhaupt nur sehr kurze Zeit dauert und sehr bald der wesentlichsten Erscheinung der eitrigen Entzündung — nämlich der eitrigen Exsudation — Platz macht.

Das Hauptgewicht ist bei der eitrigen Exsudation auf den Zustand des bindegewebigen Parenchyms der Serosa zu legen. Der intensive Entzündungsreiz hat die sämmtlichen Zellen desselben getroffen und dadurch eine Neubildung junger Elemente veranlasst, wie sie sich nicht üppiger denken lässt. Wie man in Figur 96,

einem senkrechten Durchschnitt durch die seröse Bekleidung des Uterus, sieht, sind buchstäblich alle Zwischenräume zwischen den etwas dickeren Faserlagen mit Zellen erfüllt. An den vielfach vorkommenden flaschenförmigen und ähnlichen Formen sieht man auch, dass diese Zellen nicht ruhig liegen, sondern in amöboider Locomotion begriffen sind. Wohin diese Locomotion gerichtet ist, darüber kann füglich kaum eine Frage sein; nach oben, nach aussen. Man denke sich, dass durch die so infiltrirte Membran hindurch ein mächtiger exsudativer Strom von Liquor sanguinis hindurchgeht. Auch dieser wird sich vorzugsweise in den Interstitien der Fasern bewegen und dabei die hier befindlichen Zellen in grossen Quantitäten mit sich fortreissen, er wird sie später, wenn er als ruhende Flüssigkeit die seröse füllt, als Eiterkörperchen suspendirt enthalten. So wird auf seinem Wege von den Blutgefässen zur freien Oberfläche der Serosa das Exsudat eitrig, so erhalten wir die eitrige Exsudation. —



Fig. 96. Eitrige Entzündung an der Serosa des Uterus. *a*. Serosa in üppigster Zellenwucherung begriffen. *b*. Eiterkörperchen absondernde Oberfläche. *c*. Muscularis. 1/500.

Im Anfange, so lange die Zellenneubildung noch gering ist, ist auch das Exsudat noch klar und setzt gallertig durchscheinende Fibrinflocken in grosser Menge ab, später ist es reiner, grünlich gelber dünnflüssiger Eiter. Bei den Leichenöffnungen in Fällen von puerperaler Peritonitis, findet man nicht selten in den oberen Regionen der Bauchhöhle, in der Umgebung von Leber und Magen noch die frische entzündliche Verklebung, weiter abwärts, um die Nieren herum und zwischen den Mesenterialfalten der oberen Dünndarmschlingen ein ziemlich klares, mit Fibrinflocken untermischtes Exsudat, welches nach dem kleinen Becken zu eitrige Streifen bekömmt, im kleinen Becken aber vollständig purulent ist. Die Serosa erscheint dem unbewaffneten Auge hyperämisch, aber so, dass das Roth der Gefässinjection durch einen milchweissen Ton gedämpft wird, welcher sich wie ein Schleier darüber hinlegt. Derselbe rührt von der eitrigen Infiltration der Membran her.

§ 265. Der primär eitrigen Entzündung haben wir diejenigen Fälle an die Seite zu stellen, wo eine adhäsive Entzündung in eine eitrige übergeht. Wir haben oben dargethan, dass dieser Uebergang anatomisch vorbereitet und begünstigt wird durch die üppige Vascularisation der jungen Pseudomembranen, welche namentlich dann, wenn eine neue Schädlichkeit auf die entzündete Haut einwirkt, zu einer noch üppigeren Zellenneubildung, d. h. zur Eiterung das Material liefert. Dem Arzte kündigt sich die unglückliche Wendung in der Regel durch einen heftigen Schüttelfrost und darauf folgendes hektisches Fieber an. Ganz plötzlich — so scheint es — fällt die Zellenneubildung in ein rascheres Tempo. Alles was Zelle heisst, sei es im Exsudat, in der Pseudomembran oder in der Serosa selbst, betheiligt sich daran. Das klare Serum trübt sich. Ganze Fetzen der Pseudomembran lockern und lösen sich von ihrer Unterlage ab, um darauf in Eiter zu zerfliessen; blossliegende Stellen der Serosa bekommen selbst flache Substanzverluste. Solche Geschwüre sind am Rippenfell über den einzelnen Rippen nicht selten und gehen bis in das subseröse Bindegewebe, seltner bis auf das Periost oder gar bis auf den Knochen, der dann blossgelegt und nekrotisch wird. Abgesehen von diesem Evenement aber behält auch in den heftigsten Entzündungen die Eiterung den Charakter der Flächenabsonderung bei. Die eiternde seröse Haut ist nicht einem destruirenden Geschwür, sondern einer productiven, granulirenden Wundfläche zu vergleichen. Wie diese gegen aussen, so schliesst sie sich gegen den Hohlraum des serösen Sackes alsbald durch eine kleinhüglige Membran von jungem Bindegewebe ab, die pyogene Membran der Autoren. Das Gleiche geschieht, wenn sich eine primäreitrige Entzündung zur Heilung anschickt.

Inzwischen haben sich oft colossale Quantitäten Eiters in dem serösen Sacke angehäuft und können wir uns darüber wundern, wenn wir bedenken, eine wie grosse Menge von Eiter schon kleine Geschwüre liefern, dass hier aber eine Geschwürsfläche vorliegt, welche nicht nach Quadratlinien, sondern nach Quadratfussen gemessen wird? Dass durch Paracentese oder bei der Obduction ein halber Eimer voll Eiter aus einem Pyothorax entleert wird, gehört gerade nicht zu den Seltenheiten. Das Zwerchfell wird herabgedrängt, mit ihm die Leber oder Milz, die Intercostalräume verstreichen, die Lunge wird kleiner als sie durch eigene Retraction werden kann, sie wird daher comprimirt und hängt als ein schmaler, kaum handbreiter Streifen, luftleer, von lederartiger Beschaffenheit in den Eiter hinein. Schliesslich sucht der Eiter, wie der Abscesseiter, einen Ausweg. Handelt es sich um einen Pyothorax, so wird in der Regel der Zwischenraum zwischen zwei der unteren Rippen zum Durchbruch gewählt, im Uebrigen mischt sich gerade hier die ärztliche Kunst am liebsten ein, unterbricht den natürlichen, aber etwas langsamen Ablauf der Erscheinungen, und bestimmt durch den Troiquart selbst die Stelle des Austritts.

§ 266. Auf den weiteren Verlauf — d. h. die allmähliche Ausheilung des Zustandes — können wir unsere Erfahrungen von der secunda intentio anwenden, mit der Einschränkung, dass hier entsprechend der colossalen Geschwürsfläche auch die Narbenbildung in colossalen Dimensionen erfolgt. Es findet sich die bekannte Aufeinanderfolge von Keimgewebe, Spindelzellengewebe und straffem kurzfasrigem

Narbengewebe, das zweite geht aus dem ersten, das dritte aus dem zweiten hervor, wie diess ausführlich in den §§ 101 und ff. beschrieben ist. Das Narbengewebe erscheint nicht in unscheinbaren Quantitäten, sondern es bildet eine ½ — 3 Linien dicke, glänzend weisse Schwiele, welche die seröse Höhle auskleidet und die anliegenden Organe überzieht. Grossartig sind oft die mechanischen Effecte der narbigen Zusammenziehung, welche sich hier wie bei jeder Narbenbildung geltend macht. Man kann an diesem Beispiel recht deutlich sehen, wie Mächtiges die Natur durch einfache Summirung kleiner, gleichartiger Leistungen hervorbringt. Handelt es sich doch bei der Verheilung eines nach aussen geöffneten Pyothorax um nichts Geringeres als um den Widerstand, welchen die Wölbung des knöchernen Brustkorbes einer vollkommenen Einziehung nach innen, also derjenigen Formveränderung entgegensetzt, welcher entgegenzuarbeiten der Zweck ihres ganzen Daseins ist. Man hat sich höchst irrthümlicherweise vorgestellt, als könnte die besagte Schwielenbildung zu einer Wiederausdehnung der comprimirten Lunge hülfreiche Hand bieten. Die Erfahrung lehrt aber, was auch eine einfache Ueberlegung lehren muss, nämlich dass durch die Schwiele das Athmungsorgan erst recht und für immer comprimirt werden muss. Eher werden die übrigen Brusteingeweide, namentlich das Herz, so viel als möglich herübergezogen, um den Raum zu füllen, welchen früher die comprimirte Lunge einnahm. Aber es handelt sich hier überhaupt nicht um die Toricellische Leere. Der Nachdruck liegt auf dem Herangezogenwerden jener anliegenden Organe. Der schwielige Sack, in welchen die Pleura verwandelt wurde, will sich und wird sich zusammenziehen, wie sich eine Harnblase zusammenzieht. Die Gewalt aber, mit welcher diess geschieht, ist so gross, dass nicht bloss die weichen, nachgiebigen Brustorgane ihr folgen müssen, sondern dass auch die Rippen bis zur dachziegelförmigen Deckung und Einwärtsbiegung herab- und herangezogen werden und die Wirbelsäule sich entsprechend einkrümmt. Dabei verschwindet auch das Lumen der serösen Höhle mehr und mehr, es werden nur noch wenige Tropfen Eiters durch die Fistel entleert, endlich tritt Obliteration und gänzliche Heilung ein.

b. *Nichtentzündliche Neubildungen.*

§ 267. Wenn ich an dieser Stelle jedes Vorkommens von Krebs, Sarkom, Chondrom, Lipom etc. in serösen Membranen gedenken wollte, so würde ich nicht bloss die gesammte pathologische Neubildung zu repetiren haben, sondern auch ein gutes Theil von den Erkrankungen des Darms, der Lunge, Leber etc. vorausnehmen müssen. Zu den heteroplastischen Neubildungen nämlich, welche in den Parenchymen jener Organe Sitz und Ausgangspunct haben, verhält sich die seröse Haut lediglich wie benachbartes Bindegewebe und nimmt in dieser Eigenschaft an der Neubildung Antheil. Dem gegenüber will ich hier nur von solchen Neubildungen reden, welche Krankheiten der serösen Häute sind, von ihnen ausgehen und ihren wesentlichen Verlauf innerhalb ihres Parenchyms durchmachen.

§ 268. Zunächst ist eine hyperplastische Entwicklung von Bindegewebe zu erwähnen, welche sich bei anhaltenden hydropischen Ergüssen

in der Wandung des serösen Sackes einfindet. Eine milchige Trübung ist in der Regel das erste, was wir sehen. Dieselbe rührt theils von einer mässigen Dickenzunahme der serösen Membran, vornehmlich aber von einer andern Beschaffenheit ihrer Fasern her. *Virchow* hat für denjenigen Zustand der Bindegewebsfasern, wo dieselben zwar an Umfang wenig, desto mehr aber an Inhalt, d. h. an fester Substanz zugenommen haben, den Namen Sclerose eingeführt. Derartige Fasern sind starrer, weniger quellungsfähig: überhaupt weniger zugänglich für chemische Reagentien als die normalen und brechen das Licht ungleich stärker. Dem letztern Umstande verdanken die sclerotischen Stellen der serösen Häute die milchweisse Farbe. Ueber das Wesen der Sclerose herrschen gerade so viele Zweifel als über die Stellung der Processe, in deren Begleitung sie auftritt. Dort ist die Frage: ob einfaches oder entzündliches Transsudat, hier lautet sie: ob einfache oder entzündliche Hyperplasie. Nach meinem Dafürhalten nun müssen wir zwar möglichst streng zwischen activer und passiver Hyperämie unterscheiden und danach den Ausgangspunct der Krankheit entweder in einer Entzündung oder in einer statischen Circulationsanomalie suchen. Diess wird uns auch meistens gelingen. Wir müssen aber anerkennen, dass eine statische Hyperämie ebensowohl zur Entzündung prädisponirt als sich umgekehrt bei jeder entzündlichen Hyperämie auch ein statisches Moment in der thatsächlichen partiellen Erweiterung der Blutbahn entwickelt. Beiderlei Erscheinungen gehen daher häufig Hand in Hand und vermischen sich dergestalt mit einander, dass es nachher ungemein schwer hält, zu sagen, was hierher gehört und was dorthin. Instinct und Usus spielen eine grosse Rolle. Den Hydrops der Pleurahöhle bei Herzkranken sehen wir in der Regel als eine rein statische Transsudation an, während wir den Hydrops der Tunica vaginalis propria testis, die Hydrocele als das Urbild eines Hydrops inflammatorius hinstellen. Dazwischen steht der Hydrops des Herzbeutels und des Abdomens dem Hydrothorax, der Hydrops der Hirnventrikel dem Wasserbruch am nächsten, die Hydropsieen der Schleimbeutel, Sehnenscheiden und Gelenke bilden das strittige Grenzgebiet. Das Schwankende, Discretionäre dieser ganzen Lehre beruht in dem Mangel an brauchbaren, durchschneidenden Kriterien für den Punct, wo man anfangen soll die Transsudation einerseits und die Neubildung anderseits entzündlich zu nennen. Für das Transsudat hat *Julius Vogel* den Gehalt an spontan gerinnenden Eiweisskörpern als charakteristisch für die Entzündung festhalten wollen. (Hydrops fibrinosus = inflammatorius). Wir wissen aber jetzt, dass auch das sicherlich nicht entzündliche Transsudat, welches sich während des Todeskampfes im Herzbeutel ansammelt, fibrinogene Substanz enthält. Was aber die Neubildung anlangt, welche uns ja gegenwärtig vorzugsweise interessirt, so hat man sie als entzündliches Element par excellence hinstellen wollen, ein Verfahren, welches nur deswegen so viel Anklang und Eingang gefunden zu haben scheint, weil es uns mit einem Schlage aller weiteren Scrupel über die heiklige Grenzbestimmung zwischen Hypertrophie und Entzündung überhebt. Meines Erachtens nun giebt es zwischen diesen beiden Dingen überhaupt keine scharfe Grenze. Die Entzündung ist ein Zerrbild der normalen Ernährung und die Hypertrophie ist nur ein geringerer Grad derselben Verzerrung. Natürlich kann es nicht meine Absicht sein, mit einem Schlagworte mich der weiteren Erörterung zu entziehen, ich gestehe vielmehr gern, dass ich mich

keineswegs reif fühle, über diesen Punct Endgültiges auszusprechen; es lag mir nur daran mich zu rechtfertigen, wenn ich die Dinge, welche hier zu beschreiben sind, einfach als hyperplastische bezeichne, ohne in ihrer Form ein Präjudiz für ihre Ursache und Entstehung zu finden.

§ 269. Die oben beschriebene milchige Trübung fällt uns namentlich da auf, wo sie den serösen Ueberzug eines Organes von dunkler Farbe betrifft, so namentlich die Milz- und Leberkapsel und das Pericardium viscerale (Sehnenflecken des Herzens). Wäre das Gehirn nicht weiss von Farbe, so würde sich ohne Zweifel die Sclerose des Ependyms bei chronischem Hydrocephalus ebenfalls als milchige Trübung präsentiren. Die Sclerose ist, wie gesagt, nur der niedrigste Grad der Bindegewebshyperplasie, von dem es noch unentschieden ist, ob dabei überhaupt eine Neubildung oder ob nur eine Verstärkung des alten Bindegewebes durch Intussusception stattgefunden hat. Neben der Sclerose kennen wir aber eine ganze Reihe sehr verschiedener Auswucherungen des Bindegewebes, welche sich sämmtlich durch das mehr Circumscripte ihrer Erscheinung kennzeichnen. Der Sclerose am nächsten steht die Bildung von scharfbegrenzten beetartigen Erhebungen knorpliger Textur. Diese finden sich am häufigsten an der Milzkapsel, wo sie von zackigen Conturen und gelblich-weisser, durchscheinender Farbe sind und die Höhe einer halben bis einer ganzen Linie erreichen können. Kreisrund, linsenförmig und von grösserer Transparenz pflegen sie an der Pleura zu sein, während sie an der verdickten Tunica vaginalis propria testis sich durch ihren oft sehr bedeutenden Umfang und ihre Härte auszeichnen. Den knorpligen Eminenzen, welche in ihrer histologischen Beschaffenheit dem Cornealknorpel am meisten gleichen, schliessen sich die fibromatösen an. Diese zeichnen sich vor Allem durch die Tendenz zu polypöser Entwicklung aus. Ebenfalls in der hydropischen Tunica propria testis, aber auch im Bauchfellsack findet man gelegentlich freie kirschkern- bis haselnussgrosse fibröse Körper von runder oder rundlicher Gestalt und concentrisch geschichtetem Bau, welche nichts anderes sind als die abgelösten Köpfe derartiger polypöser Wandungsexcrescenzen. Von den an serösen Häuten weniger häufig als an Synovialhäuten vorkommenden weicheren dendritischen Vegetationen macht *Rokitansky* folgende Beschreibung: »Sie treten ursprünglich als ein hyalines kolbiges Bläschen (ein kleinster Keimgewebshöcker, *Rindfleisch*) auf, welches zu einem dendritischen Gebilde auswächst und in seinem Innern Bindegewebe producirt. Die kolbigen Enden der Aeste und Zweige erleiden gemeinhin eine Abplattung zu linsen- oder melonenkernähnlichen Körperchen, bekommen zuweilen auch mehrfache Facetten. Manchmal wächst der primitive Kolben zu einer von Serum oder einem ödematösen fasrigen Maschenwerke ausgefüllten beutelförmigen Cyste heran.« Wir könnten diesen Zustand als pendulirendes Myxom bezeichnen. Er bildet aber in der That den Uebergang zu einer vollständigen Verflüssigung des Kolbeninnern, einer gestielten Erweichungscyste. Letztere werden bei weitem am häufigsten auf dem Bauchfelle und hier wiederum an der serösen Bekleidung der weiblichen Sexualorgane gefunden, an den Ligamentis latis, den Eierstöcken, Tuben.

§ 270. Das Lipoma arborescens (*Müller*) ist eine specielle Eigenthümlichkeit der serösen und Synovialhäute. Wie sehr das centrale Wachsthum der Lipome

überhaupt dem dendritischen Wachsthum analog ist, wurde von mir ausführlich in § 158 erörtert. Das Lipoma arborescens könnte von uns als ein auseinandergelegtes Lipoma tuberosum angesehen werden, wenn wir es nicht vorzögen, darin einfach eine hyperplastische Entwicklung der bekannten zottigen und polypösen Fettanhänge der serösen und der Synovialhäute, der Appendices epiploicae, Glandulae Haversianae etc. zu sehen.

§ 271. Für die heteroplastischen Geschwülste (Sarcom, Tuberkel, Krebs', welche theils protopathisch, theils deuteropathisch an den serösen Häuten gefunden werden, ist eigentlich nur eine Frage von speciell histologischem Interesse, die Frage nach der Entstehung des Keimgewebes, welches, wie wir wissen, die Grundlage für alle bildet. Auffallenderweise nämlich zeichnen sich alle diese Neubildungen, wenn sie wirklich an der Serosa entstanden und nicht etwa von anliegenden Organen her per contiguum in den serösen Sack durchgebrochen sind, durch ihre ganz oberflächliche Lage aus. Der Scirrhus erscheint als eine »über die seröse Haut gleichsam hingegossene Aftermasse« (*Rokitansky*), der Medullarkrebs ebenso oder als rundliche, beetartige Erhebung, der Gallertkrebs »in Form von Knoten, die bisweilen zu einem erstaunlichen Volumen heranwachsen und fast frei, d. i. beschränkt auf sparsame unbedeutende vascularisirte Adhäsionen, in der serösen Cavität vegetiren«, das Sarcoma fusocellulare als fungöse Vegetation. Der miliare Tuberkel endlich nimmt sich gern wie ein miliares graues Bläschen aus. Man kann die meisten von diesen Geschwülsten mit dem Messer von der Serosa abkratzen, worauf die letztere zwar etwas rauh, aber doch ohne erheblichen Substanzverlust zurückbleibt. Es ist offenbar nur äusserst wenig von dem Bindegewebe der gesunden Serosa behufs der Neubildung entnommen worden und wir haben gerade an den Geschwülsten der serösen Häute möglichst reine Darstellungen ihrer wesentlichen Texturverhältnisse. Und woher rührt diese oberflächliche Lage? Sie rührt daher, dass diese Geschwülste sämmtlich, wenigstens in erster Linie, aus dem Epithelium der serösen Häute hervorgehen. Es hindert sie ja nichts, später auch tiefer einzugreifen, von der Oberfläche aus nicht bloss in das Parenchym der Serosa, sondern auch durch das Parenchym hindurch in benachbarte Organe überzugehen. Wo sich Bindegewebe findet, ist ihnen die Strasse geebnet. Aber wir dürfen eben auch nicht vergessen, dass die serösen Epithelzellen Bindegewebszellen sind.

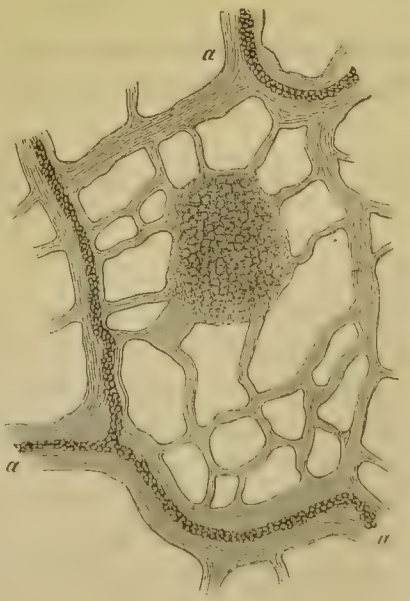

Fig. 97. Miliartuberkel des Omentum. 1/100. *Moh.*

§ 272. Ein Beispiel genügt, um uns eine Vorstellung von diesem höchst eigenthümlichen Entstehungsmodus zu geben. Ich wähle dasjenige des miliaren Tuberkels am Omentum. Fig. 97 zeigt uns bei schwacher (100) Vergrösserung ein sehr kleines, noch

nicht ausgewachsenes Knötchen. Dasselbe hängt als ein kugliges, zelliges Gebilde an neun zarten Bindegewebsfäden, welche von seiner Peripherie radienartig zu den stärkeren, zum Theil gefässhaltigen Bälkchen einer grösseren Netz-Masche verlaufen. Betrachten wir nun mit einer stärkeren Vergrösserung (800) eine von den neun Verbindungsstellen der Bindegewebsfäden mit dem Knötchen! Hier an der Grenze der Neubildung müssen wir ja, wenn anders das Knötchen noch im Wachsen begriffen war, Erscheinungen finden, welche das Detail der Entstehung erläutern. Wir finden, was ich in Fig. 98 durch eine Abbildung wiedergebe. Das Knötchen wächst durch Wucherung der Epithelien. Die homogene Lamelle ist auf der einen Seite des Bindegewebsfädchens aufgehoben, auf der anderen abgeworfen, und an Stelle des kernhaltigen Protoplasma's sieht man kleinere und grössere Gruppen von jungen Zellen, welche offenbar durch Theilung aus jenen hervorgegangen sind. Die Substanz des Fadens selbst ist bis an den Knoten heran intact. Hier verschwindet der Faden, wird aber wohl im Innern des Knotens mit den andern acht Fädchen noch in derselben Weise netzartig verbunden sein, wie er es vor der Tuberkelbildung war. An der Wucherung selbst nimmt er offenbar nicht Theil, und wir haben bis jetzt noch ein Recht die ganze Neubildung als ein Product der serösen Epithelien anzusehen. Sind später durch das Wachsthum an der Peripherie die dickeren Bindegewebsbalken (Fig. 97a) erreicht, dann werden auch nichtepitheliale Bindegewebszellen ihr Scherflein zu der appositionellen Vergrösserung unseres Knotens beitragen. Das bedeutende Volumen aber, was der Knoten bereits haben muss, ehe diess geschehen kann, zeigt zugleich, wie weit auch die Mittel des epithelialen Wachsthums reichen.

Fig. 98. Entstehung des Miliartuberkels durch Wucherung des serösen Epithels. 1/800. *Mch.*

IV. Anomalieen der äussern Haut.

§ 273. Für das Studium der histologischen Vorgänge, von welchen die zahlreichen Affectionen der äusseren Haut begleitet sind, ist es sehr erspriesslich, das Organ in Epidermis und Papillarkörper einerseits, Lederhaut und Unterhautbindegewebe anderseits zu zerlegen und diesen Abtheilungen noch eine dritte anzuhängen, welche sich mit den Anomalieen der Hautdrüsen und der Haare beschäftigt.[1] Der Papillarkörper ist, abgesehen von seinen sonstigen physiologischen Leistungen, die Matrix der Epidermis. Beide bilden ein vegetatives Ganzes und diese Zusammengehörigkeit tritt namentlich dann sehr stark hervor, wenn es sich wie bei den meisten Krankheiten um Störungen der Vegetationsverhältnisse handelt. Auch die Drüsen haben ihre Krankheiten für sich, ebenso Haare und Nägel. Dabei soll und darf nicht geläugnet werden, dass wir vielfach auf Gleichzeitigkeit, Gleichartigkeit und allerhand Uebergänge in den Erkrankungen der verschiedenen Hautbestandtheile stossen. Es ist eben keine Eintheilung in naturgeschichtlichen Dingen von absolutem Werth; an uns ist es, diejenige auszuwählen, welche sich den thatsächlichen Verhältnissen am besten anpasst. Bei den Schleimhäuten z. B. würde eine derartige Auseinanderhaltung der Structurbestandtheile sehr unzweckmässig sein.

I. Krankheiten der Epidermis und des Papillarkörpers.

a. *Entzündung.*

§ 274. Die allgemeine Decke des Körpers ist als solche allen von Aussen an den Organismus herantretenden Schädlichkeiten in erster Linie ausgesetzt. Es darf uns daher nicht Wunder nehmen, dass eine grosse Reihe von pathologischen Zuständen der Haut äusseren Reizen ihre Entstehung verdankt. Hierbei ist nicht an einmalige, heftige Einwirkungen, an Stoss und Schlag zu denken, sondern an jene zwar an sich geringfügigen aber andauernden oder oft wiederholten Reizungen der Oberfläche, wie sie Schmutz, Ungeziefer und Kratzen, Unbilden der Witterung, unzweckmässige Kleidung, Hantirung mit chemisch oder mechanisch reizenden Stoffen mit sich bringen.

1, Die Nägel werden bei den hornartigen Hyperplasieen der Epidermis, den Keratosen, im Anhang behandelt.

Diese unbedeutenden Erregungen sind nichts desto weniger stark genug, um durch die Epidermis hindurch den äusserst empfindlichen, gefäss- und nervenreichen Papillarkörper zu treffen. Der Papillarkörper antwortet mit Hyperämie und Entzündung; sein anomaler Zustand theilt sich der Epidermis mit und so erhalten wir eine Gruppe von Veränderungen, welche wenigstens anfangs auf den Papillarkörper und die Epidermis beschränkt sind.

Dazu kommt ein Zweites. Es ist bekannt, dass bei Infectionskrankheiten, nachdem das Allgemeinleiden bis zu einem gewissen Höhepuncte gediehen ist, irgend ein Organleiden hinzuzutreten pflegt. Man sagt die Krankheit localisirt sich und verbindet damit die dunkle Vorstellung von einem statthabenden Nachaussentreten des Infectionsstoffes. In der That finden sich jene Krankheitsheerde sehr gewöhnlich in wirklichen Secretionsorganen. Bei den Pocken, den Masern, dem Scharlach wird die äussere Haut zum Sitz der Krankheit auserkoren; man ist aber der Meinung, dass auch das Nesselfriesel, der Rothlauf, gewisse Herpesformen und ein grosser Theil der chronischen Hautkrankheiten auf der Localisation eines Allgemeinleidens beruhen. In allen diesen Fällen nun handelt es sich nicht etwa um Anomalieen der Secretion, wie jene humoralpathologische Vorstellung vermuthen lassen könnte, sondern um Hyperämie und Entzündung, und zwar betreffen diese nicht die ganze Haut, sondern zunächst wenigstens ebenfalls nur die oberflächlichsten Schichten. Der Papillarkörper erweist sich merkwürdigerweise auch bei diesen von innen, vom Blute aus angeregten Erkrankungen der Haut als der vorzugsweise ergriffene Theil. Dürfen wir nun auch hier wie bei den äusseren Reizungen an die grössere Empfindlichkeit des Papillarkörpers appelliren? Doch wohl kaum. Wir müssen die Ursache der Localisation in anderweitigen Verhältnissen suchen und ich kann nicht umhin in dieser Beziehung der Gefässvertheilung einen besonderen Einfluss zuzuschreiben.

Die Gefässvertheilung im Papillarkörper der Haut ist aus der normalen Histologie bekannt. (Fig. 99). Jede einzelne Papille hat ein zuführendes und ein abführendes Capillargefäss; beide gehen entweder durch eine einfache Schlinge in einander über oder — was das Gewöhnlichere ist — sie sind durch eine grössere Anzahl von Gefässbogen mit einander verbunden. Alle diese Gefässe sind auffallend stark geschlängelt; namentlich fällt es auf, dass sich die Schenkel der einfachen Capillarschlingen korkzieherartig um einander winden, bis sie sich in der Spitze der Papille vereinigen. Die Vereinigungs- oder Umbeugestellen sind stets erweitert. Alles deutet darauf hin, dass in den Papillen der Haut eine gewisse Steigerung des Seitendrucks und Verlangsamung der Circulation stattfinden müsse. Die Gefässapparate der grösseren Papillen mit mehr als einem Schliessungsbogen können geradezu als kleine Wundernetze angesehen werden.[1] Sie verhalten sich zu den Gefässnetzen der Cutis wie Appendices, wie die Nebenarme eines Stromes, in

1) Ich habe mich an injicirten Nieren oftmals überzeugt, dass auch die Glomeruli Malpighiani sich als eine Zusammenfassung von zwei oder drei Gefässbäumchen darstellen, von denen jedes einzelne einem Papillargefässbaum vollkommen gleicht. Ob nicht die Malpighischen Körperchen bei ihrer Entstehung papillöse Excrescenzen im Fundus der Nierentubuli sind? (Vergl. *Henle*, Handbuch der syst. Anat. Braunschweig, 1862. Eingeweidelehre, pag. 310 a, b, Fig. 237, 238.)

Fig. 99 Senkrechter Durchschnitt durch die Haut der Unterlippe nach *Thiersch*. *a*. Hornschicht der Epidermis, welche sich als innere Wurzelscheide in die Haarbälge fortsetzt. *b*. Talgdrüsenkörper. *c*. Schweissdrüse. *d*. Gefässstämmchen. *e*. Haarwurzelpapille.

welchen das Wasser bei gleichem Gefälle grösseren Widerstand findet. Diese Einrichtung mag ihre physiologische Bedeutung haben, sie mag für die Haut als Respirationsorgan von hoher Wichtigkeit sein, abgesehen davon aber ist es ihr zu-

zuschreiben, dass allfällige Hyperämieen der Haut gerade im Papillarkörper eine besondere Intensität, Dauer und Folgewichtigkeit erhalten.

Was vom Papillarkörper im Allgemeinen gilt, gilt insbesondere auch von den zwar etwas kleineren aber auch desto dichter zusammengedrängten Papillen in der Umgebung der Haarfollikelmündungen. (Fig. 99). Auch hier also werden bei Hyperämieen, welche das ganze Hautorgan betreffen, die Erweiterung der Capillaren, die Verlangsamung der Blutströmung und alle Folgezustände besonders stark hervortreten. Mit einem Worte: die Gefässeinrichtungen des subepithelialen Bindegewebes der Haut sind so beschaffen, dass damit die speciellere Localisation so vieler Hautentzündungen auf Epidermis und Papillarkörper in Zusammenhang gebracht werden kann.

§ 275. Wir bezeichnen die grosse Gruppe dieser oberflächlichen Hautentzündungen als Ausschläge, Exantheme. Alle Exantheme beginnen mit einer Hyperämie des Papillarkörpers. Diese verräth zuerst den Zustand der Reizung und ist die Quelle aller folgenden übermässigen und normalen Ernährungsvorgänge. Schon in diesem ersten Stadium aber zeigt sich die grosse Mannigfaltigkeit der pathologisch-anatomischen Krankheitsbilder im grellen Gegensatze zu der Monotonie und Einfachheit der mikroskopischen Befunde. Der grösste Theil der gesammten Dermatologie kann füglich als pathologisch-anatomisches Material angesehen werden. Denn was hindert den Anatomen, in der Beschreibung und Unterscheidung der verschiedenen makroskopischen Formen, Grössen und Stellungen, welche die Flecken, Papeln, Blasen, Pusteln etc. darbieten, ebensoweit zu gehen, als der Dermatolog? Die pathologische Gewebelehre weiss aber von einer solchen Mannigfaltigkeit nichts, sie zeigt auch hier mit wie einfachen Mitteln die Natur zu den differentesten Leistungen schreitet und kennt eigentlich nur zwei Reihen von Veränderungen, welche combinirt mit einander oder auch jede für sich die verschiedenen Exanthemformen zusammensetzen. Wir können diese Elementarreihen als entzündliche schlechtweg und als entzündlich-hypertrophische bezeichnen und mit der zweiten Gruppe zugleich einen bequemen Uebergang zu den einfachen Hypertrophieen des Papillarkörpers, den Warzen etc. gewinnen. Diese Eintheilung fiele so ziemlich zusammen mit derjenigen nach der Zeit, in welcher die Strömung die verschiedenen Phasen ihrer Entwickelung durchläuft, so dass wir die entzündlichen Vorgänge zugleich als schnellverlaufende oder acute, die entzündlich-hypertrophischen als langsam verlaufende oder chronische, die nichtentzündlichen Hypertrophieen aber als solche bezeichnen könnten, welche sich selbst überlassen selten heilen. Hierbei aber müssten wir uns stets gegenwärtig halten, dass dieses acut und chronisch nicht gleichbedeutend ist mit dem chronisch und acut der Dermatologen, dass es sich hier nur um die Elementarformen handelt und dass sehr wohl eine Affection, welche in der Dermatologie als chronisches Exanthem bezeichnet wird, aus häufigen Wiederholungen schnellverlaufender Entzündungsprocesse zusammengesetzt sein kann. Besser ist es, derartigen Missverständnissen von vorneherein aus dem Wege zu gehen. Wir wollen selbst auf die Gefahr hin, etwas zweimal zu sagen, die Grundformen der exanthematischen Entzündung ebenso weit oder so enge nehmen, wie diess in der Hautpathologie hergebracht ist und die noch weitergehende Verein-

chung durch Abstractionen, wie wir sie eben andeuteten, dem Belieben des Lesers berlassen.

§ 276. 1. Das erythematöse Exanthem. Die blosse Hautröthung, lbst die strotzende Ueberfüllung der Hautcapillaren mit Blut giebt an sich keinen egenstand für histologische Betrachtungen ab. Die Hautröthung hat nur Interesse s nie fehlendes erstes Stadium, als Basis der sämmtlichen hier zu betrachtenden ustände. Erwähnt sei nur, dass selbst vorübergehende Hautröthungen nicht ganz purlos zu bleiben pflegen. Gewöhnlich folgt später eine Ablösung der äussersten pidermidallagen, sei es in Form einer Abschilferung (Desquamatio furfuracea), sei s in Form einer Häutung (Desquamatio membranacea). Diese Erscheinung erklärt ich nur aus der innigen Beziehung, in welcher die Ernährung der Epidermis zu en Vorgängen im Papillarkörper steht. Jede Hyperämie involvirt eine Störung, ine Discontinuität in der Ernährung der Epidermis. Das Detail ist nicht bekannt. oviel aber scheint sicher, dass durch diese Störung eine Scheidung der Epidermis n einen schlechter genährten äusseren und einen besser genährten innern Theil intritt. Diese Scheidung manifestirt sich in einer wirklichen, wenn auch unvollommenen Spaltung, sagen wir in einer Lockerung der Epidermis zwischen Hornchicht und Schleimschicht, ohne Exsudation. Kommt es dann beim weiteren Wachsum der Epidermis zur Ablösung der ältesten Theile, so zeigt eine vorzeitige lutablösung auch der tiefern, jüngeren Schichten des Hornblattes, dass diese vorzeitig abgestorben und von ihrem Mutterboden getrennt sind.

Wir unterscheiden diffuse und circumscripte Hautröthungen. Nicht selten oncentrirt sich eine anfänglich diffuse Hautröthe im Laufe der Zeit mehr und mehr uf einen oder auf mehre innerhalb ihres Gebietes gelegenen Puncte der Hautoberäche und je mehr diess geschieht, um so mehr dürfen wir an diesen Puncten einen ortschritt zu den höheren Graden der Entzündung erwarten.

§ 277. 2. Das papulöse Exanthem. Papeln nennt man kleinere Erhabenheiten der Hautoberfläche, welche sich dem zufühlenden Finger als der Haut aufsitzende, solide Knötchen darstellen. Die Papel entsteht dadurch, dass in einem mschriebenen Bezirke des Papillarkörpers die entzündliche Hyperämie zur Exsudation fortschreitet. Nicht in der Epidermis sitzt das Exsudat. Diese zieht sich nverändert über die vergrösserten Papillen hinweg, sie ist nur praller und gepannter, weil sie eine grössere Oberfläche zu bekleiden hat. Das Exsudat sitzt in en Papillen selbst. Es handelt sich um eine reichliche Durchtränkung derselben it Ernährungsflüssigkeit, nicht mit Zellen, wenigstens in frischen Fällen nicht. Dass bei längerem Bestande der Papel, insbesondere bei ihrer eventuellen Weiterntwickelung zur Pustel productive Vorgänge hinzutreten, werden wir weiter unten u berichten haben.

Die einzelnen Papillen sind beträchtlich vergrössert. Es ist behauptet worden, lass sie dabei nicht sowohl eine Verlängerung und Verdickung ihrer Spitze als eine erbreiterung ihrer Basis erführen, so dass eine Art von Niveauausgleichung innerhalb des infiltrirten Bezirks einträte. Diess wird schwer zu entscheiden sein, da ine directe Untersuchung so gut wie unausführbar ist. Wie so viele entzündliche

Infiltrate des Bindegewebes verschwindet nämlich auch das Papelinfiltrat unmittelbar nach oder schon während des Todes. Der elastische Gegendruck der gespannten Epidermis bewirkt es, dass die ausgeschwitzte Blutflüssigkeit in die Gefässe zurückkehrt, sobald der nachlassende Blutdruck diess gestattet. Wir finden lediglich normale Hautstellen, wo noch eben das deutliche Exanthem stand. Ich meine aber, dass das scharf umschriebene deutliche Hervortreten der Papel über die Hautoberfläche mehr auf eine Anschwellung der äussersten leicht kolbigen Papillenspitzen hindeutet. Uebrigens betrifft die Papelbildung besonders häufig den erwähnten Ring kleiner und dichtstehender Papillen am Hals der Haarbälge. Die Papel ist dann in ihrer Mitte von einem Haar durchbohrt, zirkelrund und ziemlich gross. *Hebra* setzt in diesem Falle eine kleine Menge ausgehauchter Flüssigkeit zwischen Schleim- und Hornblatt der Epidermis voraus. Ich fand auch hier keine Flüssigkeit in der Epidermis, möchte aber kein grosses Gewicht auf diese Controverse legen.

Die meisten Papeln sind röther als die umgebende Hautoberfläche; eine grössere Concentration der Hyperämie auf diesen einen Punct hat ja eben den Fortschritt zur Papelbildung eingeleitet; aber mit der Exsudation selbst erwächst auch ein Motiv zur Einschränkung der Hyperämie, indem nämlich das Exsudat den Raum, welchen die Papille gewährt, für sich beansprucht und das Blut austreibt, welches allein auszuweichen im Stande ist. So kommt es, dass die Papeln nicht immer röther sind als ihre Umgebung, sondern öfters gleichgefärbt, nicht selten sogar blasser.

Das papulöse Exanthem wird am constantesten bei der Maserkrankheit gefunden.

§ 278. 3. Das Quaddel-Exanthem ist in anatomischer Beziehung der Papel sehr nahe verwandt. Quaddeln sind flache und breite beetartige Erhebungen der Hautoberfläche, hart anzufühlen, wie man am besten wahrnimmt, wenn man mit leichter Hand darüber hinfährt. Die kleineren Quaddeln bis zur Grösse einer Linse sind kreisrund; grössere, oft sehr grosse, entstehen durch Confluenz der kleineren und sind demgemäss verschieden contourirt. Kleinere Quaddeln haben die Farbe der umgebenden Haut, selten sind sie intensiver geröthet. Je grösser, namentlich aber je höher sie sind, um so mehr ist es als ob das Roth der Quaddel zur Seite gedrängt werde und sich auf einen schmalen Saum am Rande der Quaddel concentrire, während die Quaddel selbst blasser und blasser wird. Endlich erhalten wir weisse Quaddeln mit rothem Hof. Diese sind als die höchste Entwicklungsstufe des Urticaria-Exanthems anzusehen.

Die Quaddel (Pomphus) ist ein acutes entzündliches Oedem des Papillarkörpers. Das Exsudat ist wohl dünnflüssiger, von mehr seröser Beschaffenheit als bei der Papel und damit mag es zusammenhängen, dass gerade der Quaddelausschlag von so ausserordentlich flüchtiger Natur ist, dass er durch Kratzen leicht gesteigert wird, während er ohne dieses schnell und spurlos verschwindet. Der Ort der Infiltration wurde bereits genannt. In den höheren Graden der Pomphosis ist der Papillarkörper dermassen aufgequollen, dass die Blutbahn in seinem Innern vollkommen comprimirt ist: das anlangende Blut wird an den Grenzen der entzündeten Parthie aufgehalten und häuft sich hier an. Der rothe Saum um die weisse

uaddel bedeutet also eine collaterale Hyperämie, hervorgerufen durch die Unegsamkeit des Capillargebiets im Innern der geschwollenen Stelle.

Die Pomphosis greift als ein flüchtiges Oedem des Papillarkörpers von allen xanthemen am wenigsten tief in den Ernährungsprocess der Haut ein; sie ist iemals der Vorläufer von Erkrankungen höheren Grades, selbst Abschilferung der pidermis pflegt selten danach einzutreten.

Von äusseren Reizen rufen das Brennen der Haut mit Nesseln, sowie Insectenichе am leichtesten das Urticaria-Exanthem hervor, von innern Reizen der Genuss ewisser Speisen (Erdbeeren) und das Nesselfieber.

§ 279. 4. Das Blasen-Exanthem. Papel und Quaddel zeigen uns ein xsudat auf der ersten Station des Weges von den Capillaren des Papillarkörpers ir Oberfläche der Haut, sie zeigen es uns in dem Bindegewebe, welches die Gesse unmittelbar umgiebt. Der Blasenausschlag führt uns einen Schritt weiter. as Exsudat befindet sich in der Epidermis, es hat sich zwischen Schleimschicht nd Hornschicht angesammelt, die Hornschicht ist emporgehoben und buckelförmig ach aussen gewölbt. Die Ausdrücke bulla und vesicula, welche sich auf diesen ustand beziehen, bedeuten nur einen quantitativen Unterschied. Wir sagen Blasen nd Bläschen, Bläschen sind hirsekorngross und darunter, was über hirsekorngross t, wird Blase genannt.

Was die Entstehung der Blasen anlangt, so beruht dieselbe offenbar darauf, ass ein aus den Gefässen des Papillarkörpers empordringendes Transsudat die chleimschicht der Epidermis ungehindert passirt, aber von der Hornschicht der pidermis aufgehalten wird. Demnach ist der Zusammenhang der jüngeren Epiermiszellen mit ihrem Mutterboden ein so inniger, dass er der Gewalt des transdirenden Flüssigkeitsstromes trotzt und sich fester bewährt, als der Zusammenang mit den älteren Epidermiszellen. Diese ihrerseits sind durch innige Aneinderlagerung, zum Theil auch durch nahtartige Verbindung ihrer gerifften berflächen so fest untereinander verbunden, dass sie ein Ganzes, eine derbe, für lüssigkeit impermeable Haut bilden, welche wohl geeignet ist selbst grössere uantitäten von Flüssigkeit aufzuhalten und zu überspannen. — Eine Frage von ntergeordneter Bedeutung betrifft den Weg des Exsudates durch das Rete Malighi. Es fragt sich, geht derselbe durch die Zellen oder zwischen den Zellen. enn es hier Intercellularlücken gäbe, so würde ich in Anbetracht der grossen cuität der Blasenbildung sagen: zwischen den Zellen, da es aber keine Intercellularlücken giebt, so bleibe ich dabei stehen, die Schleimschicht in toto für eine embran zu halten, welche der Osmose nur sehr geringen Widerstand darbietet. uffallend ist es, dass bei dieser Gelegenheit auch nicht eine Zelle der Schleimchicht mit fortgerissen wird. Der herausgelassene Blaseninhalt ist eine vollkommen lare Lymphe, in welcher sich erst nach längerem Stehen ein gallertiges Gerinnsel bsetzt. Sollte sich dennoch hie und da ein zelliges Element finden, so gehört es icherlich der Hornschicht an, wie man an seiner abgeplatteten Gestalt und seinem igenthümlichen Glanze erkennen kann. Die Scheidung der Epidermidallagen erolgt nämlich genau an der unteren Grenze des Hornblattes. Die Uebergangszellen, ne grossen aber noch weichen Gebilde, welche dem Volumen nach den grössten

Theil der Epidermis bilden, bleiben zurück. Daher die Gewohnheit dieselben der Schleimschicht zuzuzählen. Auch der Ausdruck: Rete Malpighi knüpft an die Erscheinungen bei der Blasenbildung an. Trägt man nämlich bei einer grösseren Blase die abgehobene Hornschicht mit der Scheere vollends ab, so präsentirt sich die Oberfläche der Haut als ein weissliches in seinen Maschen roth getüpfeltes Netzwerk. Die rothen Tüpfel entsprechen den hyperämischen Papillen und Papillengruppen, das weissliche Netzwerk (Rete) ist der unverhornte, schleimige Rest der Epidermis, welcher zwischen den Papillen ein dickeres Stratum bildet, als auf ihrer Höhe.

Die ferneren Schicksale der Blasen sind verschieden. Wir haben da einmal die Möglichkeit, dass die Blasen platzen und ihren Inhalt entleeren oder dass sie so lange unverändert stehen bleiben, bis mit dem Nachlass der Hyperämie eine Wiederaufnahme der Exsudatflüssigkeit in die Blutmasse möglich wird. Der Druck der abgehobenen, bekanntlich elastischen Hornschicht mag dazu das Seinige beitragen. Dass ein solcher überhaupt in Rechnung zu setzen ist, erhellt aus dem Vorkommen von Blasen mit hyperämischem Hof. Hier übt der Blaseninhalt einen so starken Druck auf die Gefässe unter ihm aus, dass das zuströmende Blut an dem Einströmen verhindert wird und sich an der Grenze der Blase staut. Niemals indessen kommt es zu einer Wiedervereinigung der einmal getrennten Epidermidalstrata. Selbst wenn sich die Hornschicht vollkommen platt angelegt hat und scheinbar Alles ist wie vorher, wird später doch eine vorzeitige Austrocknung und Ablösung jener Lamellen eintreten. Inzwischen hat sich vom Rete Malpighi aus eine neue Hornschicht gebildet. Diese bleibt lange Zeit dünn und lässt die Gefässe des Papillarkörpers dermassen durchschimmern, dass noch nach Wochen ein rother Fleck die Form und Grösse der gewesenen Blase abbildet. Ueber das histologische Detail dieses Ersatzes, welche Stellen des Papillarkörpers die hauptsächlich producirenden sind, wie die Schichtung erfolgt etc., hat die normale Histologie Auskunft zu geben, ist aber bis jetzt die Antwort schuldig geblieben.

Man nennt diesen Ausgang die »Abtrocknung der Blase« und unterscheidet davon einen zweiten, minder günstigen, welcher kurzweg als eitrige Umwandlung bezeichnet wird. Dieser führt uns indessen auf ein neues Gebiet.

Der Blasenausschlag ist einer der häufigsten, er tritt auf äussere und innere Reizungen der verschiedensten Art ein; von jenen sind die bekanntesten: Hitze, blasenziehende Pflaster und Bähungen, mechanische Insulte, Kratzen und wiederholter Druck, von diesen sind Herpes, Pemphigus, Morbilli etc. zu nennen.

§ 280. 5. Das pustulöse Exanthem. Pustel, Eiterblase ist in der Sprache der Dermatologie eine summarische Bezeichnung für jede umschriebene Anhäufung von Eiter unter der Epidermis. Die Pustel ist demnach eine scharf begrenzte, strohgelbe Erhabenheit und wenn wir hinzufügen, dass dieselbe stets rund, oft mit einer mittleren Depression, einer Delle versehen und von einem rothen Hof umgeben ist, so werden wir die allgemeine Charakteristik so ziemlich erschöpft haben. Es liegt nun freilich auf der Hand, dass dergleichen Eiteransammlungen auf sehr verschiedene Weise zu Stande kommen können und danach ist der Werth der eben gegebenen Definition zu bemessen. Wir lassen jetzt jene Pusteln, welche durch

Eiterbildung in der Tiefe der Haut verursacht werden, (z. B. um Haarbälge) bei Seite und beschäftigen uns lediglich mit denjenigen beiden Formen, bei denen die Bildungsstätte des Eiters nicht unter das Niveau des Papillarkörpers hinabgreift.

a. Wie wir soeben andeuteten können Pusteln aus Blasen hervorgehen; diess ist der Fall bei den Hautkrankheiten: Eczema, Impetigo, Herpes, Pemphigus und Ecthyma. Man kann schon mit blossem Auge die allmähliche Trübung des Blaseninhaltes constatiren und überzeugt sich an einem Tropfen herausgelassener Flüssigkeit, dass dieselbe durch die Anwesenheit abgestossener Epithelzellen, sowie zahlreicher Eiterkörperchen hervorgebracht wird. Später nehmen die Eiterkörperchen überhand und schliesslich hindert uns nichts den Blaseninhalt geradezu als einen etwas dünnflüssigen Eiter zu bezeichnen. Untersuchen wir die Haut auf dem Querschnitt (Fig. 98), so finden wir den Papillarkörper in seinen Umrissen wohlerhalten, aber mit einer grossen Anzahl junger Zellen durchsetzt, welche sich an der Spitze der Papillen dermassen anhäufen, dass hier eine ununterbrochene Lage solcher Zellen den Uebergang zum untersten Stratum des Rete Malpighi bildet. Letzterer ist an den Seitentheilen der Papillen und in den Theilen zwischen den Papillen noch wohl zu erkennen, wenn man die gelbliche Farbe und die aufgerichtete Stellung seiner cylindrischen Zellen als Orientirungsmittel benutzt. Anders ist es über den Gipfeln der Papillen. Hier hört jede Unterscheidung zwischen Bindegewebe und Epithel auf; nur wenn wir zur Trennung mit der Nadel unsere Zuflucht nehmen, können wir sagen: diess ist die Grenze der Papille und hier fängt die Oberhaut an. Es unterliegt für mich keinem Zweifel, dass gerade hier die Hauptquelle der jungen Zellen ist, welche wir im Blaseninhalt finden. Der gereizte Papillarkörper befindet sich im Zustande üppigster Binnenproduction, die jungen Zellen schieben sich wandernd nach der Oberfläche und werden hier noch vor der Ausbildung zu Epithelien als Keim- und Eiterzellen abgesondert. Hierbei drängen sich vielleicht einige zwischen den Zellen des Rete Malpighi hindurch, der grössere Theil wandert an der Spitze der Papillen aus, wo das Rete durchbrochen ist und genau diejenigen Verhältnisse zwischen Absonderndem und Abgesondertem bestehen, wie an einer granulirenden Wundfläche.

Das Ganze ist sonach ein acuter eitriger Katarrh der Haut und wenn wir die vorgängige Blasenbildung hinzunehmen, dürfen wir uns so ausdrücken, dass ein anfänglich seröser Katarrh später zum eitrigen Katarrh geworden sei.

Die Heilung dieses Zustandes kann je nach der Behandlung in verschiedener Weise erfolgen. Lässt man den Dingen ihren Lauf, so pflegt sich alsbald durch Austrocknung des eitrigen Blaseninhalts eine Kruste zu bilden, unter welcher die Absonderung allmählich in ein langsameres Tempo verfällt und schliesslich mit Erzeugung einer neuen Epidermidaldecke abschliesst. Man hat die Kruste vielfach als eine schützende Decke angesehen, unter welcher nach dem Plane der Natur die Neubildung der Epidermis ungestört von Statten gehen könnte. Diess ist aber ebenso bequem als unrichtig. Die Borke ist lediglich eingetrocknete, todte, organische Substanz, welche sich weiter zersetzt und fault, sobald sie Feuchtigkeit genug dazu findet. Bedenkt man nun, dass der katarrhalische Papillarkörper Flüssigkeit genug liefert, um diesen Fäulnissprocess zu entwickeln, und dass sich in Folge davon fort und fort an der unteren, dem Papillarkörper zugewendeten Borkenfläche faulige

und daher reizende Stoffe entwickeln, so wird man alsbald zu der auch von der ärztlichen Erfahrung gebilligten Vorstellung kommen, dass umgekehrt ganz besonders günstige Verhältnisse, ein sehr schneller Nachlass der Hyperämie, eine sehr vollständige Austrocknung etc. vorhanden sein müssen, wenn der Katarrh unter der Borke heilen soll. Die Restitution der Oberfläche erfolgt übrigens ganz in derselben Weise, wie bei der Abtrocknung der Blasen. Ich habe wohl bemerkt, dass gerade hier, in der neuen Epidermis auffallend häufig concentrisch geschichtete Kugeln, sogenannte Perlknoten vorkommen, aber diess ist sicherlich nur eine vorübergehende Unregelmässigkeit in den Schichtungsvorgängen.

§ 281. Anders ist es, wenn wir es mit einem Exanthem zu thun haben, welches aus anderweitigen Ursachen keine Neigung zur Heilung hat, wenn Blasen und Pusteln nur das acute Einsetzen eines chronischen Katarrhs bedeuten. Es giebt z. B. Eczeme des Unterschenkels, welche ihren eigentlichen Grund nicht in einer äusseren Reizung, sondern in einer chronischen Circulationsstörung, einer venösen Hyperämie und Phlebectasie haben. Diese geben am häufigsten Gelegenheit den chronischen Katarrh der Haut zu beobachten. Die Erscheinungen desselben lehnen sich an eine Fortdauer und weitere Steigerung der Hyperämie des Papillarkörpers an. Dieselbe garantirt in erster Linie und ganz direct den Fortbestand der Oberflächensecretion. Reichliche Mengen transudativer Flüssigkeit dringen zur Oberfläche; je massenhafter aber das Secret wird, um so mehr verliert es den eitrigen Charakter, da die Production von Eiterkörperchen nicht zunimmt, während die Transsudation sehr bedeutend zunimmt. Endlich erhalten wir eine fast klare, salz- und eiweissreiche Flüssigkeit, deren enorme Quantität allem Verbandzeug Hohn spricht. (Salzfluss). In der Haut selbst entwickelt sich je länger, je mehr ein Zustand, welchen wir kurzweg als entzündliche Hypertrophie bezeichnen können. Auch diese lehnt sich an die Hyperämie des Papillarkörpers an, zunächst wenigstens sind es immer die Papillen, welche dadurch eine Vergrösserung erfahren, dass sie, ähnlich wie wir diess beim Wachsthum der Granulationen sehen, einen Theil des an ihrer Spitze erzeugten Keimgewebes zu ihrer eigenen Vergrösserung benutzen. Schon mit blossem Auge kann man nicht selten kleine rothe Knöpfchen aufschiessen sehen, welche ganz die histologischen Charaktere von Granulationen haben, aber nichts anderes sind, als die vergrösserten — wenn man will entarteten Hautpapillen selbst. [1]

1) Wie nahe stossen hier hyperplastische und heteroplastische Entwicklung zusammen! Ueberhaupt wird derjenige, welcher es mit den Begriffen nicht bloss der Hyperplasie und Heteroplasie, sondern auch der entzündlichen Heteroplasie und der heteroplastischen Geschwülste, endlich der einfachen und der entzündlichen Hypertrophie gar zu genau nehmen wollte, gerade bei den Hautkrankheiten eines bessern belehrt werden. Wir sollen und können uns dieser Begriffsbestimmungen bedienen, um uns klar zu werden über die vorliegenden Zustände, aber wir dürfen sie nicht als starre Formeln ansehen. Dergleichen kennt die alles vermittelnde Natur nicht. In unserem Falle gehört die Bildung von Keimgewebe an der Grenze der Epidermis und des Bindegewebes bis zu einem gewissen Grade in den Entwicklungsplan der Haut, der Excess aber macht sofort eine Granulationsfläche aus der Hautfläche.

§ 282. Im weiteren Verlaufe pflegt der Reizzustand der Oberfläche sich auch den tieferen Schichten der Haut, der Cutis und dem subcutanen Bindegewebe mitzutheilen, so dass sich an den chronischen Katarrh Zustände anschliessen, welche im zweiten Abschnitte dieses Capitels als Elephantiasis beschrieben sind. Es ist schwer festzustellen, welchen Antheil an denselben die katarrhalische Reizung der Oberfläche, welchen Antheil die prädisponirende Ursache des Eczems selbst, die Störungen der Blut- und Lymphcirculation haben, in wie weit sie als reactive Hypertrophie, in wie weit als Krankheit für sich anzusehen sind, ich will daher den Faden der Darstellung hier fallen lassen, um ihn an jener Stelle (Elephantiasis) wiederum aufzunehmen.

Nur auf die Heilbestrebungen und die wirkliche Heilung des chronischen Katarrhs sei es mir verstattet näher einzutreten. Wie der katarrhalische Papillarkörper einer granulirenden Wundfläche nicht unähnlich befunden wurde, so ähnelt auch seine Rückkehr zur Norm der Heilung per secundam intentionem. Als Analogon der Narbenbildung in der Tiefe, welche, wie wir uns erinnern, bei der secunda intentio eine so grosse Rolle spielt (cf. Fig. 41c § 103), müssen freilich die Vorgänge in der Lederhaut betrachtet werden. Diese stellen eine merkwürdige Vereinigung von zwei einander entgegengesetzt wirkenden Grössen dar, nämlich Bildung von Narbengewebe und Volums-Zunahme, statt Abnahme. Wir kommen bei der Elephantiasis specieller darauf zu sprechen. Es ist nicht zu zweifeln, dass diese Vorgänge ihre Rückwirkung auf den Zustand der Oberfläche haben; wir finden auf senkrechten Durchschnitten (Fig. 100) sehr gewöhnlich obliterirte Gefässe an

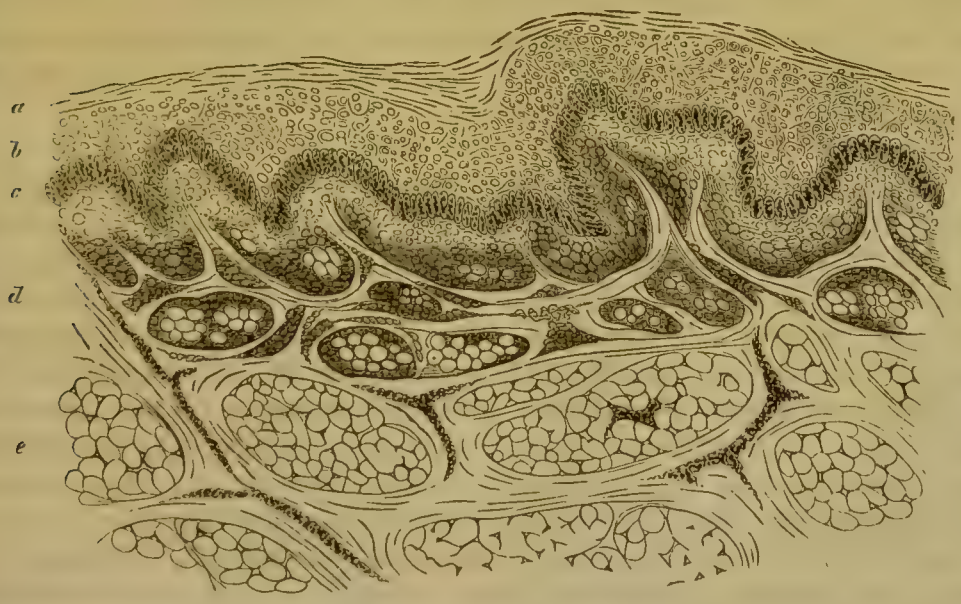

Fig. 100. Senkrechter Durchschnitt durch die Haut nach chronischem Eczem. *a*. Hornschicht. *b*. Schleimschicht der Epidermis. *c*. Pigmentirtes Stratum der Cylinderzellen. *d*. Papillarkörper. *e*. Cutis mit Pigmentstreifen durchzogen.

Pigmentstreifen kenntlich schräg zur Oberfläche der Cutis ziehen und dürfen annehmen, dass die Obliteration derselben die Blutzufuhr zum Papillarkörper be-

schränkte. Wir würden aber doch sehr fehl gehen, wenn wir auf diese Vorgänge in der Cutis die nämlichen Hoffnungen für die Heilung der Oberfläche setzten, wie bei der secunda intentio. Im Gegentheil, hier liegt ein Fall vor, in welchem Alles auf die Behandlung ankömmt, welcher der kranke Theil unterworfen wird. Adstringirende und austrocknende Mittel, vor allem eine systematische Compression müssen hier der Natur zu Hülfe kommen. Unter diesen Umständen geht die Heilung mit einer allmählichen Wiederverkleinerung des gewucherten Papillarkörpers und mit Behäutung der ganzen Fläche von Statten. Die Papillen insbesondere verlieren an Volumen theils durch Rückgabe infiltrirter Flüssigkeit an die Blutmasse theils durch fettige Entartung und Resorption zahlreicher zelliger Elemente; Grundsubstanz zeigt sich zwischen den Zellen. Von Haaren, Drüsen und Nerven ist nichts mehr zu finden: dieselben sind offenbar in dem Sturme der Neubildung, welcher von dem sie umgebenden Bindegewebe ausging, verkommen, doch ist über die Art und Weise ihres Unterganges nichts bekannt. Die Papillen werden schliesslich niedriger als normal; nur, dass die Grenze zwischen Bindegewebe und Epidermis auf dem Querschnitt eine flache Wellenlinie darstellt, erinnert an ihr Vorhandensein (Fig. 100).

Die Behäutung der Oberfläche beginnt im Gegensatze zu einer granulirenden Wundfläche gleichzeitig an vielen Puncten, sie geht ebensowohl von innen nach aussen als von aussen nach innen, was wohl damit zusammenhängt, dass hier überall noch ein Theil des alten Rete Malpighii vorhanden ist, welcher ohne Weiteres zur Bildung einer neuen Hornschicht übergehen kann. Die Hornschicht bleibt aber noch lange Zeit sehr dünn und es ist bekannt, wie leicht ein erneuter Andrang transsudativer Flüssigkeit die zarte Haut sprengt und das kaum geheilte Leiden retablirt. Erwähnt sei noch, dass in Fällen dauerhafter Heilung die tiefste Zellenschicht des Rete Malpighii eine auffallende Neigung zur Pigmentinfiltration verräth (Fig. 100), was sich dem blossen Auge als bräunliche Färbung oder braune Fleckung der betreffenden Hautstelle bemerkbar macht.

§ 283. b. Die zweite Form exanthematischer Pusteln, die Pocke, ist unstreitigst diejenige unter den Hautefflorescenzen, welche das grösste histologische Interesse darbietet. Die Pocke ist zu einer gewissen Zeit eine Eiterblase, eine Pustel, allein einerseits ist mit diesem Stadium der Höhepunct der Entwicklung noch nicht erreicht, anderseits ist der Weg zu diesem Stadium so eigenthümlich, dass die Pocke dadurch hinreichend als ein Exanthem für sich charakterisirt ist.

Die Pocke entsteht als Papel auf stark hyperämischem Grunde. Dieser Satz, welchen man in allen Büchern findet, ist richtig, wenn man jede harte knötchenartige Erhabenheit der Hautoberfläche eine Papel nennen will. Aber die Pockenpapel unterscheidet sich z. B. von der oben beschriebenen (Morbillen-) Papel sehr wesentlich. Die Pockenpapel ist eine Anschwellung, welche in der Epidermis, nicht unter der Epidermis ihren Sitz hat. Der Pockenprocess der Haut beginnt nämlich anatomisch mit einer umschriebenen parenchymatösen Entzündung der Epidermis. Ich gebrauche diesen Ausdruck mit allem Vorbehalte. Jene eigenthümliche Trübung und Anschwellung der Zellen, welche *Virchow* zuerst betrachtet hat und welche wir hier wieder finden, hat meines Erachtens noch keinen festen Platz in der allgemeinen Pathologie. Der Umstand, dass auf die trübe Schwellung ebenso oft fettige

Entartung als endogene Zellenbildung folgt, macht es zweifelhaft, ob wir sie als progressive oder regressive Zellenmetamorphose ansehen sollen. In unserem Falle handelt es sich entschieden um die Einleitung eines productiven, also wohl mit Recht entzündlich zu nennenden Processes.

Die Anschwellung betrifft weder die innersten noch die äussersten Zellenlagen der Epidermis, sie betrifft die mittlere Schicht, welche wir oben (§ 279) als Uebergangszellen bezeichnet und zum Rete Malpighii hinzugerechnet haben. Diese Zellen sind nicht mehr nackt, wie die dem Papillarkörper unmittelbar aufsitzenden kleineren Elemente; sie haben eine Membran, welche sich hie und da durch die zierliche von *M. Schultze* entdeckte Riffelung der Oberfläche auszeichnet. Die Membran setzt sie ausser Stande, auf den Entzündungsreiz einfach durch Theilung zu antworten; die Theilung muss sich als endogene Zellenbildung darstellen; das erste Stadium der endogenen Zellenbildung ist aber eben jene trübe Schwellung, welcher die Furchung des vergrösserten Protoplasma's und die Umwandlung der Furchungskugeln in Eiterkörperchen nachfolgen. (Vergl. hierzu die Darstellung des Gegenstandes im Allgemeinen Theil § 64 Fig. 29).

§ 284. Die einzelne Pockenpapel ist stets kreisrund, nur durch Confluenz benachbarter Papeln entstehen complicirtere Formen. Als Ursache dieser Eigenthümlichkeit lässt sich an vielen Pocken die concentrische Anordnung um die Mündung eines Haarbalgs oder einer Schweissdrüse nachweisen. Wir können diese Pocken schon mit blossem Auge von den übrigen unterscheiden. Man erkennt sie an einer genau im Centrum befindlichen Depression der Oberfläche, der sogenannten Delle. Bekanntlich setzt sich die Epidermis nicht bloss mit ihrem Rete Malpighii, sondern auch mit ihrer Hornschicht in die Haartasche fort. Greift nun die besagte Anschwellung des Rete Malpighii in der Umgebung der Follikelmündung ein, so wird sich die Hornschicht der Epidermis des Haarbalgs (die innere Wurzelscheide) dieser Vergrösserung gegenüber wie ein centrales Retinaculum verhalten, welches der Mitte der Pocke verbietet, sich ebenso hoch zu erheben als die Peripherie. Weniger haltbar als die innere Haarwurzelscheide ist das Epithelium, welches die Ausführungsgänge der Schweissdrüsen auskleidet. Seine grössere Cohärenz verdankt es wohl seiner besonderen Schichtung, welche die Schichtungsebene der Epidermis senkrecht oder schief durchschneidet. Aber auch die nächste Umgebung des Ausführungsganges bleibt unbetheiligt. Jedenfalls besitze ich zahlreiche Präparate, in welchen sich der Schweissdrüsenausführungsgang mit seiner Umgebung als Retinaculum einer Pockenpapel darstellt. (Fig. 101, *a*.)

§ 285. Das nächstfolgende Entwicklungsstadium kann als Umwandlung der Papel zur Pustel bezeichnet werden. Dasselbe wird in allen Fällen durch eine seröse Infiltration der Epidermis eingeleitet. Eine klare Flüssigkeit dringt vom Papillarkörper empor, hebt aber nicht wie bei der Erzeugung der Blasen die Hornschicht der Epidermis einfach von der Schleimschicht ab, sondern drängt sich zwischen die Lamellen der ersteren ein, treibt diese auseinander und verschiebt sie dermassen, dass sie aus der horizontalen Stellung in eine schräge oder verticale übergehen. (Fig. 101 *b*.) Der obere Theil der Pocke erhält hierdurch eine eigenthümliche

Gliederung, welche schon frühzeitig die Aufmerksamkeit der Beobachter gefesselt und Veranlassung gegeben hat, der ganzen Pocke einen fächerigen Bau zuzuschreiben. Diess ist entschieden unrichtig. Nur der obere Theil der Pocke, die aus der Hornschicht hervorgegangene Pockenhaube ist in ihrem Innern gefächert. Aus dieser kann man jetzt durch zahlreiche Einstiche oder durch einen ganz flachen, nur die äusserste Lage der Hornschicht abdeckenden Schnitt jene klare Lymphe gewinnen, welche bei der Uebertragung der Kuhpocken eine so grosse Rolle spielt.

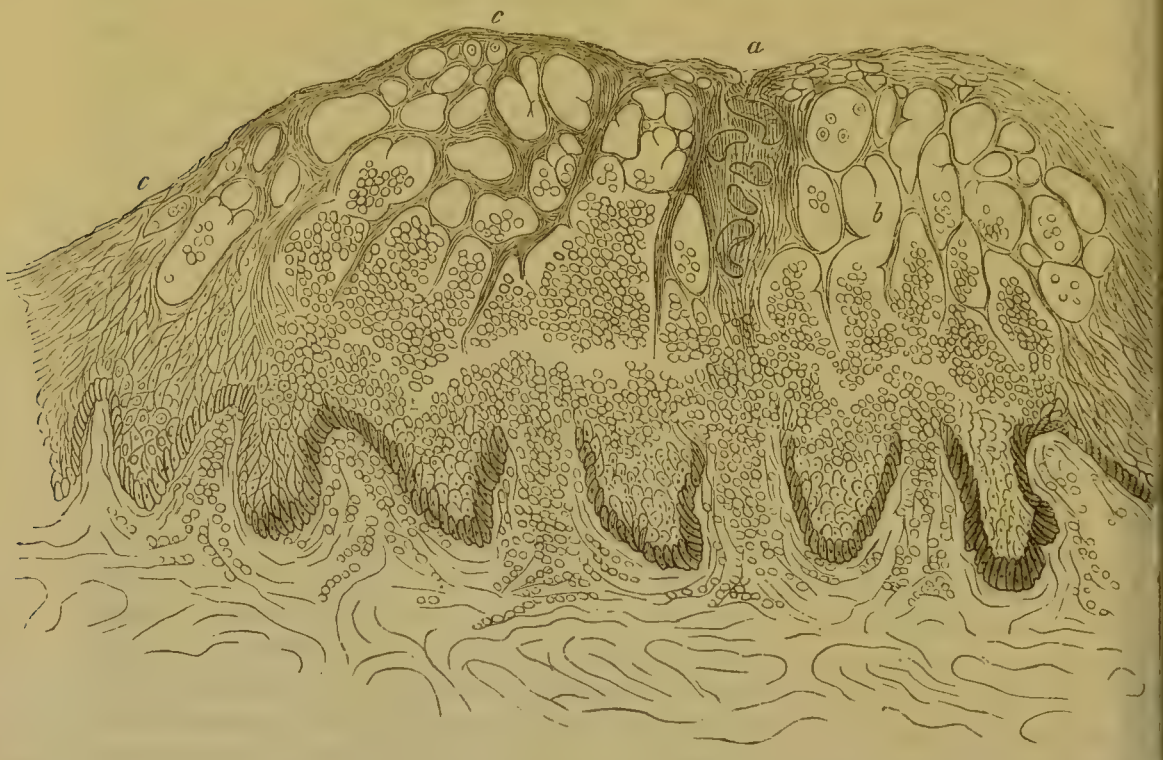

Fig. 101. Senkrechter Durchschnitt durch die Mitte einer Pocke, auf dem Uebergange von der Papel zur Pustel. *a.* Dell Schweissdrüsencanal. *b.* Fächer in der Hornschicht, durch das Auseinanderweichen der Hornlamellen gebildet und mit Ly gefüllt. *c.* Kleinste Fächer einzelne Eiterkörperchen enthaltend. Der Papillarkörper im Zustande des eitrigen Katarrhs. [1]

Die Eiterbildung beginnt demnächst in den tiefern Schichten der Epidermis. Sie tritt hier an die Stelle der parenchymatösen Entzündung. Die Verbindung der Zellen löst sich selbstverständlich auf, wenn aus jeder derselben eine Schaar von Eiterkörperchen wird. Das Transsudat liefert das Eiterserum. Die Pustel ist als subepidermidale Eiteransammlung bereits jetzt constituirt; [1] zur ostensibeln Eiter-

1) Für die makroskopische Untersuchung ist es wichtig zu wissen, dass schon um die Zeit der lymphatischen Infiltration des Hornblatts unmittelbar über den Papillen der Haut eine Flüssigkeitsschicht existirt, welche eine künstliche Ablösung gerade an dieser Stelle sehr begünstigt. Begnügen wir uns daher nicht mit einer sehr oberflächlichen Abtragung der Epidermis, sondern nehmen die Efflorescenz recht gründlich weg, so mag es wohl sein, dass wir von dem fächerigen Bau der Pocke gar nichts wahrnehmen. Die abgehobene Decke wird aber stets an ihrer unteren Fläche eine weissliche, speckige Schicht (die sog. Pseudomembran) erkennen lassen. Untersuchen wir diese Schicht näher, so finden wir, dass dieselbe durchweg aus aufgeblätterten und herabhängenden Lamellen der Hornschicht zusammengesetzt ist. Diess sind die gesuchten Sepimente.

blase bedarf es nur einer fernerweiten Vermehrung des vorhandenen Eiters und diese wird gleichzeitig von der übrigen Epidermis und vom Papillarkörper aus geleistet. In den höheren Schichten der Epidermis hat es sich schon längst geregt. Wir wissen, dass selbst die klarste Pockenlymphe einige Eiterkörperchen enthält. Die Kerne der bereits in der Verhornung begriffenen Epidermiszellen erweisen sich nochmals als lebensfähige Elemente, sie vermehren sich durch Theilung, es bilden sich Eiterkörperchen auch hier (Fig. 101 c) und bald sind die Fächer der Pockenhaube statt mit klarer Lymphe mit einer gelblich getrübten eitrigen Flüssigkeit gefüllt.

§ 286. Wichtiger für den Verlauf des ganzen Processes ist die Eiterbildung seitens des Papillarkörpers. Hier sind nämlich zwei Fälle möglich. Wir können eine katarrhalische und eine diphteritische Eiterbildung unterscheiden. Hinsichtlich der katarrhalischen Form kann ich mich begnügen auf § 81 und Fig. 101 zu verweisen. Die Eiterung ist hier eine Oberflächenabsonderung, der Papillarkörper bleibt intact und bedeckt sich bei der Heilung mit einer Epidermidaldecke, welche sich von der normalen nur noch längere Zeit durch ihre grössere Zartheit unterscheidet. Diese Pocke heilt ohne eine Narbe zurückzulassen. Sie ist nicht bloss nach ihrem anatomischen, sondern auch nach ihrem klinischen Verlauf eine ungleich leichtere Affection als die destructive Pocke. Bei letzterer ist die Eiterproduction seitens des Papillarkörpers keine Secretion, sondern eine Einschmelzung der eigenen Substanz und daher von einem Substanzverlust, von Geschwürs- und Narbenbildung gefolgt. Die makroskopischen Verhältnisse der diphteritischen Pocke hat *Bärensprung* sehr gut in folgenden Worten geschildert: »Im zweiten Stadium (der Blatterbildung) kommt es zur Exsudation, die überall da erscheint, wo sich bisher nur Hyperämie bemerkbar machte: die früher lebhaft gerötheten Stellen der Lederhaut erscheinen bis in das Unterhautzellgewebe hinab jetzt weiss, von einer weichen Exsudatmasse getränkt und nur noch am Rande von einem rothen Saume begrenzt; auch die Papillen sind entfärbt.« »In einem dritten Stadium wandeln sich die Bläschen in Pusteln um. Untersucht man die Blattern jetzt, so überzeugt man sich, dass der ganze vorher infiltrirte Theil der Lederhaut mit seinen Papillen durch Eiterung zerstört ist. Die Blattern haben eine halbkuglige, gewölbte Form und enthalten ausser Eiter auch Fetzen der abgestorbenen Gewebe. In einem vierten Stadium endlich ist die Decke der Pusteln gerissen, ihr Inhalt ausgeflossen und an ihrer Stelle sind offene kleine Geschwüre vorhanden, welche mit Zurücklassung der bekannten, netzförmigen Narben heilen.«

Die mikroskopische Untersuchung liefert zu dieser bündigen und klaren Beschreibung einen sehr einfachen und die Sache in jeder Beziehung erläuternden Commentar. Das Exsudat von *Bärensprung* ist nicht ein formloses Etwas, es ist ein geronnenes Eiweiss oder Fibrin, sondern es besteht aus Zellen, Eiterkörperchen. Wir erinnern uns, dass auch bei der katarrhalischen Eiterung der Papillarkörper dicht mit jungen Zellen durchsetzt ist, welche zum Theil auswandern und abgesondert werden. Diese Neubildung nun wird excessiv, die jungen Elemente häufen sich in so enormer Menge im Innern an, dass sie alles Uebrige: Bindegewebsfasern, Gefässe, Nerven nicht bloss dem Auge entziehen, sondern auch comprimiren

und zur Atrophie bringen. Dem Blute ist der Zutritt verwehrt, daher die Blässe des infiltrirten Theiles. Die beigefügte Abbildung (Fig. 102) giebt hiervon eine gute Vorstellung. Die Gefässe sind mit Carminleim injicirt. Wo das Blut nicht hinkonnte, konnte auch die Injectionsmasse nicht hin; somit sehen wir hier rechts und links von der Pocke (*a*) die Capillarschlingen der Papillen vollkommen gefüllt, während die Pocke selbst freigeblieben ist. Wie ausgeschnitten aus dem Capillarnetz ist ein halbkreisförmiges Stück der Cutis mit den dazu gehörigen Papillen. Dieses ganze Stück ist mit Eiterkörperchen in der besagten Weise infiltrirt und darf

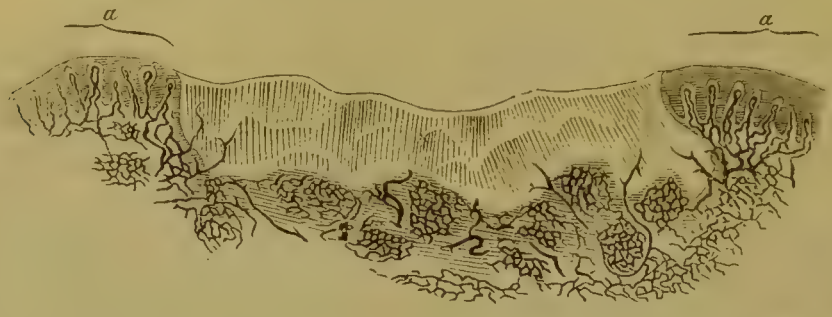

Fig. 102. Diphtheritische Pocke. *a*. Die normale und wohlinjicirte Haut der Umgebung. Das weitere besagt der Text. 1/50.

als dem Tode verfallen angesehen werden; es fragt sich nur noch, wie lange die Bindegewebsfasern und obliterirten Gefässe, welche in ihm stecken und welche den Zusammenhang mit der Nachbarschaft vermitteln, wie lange diese der Auflösung widerstehen. Bei älteren Individuen pflegen sie sich länger zu erhalten als bei jüngeren. Im ersteren Falle bildet sich ein haftender, nur unvollkommen ablösbarer Schorf in der Cutis, im anderen Falle schmilzt das infiltrirte Stück alsbald zu Eiter ein, welcher bei seiner Eintrocknung eine Borke liefert, in beiden Fällen aber bleibt ein oberflächlicher Defect der Cutis zurück, ein Geschwür, welches per secundam intentionem heilt und eine dauernde Narbe hinterlässt.

§ 287. 6. Das squamöse Exanthem. Bei mehr als einer Gelegenheit habe ich auf die Schwierigkeiten hingewiesen, mit denen es verknüpft ist, die Begriffe: Entzündung und Hypertrophie als ätiologische Kategorien der pathologischen Neubildung von einander zu trennen. Das squamöse Exanthem wurzelt ohne Zweifel in einer chronischen Entzündung umschriebener Hautstellen. Diese sind geröthet, leicht geschwollen und mit den sonstigen Attributen einer entzündlichen Hyperämie ausgestattet, als Folge dieser Hyperämie aber erscheint nicht eine Exsudation in oder unter die Epidermis, sondern nur eine reichlichere Bildung von übrigens normalen Epidermiszellen. Diese stellt sich anfangs als eine stärkere Abschilferung verhornter Zellen, sogenannter Epidermisschüppchen auf der hyperämischen leicht erhobenen Hautparthie dar (Squamae, Desquamatio, squamöses Exanthem). Bald aber wird die Absonderung massenhafter und bilden sich weisse, hirsekorn- bis linsengrosse Häufchen, auch scheibenförmige Platten, welche aus übereinandergehäuften Schuppen bestehen und mässig fest auf ihrer Unterlage haften. (Psoriasis). Die

Frage, warum bei zunehmender Erkrankung statt der einfachen Ablösung der Epidermiszellen eine Aufthürmung derselben eintritt, erklärt die pathologische Histologie, wie folgt: Je üppiger die Zellenbildung an der Oberfläche der entzündeten Cutis wird, um so unvollkommener ist die Ausbildung der einzelnen Zelle. Die durchschnittliche Entwicklungshöhe, welche unter diesen Umständen erreicht wird, ist diejenige der Uebergangszellen zwischen den cylindrischen Elementen der Schleimschicht und den untersten Zellen der Hornschicht. Es unterbleibt daher jene systematische Erhärtung, welche wir Verhornung nennen, und an ihre Stelle tritt eine einfache Eintrocknung des noch weichen Protoplasma's. Bei dieser Eintrocknung verkleben natürlich die Zellen miteinander und, wie wir sehen, conse - viren sie sich dadurch einen längeren, wenn auch rein mechanischen Zusammenhang mit der Körperoberfläche.

Die weisse, oft silberweisse Farbe der Psoriasisschuppen rührt davon her, dass mit der Austrocknung jener Zellen zugleich ein Lufteintritt in das Innere des ganzen Haufens verbunden ist, wodurch derselbe ausserdem ein eigenthümlich schwammiges, poröses Anfühlen bekommt. Heben wir den Schuppenhügel auf, was in der Regel ohne bedeutenden Kraftaufwand möglich ist, so finden wir den Papillarkörper darunter beinahe entblösst. Die Epithelschicht, welche ihn bedeckt, ist so dünn, dass sie durch eine leiseste Berührung schon abgestossen und eine leichte Blutung erzeugt werden kann; aber die Epithelschicht ist doch noch in voller Continuität vorhanden, von einem Exsudat ist schlechterdings nichts zu finden. Alles erwogen kann unser Urtheil über das Wesen des squamösen Exanthems nur dahin gehen, dass hier auf entschieden entzündlicher Basis eine Neubildung vor sich gehe, welche zwar einen sehr erheblichen quantitativen, aber — abgesehen von der Nichtvollendung des Verhornungsprocesses — keinen qualitativen Excess der normalen Epidermisbildung darstellt. Das squamöse Exanthem ist eine entzündliche Hyperplasie und bildet somit den Uebergang zu dem folgenden Abschnitt.

b. *Hypertrophie.*

§ 288. Im allgemeinen Theile dieses Werkes wurden (§ 76—81) die histologischen Processe geschildert, durch welche die Hyperplasieen epitheltragender Häute zu Stande kommen. Alles, was dort gesagt ist, kann ohne Weiteres auf Epidermis und Papillarkörper angewendet werden. Ich will daher weder auf die Entstehung der Epidermiszellen, noch auf den Wachsthumsmodus der Papillen zurückkommen und meinen Lesern aus jener Darstellung nur das Eine in's Gedächtniss zurückrufen, dass nämlich zwischen Haut und Oberhaut, wie an den Stengelorganen der Pflanzen eine Cambiumschicht existirt, von welcher aus die Oberhaut einerseits, die Haut anderseits verdickt wird. Diese Cambiumschicht ist unter normalen Verhältnissen, wo es sich nur um die Verdickung der Oberhaut handelt, durch die unterste Zellenlage des Rete Malpighii repräsentirt, unter pathologischen Verhältnissen identificirt sich diese Zellenlage mit einer Schicht von Keimgewebe, welche durch Auswanderung zelliger Elemente aus dem Papillarkörper entsteht. Je reichlicher diese Quelle ihrer eigenen Erneuerung fliesst, um so mehr ist sie im Stande Grosses nach beiden Seiten hin zu leisten. Monströse Verdickungen der Epidermis, enorme Ver-

grösserungen des Papillarkörpers, die mannichfaltigsten Combinationen Beider kommen vor. Bei alledem aber bleibt die Cambiumschicht selbst unvergrössert; eine schmale Lage kleiner Zellen an der Grenze von Bindegewebe und Epidermis, welche sich an senkrechten Durchschnitten der hier in Rede kommenden Hautneoplasieen als eine ununterbrochene, stets durch einen besonderen Licht- oder Farbeneffect markirte Linie darstellt. Diese Linie theilt das Präparat in zwei Theile und sagt uns deutlich, wieviel davon der Epidermis, wieviel dem Bindegewebe zuzurechnen sei. Auf den Verlauf dieser Linie gründet sich daher die ungefähre Eintheilung oder vielmehr die Reihenfolge der Besprechung, welche bei den Hauthyperplasieen seit *Gust. Simon* üblich ist. Wir stellen an die Spitze diejenigen Formen, bei welchen die Epidermis allein, an das Ende diejenigen, bei welchen der Papillarkörper allein betheiligt ist und ordnen die Mittelformen, je nachdem das eine oder das andere überwiegend oder beide gleichmässig vorhanden sind.

§ 289. Die Schwiele (Callositas) ist eine umschriebene Verdickung der Hornschicht der Epidermis. Sie bildet demnach eine flache, nach allen Seiten sanft abfallende Oberflächenerhebung, von hornartig durchscheinender Beschaffenheit. Die Consistenz ist abhängig von dem jeweiligen Feuchtigkeitsgrade und wechselt von dem elastisch Biegsamen bis zu dem hornartig Spröden. Der mikroskopische Bau unterscheidet sich von der normalen Hornschicht nur durch die Zahl der übereinander gelagerten Schichten von abgeplatteten, verhornten Epidermiszellen.

Wenn wir der Epidermis die Function zuschreiben, dass sie die Oberfläche des Körpers als eine zwar feine aber doch sehr widerstandsfähige Decke vor äusseren Einwirkungen zu schützen habe, so können wir folgerichtig die Schwiele als eine functionelle Hypertrophie — ähnlich der Arbeitshypertrophie der Muskeln — auffassen. Denn die Erfahrung lehrt, dass sich Schwielen ausschliesslich an solchen Stellen bilden, wo die Hautoberfläche einem häufig wiederholten stärkeren Drucke ausgesetzt ist, an der Hohlhand und Fusssohle. Der Umstand, dass diese Gegenden schon von Natur mit einer sehr viel dickeren Hornschicht versehen sind, würde dann auf Rechnung der natürlichen Züchtung zu setzen sein. Einfacher ist die Vorstellung, dass durch den äusseren Druck eine Hyperämie des Papillarkörpers und von dieser aus eine kräftigere Ernährung der Epidermis eingetreten sei, eine Vorstellung übrigens, welche sich zu der ersterwähnten nicht gegensätzlich, sondern erklärend verhalten würde.

§ 290. Das Hühnerauge (Clavus) ist eine modificirte Schwiele. Hier wie dort ist eine Hyperplasie der Hornschicht das Wesentliche des anatomischen Zustandes, hier wie dort ist äusserer Druck die veranlassende Ursache der Hyperplasie. Ein anderes aber ist es, ob der Punct in welchem sich die gegeneinander wirkenden Gewalten aufheben, genau in die Berührungsstelle des Drückenden und des Gedrückten fällt oder ob er in das Gedrückte selbst hineinfällt, mit andern Worten ob das Gedrückte ausweichen kann oder nicht. In jenem Falle bildet sich eine Schwiele, in diesem ein Hühnerauge.

In Fig. 103 ist bei zwanzigmaliger Vergrösserung ein senkrecht durchschnittener Clavus abgebildet. Auch hier haben wir eine leichte Anschwellung der Ober-

fläche; dieselbe ist aber ungleich kleiner und mehr auf einen Punct gerichtet als bei der Schwiele. Wichtiger ist jedenfalls die Anschwellung, welche die untere Fläche der verdickten Hornschicht an eben dieser Stelle darbietet (*a*). Diese bildet einen stumpfen Kegel, welcher senkrecht gegen die Cutis gerichtet und augenscheinlich ein Stück weit in sie eingedrungen ist. Bereits sind durch diesen dehnenden Druck die sämmtlichen Erhebungen des Papillarkörpers ausgeebnet, die Haut selbst beginnt sich zu verdünnen und es sind die Fälle nicht selten, wo die Cutis in der That vollständig perforirt wird. Betrachten wir die Epidermis selbst, so bietet sie uns da, wo der Clavus am dicksten ist, eine auffallende Abweichung der Schichtungsebene dar. Entsprechend nämlich und vollkommen parallel der Krümmung des ebenerwähnten gegen die Cutis vordringenden Kegels sind auch sämmtliche darübergelagerte Schichten der Epidermis nach innen gekrümmt, so dass der mittlere Theil der Schwiele sich als etwas Besonderes von seiner Umgebung absetzt. Auch diese Einwärtskrümmung ist durch den äussern Druck hervorgebracht; der äussere Druck hat sich also aus den Mitteln der Epidermis gewissermassen ein Instrument fabricirt, mit welchem er gegen die tiefern Theile der Haut operirt.

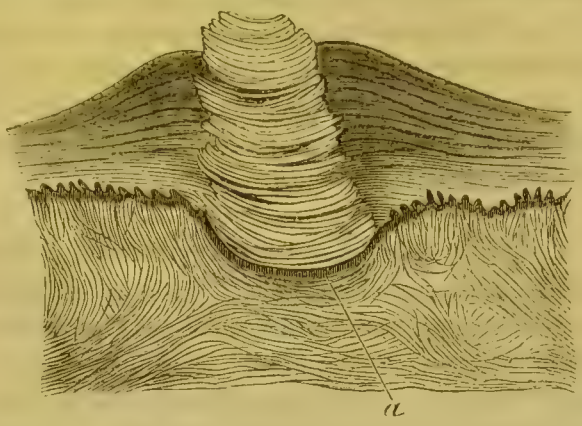

Fig. 103. Clavus im Durchschnitt. Nach *Simon*. Bei *a* die Applanirung des Papillarkörpers unter dem Druck des mittleren Theils der Schwiele. 1/20.

§ 291. Eine zwar nicht häufige aber um so interessantere Gruppe von Verdickungen der Hornschicht wird durch die Keratosen (*Lebert*) dargestellt. Ganz monströse Anhäufungen von Hornsubstanz auf der Hautoberfläche werden bei den Keratosen dadurch ermöglicht, dass die Aufschichtung der verhornten Epidermiszellen nach einem anderen als dem normalen Schichtungsgesetze erfolgt.

Es ist bekannt, dass unter normalen Verhältnissen die Schichtungsebene der verhornten Epidermiszellen der Gesammtoberfläche des Körpers parallel ist und dass hierbei die feinere Gliederung der Hautoberfläche durch den Papillarkörper unberücksichtigt bleibt. Nur die unterste Zellenschicht des Rete Malpighii folgt mit Consequenz jeder Erhöhung und Vertiefung und würde für sich betrachtet einen getreuen Abguss des Papillarkörpers darstellen. Zwischen ihr und der Hornschicht vermittelt das dicke Polster der Uebergangszellen, welche als ein ungeschichtetes und in dieser Beziehung indifferentes Material alle Unebenheiten der Unterlage ausfüllen und den Uebergang zu der horizontalen Schichtungsebene ermöglichen. Bei den Keratosen fehlen diese Zellen oder sind doch nur in minimaler Menge vorhanden. Ich glaube, sie verhornen zu schnell und halte eine »zu schnelle« Verhornung für die wesentliche physiologische Grundlage der ganzen Störung. Mit den Uebergangszellen aber fällt auch der Uebergang der einen Schichtungsebene in die andere fort, die Hornschicht der Epidermis muss demnach alle Erhöhungen und Vertie-

fungen, welche der Papillarkörper darbietet, ebenso mitmachen, wie das Rete Malpighii. Sofort greift jede Schicht verhornter Zellen in die zunächst über ihr gelegene Schicht mit eben solchen Zapfen ein, wie sie die zunächst unter ihr gelegene in sie selbst und wie sie schliesslich der Papillarkörper in die unterste Lage der Hornschicht einschiebt. Alles ist untrennbar mit einander verbunden und daher rührt es, dass alles Horn, was gebildet wird, haften bleibt; so werden jene ausserordentlichen Verdickungen der Hornschicht möglich, durch welche sich die Keratosen auszeichnen.

§ 292. Nach *Leberts* Vorgange unterscheiden wir eine diffuse und eine circumscripte Form des Keratosis. Bei jener handelt es sich um die Bildung flacher, horniger Borken, welche die Haut oft in grosser Ausdehnung bedecken. Dieselben gleichen nicht selten platten Schuppen, daher der Name Ichthyosis; zuweilen aber sind es stärker prominirende Höcker oder prismatische Zapfen und bringen in diesen Formen ihre innige Beziehung zu der circumscripten Keratosis, dem Cornu humanum, zur Anschauung. Dass diese Borken in der That ihrer Hauptmasse nach aus verhornten Epidermiszellen bestehen, ist vollkommen sicher; wenn daher einige Autoren angeben, beim Zerzupfen macerirter Borken Fasern und Lamellen isolirt zu haben, so waren diese Fasern und Lamellen ebenfalls aus Epidermiszellen gebildet. Ihr Befund erklärt sich im Nachstehenden von selbst.

Wenn man eine ichthyotische Borke durchbricht, so bemerkt man an der Bruchfläche eine senkrechte Streifung, hie und da löst es sich auch wohl wie starre Fäserchen ab. Durch eine passende Maceration mit schwach alkalischem Wasser und nachfolgende sehr vorsichtige Bearbeitung mit Staarnadeln, Schütteln etc. gelingt es bisweilen, die ganze Borke in prismatische Körper — wenn man will in kurze und dicke Fasern — von der Höhe der Borke zu zerlegen. Jede dieser Fasern besteht dann aus einer gewissen Anzahl concentrisch um die Axe geschichteter Hornlamellen, welche sich am Querschnitt wie die Jahresringe eines Baumes zählen lassen. In der Axe selbst findet man in den äussern zwei Drittheilen der Pseudofaser nichts, in dem innern Drittheil entweder ebenfalls nichts oder einen kleinen Hohlraum, welcher von einer mehr oder weniger verlängerten Hautpapille eingenommen wurde. Daraus geht hervor, dass die Hautpapillen das bestimmende Moment für die eigenthümliche Schichtung der Hornlamellen abgeben. Die Axe unserer Schichtungscylinder ist die Fortsetzung der Papillenaxe, und die ganze steile Aufrichtung der Lamellen ist nichts anderes als eine Wiederholung der steil abfallenden Seiten einer Papille.

Hiermit reichen wir indessen noch nicht für alle Fälle von Ichthyosis aus. Wir müssen erwägen, dass die Oberfläche der Cutis auch an den Einstülpungen der Haartaschen senkrechte Flächen darbietet und dass nicht bloss diese Flächen unmittelbar in die Seitenflächen der Papillen übergehen, sondern dass auch die epitheliale Auskleidung der Haartaschen eine unmittelbare Fortsetzung der Epidermis ist. Es ist daher nichts gewöhnlicher, als dass sich an behaarten Stellen der Hau die Ichthyosis auch auf die Haartaschen fortsetzt. Die hier gebildeten Hornlamellen werden natürlich Abgüsse der Haartasche sein und auf Querschnitten Ringe bilden, die concentrisch um das Lumen der Letztern gestellt sind. Wenn dieses Lumen

durch das Haar ausgefüllt wird und so das Haar gewissermassen als Axe des Schichtungskörpers erscheint, so dürfen wir diesen Umstand zwar zur Orientirung benutzen, nicht aber glauben, dass dem Haar als solchem irgend ein bestimmender Einfluss auf die Schichtung der Hornlamellen zukomme. Auch sind die Haare an den erkrankten Stellen stets dünn und hinfällig, was darauf hindeutet, dass sie durch die Verhornung der Haartasche in ihrer Vegetation gestört werden. Jene reicht auch in der Regel tief in den Fundus der Tasche hinein, so dass nur die eigentliche Haarzwiebel frei bleibt. Fig. 104 giebt den senkrechten Durchschnitt einer ichthyotischen Borke und ihrer Verbindung mit der darunter liegenden Haut wieder. Das Präparat rührt von einem ichthyotisch geborenen Kalbe her, welches sich im physiologischen Institut zu Breslau befindet,[1] und ist besonders geeignet über das Verhältniss der Ichthyosis zu den Haartaschen Auskunft zu geben.

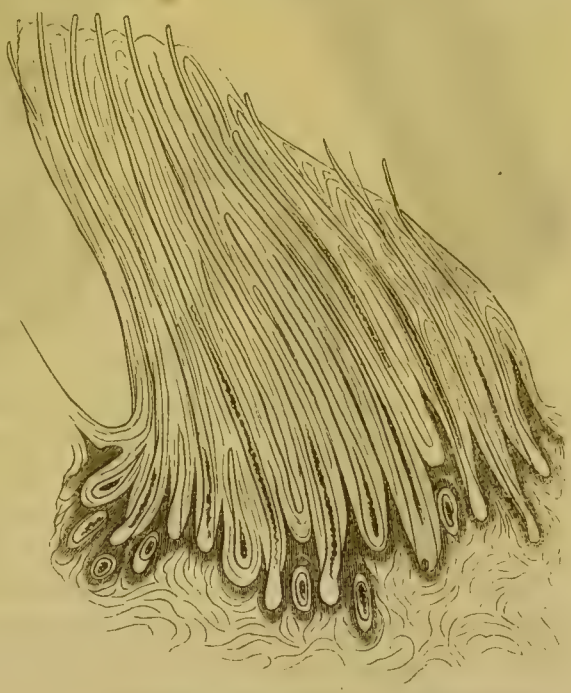

Fig. 104. Ichthyotische Borke im Durchschnitt. Von einem ichthyotischen Kalbe. 1/30.

§ 293. Der Ichthyosis können wir als circumscripte Keratosis das Hauthorn des Menschen (Cornu humanum) an die Seite stellen. Ein wahres Monstrum von Hauthorn (9 Zoll lang) befindet sich in der Sammlung des pathologischen Instituts zu Bonn. Wie die Abbildung (Fig. 105) zeigt, ist dasselbe ein im Ganzen rundliches aber mit mehreren Längsriffen versehenes Prisma, welches sich in der Weise eines Widderhornes spiralig krümmt. Bei weitem die meisten Hauthörner bieten bei geringer Länge und Dicke doch das gleiche Exterieur dar, wie dieses. Die eingehendere Analyse theilt jedem der an der Oberfläche sichtbaren Längsriffe eine einzelne, nicht immer verlängerte Hautpapille, dem ganzen Horn eine entsprechend grosse Gruppe von Hautpapillen als Mutterboden zu, so dass in dieser Beziehung eine vollkommene Uebereinstimmung mit der Ichthyosis constatirt werden kann.

Es giebt aber auch Hauthörner, welche statt der überall gleichmässigen Dicke eine verjüngte Spitze auf einer breiten kegelförmigen Basis zeigen. Die Bonner Sammlung besitzt ein exquisites Exemplar auch dieser Species (Fig. 105). Die ziemlich jähe Verbreiterung der Basis (bei *a*) erfolgt durch eine Anschichtung neuer Hornlamellen, welche sich von aussen nach innen dachziegelförmig decken. Jede dieser Lamellen zerfällt aber wieder in längliche, zu je einer Papille gehörige Prismen,

1 Vgl. *Harpeck*, Beschreibung der Haut eines mit Ichthyosis cornea geborenen Kalbes. *Reichert* und *Du Bois-Reymond* Archiv, Jahrgang 1862. Heft III. pag. 393.

nur an der äussersten Circumferenz erhält man bei der Maceration wirkliche Lamellen, welche die papillare Modellirung in etwas sanfteren Krümmungen wiedergeben. Hier handelt es sich augenscheinlich um einen Process, welcher ursprünglich auf eine kleinere Gruppe von Hautpapillen beschränkt war und sich von hieraus erst allmählich, dann aber immer schneller und schneller auf die Umgebung ausdehnte.

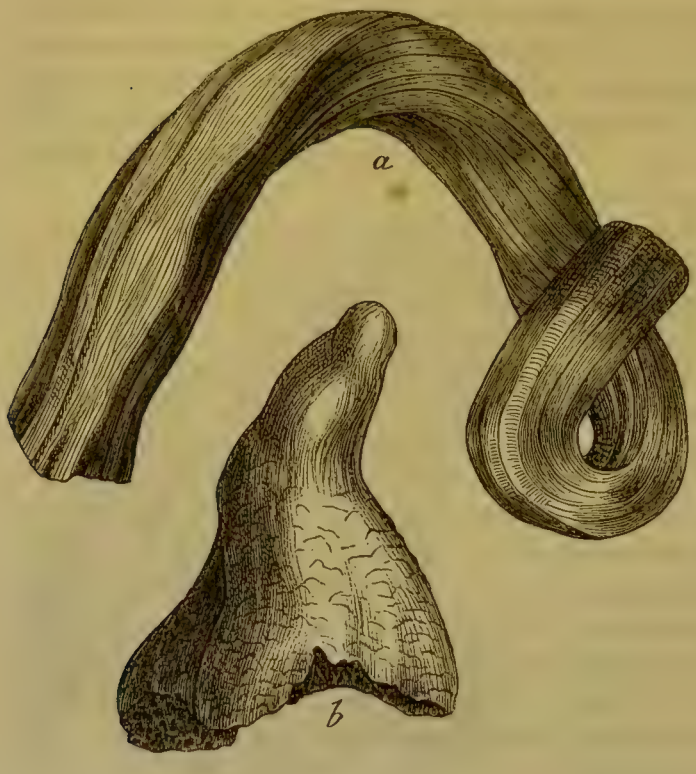

Fig. 105. *a.* Hauthorn von 9 Zoll Länge, aus der Sammlung des pathologischen Instituts zu Bonn. Natürliche Grösse, nach *O. Weber*. *b.* Ein zweites Hauthorn ebendaher, natürliche Grösse.

Betrachtet man ein abgelöstes Hauthorn von unten, so zeigen sich da nicht selten kleine conische Hervorragungen, welche von *Virchow* als die hörnernen Abgüsse von Haartaschen erkannt worden sind. Auch beim Cornu humanum also setzt sich der Process auf die Haartaschen fort. Freilich kann das, was die Haartaschen an Hornmasse produciren, nun und nimmermehr zu einer Erhöhung der Oberfläche beitragen und man wird in diesem Sinne niemals sagen können, dass das Cornu humanum von den Haarfollikeln ausgeht. Wohl aber wird durch diese Combination eine Verdickung an der Basis des Hauthornes geschaffen, welche, weil sie in der Cutis selbst liegt, den Anschein erweckt, als entspränge das Hauthorn aus einer taschenförmigen Vertiefung, einem erweiterten Follikel, der Haut. Hierauf reducirt sich ein Theil dessen, was über den follicularen Ursprung der Hauthörner gesagt ist. Zum Zustandekommen des Hauthornes gehört als Basis nothwendigerweise eine Papillengruppe und, wenn Hauthörner aus dem Fundus einer Atheromcyste hervorkommen, so fragt es sich einmal, ob die Atheromcyste wirklich das frühere war und zweitens, ob nicht auch diese Hauthörner einer Basis von gewucherten Papillen entspringen. Wie oft habe ich an der Innenfläche von Atherombälgen ganze Beete von kleinen spitzen Hautpapillen aufgefunden, welche offenbar erst nachträglich hervorgewuchert waren.

§ 291. Anhang: Die Anhangsgebilde des epidermidalen Hornblattes. Haare und Nägel, welche unter normalen Verhältnissen die grössten compacten Anhäufungen von Hornsubstanz darstellen, sind, einmal in der bekannten Form gebildet,

keiner erheblichen Abänderung unterworfen. Sie können höchstens atrophisch werden, d. h. vor der Zeit zersplittern und abfallen, was aber ebenfalls nicht auf eine Krankheit der Haare und Nägel, sondern auf einen anomalen Zustand der Bildungsstätte beider zu beziehen ist. Ebenso verhält es sich mit den entgegengesetzten Zuständen der Haar- und Nägelhypertrophie. Was in dieser Beziehung von histologischem Interesse ist, werden wir für die Haare in dem Capitel: Haarbälge und Talgdrüsen, für die Nägel an dieser Stelle beibringen.

Die Onycho-Gryphosis (*Virchow*), die krallenähnliche Verbildung der Nägel unter gleichzeitiger Abhebung vom Nagelbett — beruht auf einem hyperplastischen Zustande der gesammten Nagel-Matrix. Als solche kommt in erster Linie derjenige Theil des Nagelbettes in Betracht, welcher den Nagelfalz von unten her begrenzt. Von den langen, horizontal gelegenen Papillen dieser Gegend wird beinahe das ganze Material für den Körper des Nagels geliefert, da der Nagel am Fingerrande nicht eben dicker ist als an der Grenze der sogenannten Lunula, bis zu welcher eben die Papillen reichen. Daher ist auch der Nagel längs gerippt, wie man bei spiegelndem Lichte leicht bemerkt, indem jede Rippe in ähnlicher Weise einer Papille entspricht, wie die aufrechten Fasern der ichthyotischen Schuppen. Durch ungleichmässiges, zeitweise schnelleres oder langsameres Wachsthum entstehen Querwülste und Querfurchen. Ich habe wiederholentlich bemerkt, dass sich das Sinken und Wiedersteigen der Ernährung bei subacut verlaufenden fieberhaften Zuständen an den Nägeln durch eine Furche und einen kleinen Wall dahinter kund giebt. Der leistentragende Theil des Nagelbettes liefert eine dünne Schicht lockerer Epidermiszellen, auf welcher der Nagelkörper wie auf einem Polster vorwärts gleitet; dass diese Zellen gleichzeitig, wenn auch nur wenig zur Verdickung des Nagels beitragen, ist zwar aus der festen Adhärenz des Nagels am Nagelbett mit grosser Wahrscheinlichkeit zu schliessen, aber bewiesen ist es nicht und wird von *Henle* geradezu in Abrede gestellt.

Wird nun die Nagelmatrix hyperplastisch, so liefert der vordere Theil des Nagelbettes Schicht auf Schicht von jenen lockeren Epidermiszellen; diese Schichten thürmen sich aufeinander, der Nagelkörper wird durch sie vom Nagelbett abgehoben und mehr oder weniger aufrecht gestellt; anderseits liefert der hintere Theil des Nagelbettes einen mehrere Zoll langen, unförmig dicken, krallenartig gewundenen, auch tutenförmig eingerollten Nagel. Beide, wie man sieht, innig verwandte Zustände, kommen nebeneinander vor, häufiger jedoch ist nur der eine vorhanden.

§ 295. In der gewöhnlichen oder harten Warze (Verruca) präsentirt sich uns ein hyperplastischer Zustand, an welchem Epidermis und Papillarkörper ungefähr in gleichem Maasse betheiligt sind. Eine kreisförmige Gruppe von Hautpapillen ist verlängert, ihre freien Enden leicht kolbig verdickt, ihre Gefässe ectatisch und bis dicht unter die epidermidale Bekleidung vorgeschoben. Die letztere zeigt im Gegensatze zur Ichthyosis die normale dreifache Gliederung, indem eine dicke Schicht von Uebergangszellen alle Zwischenräume zwischen den vergrösserten Papillen ausfüllt und die Hornschicht eine für alle gemeinsame Decke bildet. Späterhin freilich, wenn die Warze linienhoch über das Niveau der Haut hervorragt, bekommt die Hornschicht Risse und Spalten, welche dem Zwischenraume der ver-

grösserten Papillen entsprechen und allmählich bis zum Boden der Warze durchdringen. Sofort kann man mit blossem Auge zählen, wieviel Papillen die betreffende Warze zusammensetzen. Man hat sie von drei bis zwanzig Stück und darüber: dem entsprechend variirt die Grösse der Warzen von der eines Stecknadelkopfes bis zu der einer halben Bohne. Es scheint übrigens als ob die besagte Aufblätterung eine Art von Naturheilung anbahnte, insofern durch das Eindringen der Luft in das Innere der Warze die hier befindlichen weichen Zellen mitsammt den Papillen der Austrocknung preisgegeben sind.

In ätiologischer Beziehung dürfte es nicht ohne Interesse sein, nachzuweisen, dass die kreisförmige Abgrenzung der hyperplastischen Hautstelle dem Verbreitungsbezirk eines grösseren oder kleineren Gefässes entspricht. Ich kann aus meiner Erfahrung anführen, dass die von *Ascherson* sogenannten Verrucae planae sehr kleine, flache, scharfbegrenzte Warzen, welche sich namentlich an Gesicht und Händen Erwachsener finden, in ihrer Gruppirung oft recht deutlich eine Ramification erkennen lassen.

§ 296. Die Blumenkohlgewächse, die Papillome der äusseren Haut, welche in ihren kleineren Formen Porrum oder Acrothymion genannt werden, unterscheiden sich von den gewöhnlichen Warzen dadurch, dass die zu ihrer Bildung contribuirenden Hautpapillen keine gemeinschaftliche Bedeckung haben, sondern von Anfang an isolirt bleiben und jede von ihnen gewissermassen auf eigene Faust wächst. (Vgl. § 81 d. Allg. Theils). Der Wachsthumsmodus ist zwar im ganzen derselbe, wie bei der gewöhnlichen Warze, aber es tritt zu der terminalen auch die seitliche Apposition von jungem Bindegewebe, Erweiterung und Verlängerung der Capillarschlingen. So entsteht ein baumförmig ramificirtes Bindegewebsstroma, dessen Contouren in weiterem Umfange von dem Epidermidalstratum wiederholt werden.

§ 297. Den kleineren Papillomen, namentlich dem Porrum, stehen wenigstens den äusseren Umrissen nach die spitzen Condylome sehr nahe. Auch hier fehlt eine gemeinsame Bedeckung für die nebeneinanderstehenden hyperplastischen Hautpapillen. Der Wachsthumsmodus ist vollkommen identisch, nur hat bei den Feigwarzen die Neubildung einen viel üppigeren stürmischen Charakter. Damit mag es auch zusammenhängen, dass es nicht zur Ausbildung einer regulären Hornschicht kommt. Im Gegensatz nämlich zu allen bisher besprochenen Hyperplasieen ist bei den Feigwarzen der Epidermidalüberzug sehr dünn. Eine einfache Lage platter polygonaler Pflasterzellen bedeckt das Rete Malpighii; diese ersetzt beides Hornschicht und Uebergangszellen, so dass wir bei den Feigwarzen ein entschiedenes Vorwalten der bindegewebigen Auswucherung über die Epithelbildung constatiren müssen. Die fleischrothe Farbe der Feigwarzen und ihre fast schleimhäutige Zartheit bei Berührung mit dem Finger erklärt sich aber daraus, dass hier keine dicke Hornschicht existirt, welche uns die Farbe und Consistenz des blutreichen jungen Bindegewebes wahrzunehmen hinderte.

Die breiten Feigwarzen (Condylomata lata, Plaques muqueuses) sind in histologischer Beziehung nicht von den spitzen zu unterscheiden. Nur dass die Hyperplasie des Papillarkörpers hier einen mehr flächenhaften Charakter hat und

nicht so ausschliesslich auf die Spitzen der Papillen concentrirt ist. So entstehen flachrundliche Erhabenheiten von etwa 1 Linie Höhe und 2—5 Linien Breite, auf deren Oberfläche die Papillen als Höcker zweiter Ordnung erscheinen. Die breiten Condylome sind von blassrother oder mehr schmutzig-rother Farbe; auch bei ihnen ist nämlich die Epithelialschicht sehr dünn und nur in den Falten zwischen zwei benachbarten Höckern hat sich etwa eine käsige epitheliale Materie angehäuft, die durch ihre anderweiten chemischen Zersetzungen einen widerwärtigen Geruch entwickelt.

§ 298. In den weichen oder Fleisch-Warzen (Verruca carnosa, mollis) wiegt der bindegewebige Theil der Neubildung über den epithelialen so entschieden vor, dass bei den meisten Autoren des Epithels nur deshalb gedacht wird, weil sich dasselbe gerade hier nicht selten durch eine tiefere Pigmentirung des Rete Malpighii auszeichnet. Manche von den weichen Warzen sind angeboren und gehen unter der Bezeichnung Muttermäler (Naevi materni), andere entwickeln sich erst in vorgerückten Jahren vornehmlich an Gesicht und Rumpf. »Die Haut bildet dabei ganz schwach ansteigende Anschwellungen mit platter, zuweilen auch unebener, hügeliger oder geradezu warziger Oberfläche. Die Epidermis und das Rete Malpighii, welche über die Anschwellung hinweggehen, sind in der Regel wenig verändert; zuweilen ist der Ueberzug etwas stärker, niemals erreicht er aber die Mächtigkeit, wie bei den harten Warzen. Macht man einen Durchschnitt, so sieht man die Epidermisschicht als ein gleichmässiges, seltener hügeliges Lager über die Geschwulst hinweglaufen. Diese letztere sitzt demnach wesentlich in der Cutis. Gewöhnlich nimmt sie den eigentlichen Papillarkörper und ein gewisses Stück von Dermagewebe ein; nur selten greift sie durch die ganze Dicke der Cutis, oder selbst in die Unterhaut. Jedesmal setzt sie sich aber schon für das blosse Auge von dem derberen und weisseren Gewebe der Cutis ab, indem sie eine mehr durchscheinende, hellgraue oder hellgelbliche, manchmal grauröthliche, weichere, saftreiche zuweilen gallertige Beschaffenheit zeigt und nicht selten eine gröbere Vascularisation besitzt. Untersucht man dieses Gewebe, so findet man, dass es gewöhnlich sehr reich an Zellen ist, ja manchmal fast ganz und gar aus relativ kleinen Zellen mit sehr geringer und weicher Intercellularsubstanz besteht.« *Virchow*, dem ich die vorstehende Beschreibung der weichen Warzen entnehme, macht im ferneren auf die histologische Identität des geschilderten Gewebes mit Granulations- (Keim)-Gewebe aufmerksam und erklärt daraus die nahe Beziehung, in welcher die weichen Warzen zu den Sarkomen der Haut stehen (siehe unten).

§ 299. Verweilen wir noch einen Augenblick bei den pigmentirten Fleischwarzen. Bei den abnormen Pigmentzuständen der Haut haben wir nach *Virchow* im Allgemeinen vier Fälle zu unterscheiden: 1. Einfache Pigmentirung des Rete Malpighii ohne erhebliche Veränderung der Cutis. Sommersprossen, Leberflecken etc. 2. Pigmentirung der Cutis ohne erhebliche Veränderung des Rete Malpighii und der Epidermis. 3. Pigmentirung des Rete über einer ungefärbten Hyperplasie des Papillarkörpers. 4. Pigmentirung des Rete bei gleichzeitiger Pigmentirung der hyperplastischen Cutis. Die letzteren drei Kategorieen liefern die verschiedenen Formen

der pigmentirten Mäler, die letzteren zwei sind pigmentirte Warzen. Was die Ablagerung des Pigmentes anlangt, so geschieht diese in Form von gelben, braunen bis schwarzen Körnchen theils in die Zellen des Rete Malpighii und des Bindegewebes, theils ausserhalb der Zellen frei im Bindegewebe des Papillarkörpers. Die Masse des Pigmentes wird hier oft so gross, dass es absolut unmöglich ist neben den Pigmentkörnern noch irgend eine andere Besonderheit der Textur oder Structur zu entdecken. In langen Streifen reicht dasselbe in die Cutis hinab, begleitet die zu- und abführenden grösseren Gefässstämme. Als eine Seltenheit muss es angesehen werden, wenn in der Epidermis ausser dem Rete Malpighii auch die Kerne älterer Epithelzellen gleichmässig schwarz gefärbt sind, während doch sonst bei Zellenpigmentirungen gerade der Kern ungefärbt bleibt. Ich habe diesen Fall einmal beobachtet, finde ihn aber sonst nicht erwähnt.

c. *Heteroplastische Geschwülste.*

§ 300. Von den an der äussern Haut vorkommenden heteroplastischen Geschwülsten gehen zwei der wichtigsten vom Papillarkörper, resp. Epidermis und Papillarkörper aus, während die übrigen in der eigentlichen Lederhaut ihren Sitz haben. (Vergl. pag. 257. § 309). Jene sind das Epithelialcarcinom und das Sarkom.

Das so häufige Epithelialcarcinom der Haut wurde unserer Schilderung in § 133 ff. des allgemeinen Theils überall zu Grunde gelegt. Ich will mich daher gegenwärtig auf die Erörterung einiger Puncte beschränken, welche oben mit Rücksicht auf die Darstellung übergangen wurden. Zunächst ein Wort über die »örtliche Aetiologie der Geschwulst.«

Das Epithelialcarcinom der äusseren Haut findet sich bei weitem am häufigsten an der Uebergangskante der äusseren Haut in die rothe Lippenhaut. Kommt es anderwärts vor, so ist es in der Regel ein secundärer Zustand, d. h. es bildet sich an solchen Stellen, welche sich Jahre lang unausgesetzt in einer gewissen, pathologischen Vegetation befunden haben, ohne doch krebsig zu sein. In dieser Beziehung kommen 1) einige der eben betrachteten Hyperplasieen der Epidermis und des Papillarkörpers in Betracht, und zwar die Hauthörner, die harten Warzen und die Papillome. Man sieht, es sind ausschliesslich solche, bei denen von Hause aus der epidermidale Theil der Neubildung vorwiegend ist; unsere Eintheilung in § 288 erhält dadurch eine sehr ernsthafte klinische Folie.

Der Umschlag im Epithelialkrebs kommt dadurch zu Stande, dass sich die Grenze der Epidermis, mithin die Epidermis selbst, nach innen gegen das Bindegewebe zu vorschiebt und dadurch die Geschwulst einen zerstörenden, fressenden Charakter annimmt. In derselben Weise werden 2) hypertrophische und ectatische Haarbälge und Talgdrüsen, Atheromcysten und 3) Narben, namentlich der Kopfhaut, zum Ausgangspunct cancroider Neubildung.

Der Epithelialkrebs der äusseren Haut bietet ferner in Bezug auf die Generalisation dieser Geschwulstspecies einiges Interesse dar. Nur bei dem Epithelialkrebs der Haut sind nämlich bis jetzt Metastasen auf die benachbarten Lymphdrüsen beobachtet worden und ich will hier Gelegenheit nehmen das sehr wichtige histologische Detail dieser Metastase etwas eingehender zu erörtern.

Dasselbe liefert ein Hauptargument für die von uns verfochtene Entstehung der Epithelialzellen aus Elementen des Bindegewebes.

§ 301. Die allgemeine Regel, dass bei metastasirenden Geschwülsten die dem locus affectus zunächst gelegenen Lymphdrüsen zuerst erkranken, wird vom Epithelialkrebs besonders strenge eingehalten. Desshalb sehen wir beim Lippenkrebs die Submaxillarlymphdrüsen, beim Krebs des Penis oder der grossen Schamlippen die Inguinal-, beim Krebs der Kopfschwarte die Cervicalgruppe zunächst anschwellen. Gewöhnlich geht die Metastasirung überhaupt nicht weiter, weil die inzwischen erfolgten umfangreichen Zerstörungen, welche der Krebs am Orte seiner Entstehung angerichtet hat, den Tod des Patienten früher herbeiführen.

Die Anschwellung beginnt in der Regel an der Peripherie der Lymphdrüse. Diese bekommt mehrere Höcker, von denen sich dann allmählich einer durch besondere Grösse hervorthut und die anderen in sich aufnimmt. Schliesslich erreicht die Drüse etwa das Doppelte oder Dreifache ihres normalen Volumens. In der Regel kann man an mehreren benachbarten Drüsen an der einen die Anfänge, an der anderen ein mittleres Stadium, an einer dritten die vollendete Intumescenz beobachten. Die grössten Knoten (taubeneigross) enthalten fast immer eine central gelegene Erweichungscyste. Die kleineren und kleinsten zeichnen sich durch ihre weisse Farbe und ihre derbe trockene Beschaffenheit aus und heben sich scharf und deutlich von dem noch normalen Parenchym der Lymphdrüse ab. Dieses normale Parenchym ist aber wenigstens in der Nähe der kleinsten Knoten auch nur scheinbar normal. Das Mikroskop zeigt uns hier bereits sehr interessante Veränderungen, welche uns in die Lage setzen, ein ganz bestimmtes Urtheil über die erste Entstehung der Epithelialzellenmasse zu gewinnen.

§ 302. Der Lymphfollikel, bei den Lymphdrüsen der »Rindenknoten«, ist bekanntlich aus einem engmaschigen Netzwerk gebildet, welches einerseits die Blutgefässe trägt, anderseits die Lymphkörperchen enthält. Dieses Netzwerk besitzt an seinen Knotenpuncten Kerne und von allen Ansichten, welche über die Natur desselben aufgestellt sind, muss ich derjenigen zustimmen, welche ihm die Bedeutung eines durch Ausläufer anastomosirenden Zellennetzes beilegt. Die pathologische Histologie ist mehr als einmal in der Lage, Gründe für diese Ansicht beizubringen. Auch die cancroide Erkrankung der Lymphdrüsen knüpft an die zellige Natur des Reticulums an.

Gehen wir nämlich der Entstehung der bekannten Epithelialzellencylinder nach, so finden wir als erstes Zeichen der beginnenden Metamorphose kleine Gruppen von zwei bis fünf Zellen lose in einer ungewöhnlich grossen Lücke des Reticulums liegen. Diese Zellen sind bereits etwas grösser als gewöhnliche Lymphkörperchen und könnten sehr wohl für eingewanderte jüngere Epithelzellen gelten. Das Reticulum scheint durch die Zellenhäufchen auseinandergedrängt zu sein, denn seine Maschen verziehen sich parallel mit seiner Oberfläche und bilden so die erste Andeutung einer besonderen Abkapselung des Zellenhaufens, welche im Weiteren zum Krebsstroma wird.

Mit diesem passiven Verhalten des eigentlichen Maschenwerks steht aber das Verhalten seiner Kerne in geradem Widerspruch. Statt abgeplattet und kleiner zu werden, haben sie sichtlich an Umfang gewonnen, ein Protoplasmamantel umgiebt sie. So liegen sie in den verzerrten Maschen des Reticulums, so bedecken sie die ganze innere Oberfläche der besagten Lücken. Sie sind unstreitig das Material, durch welches das Zellenhäufchen in ihrer Mitte vergrössert wird.

Fig. 106. Epithelialcarcinom. Entstehung kleinster Knötchen in der Lymphdrüse. In einem bindegewebigen Stroma. *a.* vergrössern sich die Zellen, theilen sich und nehmen epithelialen Charakter an. $^1/_{500}$.

Einen Schritt weiter treffen wir auf einen kleinsten, aber in allen wesentlichen Bestandtheilen voll entwickelten Cancroidknoten, Fig. 106. Der mittlere rundliche Theil des Präparates besteht aus concentrisch geschichteten Epidermiszellen und ist als Perlknoten unzweifelhaft cancroider Natur. In weiterem Abstande umgiebt diesen Knoten ein Rahmen von fasrigem Bindegewebe, das Stroma mit sehr schön entwickelten Zellen. Die letzteren anastomosiren nach aussen hin mit den Zellen des Reticulums, nach innen stehen sie in einem ganz unzweideutigen Uebergangsverhältniss zu epithelialen Elementen, welche trotz ihrer sonderbaren netzförmigen

Anordnung den eigentlichen Leib des Zellencylinders ausmachen, dessen Mittelpunct durch den Perlknoten gebildet wird. Wenn es also wahr ist, was hier die Nebeneinanderordnung der Dinge deutlich ausspricht, so ist die Cardinalfrage, welche ich eben anregte, dahin entschieden, dass die Vergrösserung der Zellencylinder des Epithelialkrebses durch Apposition von Bindegewebselementen an ihrer Peripherie erfolgt.

§ 303. Das Sarkom der äusseren Haut zeigt in seiner Entstehungsgeschichte eine unverkennbare Analogie mit dem Epithelialkrebs der Haut. Es ist nicht das kleinste Verdienst, welches sich *Virchow* um die Sarkomlehre erworben hat, nachgewiesen zu haben, dass die Sarkome der Haut sehr gewöhnlich von solchen Stellen ausgehen, welche durch ihre anderweiten anatomischen Zustände dazu disponirt sind. Unter den örtlichen Prädispositionen nimmt die weiche, fleischige Warze eine ähnlich hervorragende Stelle ein, wie sie die harte Warze, das Blumenkohlgewächs, das Porrum und die Hauthörner für das Cancroid einnehmen. Diejenigen Hyperplasieen der Hautoberfläche also, bei welchen der bindegewebige Antheil überwiegt, drohen mit Uebergang in Sarkom. Vor allem sind es die gefärbten weichen Warzen, Naevus pigmentatus, von denen diese üble Neigung schon lange Zeit bekannt ist. Diese liefern dann nicht weisse, sondern pigmentirte Sarkome, so dass die örtliche Prädisposition selbst in einem Nebenumstande Geltung hat. Die Geschwülste, welche sich aus weichen Warzen entwickeln, pflegen auch in ihren grösseren Umrissen noch lange Zeit ihre Abkunft zu verrathen, indem sie sich als echte Fungi, d. h. wirklich pilzförmige Wucherung mit breiter Basis und überfallenden Rändern präsentiren. Aber auch die feinere Untersuchung ergiebt oft die Abstammung vom Papillarkörper noch bei sehr grossen Geschwülsten. Die eigentliche Cutis geht unverändert unter der Geschwulst hinweg, wenn sie auch von ihrer Bahn abgelenkt und in den Stiel hineingezerrt wird.

Ein zweites prädisponirendes Moment für Sarkomentwickelung bietet sich uns in den Narben dar. Die Narbensarkome werden auch unächte Keloide genannt. Mit dem Ausdrucke Keloid wird nach *Alibert* eine »narbenähnliche Geschwulst« der Haut bezeichnet. Sie bildet längliche, oft baumförmig verästelte Erhabenheiten von rother Farbe, glatter Oberfläche und derber Consistenz, und pflegt sich an zuvor ganz gesunden Stellen der Haut zu entwickeln. Das Gewebe scheint ebenfalls sarkomatös zu sein, doch fehlen genauere Untersuchungen. Anders ist es mit den unächten Keloiden. Diess sind Sarkome nicht sowohl aus Narben als statt der Narben. Das Rund- und Spindelzellengewebe soll bei einer gedeihlichen Narbenbildung nur vorübergehend auftreten und alsbald dem nachfolgenden Fasergewebe Platz machen. Behauptet sich das eine oder das andere über die ihm zukommende Zeit hinaus, häuft es sich zugleich in unverhältnissmässig grosser Menge an, so erhalten wir statt der Narbe eine Geschwulst, welche der Sarkomreihe angehört. Schon die fungösen Granulationen (§ 104) können unter diesem Gesichtspuncte betrachtet werden, von ihnen giebt es aber alle Uebergänge zu den üppigst wuchernden, bösartigsten Sarkomen.

Für sehr viele Fälle von Hautsarkom ist ausserdem noch durch *Virchow* eine locale Aetiologie nachgewiesen worden. Eine wiederholte Reizung und Entzündung

giebt am häufigsten den Anstoss zur Sarkomatosis, ein Fingerzeig mehr, dass unsere Parallelisirung der Sarkome mit der entzündlichen Neubildung auf einem inneren nicht bloss von der Form der Zellen hergenommenen Grunde basirt ist. (*Virchow*, krankhafte Geschwülste II, pag. 246 ff.).

§ 301. Eine besondere Betrachtung verdient das Fibrom des Papillarkörpers, welches sich vor den Fibromen anderer Organe durch seine grössere Weichheit auszeichnet und daher den Namen Molluscum erhalten hat. Das Fibroma molluscum (*Virchow*) ist in der Regel eine multiple Geschwulst, so dass wir in der Lage sind an einem Falle die verschiedensten Entwickelungsstufen kennen zu lernen. (Vergl. *Virchow*, krankhafte Geschwülste I, 325 und Titelkupfer). Eine kleine Gruppe von Papillen, vielleicht nur eine einzige (entschieden ist dieser Punct noch nicht) liefert das Material für ein rundliches Knötchen, welches von miliarem Umfange alle Grössenstufen bis zum Umfange eines Manneskopfes und darüber durchmachen kann. In seinem Innern folgen sich dabei die Stadien der Fibrombildung so, dass die jüngeren Knoten und die jüngeren Theile der älteren Knoten aus Rund- und Spindelzellengewebe, die älteren aus Fasergewebe bestehen. Auffällig ist nur der Umstand, dass das Faserstadium der Geschwulst niemals jene derbe Beschaffenheit verleiht, welche alten Narben oder den Corps fibreux des Uterus eigenthümlich ist. Das Molluscum bleibt stets weich und diess rührt, wie ich nach eigenen Untersuchungen aussagen kann, von einer eigenthümlichen Modification der Bindegewebsreifung her, welche durch die Complication mit Oedem zu Wege gebracht wird. Statt dass sich sonst das reifende Bindegewebe allseitig auf einen Punct, die ganze Masse auf ein kleineres Volumen zusammenzieht, zieht es sich hier auf gewisse die Masse baumförmig durchsetzende Linien zurück, welche im Wesentlichen durch den Verlauf der Gefässe bestimmt werden. Diese Modification der Faserbildung kommt überall da zum Vorschein, wo eine anderweitige Metamorphose der Parenchyminseln eine grössere Raumentfaltung erfordert; sie kommt z. B. vor bei der Bildung der Fettträubchen, bei den Enchondromen, Myxomen und Colloidcarcinomen. Das bindegewebige Stroma dieser Geschwülste repräsentirt den grösseren Theil der ursprünglichen keimgewebigen Anlage, welcher sich bei der specifischen Formentfaltung und der gleichzeitigen unverhältnissmässigen Volumszunahme des kleineren Theils in einen schmalen Rahmen für eben diese Knorpelinseln, Gallertkörner, Fettträubchen etc. umwandelt. In unserem Falle handelt es sich wie gesagt, um einen einfach wassersüchtigen Zustand, welcher sich wahrscheinlich in Folge von Circulationsstörung schon frühzeitig in den Molluscumknötchen einstellt. Das Oedemwasser will Platz haben. Schon während des rundzelligen Zustandes treten daher längliche Lücken in den Parenchyminseln der Geschwulst auf. (Fig. 107). Diese Spalten, welche das Oedemwasser enthalten, werden grösser, bald können wir von Bindegewebsbrücken reden, die von einem Gefässe zum andern hinüberziehen, und wenn schliesslich die Faserbildung vollendet ist, ist das Ganze ein Netzwerk von stärkeren Bindegewebszügen, dessen Maschen durch dünne Faserbündelchen überbrückt sind. (Fig. 107). Dass diese Structur ebenso weich, ja noch weicher sein muss, als das gewöhnliche Granulationsgewebe, liegt auf der Hand. Wenn daher Molluscum von mollis herkommt, wie kaum zu bezweifeln, so konnte

die Bezeichnung kaum passender gewählt werden, denn »Weichheit« ist während der ganzen Lebensdauer dieser Geschwülste ein hervorstechendes und unterscheidendes Merkmal derselben.

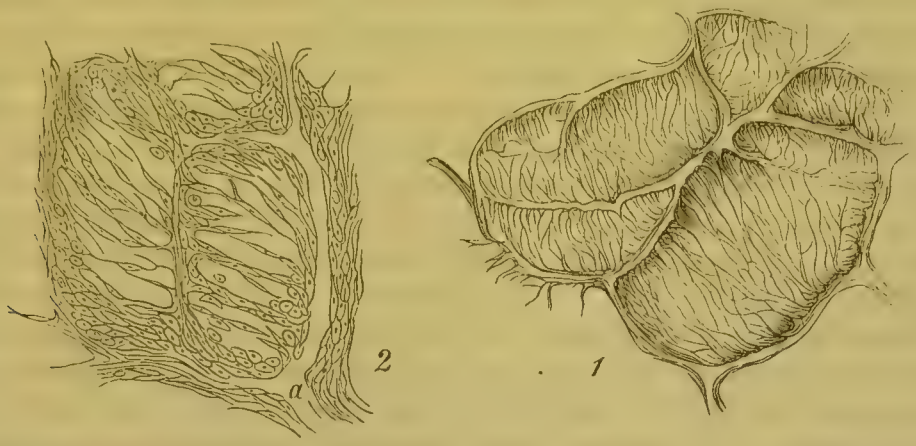

Fig. 107. Fibroma molluscum. 1. Vollendetes Gewebe, nach *Virchow*. 2. Unreifer Zustand. Bildung von Lücken in den Parenchyminseln. 1/200. Bei *a* ein Gefässlumen.

2. Krankheiten der Lederhaut und des Unterhautzellgewebes.

§ 305. Die Stellung, welche die Lederhaut in der pathologischen Gewebelehre einnimmt, wird selbstverständlich durch den wichtigen Umstand bestimmt, dass wir in ihr die grösste continuirliche Anhäufung von Bindegewebe vor uns haben, welche überhaupt im Organismus vorkommt. Wir dürfen daher von vornherein weniger eine Reihe von neuen und eigenthümlichen Erscheinungen als vielmehr eine sehr klare, ich möchte sagen paradigmatische Entfaltung der bekannten histologischen Fähigkeiten des Bindegewebes erwarten. In dieser Erwartung werden wir nicht getäuscht. Das Bindegewebe ist der Keimstock für die heteroplastische Neubildung und in der That mit Ausnahme des miliaren Tuberkels und des Colloidcarcinoms giebt es geradezu keine heteroplastische Neubildung, welche nicht in grösster Vollkommenheit an der Lederhaut zur Erscheinung käme, eine Anzahl derselben nämlich die leprösen, rotzigen und syphilitischen Neubildungen haben in der Haut einen ihrer Lieblingssitze. Der Lupus kommt ausschliesslich in der Haut vor, doch sehe ich mich genöthigt, auf Grund neuerer Untersuchungen, denselben als eine von den Talg- und Schweissdrüsen ausgehende Neubildung zu bezeichnen und ihm die Stelle unter den Krankheiten der Coriums, welche er noch bei den neuesten Autoren inne hat, zu versagen.

a. *Entzündung.*

§ 306. Die eigentliche Lederhaut ist nach einer sehr beachtenswerthen Untersuchung von *Rollet* so gebaut, dass stärkere Bündel von Bindegewebsfibrillen vom subcutanen Zellgewebe her schräg aufwärts steigen, sich im Aufwärtssteigen verästeln und mit den Nachbarn dergestalt kreuzen und durcheinanderschieben, dass ein ausserordentlich dichtes Flechtwerk daraus hervorgeht. Dazu sind die Fibrillen

selbst in ihrer Substanz sehr derb und bieten einer Erweichung und Auflösung lange Trotz. Beides aber, die Dichtigkeit des Filzes und die Derbheit des Materials, machen die eigentliche Lederhaut wenig geeignet, den Schauplatz von solchen Processen abzugeben, welche in kurzer Zeit viel Raum in Anspruch nehmen, insbesondere von eitrigen Entzündungen. Wir werden bei den von den Haarbälgen ausgehenden Entzündungen, — Acne und Furunkel — sehen, wie schwerfällig sich im gegebenen Falle die Lederhaut der acuten entzündlichen Bewegung gegenüber verhält. Ganz anders ist es mit dem subcutanen Zellgewebe. Hier ist nichts was einer einmal angeregten Eiterung Einhalt gebieten sollte. Die Fasern des arcolären Bindegewebes schleimig, weich, leicht schmelzbar, lassen zwischen sich Maschenräume und Lücken (die sogenannten Zellen), welche innen glatt und mit Flüssigkeit oder mit Fettträubchen gefüllt sind. In diesen Maschen, in der Umgebung der Fettträubchen ist Raum genug vorhanden, um dreimal soviel Flüssigkeit aufzunehmen. Dazu kommt, dass gerade hier, zwischen Haut und Muskeln durch Lymph- und Blutbahnen ein sehr reger Verkehr von Ort zu Ort unterhalten wird, kurz es ist Alles dazu gemacht, der Ausbreitung eines subcutanen Eiterungsprocesses möglichst Vorschub zu leisten.

Diese Verhältnisse müssen wir uns bei den acuten Hautentzündungen stets gegenwärtig halten. Wir begreifen daraus den Ablauf der Phlegmone, bei welcher sich die Lederhaut als ein nur zu haltbarer Damm erweist, welcher sich dem Abfluss des subcutanen Eiters entgegenstellt. Für die pathologische Histologie fällt beim Studium dieser Entzündung nichts Erheblich-Neues ab. Sie sind die grossartigsten Paradigmata der Eiterung und Abscessbildung, wie wir sie im Allgemeinen Theil (§§ 90 ff.) geschildert haben.

b. *Hypertrophie.*

§ 307. Als Hypertrophie der Lederhaut und des subcutanen Bindegewebes haben wir eine der eigenthümlichsten und interessantesten Hautkrankheiten, die sogenannte Elephantiasis Arabum anzusehen. Der Name bezieht sich auf die auffallende Aehnlichkeit einer mit dieser Krankheit begabten unteren Extremität mit einem Elephantenfusse. Die gewaltig vergrösserte Cutis hängt nämlich in breiten, plumpen Säcken am Unterschenkel und über den Fussrücken herab, so dass die Zehen noch eben darunter hervorschauen. Der Durchschnitt zeigt die bekannte Structur der Cutis, nur in vergrössertem Maassstabe. In Bezug auf die Aetiologie des Processes will ich hier nur soviel bemerken, dass uns mancherlei Gründe bestimmen könnten, ihn als eine chronische Entzündung aufzufassen. Wir sprangen oben von der Schilderung des Eczema rubrum ab, als wir zur Besprechung der chronisch-entzündlichen Verdickung der Cutis kamen. Wir konnten uns diese für das Capitel Elephantiasis aufsparen, weil kein wesentlicher anatomischer Unterschied zwischen diesen beiden Fällen von Hauthypertrophie besteht. Ferner ist es in den Ländern, wo die Elephantiasis endemisch vorkommt (den tropischen und subtropischen Ländern) eine bekannte Thatsache, dass die Störung regelmässig mit solchen Vorgängen beginnt, welche den Charakter des Erysipels an sich tragen. Im Laufe dieser Entzündungen schwellen die Lymphdrüsen an, welche die Lymphe des entzündeten

Theils zunächst in Empfang nehmen, bei Erysipelen des Beines die Inguinaldrüsen, bei Erysipelen des Armes die Axillardrüsen, bei solchen des Gesichtes die Drüsen des Cervicalstranges. Diese Anschwellung geht nicht wieder zurück. Die Lymphwege in der Drüse bleiben dauernd verlegt. Es erfolgt eine Lymphstauung, ein Nichtabfluss des Ernährungsfluidums und diese ist als die nächste Ursache der eintretenden Hypertrophie anzusehen.

§ 308. Der histologische Process der Elephantiasis ist nach den vorhandenen Untersuchungen erst in seinen allgemeinsten Umrissen zu skizziren. Von *Teichmann* wird angegeben, dass sich die ebenerwähnte Ectasie der Lymphgefässe bis in die Anfänge derselben im Papillarkörper der Haut verfolgen lasse. *Virchow* fügt hinzu, dass von Anfang an in den elephantiastischen Theilen ein irritativer Zustand an den Elementen des Bindegewebes nachweisbar sei, so zwar, dass Kernwucherung und Vermehrung der Zellen durch Theilung namentlich in den Anfängen der Lymphgefässe gefunden würden. Die kleinen Lymphgänge sind mit einem sehr reichen, ungewöhnlich dichten Epithelialstratum ausgekleidet. Diess würde auf einen unmittelbaren Anschluss der Neubildung an das hauptsächlichste ätiologische Moment, die Ectasie der Lymphwege hindeuten.

Ich bin leider nicht in der Lage, über die Anfänge der Elephantiasis aus eigener Erfahrung reden zu können. Ich hatte nur Gelegenheit, die späteren Stadien einer genaueren histologischen Analyse zu unterwerfen. Blut- und Lymphgefässe spielen auch hier eine grosse Rolle, was aber am meisten in die Augen fällt, ist die Volumszunahme und gleichzeitige Verdichtung der vorhandenen Bindegewebsbündel. Wie, fragen wir uns, kommt diese zu Stande? Die Cutis ist ein Flechtwerk. Auf einem Durchschnitte sind daher die Bindegewebsbündel theils der Quere, theils der Länge nach, theils in allen möglichen schrägen Richtungen getroffen. Suchen wir nun eine Stelle, wo zufällig ein Bündel längs verlaufenden Fasern mit seinem einen Ende auf ein Bündel quer oder schräg durchschnittener aufstösst (Fig. 108), so finden wir, dass die längsverlaufenden Fasern an solchen Stellen auseinander weichen und die querdurchschnittenen in ihre Mitte aufnehmen. Sie bilden ein Gerüst, dessen Bälkchen sich zierlich zwischen den Fasern des querdurchschnittenen Bündels hindurchziehen. Dieses Gerüst aber ist von einer sehr viel weicheren, zarteren Beschaffenheit als die Hauptfasern. Es bricht das Licht weniger stark, nimmt auch die Carminfärbung weniger willig an als jene. Selbstverständlich findet sich ein ganz allmählicher

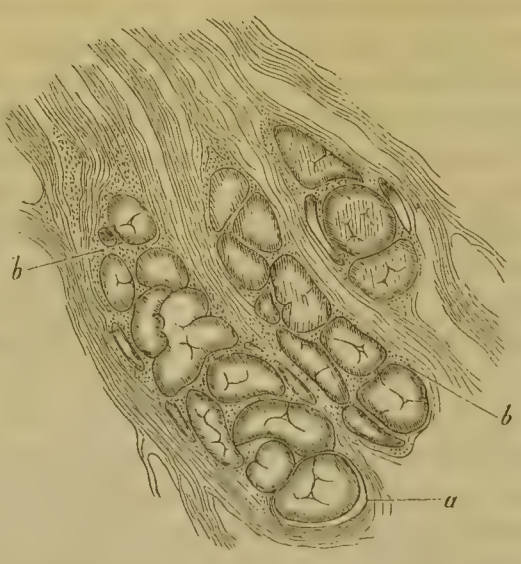

Fig. 108. Elephantiasis. Längs- und Querschnitte cutaner Bindegewebsbündel. *a*. Lymphatische Räume im Umfange querdurchschnittener Bündel sichtbar. *b*. Protoplasma, aus welchem sich die Bündel verlängern und verdicken. $^1/_{500}$.

Uebergang von der einen zur anderen Qualität, mit anderen Worten: die Bindegewebsbündel der elephantiastischen Haut lösen sich an ihren beiderseitigen Enden in eine Anzahl feiner und weicher Fasern auf, welche ein Gerüst bilden für die mittleren Partieen anderer, quer oder schräg zu ihnen verlaufender Bündel. Von Keimgewebe habe ich bei meinen Untersuchungen keine Spur entdecken können. Soll ich also meine Meinung darüber sagen, wie die Vermehrung des cutanen Bindegewebes in den späteren Stadien der Elephantiasis erfolgt, so kann ich die Wahrscheinlichkeit nicht in Abrede stellen, dass zunächst die Verlängerung der Fibrillen aus dem weichen Material an ihren Enden vor sich geht, welche sich zu diesem Ende allmählich verhärtet. Die Hauptstütze dieser Ansicht ist freilich der Nichtbefund irgend eines anderen productiven Processes innerhalb der hyperplastischen Cutis, aber sie erläutert doch in sehr plausibler Weise den Befund des unbewaffneten Auges. Das Dickenwachsthum der Fasern erfolgt anfangs aus demselben Material, aus welchem das Längenwachsthum erfolgt. Diess klingt zwar etwas paradox. Wir erinnern uns aber, dass die weichen Enden der Fasern zugleich einen anschmiegsamen Kitt für solche Bündel bilden, welche in anderen Richtungen verlaufen. Warum sollte nicht dasselbe Baumaterial die einen Fasern in der Länge, die anderen in der Dicke vergrössern? Das Dickenwachsthum ist jedoch ein beschränktes. Sobald die Faser auf dem Durchmesser von durchschnittlich ½ Millimeter angelangt ist, setzt sie sich scharf von dem umgebenden Kitt ab; dann bildet sich ein wirklicher Zwischenraum aus, der die Faser auf kürzere oder längere Erstreckung völlig isolirt. Diese Räume hängen sicherlich mit dem Lymphgefässsystem zusammen und enthalten jene grossen Quantitäten klarer gerinnbarer Lymphe, welche von der frischen Schnittfläche einer elephantiastischen Haut abfliesst. Am schönsten entwickelt sind sie stets an der Grenze zwischen Cutis und subcutanem Bindegewebe. Hier befinden sich auch die dicksten Faserbündel. Aufwärts in den mehr äusseren Lagen der Cutis sind die Fasern dünner, von interfibrillären Spalten ist nichts zu sehen, ebensowenig von ectatischen Lymphgefässen, wie man nach den Erfahrungen von *Virchow* und *Teichmann* über die Anfänge des Processes vermuthen sollte. Viel auffälliger ist jedenfalls das Verhalten der Capillargefässe. Das Capillarnetz der Cutis ist nicht dichter und reicher als normal, im Gegentheil es ist offenbar das alte Capillarnetz über einen grösseren Raum gespannt, aber die einzelnen Gefässe sind weit, klaffend, ihre Wandungen mit dem umgebenden Bindegewebe verschmolzen. Wie die Gänge des Bohrwurmes in altem Holz, so nehmen sich die Gefässlumina in der derben Substanz der Cutis aus. Ich möchte diesen Zustand als ersten Grad der cavernösen Metamorphose bezeichnen und daran erinnern, dass *Hecker* eine angeborene Elephantiasis beschrieben hat, wo das Gewebe ganz deutlich den cavernösen Habitus an sich trug. Indessen findet sich bei allen Fibromen dasselbe Verhalten der Blutgefässe und es bedarf doch erst noch eines ganz besonderen längs der Gefässlumina Platz greifenden Schrumpfungsprocesses, um aus einem gewöhnlichen Fibrom ein cavernöses Fibrom zu machen. (Vgl. § 157).

Von der Cutis aus dringt die elephantiastische Hyperplasie in das Unterhautzellgewebe vor; die Fascien nehmen Theil, endlich das intermusculäre und periostale Bindegewebe. Die eingeschlossenen höheren Organe, als Muskeln und Nerven gehen

atrophisch zu Grunde, ebenso das Fettgewebe. Das periostale Wachsthum führt zur appositionellen Vergrösserung des Knochens. Zahllose Exostosen bedecken die Oberfläche und gerade hier kann man sich überzeugen, dass nicht bloss das Periost, sondern auch das dem Periost zunächst liegende intermusculäre Bindegewebe ächten Knochen zu erzeugen vermag. — Auf der anderen Seite theilt sich die Hypertrophie der Cutis dem Papillarkörper mit. Der Papillarkörper ist ja nur die äusserste Schicht der Cutis. Sehr gewöhnlich ist daher die elephantiastische Haut mit hyperplastischen Papillen, unter anderen oft mit spitzen Stacheln bedeckt, welche der Oberfläche das Ansehen einer Rinderzunge verleihen. Stets aber ist der Process in den tieferen Schichten der Cutis weiter verbreitet als in dem Papillarkörper, der letztere wird erst secundär in Mitleidenschaft gezogen.

c. *Heteroplastische Geschwülste.*

§ 309. Anlangend die heteroplastischen Geschwülste der Haut, so können wir uns im Hinweis auf die Erörterungen des allgemeinen Theils kürzer fassen. Diess gilt insbesondere von Myxom und Lipom, welche mit Vorliebe vom Unterhautzellgewebe ausgehen, desgleichen von der cavernösen Geschwulst und den etwa zu beobachtenden subcutanen Sarcomen und Fibroiden.

Die verschiedenen Species des Carcinoms finden sich an der Haut meist secundär, sei es, dass ein Carcinom tiefer gelegener Theile, z. B. einer Lymphdrüse, eines Muskels oder Knochens, per contiguum zur Haut empordringt, sei es dass in den späteren Stadien der Carcinomatose eine wirkliche Metastase in der Haut erfolgt. Meist handelt es sich dann um flache Knoten von Erbsen- bis Haselnussgrösse, die in grösserer Anzahl namentlich die Haut des Rumpfes einnehmen. Elfenbeinartiger Hautkrebs (*Alibert*) oder Cancer en cuirasse (*Cruveilhier*) wird ein Scirrhus der Brustdrüse genannt, wenn sich derselbe in kleineren, dichtstehenden Knoten über die Haut der ganzen vorderen Brustseite verbreitet und letztere in eine starre, brettähnliche, weiss durchscheinende, oberflächlich glatte und glänzende Schwarte verwandelt hat.

§ 310. Die leproše, syphilitische und — wenn ich Unrecht habe[1] — auch die lupöse Neubildung bilden in Rücksicht auf die pathologische Histologie eine natürliche Krankheitsfamilie, welche sich im System durch eine eigenthümliche Zwitterstellung zwischen Entzündung und Geschwulstbildung auszeichnet. Das Endziel der geweblichen Formentfaltungen, den höchsten Punct, der erreicht wird, bildet ein Keimgewebe, welches den bekannten entzündlichen Proliferationen des Bindegewebes so nahe steht, dass *Virchow* dasselbe geradezu als Granulationsgewebe, die ganze Gruppe aber als Granulationsgewächse bezeichnet. Dessenungeachtet wird niemand daran denken, dieselben einfach der entzündlichen Neubildung zuzurechnen; man wird sie zum wenigsten specifische Entzündungen heissen. Diese Specificität liegt aber nicht allein in den ätiologischen Verhältnissen, sondern allerdings auch in demonstrirbaren anatomischen Charakteren. Schon die Art der Anhäufung des Keimgewebes verdient beachtet zu werden. Das Keimgewebe erscheint als knotige (tuberöse) Einlagerung in das Bindegewebe der Cutis. Die einzelnen Knoten

1) Vgl. § 305, den Schlusssatz.

erreichen die Grösse einer Erbse, selbst einer Kirsche und darüber. Dergleichen würde in der Geschichte der entzündlichen Neubildung kaum vorkommen, und verdient eher die Bezeichnung einer sarkomatösen Geschwulst. Wichtiger als die genannte Eigenthümlichkeit ist das längere Verharren der Neubildung auf der Grenzscheide zwischen Organisation und Zerfall. Ganz allmählich — so scheint es — stellt sich entweder Bindegewebsbildung, oder Eiterung, oder fettige Entartung der Zellen mit schleimiger Erweichung der Grundsubstanz ein. Es kommt zu einer Reihe ganz charakteristischer Zwischenstadien, welche von uns zur Unterscheidung der einzelnen Mitglieder der Gruppe benutzt werden können.

§ 311. Ueber das Gumma syphiliticum wurde bereits an einem anderen Orte ausführlicher gehandelt (§ 235). Hier war die partielle Fettmetamorphose des gebildeten Granulationsgewebes, die Entstehung käsiger Heerde innerhalb einer grösseren Continuität neugebildeten Bindegewebes das hervortretendste Merkmal anatomischer Specificität. Das Hautgumma weicht hiervon durch einen etwas schnelleren Verlauf und andere Ergebnisse ab. Das Hautgumma kommt selten vereinzelt vor; meist sind ihrer mehrere vorhanden, die in Gruppen gestellt einen gewissen Theil der Hautoberfläche einnehmen. (Lupus syphiliticus). Die Knoten sitzen im Parenchym der Cutis selbst, und wenn sie auch keine sichtbare Hervortreibung bedingen, so kann man sie desto besser durch das Gefühl wahrnehmen. Die eigenthümliche Härte, welche sie anfangs auszeichnet, pflegt ziemlich frühzeitig in die entgegengesetzte Beschaffenheit überzugehen. Es ist bekannt, dass gerade das Hautgumma schnell erweicht. Fettiger Zerfall und Eiterung reichen sich hierbei die Hand, indem sie sich wie so oft als Glieder einer Kette erweisen, in welcher die Eiterbildung eine Auslösung von Zellen aus dem organischen Verbande und die fettige Entartung die unmittelbare Folge dieser Isolirung, nämlich die Atrophie und das Absterben dieser Elemente bedeutet. Demnächst bricht der Erweichungsheerd auf, entleert seinen Inhalt und es bleibt ein scharfbegrenzter Substanzverlust zurück. Boden und Wandung desselben sind auf die Dicke einer Linie und darüber mit jungen Zellen infiltrirt und haben daher einen weisslichen Anflug in der Farbe und eine derbe, speckige Consistenz. Ein dünnes, wenige Zellen und fettigen Detritus enthaltendes Transsudat wird abgesondert; langsam lösen sich die anstehenden Bindegewebsbündel auf und so vergrössert sich das Geschwür fort und fort, bis dieser Vergrösserung durch eine kräftige antisyphilitische Behandlung Einhalt geboten wird. Dann erst erhebt sich eine bleibende Schicht von Keimgewebe am Boden des Geschwürs, dann erst kommt es zur Narbenbildung.

Die syphilitische Narbe zeichnet sich durch ihr bedeutendes Retractionsvermögen aus. Indem sie die gesunde Nachbarschaft in hochgradigster Weise verzerrt, schmilzt sie selbst beinahe zu einem Nichts zusammen und macht es uns nach längerer Zeit oft ganz unmöglich aus der Anwesenheit einer Narbe auf den einstmaligen Bestand eines syphilitischen Geschwüres zu schliessen. Auch diese Eigenschaft lässt sich bis jetzt aus dem mikroskopischen Befunde nicht erklären. Die syphilitische Narbe zeigt genau dieselbe Beschaffenheit, dieselbe Stadienfolge bei ihrer Entstehung, wie jede andere Narbe. Die Blutgefässe gehen allerdings gänzlich zu

Grunde, an Injectionspräparaten erscheint die syphilitische Narbe wie eine Lücke im Gefässnetz der Haut, aber es fragt sich, ob nicht die kräftige Zusammenziehung des Bindegewebes die Ursache jener vollständigen Gefässobliteration ist.

Soweit die Entwickelung eines einzelnen syphilitischen Hauttuberkels. Das Entstehen und Vergehen von zahlreichen derlei Knoten nebeneinander bildet die Grundlage des syphilitischen Lupus. Bald sind die Knoten klein und oberflächlich, bald gross und tiefsitzend. In jenem Falle pflegen sie sich um einen erstergriffenen Punct concentrisch anzusetzen, es entstehen scheibenförmige Geschwüre, welche ringförmig werden, wenn die Mitte heilt und eine Narbe bildet (Lupus syphil. serpiginosus). Im letzteren Falle entstehen tiefe, bis in das Zellgewebe reichende Geschwüre (Lup. syph. exulcerans). Auch ein hypertrophischer Lupus syphiliticus kommt vor, wenn nämlich eine sehr umfangreiche Bindegewebsneubildung die Basis ist, in welcher sich die verhältnissmässig kleinen und einzelnen Knötchen bilden.

§ 312. Die pathologische Anatomie der Lepra war uns bis vor kurzer Zeit ein ziemlich unbekanntes Land. Erst im Jahre 1848 erschien in Paris ein Werk von *Danielsen* und *Boek* über die Norwegische Spedalsked, welches sich durch vortreffliche Abbildungen auszeichnet. Seither hat *Virchow* die Angelegenheit in die Hand genommen und sie in seinem oft citirten Werke »über die krankhaften Geschwülste« auf das Eingehendste erörtert. Das histologische Studium hat es bei allen Affectionen, welche im Laufe der Lepra beobachtet werden, mit einer fundamentalen, überall wiederkehrenden Veränderung des Bindegewebes zu thun, welche an der Haut zu den bekannten leprösen Hautknoten führt. Nachdem längere Zeit fleckige Röthungen und beulenartige Anschwellungen der Haut voraufgegangen sind, entwickeln sich in der Dicke der Cutis oder auch im subcutanen Bindegewebe zahlreiche Knoten von Haselnuss- bis Wallnussgrösse, hart und je nach dem Sitze mehr oder weniger prominent. Diese Knoten geben der Haut eine höckrige Oberfläche und führen, da sie vorzugsweise an Gesicht und Händen zur Entwickelung kommen, zu der widerlichsten Verunstaltung. Die mikroskopische Analyse ergab *Virchow* überall dasselbe Resultat. Die Knoten bestanden durchweg aus einem sehr zellenreichen Granulationsgewebe. Dasselbe reicht vom Rete Malpighii bis zur subcutanen Fettschicht; es umgiebt die Haarbälge und Talgdrüsen und indem es störend in den Ernährungsprocess dieser Theile eingreift, bringt es dieselben zur Atrophie. So kommt es, dass die Lepraknoten, auch wenn sie am behaarten Theil der Kopfhaut sitzen, stets haarlos an ihrer Oberfläche erscheinen. Die beifolgende Abbildung ist eine Copie der Fig. 178 aus *Virchow*: krankhafte Geschwülste, und stellt das Lepragewebe bei stärkerer Vergrösserung dar. *Virchow* fügt hinzu, dass er nirgendwo die fortschreitende Entwickelung einer einfachen spindel- oder stern-

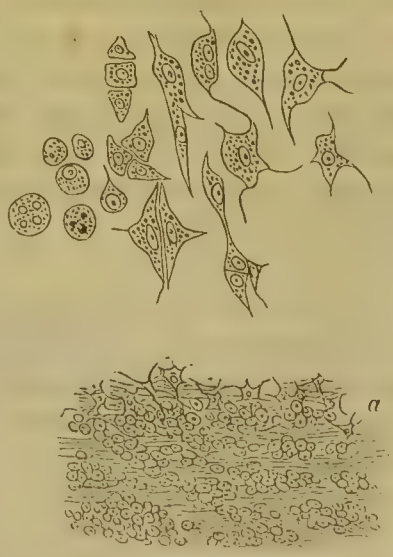

Fig. 109. *a*. Lepragewebe, nach *Virchow*. Zellen in Theilung.

förmigen Bindegewebszelle durch alle Stadien der Kern- und Zellentheilung so ausgezeichnet gesehen habe als hier. Durch die Theilung werden die Zellen zugleich kleiner und zahlreicher, die Intercellularsubstanz schwindet bis auf ganz schmale, durch Essigsäure sich körnig trübende (also wohl schleimhaltige) Streifen. Endlich resultirt die in Fig. 109*a* wiedergegebene Textur, welche als Keimgewebe in bester Form angesprochen werden darf. Bis dahin ist also der Lepraknoten zwar durch seine Grösse und die Multiplicität seiner Erscheinung vor der syphilitischen Neubildung gekennzeichnet, aber in der Bildung des Granulationsgewebes ist eine Uebereinstimmung vorhanden, wie sie grösser nicht gedacht werden kann. In dieser Beziehung fangen die Differenzen erst bei der Rückbildung an. Das Lepragewebe geht zwar ebenfalls durch fettige Entartung einerseits und Eiterung anderseits zu Grunde, charakteristisch aber ist die lange Dauer des precären Zustandes. Denn precär kann man füglich den Zustand eines Gewebes nennen, welches zahlreiche ernährungsbedürftige Elemente enthält und mit diesen an die Stelle eines sehr viel kleineren und zellenärmeren Parenchyms getreten ist, ohne dass eine gleichzeitige Blutgefässneubildung die Ernährungsmittel gesteigert hätte. Man erwartet regressive Metamorphosen oder den Eintritt der Vereiterung. Aber beide lassen auffallend lange auf sich warten. Endlich nach Verlauf von Jahren wird der Knoten weicher, die Grundsubstanz verflüssigt sich etwas, die Zellen gehen zum Theil fettig zu Grunde, aber nur wenn die Neubildung sehr beschränkt war, kann eine völlige Rückbildung eintreten. Der Uebergang in Eiterung und Geschwürsbildung findet nur dann statt, wenn der Knoten den Unbilden der Natur und anderen Reizungen in aussergewöhnlicher Weise Preis gegeben wird. Dann bewirkt eine mässige Zunahme der Zellenproduction die Umwandlung des Lepraknotens in Eiter, welcher sich nach aussen entleert und nach seiner Entleerung einen entsprechenden Substanzverlust zurücklässt. Das lepröse Geschwür liefert nach diesem einen dünnen saniosen Eiter, welcher zu bräunlichen Krusten einzutrocknen pflegt.

Auch bei den übrigen der Lepra eigenthümlichen Störungen spielt die geschilderte Neubildung eine hervorragende Rolle. Die Anästhesie der Haut wird z. B. durch Knotenbildung an den Nerven hervorgebracht, die freiwilligen Exarticulationen der Glieder durch das allmähliche Tieferdringen der Infiltration einerseits, anderseits durch eine schmerzlose Vereiterung der Gelenke, welche schliesslich zur Abtrennung führt.

§ 313. Die von den Pferden übertragene Rotzkrankheit äussert sich gleichfalls in der Hervorbringung von knotigen Ablagerungen im Unterhautzellgewebe, welche ganz aus Keimgewebe bestehen, sich aber durch eine bedeutend schnellere und zwar stets eitrige Metamorphose vor den syphilitischen und leprösen Knoten auszeichnen.

3. Krankheiten der Haarbälge und Talgdrüsen.

1. Secretverhaltung.

§ 314. Der Haarbalg mit den ihm anhängenden Talgdrüsen ist eine der sinnreichsten anatomischen Einrichtungen des Körpers. Die ganze Art der Einfügung des Haares in die Haut, die ingeniöse Pflege, welche ihm noch innerhalb der Haartasche zu Theil wird, Alles leuchtet unserem Verstande so wohl ein. Aber es geht auch damit, wie mit manchem sehr sinnreichen Apparate aus Menschenhand. Beide kommen leicht in Unordnung. Es ist gewiss wunderbar fein und praktisch, wie sich das wachsende Haar in seiner Scheide voranschiebt und gerade an der engsten Stelle derselben die Mündungen der Talgdrüsen streift, welche es mit ihrem Secret einölen und gegen die Unbilden stählen, die ihm unmittelbar darauf an der freien Luft zustossen werden. Aber dieser enge Anschluss des Haares an den Hals der Haartasche hat auch seine Schattenseite. Es fehlt wenig zur vollkommenen Absperrung des Follikels. Eine leichte Anschwellung des subepidermidalen Bindegewebes, eine mässige Mehrabsonderung von Epidermiszellen genügt, um den Rest von Spielraum, welcher noch in der Follikelmündung vorhanden ist, zu beseitigen. Auf die Obturation des Ausführungsganges folgt dann die Retention des Secretes, folgt eine ganze Reihe von Retentionskrankheiten der Haarbälge. Diese sollen hier zunächst ins Auge gefasst werden.

§ 315. Um bei den Ursachen der Retention noch einen Augenblick stehen zu bleiben, so dürfte eine äussere Verklebung der Haarfollikel durch Schmutz und Unreinigkeit wohl nur sehr selten in Frage kommen. Das müsste schon eine ganz besonders eindringliche und dabei zähe und schmierige Substanz sein, wenn sie nicht durch das kraftvolle Wachsthum des Haares aufgehoben und beseitigt werden sollte. Wichtiger ist jedenfalls die bereits angedeutete Mehrabsonderung von Epidermis mit gleichzeitiger Anschwellung des subepidermidalen Bindegewebes am Halse der Haartasche. Bei einer der hier zu besprechenden Krankheiten, nämlich bei der Acne, sind diese beiden Erscheinungen Coëffecte eines subinflammatorischen Zustandes und es scheint erlaubt, auch für andere mit Entzündung complicirte Formen die gleiche Aetiologie anzunehmen. Aber Alles diess verschwindet gegenüber einem Umstande, welcher die Frage nach der Art und Weise der Verstopfung überhaupt als eine ganz secundäre, unwichtige erscheinen lässt, ich meine gegenüber den günstigen Chancen, welche der anatomische Bau der Haarfollikel einer Ablagerung und Anhäufung des Secretes auch ohne Verstopfung des Ausführungsganges darbietet.

Der Haarbalg ist — man wolle nur einen Blick auf Fig. 99 werfen — von keulenförmiger Gestalt; er ist am Fundus weiter als am Ausführungsgang; seine Wandungen sind etwas gegen den Fundus geneigt, insbesondere aber hat derjenige Theil der Follikelwand, welcher die Zwiebel umgiebt, eine geradezu von der Hautoberfläche abgewandte Stellung. Daraus folgt, dass die Absonderungsproducte der Follikelwand an dieser selbst ein Hinderniss bei ihrer Entleerung finden. Nur dem energischen Wachsthum des Haares

ist es zuzuschreiben, wenn dessenungeachtet die abgestossenen Zellen der Haarbalg-Epidermis nicht im Fundus liegen bleiben. Das wachsende Haar reisst sie mit sich fort, und hierzu mögen es die nach aufwärts und aussen gerichteten Schüppchen seiner Cuticula noch besonders befähigen. Das Haar fegt — so zu sagen — selbst den Recessus aus, in welchem es steckt. Aber es liegt auf der Hand, dass diese Selbstreinigung des Apparates nur auf einen sehr mässigen Grad von epidermidaler Abschilferung seitens der Follikelwand eingerichtet ist. Jede, auch die geringste Steigerung der letzteren wird dazu führen müssen, dass das Mehrabgesonderte liegen bleibt. Die Frage: was verstopft den Follikel? wird ganz müssig. Wir hätten uns vielmehr überlegen sollen, wie es bei dem eigenthümlichen Bau des Haarbalgs möglich ist, dass unter normalen Verhältnissen keine Retention des Secretes eintritt. Das ist meines Erachtens der einzig richtige Standpunct, den wir in die sonst so räthselhafte Aetiologie der Haarbalgretentionen einzunehmen haben. Wir finden den Anfang der Störung in einer Mehrabsonderung an der innern Oberfläche des Follikels, welche genügt, um auch die Retention zu erklären.

In den meisten Fällen ist die Mehrabsonderung der Haarfollikel ein Leiden der ganzen Hautoberfläche, an welchem die Recessus in ihrer Weise Theil nehmen. Leute, welche viel Hautschmeer absetzen, denen Haare und Nägel besonders schnell wachsen und die stets den Kopf voll Schinnen haben, junge Menschen in der Pubertätsentwicklung sind daher besonders für die Retentionskrankheiten der Haarbälge disponirt. Ausserdem finden wir sie gern in der Umgebung von Epidermidalkrebs, Warzen, wo überall eine Epidermidalwucherung wesentlicher Bestandtheil der anatomischen Veränderung ist.

§ 316. Gesetzt nun wir haben es mit einer Hypersecretion im Innern des Haarfollikels zu thun, so wird es sich zunächst fragen, ob dieselbe den Haarfollikel in seiner Totalität betrifft oder nur einen Abschnitt desselben. Ersteres ist der Fall bei Comedo. So nennt man einen Zustand, bei dem die Haartasche in ihrer ganzen Länge gleichmässig durch angesammelte epidermidale Massen ausgedehnt ist. Die Haut ist an dieser Stelle leicht erhoben und wenn man einen starken Druck von zwei Seiten ausübt, so schiesst ein weisses Pfröpfchen hervor, welches an seinem freien Ende schwarz aussieht und daher den Vergleich mit einem lebenden Wesen, etwa einer Obstmade, veranlasst hat, (Comedo, Mitesser). In Wahrheit schaute dieses Ende aus der Haartasche hervor und wurde durch Schmutz so schwarz gefärbt. Vertheilt man behufs mikroskopischer Untersuchung den Pfropf in einem Tropfen Wasser, so findet man nichts als Epidermisschuppen, welche hie und da durch Fetttropfen dunkel punctirt erscheinen. Daneben Fetttropfen die von den Talgdrüsen geliefert wurden. Nach *Gustav Simon* kommt auch eine sehr kleine sechsbeinige Milbe mit langem Hinterleib, ein Acarus folliculorum, gerade hier häufiger als in normalen Haartaschen zur Beobachtung. Ich kenne dieselbe aus eigener Anschauung nicht. Comedonen finden sich vorzugsweise an den Nasenflügeln, dem Nasenrücken, demnächst am Rücken, also überall da, wo die Haut nur mit Lanugohärchen bekleidet ist. Die Follikel des Haupt- und Barthaars bleiben davon verschont.

§ 317. Ein anderes anatomisches Bild resultirt, wenn nicht der ganze Haarbalg, sondern nur der Fundus folliculi der Sitz der Hypersecretion ist. Die Epidermismassen schichten sich dann ohne Weiteres um einen durch ein rundes Zellenhäufchen gebildeten Mittelpunct, es entsteht eine Epidermiskugel, welche sich von dem Perlknoten des Epidermidalkrebses nur durch ihre bedeutende Grösse unterscheidet. Hat die Kugel die Grösse eines Hirsekornes erreicht, so schimmert sie mit gelbweisser Farbe durch die bedeckende Epidermis hindurch und wird dann Milium oder Grutum genannt.

§ 318. Eine dritte Form heisst Meliceris von der honigähnlichen Beschaffenheit des Follikelinhaltes, welche durch eine reichlichere Beimengung von Oel aus den Talgdrüsen zu den epidermidalen Massen hervorgebracht wird. Wird die Erhebung der Oberfläche stärker, drängt sich der gefüllte Hautfollikel mehr und mehr über das Niveau der letzteren hervor und nimmt gleichzeitig das Bindegewebe des Papillarkörpers durch Hyperplasie an dem Processe Antheil, so entsteht das Molluscum contagiosum. Dieses ist also eine erbsengrosse, an der Oberfläche unebene Warze, welche sich schliesslich von anderen sonst ganz ebenso beschaffenen weichen Warzen nur dadurch unterscheidet, dass sie in ihrer Mitte einen erweiterten, Fett und Epidermis in reichlicher Menge absondernden Haarbalg enthält. Ein primärer Verschluss des Haarbalgs ist, beiläufig gesagt, bei dem Molluscum contagiosum am wenigsten nachzuweisen. Bei den grösseren Geschwülsten klafft die Mündung nicht selten so weit, dass sich der Inhalt mit Leichtigkeit ausdrücken lässt. Dieser Inhalt soll die Fähigkeit haben, auf der Haut eines gesunden Individuums die nämliche Störung hervorzurufen. Es ist eine Sage ohne jeden historischen Hintergrund; sie hat aber zu dem bedenklichen Beiwort »contagiosum« Veranlassung gegeben.

§ 319. Das Acrochordon ist ein kleiner, oft sehr lang gestielter Polyp der Haut. Es nimmt sich aus, als hinge da ein kleines, krauses, braungefärbtes Wärzchen an der Haut des Halses oder Rumpfes herab. Untersucht man das Köpfchen der Geschwulst, so findet man einen oder zwei sehr erweiterte und mit Talg etc. gefüllte Haartaschen darin. Es ist also wohl anzunehmen, dass diese Retention den Anstoss zu einer warzigen Erhebung, demnächst zur Polyposis gegeben hat. Aeussere Umstände, namentlich das übliche Zupfen und Spielen an solchen Nipsgeschwülsten, verursachen die oft so auffällige Verlängerung des Stiels.

§ 320. Weiterhin stossen wir dann auf das Atherom, die höchste Stufe der Entwickelung, welche eine einfache Haarbalgretention erreichen kann. Der Haarfollikel wird durch das angesammelte Secret bis zur Grösse eines Taubeneies selbst einer Kinderfaust ausgedehnt. Wir haben eine Retentionscyste vor uns, an der wir eine absondernde Cystenwand und einen abgesonderten Cysteninhalt unterscheiden können. Die erstere besteht aus einem sehr zellenreichen Bindegewebe und ist mit einem 2—3 schichtigen Pflasterepithelium bekleidet. Sie ist um so dünner, je grösser das Atherom, sie kann schliesslich an Zartheit mit einer serösen Haut verglichen werden. Dennoch müssen wir sie als etwas Hyperplastisches ansehen, wenn wir uns erinnern, dass der Bindegewebsbalg, aus welchem sie hervor-

gegangen ist, von allen Schichten und Scheiden des Haarfollikels die unscheinbarste ist. Dieselbe hat also sehr beträchtlich an Fläche sowohl als an Dicke gewonnen und wenn ich auch weit davon entfernt bin, diese Vergrösserung etwa als Ursache der Mehrabsonderung und Retention hinzustellen, so scheint es mir doch sehr wichtig zu constatiren, dass mit der allmählich steigenden Epithelproduction nicht bloss die Epithelschicht selbst an Fläche gewonnen hat, sondern auch dasjenige Organ, welches ich als Matrix des Epithels ansehe. Uebrigens liegt es auf der Hand, dass die gesteigerte Epithelabsonderung zugleich Ursache und Folge von der Ausdehnung des Follikels ist, dass wir es hier also mit einem von den in der Pathologie der physiologischen Cysten, der Harn- und Gallenblase so häufigen Cirkel von Ursache und Wirkung zu thun haben. Der Cysteninhalt ist bald eine bröcklig-schmierige, bald eine mehr honigartige, bald eine steif-gelatinöse, durchscheinende und concentrisch geschichtete Masse. Einmal fand ich einen Inhalt, welcher die im Deutschen übliche Bezeichnung Grützbeutelgeschwulst auf's Beste erläuterte. In einer dünnen, eigelben Flüssigkeit schwammen eine Menge von grau durchscheinenden Klümpchen, die wie gekochte Grütze aussahen. Grössere Mengen von Cholesterin pflegen sich in allen grösseren Atheromen vorzufinden und dem Atherombrei ein glitzerndes Ansehen zu geben. Die mikroskopische Untersuchung lehrt, dass alles, was wie gekochte Grütze oder Gallert aussieht, alles was bröcklich und weiss ist aus Epidermiszellen z. Theil in fettiger Metamorphose besteht. Die gelben Theile sind Körnchenkugeln und fettiger Detritus, das Glitzernde, wie gesagt, Cholesterintafeln. Ein seltnerer Befund ist eine gewisse Zahl feiner Lanugohärchen, welche offenbar von der ursprünglichen oder von secundär angebildeten Haarzwiebeln gebildet sind. Das Haar spielt sonst bei allen Retentionskrankheiten eine auffallend leidende Rolle. Es ist im Beginn der Retention nichts weiter als ein Zapfen, der den Ausführungsgang des Follikels vollends schliesst. Je stärker dann die Ansammlung der Epidermismassen wird, um so mehr atrophirt das Haar in ihrer Mitte, das Wachsthum wird entweder ganz eingestellt, oder es währt in kümmerlicher Weise noch eine Zeit lang fort.

§ 321. Bevor wir aber das Atherom verlassen, wollen wir einer Erscheinung erwähnen, welche gerade hier besonders deutlich hervorzutreten pflegt, dabei aber von allgemeinem Interesse für die Pathologie des Haarfollikels ist, ich meine die Lageveränderung desselben.

Der normale Haarfollikel — heisst es in der normalen Gewebelehre — ist in die Substanz der Cutis eingebettet, nur die besonders starken und langen Haare reichen mit ihrer Wurzel in das subcutane Fettgewebe hinein. Dieser Satz ist *cum grano salis* aufzunehmen. Dass auf dem Querschnitt einer gesunden Haut die grosse Mehrzahl der Haarbälge wirklich nicht über die untere Grenze der Cutis hinabreicht, ist richtig. Aber sobald eine namhafte Vergrösserung des Haarbalgs eintritt, rückt derselbe regelmässig aus der Cutis heraus und wird subcutan.

Schon die kleineren Atheromsäcke liegen daher ohne Ausnahme nicht in der Cutis, sondern unter derselben. Ein analoges Herabsteigen findet sich beim Lupus, bei der Hypertrophie der Talgdrüsen u. s. w., so dass es sich in der That der Mühe lohnt, der Ursache desselben nachzuspüren. Hierbei nun kommt mir eine ältere Beobachtung zu Hülfe, welche ich bei der Untersuchung eines colossalen

12 Pfund schweren Myxoms der Rückenhaut gemacht habe. Diese Geschwulst hatte sich im subcutanen Zellgewebe entwickelt und die bedeckende Haut war in hohem Grade gespannt. Schnitt man nun ein beliebiges Stück dieser bedeckenden Haut aus und betrachtete die Unterfläche mit einer starken Lupe, so bemerkte man, dass überall die Haarbälge mit ihren Talgdrüsen aus dem Niveau derselben hervortraten. Einige lagen ganz frei, andere steckten in flachen, trichterförmigen Vertiefungen, welche durch die auseinanderweichenden Bindegewebsbündel der Cutis gebildet wurden. Es machte ganz den Eindruck, als seien durch die Dehnung präexistirende Recessus von unten her geöffnet worden, ähnlich wie sich die Mündungen der Uterindrüsen trichterförmig öffnen, wenn bei der Schwangerschaft die Uterusschleimhaut von innen her gedehnt wird. Darauf hin unterzog ich die gesunde Haut einer nochmaligen Prüfung und fand, dass überall da, wo sich in der Cutis ein Haarbalg mittleren und grösseren Kalibers (ich nehme nur die kleinsten Lanugohärchen aus) findet, derselbe nicht sowohl in der Cutis als in einer Fortsetzung des subcutanen Bindegewebes eingebettet liegt. Vergrössert sich ein solcher Haarbalg, so weichen die Fascikel des Coriums ebensogut auseinander, wie wenn sie von unten her auseinandergedrängt werden, der Recessus öffnet sich und jener Fortsatz von lockerem Bindegewebe wird zum Gubernaculum, an welchem der Haarbalg in das Unterhautgewebe hinabsteigt.

2. Entzündung.

§ 322. Dass die Zustände im Innern des Haarbalgs, insbesondere die Retention seines Secretes nicht ohne alle Rückwirkung auf die Nachbarschaft bleiben, haben wir sowohl beim Molluscum contagiosum, als beim Atherom gesehen. Dort waren es hyperplastische Zustände des umgebenden Bindegewebes, welche durch die Secretverhaltung angeregt Anschwellung und Verdickung zur Folge hatten. Die Entzündungen der Haarbälge oder besser die Entzündungen, welche von den Haarbälgen ausgehen, zeigen uns aber, dass diese Reaction der Umgebung gegen die Zustände des Follikels auch einen acuten und heteroplastischen Charakter annehmen könne.

§ 323. In der sogenannten Acne oder dem Finnenausschlag tritt uns ein anatomisches Krankheitsbild entgegen, welches wesentlich aus Secretverhaltung einerseits und perifolliculärer Entzündung anderseits zusammengesetzt ist. Der Finnenausschlag wird daher sehr gewöhnlich als ein intercurrirendes Leiden bei solchen Leuten angetroffen, welche viel an Comedonen und Milien leiden. Vielleicht handelt es sich dabei um eine Reizung der Cutis durch die Zersetzungsproducte des stagnirenden Inhalts. Eine andere unwahrscheinlichere Version wäre die, dass die perifolliculäre Entzündung eine Anschwellung des subepithelialen Bindegewebes am Hals der Haartasche und diese Obturation erst die Anhäufung des Secrets in der Haartasche bewirkt habe. Anatomisch haben wir bei jeder Acnepustel die Veränderungen des central gelegenen Haarbalgs von den Veränderungen des umliegenden Bindegewebes zu unterscheiden. Haarwurzel und Haarwurzelscheiden verhalten

sich abgesehen davon, dass zwischen ihnen eine grosse Menge fettig entartender Epidermiszellen angehäuft sind, durchweg leidend. Desto lebhafter betheiligt sich der bindegewebige Balg an der Entzündung. Es scheint, dass derselbe ganz und gar zu Eiter einschmilzt, denn ich finde in dem entleerten Inhalte einer reifen Acnepustel keine Spur davon, sondern ausser dem Haar nur Eiterkörperchen und Epidermiszellen, obwohl der zurückbleibende Substanzverlust den Haarbalg an Grösse wohl um das 2—3fache übertrifft. Die Gefässe des Haarbalgs werden durch die Auflösung des Bindegewebes, welches sie trägt, macerirt, auch scheinen die Wandungszellen an der entzündlichen Proliferation theilzunehmen und dadurch die Wandung an Haltbarkeit zu verlieren; denn sie bersten regelmässig, wenn sie bei der Entleerung des Eiters von dem auf ihnen lastenden Drucke befreit werden.

Als der eigentliche Heerd der Entzündung muss das umgebende Bindegewebe der Cutis angesehen werden; hier folgen einander Hyperämie, plastische Infiltration und Eiterbildung im Umkreise von $^1/_2$—2 Linien. Der Eiter sammelt sich um den Follikel an und schon lange, bevor wir ihn unter der Epidermis durchschimmern sehen, befindet sich ein Eitertröpfchen in der Tiefe der Lederhaut, welches durch einen gemachten Einschnitt entleert werden kann. (*G. Simon*). Erst später rückt der Abscess nach aussen vor. Langsam öffnet sich das Ostium des Follikels, ungern weichen die Bindegewebsbündel, welche es umgeben, auseinander. Zwischen den letzteren und dem epidermidalen Theile des Haarbalgs schlüpfen die Eiterkörperchen hindurch und sammeln sich unter Abhebung der Epidermis rings um den Haarschaft an. Endlich erhebt sich sehr schnell eine ziemlich steile, strohgelbe Pustel, der Zustand hat seine Acme erreicht.

Sticht man die Pustel an und verhindert zugleich die Eintrocknung, so fliesst allmählich aller Eiter von selbst aus. Gewöhnlich wird durch einen kräftigen Seitendruck der Eiter mit dem Haarbalg entleert. Hierauf beruhigt sich die krankhafte Vegetation in der Haut sehr bald, die Bindegewebsbündel ziehen sich wieder zusammen, die kleine Höhle, welche vordem den Follikel enthielt, wird durch ein wenig Narbengewebe gefüllt.

Die Sycosis stellt nur eine Varietät der Acne dar. Während die letztere hauptsächlich solche Gegenden der Haut heimsucht, welche nur mit Lanugohärchen bekleidet sind, handelt es sich bei der Sycosis um Haupt- und Barthaare, Augenbrauen etc. Eine voraufgehende Secretverhaltung lässt sich in den betreffenden Follikeln nicht nachweisen. *Köbner* sucht den pathologischen Reiz in einem pflanzlichen Parasiten der Haartasche, doch ist der Befund eines solchen ein geradezu seltener, wie ich *Hebra* bestätigen kann.

§ 324. Die Annahme, dass auch die Furunculärentzündung stets von einem Haarfollikel ausgeht, ist zwar durchaus nicht allgemein recipirt, dass er aber davon ausgehen könne wird zugegeben und wenn es ein Zufall ist, so ist es wenigstens ein sehr sonderbarer Zufall, dass mir bis jetzt kein anderer Fall vorgekommen ist. Bei der grossen Häufigkeit des Furunkels kann es ja nicht fehlen, dass man die sogenannten »Eiterpfröpfe« leicht und oft zur Untersuchung bekommt. Diese

genügen aber keineswegs um die Frage von dem Ausgangspuncte der Entzündung zu entscheiden. Dazu bedarf es frischer Fälle mit der ganzen umliegenden Haut und dieses Material ist allerdings viel seltener. Wo immer ich Gelegenheit hatte, dieses Material zu untersuchen, fand ich als Mittelpunct des Entzündungsheerdes jenen trichterförmigen Fortsatz des Unterhautbindegewebes in die Cutis, welchen wir als Bettung des Haarbalgs kennen gelernt haben (§ 321). Eine ähnliche Angabe macht *Bardeleben*. (*Bardeleben*, Lehrbuch der Chirurgie und Operationslehre, Bd. II. pg. 17).

Der Furunkel unterscheidet sich von der Acne und Sycosis dadurch, dass der Entzündungsprocess sich nicht in der Dicke der Cutis begrenzt, sondern, dass er zwar in der Cutis seine höchste Intensität erreicht, gleichzeitig aber in das subcutane Bindegewebe übergreift. In diesem höchst irritablen Terrain erreicht die Entzündung alsbald einen unverhältnissmässig grossen Umfang. Schon die Hyperämie, verbunden mit einer kräftigen lymphatischen Durchtränkung, bedingen hier jene bis taubeneigrosse knotige Anschwellung, welche man durch die weithin geröthete und gespannte Haut hindurchfühlt. Im Gegensatze zu dieser weiten Ausbreitung der Vorstadien beschränkt sich die entzündliche Neubildung in der That auf einen kleinen Raum. Sie greift ringsherum nur wenig über den erwähnten Zapfen des subcutanen Bindegewebes hinaus und in die Substanz der Cutis ein. Innerhalb dieses Bezirkes aber wird die plastische Infiltration auch so bedeutend, die Anhäufung der Eiterkörperchen eine so dichte, dass die Blutgefässe comprimirt werden. Bei einer gewissen Form des Furunkels, dem Anthrax, stirbt in Folge dessen der infiltrirte Theil wirklich ab, wird schwarz und trocken wie Sohlenleder; bei gewöhnlichen Furunkeln bleibt es bei der Necrobiose; die Zellen zeigen vielfach fettige Entartung. Hier wie dort aber wird der infiltrirte Theil durch eine sequestrirende Eiterung allmählich von dem benachbarten Bindegewebe gelöst und — durch unser Zuthun gewöhnlich etwas früher als von selbst — aus der Haut ausgestossen. Es ist diess der bereits erwähnte, wohlbekannte Eiterpfropf, bei dessen Zerzupfung wir freilich nichts als zerfallende Zellen und einige Bindegewebsfasern neben massenhaftem Detritus finden. Nach der Ausstossung des Pfropfes heilt das sinuöse Geschwür per secundam intentionem und lässt eine strahlige Narbe zurück.

3. Hypertrophie.

§ 325. Von den passiven Vergrösserungen der Haarbälge durch Secretverhaltung müssen wir die activen, auf Neubildung beruhenden unterscheiden. Innerhalb dieser letzteren gilt es dann wieder die ächten Hypertrophieen von den unächten zu sondern, indem bei jenen der ursprüngliche anatomisch-physiologische Charakter gewahrt bleibt, während bei diesen mit der Vergrösserung eine specifische Veränderung in der Textur und Structur verbunden ist, welche zugleich die normale Function ausschliesst. Die Haarbälge und Haarbalgdrüsen werden dadurch etwas dem Organismus »Fremdes«, sie werden zu heteroplastischen Geschwülsten. Die Besprechung der unächten Hypertrophieen wird daher nicht hier sondern im nächsten Abschnitt erfolgen.

§ 326. Eine ächte Hyperplasie der Haare kann man füglich nur in den behaarten Muttermälern, den sogenannten Mäuschen (Naevus spilus) finden. Diese bisweilen ziemlich grossen, braunen, halbkugligen oder flachen Erhabenheiten der Haut scheinen in der That einen sehr günstigen Boden für möglichst üppige Haarbildung abzugeben. Nicht allein, dass die Haare hier enorm stark werden, wir machen, wenn wir selbst Inhaber eines solchen Mäuschens sind, auch die Bemerkung, dass diese Haare viel häufiger als Haupt- und Barthaar wechseln und ausfallen. Macht man nun einen senkrechten Durchschnitt durch einen derartigen Naevus, so findet man bei einem Viertheil sämmtlicher übrigens sehr dicht stehender Haarbälge einen accessorischen kleinen Haarbalg, in welchem sich ein neues Haar bereits mehr oder weniger weit entwickelt hat; man findet jene Bilder, welche *Kölliker* in Fig. 79 u. 80 seines Handbuchs wiedergiebt. Ich kann nicht umhin, in dieser Hyperplasie der Haare das eigentliche Wesen des Naevus spilus zu suchen. Die Talgdrüsen sind vollkommen unbetheiligt.

§ 327. Eine ächte Hyperplasie der Talgdrüsen habe ich nur einmal gesehen und zweifele, ob die von *Förster* als »Drüsengeschwulst« der Talgdrüsen bezeichnete Neubildung eine ächte Hypertrophie ist, da ihr ein fressender Charakter beigelegt wird, welcher nur den unächten Hypertrophieen bei Cancroid und Lupus zukommt. In dem von mir untersuchten Falle, welcher mir durch Herrn Prof. *Wernher* in Giessen mitgetheilt wurde, handelte es sich um einen taubeneigrossen Tumor, der mit breiter Basis, aber vollkommen beweglich auf dem behaarten Theil der Kopfhaut aufsass. Die bedeckende Haut war mit zahlreichen, schon dem blossen Auge sichtbaren Oeffnungen, den Mündungen der hypertrophischen Talgdrüsen versehen, die Haare fehlten. Der Querschnitt erinnert sehr an den Querschnitt einer normalen Milchdrüse. Acini von drei bis fünf Endbläschen mit gemeinschaftlichem Ausführungsgange, daneben quer und schräg durchschnittene breitere Ausführungsgänge sind in ein sehr derbes dickbalkiges Stroma eingebettet. Der einzelne Acinus zeigt sehr kleine, runde Epithelzellen, das Lumen der Ausführungsgänge enthält festes und flüssiges Fett. Das Ganze stellt eine durchaus homologe Neubildung, eine Weiterentwickelung des Talgdrüsentypus dar, ähnlich derjenigen, welche in der Mamma durchgeführt ist.

§ 328. Anhangsweise will ich hier sogleich der ächten Schweissdrüsenhypertrophie gedenken, weil ich nicht beabsichtige den Schweissdrüsen ein besonderes Capitel zu widmen. Von den unächten Hypertrophieen der Schweissdrüsen gilt dasselbe, wie von denjenigen der Talgdrüsen, sie sind entweder als Epithelialkrebs oder als Lupus zu bezeichnen. Die ächte Schweissdrüsenhypertrophie verursacht eine flache, pilzförmige Erhebung der Haut, welche glatt und haarlos einer weichen Warze nicht unähnlich erscheint. Ein Durchschnitt überzeugt uns aber, dass nicht bloss der Papillarkörper, sondern auch die ganze Cutis unbetheiligt ist. Die Schweissdrüsen liegen ja bekanntlich erst an der Grenze gegen das subcutane Bindegewebe, hier ist dann auch der eigentliche Körper der Anschwellung, ein drei bis vier Linien dickes und entsprechend breites Polster von Schweissdrüsen.

Der Umfang einer einzelnen Drüse kann bis auf eine Linie Quermesser gestiegen sein, das Fettgewebe scheint theilweis verdrängt zu werden, die Bindegewebsbalken zwischen den Drüsenkörpern sind verdickt.

Als eine regressive Metamorphose muss der Befund von kleinen Cysten mit klarem, schleimigen Inhalt bezeichnet werden. Sie entstehen durch die totale, schleimige Auflösung einzelner Drüsenkörper und füllen die Höhlung, in welcher jene gebettet waren.

4. Heteroplastische Geschwülste. Lupus.

§ 329. Die ganz evidente Betheiligung der Haarbälge und Talgdrüsen an der Bildung des Epithelialkrebses wurde bei der ausführlichen Betrachtung dieser Geschwulst gebührend gewürdigt. Die Haarbälge und Talgdrüsen erschienen hierbei auf einer Linie mit allen übrigen Einragungen der Epidermis in die Cutis; mit den Schweissdrüsen sowohl als mit jenen nach unten gerichteten Erhabenheiten des Rete Malpighii, welche die Thäler zwischen den Papillen erfüllen. Es giebt aber auch ein Adenom der Talg- und Schweissdrüsen, eine Geschwulst, welche wie alle Adenome (§ 139) dem Epithelialkrebs zwar nahe steht aber auch von ihm wie alle Adenome, theils durch Structur und Textur, theils durch den mehr localen, nicht metastasirenden Charakter unterschieden ist; ich meine den Lupus oder Hautwolf.

§ 330. Wenn in Beziehung auf die lupöse Neubildung die von mir vorgetragenen Ansichten mehr der älteren als den ganz modernen Darstellungen des Gegenstandes entsprechen, so liegt diess wahrscheinlich daran, dass man neuerdings mehr als billig darauf verzichtet hat, im Lupus etwas besonderes, von dem gewöhnlichen Schema der entzündlichen Neubildung abweichendes zu finden. In Wahrheit aber bieten nicht bloss die Entstehung, sondern auch Structur und Textur des Lupusknotens so viel Charakteristisches dar, dass ich mich gern anheischig machen will, den Lupus aus der mikroskopischen Analyse ebenso sicher zu diagnosticiren als das Carcinom. Es ist wahr, die Zellen des Lupusknotens sind im Ganzen klein und rund, sie liegen dichtgedrängt, ein schleimiger Kitt verbindet sie und wenn es darauf ankäme, einen Namen für dieses Gewebe zu finden, möchte der des Keimgewebes wohl der passendste sein. Aber können und dürfen wir darüber die grosse Mannigfaltigkeit der innern Structur, die ganz eigenthümliche Entstehung dieses Keimgewebes vernachlässigen?

Was zunächst die Structur anlangt, so hat jeder Lupusknoten, mag derselbe in der Cutis oder dem subcutanen Bindegewebe liegen, einen ganz ausgesprochen acinösen Bau. Man mache einen Durchschnitt durch eine lupös infiltrirte und in Weingeist erhärtete Hautparthie, lege denselben 18 Stunden in starke Carminlösung und behandle ihn dann mit aufhellenden Mitteln, am besten Canadabalsam, so wird man diesen Satz ohne Weiteres bestätigt finden. Man unterscheidet an den kleineren Lupusknoten 2—3, an den grösseren, etwa hanfkorngrossen 7—10 länglich runde, hin und her gewundene, überall mit rundlichen Buckeln besetzte Körper, welche ein kolbiges und ein verjüngtes Ende haben und mit dem letzteren

sämmtlich nach einem gemeinschaftlichen Mittelpunct hin convergiren. (Fig. 110 *a*). Diese Körper sind aus grösseren Zellen gebildet, deren Protoplasma die Carminfärbung nicht angenommen hat, so dass sie weiss erscheinen und sich dadurch sehr deutlich von dem übrigen Parenchym des Knotens absetzen, in welches sie eingebettet sind. Dieses übrige Parenchym (Fig. 110 *b*) besteht ganz aus ächtem Keimgewebe; die Zellen sind klein, ganz rund, glänzend und nehmen die Carminfärbung begierig an. Hier verlaufen auch die von einigen Autoren erwähnten

Fig. 110. Lupus. Durchschnitt den Uebergang der gesunden Haut in die hochgradigst infiltrirte zeigend. *a*. Acinose Kolben. *b*. Keimgewebe des Lupusknotens. *c*. Metaplastische Haartaschen und Talgdrüsen. $^1/_{10}$.

Gefässe des Lupusknotens; dieselben verhalten sich also zu den ersterwähnten Kolben umspinnend, wie die Blutgefässe zu den Terminalgebilden einer acinösen Drüse, so dass die acinöse Structur des Lupusknotens unzweifelhaft fest steht.

§ 331. Es gilt nun, die Ursache dieses so höchst charakteristischen Befundes zu ermitteln und dabei drängt sich uns doch wohl ganz von selbst die Vermuthung auf, dass die acinöse Structur des Lupusknotens durch die Entartung einer präexistirenden acinösen Sructur, etwa der Talgdrüsen, entstanden sein könnte. Macht man nun an der Grenze des fortschreitenden Lupus senkrechte Durchschnitte, welche von einer völlig gesunden Hautstelle in eine völlig kranke hinüberreichen, so bemerkt man auf den ersten Blick, dass in der That die Talgdrüsen einen sehr belangreichen Antheil an dem lupösen Process nehmen. Es ist längst bekannt, dass sie in weiterem Umkreise anschwellen und als weisse Knötchen durch die Epidermis hindurchschimmern. Diese Anschwellung nun kommt theils durch Mehrbildung von Drüsenelementen theils dadurch zu Stande, dass die Zellen nicht fettig entarten (verölen), sondern statt dessen gross und blasig werden und den Talgdrüsenkörper wohl um das fünffache seines normalen Volumens ausdehnen. Auch die Wurzelscheide des Haares stimmt in diese Entartung ein, indem sie statt der gewöhnlichen flachen Epidermiszellen dieselben grossblasigen Gebilde wie die Talgdrüse producirt. Da aber diese Production nicht gleichmässig die ganze Wurzelscheide zu betreffen braucht, sondern bald nur der Fundus allein, bald dieser und einige höher gelegene Stellen betheiligt sind, so bekommt der eigentliche Haarbalg leicht eine varicöse, knotige Beschaffenheit. Das Haar geht zu Grunde. Drüsen und Haarfollikel lassen

sich nicht unterscheiden, beide sind einander zum Verwechseln ähnlich geworden. Dennoch hat bis jetzt der Zustand noch nichts für den Lupus charakteristisches, weil die grosszellige Metaplasie in der nämlichen Weise auch in der Nähe von leprösen, syphilitischen, namentlich aber epithelialcarcinomatösen Hautaffectionen vorkommt. Charakteristisch ist erst, was auf diese Metaplasie folgt.

§ 332. Man hat von verschiedenen Seiten (*Berger*, Diss. inaug. Greifsw. und *Pohl*, *Virchow's* Archiv VI B) den Lupus für eine Wucherung der Elemente des Malpighi'schen Schleimnetzes gehalten. Ich kann mich dieser Ansicht in dem Sinne anschliessen, dass ich die Stätte der Wucherung ebenfalls an der Grenze zwischen Bindegewebe und Epithelialem suche, freilich nicht schlechtweg im Rete Malpighii, also an der Grenze, welche das Bindegewebe mit der Epidermis im engeren Sinne macht, sondern ganz speciell an den drüsigen Fortsetzungen der Epidermis. Der Process beginnt mit einer üppigen Zellenwucherung in dem interstitiellen und umhüllenden Bindegewebe der Talg- und Schweissdrüsen. Diese Wucherung erstreckt sich verschieden weit in die Nachbarschaft hinein; vortrefflich kann man sehen, wie sie in dem die tiefergelegenen Schweissdrüsen umhüllenden Fettgewebe fortschreitet, wie da kleine runde Elemente zwischen den benachbarten Fettzellen erscheinen und dieselben erst kranzförmig umringen, ehe sie dieselbe ganz bedecken und dem Blicke entziehen. Anderseits folgt die Wucherung den zuführenden Gefässstämmchen oft tief in das subcutane Bindegewebe hinein, innerhalb der Drüse selbst gruppirt sich das massenhaft neugebildete Keimgewebe gleichfalls in Form einer baumförmigen Verästelung, welche ihren Stamm in der Eintrittsstelle des zuführenden Gefässstämmchens hat.

Ganz proportional mit dieser abundanten Zellenbildung an der Peripherie der Drüsentubuli und Drüsenacini wächst das Volumen der Drüsentubuli und -acini selbst: sie werden dabei ungestalt, kolbig und knotig, wie wir sie oben beschrieben haben: auch das Lumen geht verloren, nur der Grundplan bleibt; die Gruppirung des Parenchyms um einen dem Ausführungsgange entsprechenden Mittelpunct. Die Zellen, aus welchen die entarteten Acini bestehen, sind nicht mehr jene grossblasigen unmässigen Raum beanspruchenden Elemente der primären Vergrösserung. Sie sind etwa um das doppelte grösser als die Keimgewebszellen, dabei in kleineren Gruppen concentrisch geballt, man sieht gleichsam das Bestreben einer höheren epithelialen Ausbildung, die Zelle bleibt aber auf der Entwickelungsstufe des Rete Malpighii stehen.

§ 333. Dem Einwande, dass man Lupusknoten keineswegs immer oberflächlich, sondern oft genug tief im Unterhautbindegewebe begegnet, begegne ich durch die Erinnerung, dass namentlich die Schweissdrüsen schon normal sehr tief gelagert sein können, und dass bei der Vergrösserung ein weiteres Herabrücken der Drüsenkörper in ähnlicher Weise eintreten dürfte, wie wir das beim Atherom gesehen haben. Endlich will ich nicht unerwähnt lassen, dass die Bildung des Granulationsgewebes beim sogenannten hypertrophischen Wolf die Grenzen der Drüsenkörper sehr weit überschreitet, dass sich aus diesem Granulationsgewebe auch reifes Bindegewebe entwickeln kann und auf diese Weise Indurationen entstehen, welche der

elephantiastischen Hypertrophie ähnlich sind. Aber der eigentliche Lupusknoten ist das Adenom einer Talg- oder Schweissdrüse.

Das Schicksal der lupösen Neubildung ist in der Regel: fettige Entartung des eigentlichen Parenchyms verbunden mit eitriger Schmelzung des Granulationsgewebes. Die kleinen Abscesse brechen auf, entleeren sich. Geschwüre und Narbe, wie bei der Lepra und Syphilis.

V. Anomalieen der Schleimhäute.

§ 334. Am Munde beginnt und am After endigt ein System von häutigen Canälen, welches, weil es an seiner freien Oberfläche stets feucht und mit einer dünnen Schicht von Schleim überzogen ist, den Namen des Schleimhautsystemes führt. Die häutigen Wandungen dieser Canäle sind eine unmittelbare Fortsetzung der äussern Haut; wie diese stellen sie die Grenze des Organismus gegen die für ihn äussere Natur, des Ich gegen das Nicht-ich dar; sie müssen als solche stets angesehen werden, so dass beispielsweise, was der Mensch in den Magen aufgenommen hat, in diesem Sinne noch nicht im Organismus, sondern noch vor den Thoren desselben befindlich ist. Dem entsprechend geht nicht bloss im Allgemeinen die äussere Haut an Mund-, Nasen-, Augen- und Ohröffnung, an der After-, Harnröhren- und Scheidenmündung in den Schleimhauttractus über, sondern es lässt sich auch jede einzelne Schicht der äussern Haut in eine entsprechende Schicht der Schleimhaut verfolgen, die Epidermis in das Schleimhaut-Epithelium, die Cutis in die eigentliche Mucosa, das subcutane in das submucöse Bindegewebe.[1] Auch behält hierbei jede Schicht ihre Bedeutung im Allgemeinen bei, das Epithelium bleibt hier wie an der äussern Haut eine schützende Decke, welche den Organismus nach Aussen abschliesst, die Mucosa repräsentirt den eigentlichen bindegewebigen Körper der Schleimhaut, die Submucosa ist ein lockeres Zellgewebe, welches die Verschiebung der Mucosa an der Muscularis ermöglicht. Aber innerhalb dieser allgemeinen Bestimmung ändern sich Bau und Leistung jeder einzelnen Schicht entsprechend der physiologischen Aufgabe der verschiedenen Abtheilungen des Schleimhauttractus.

Was zunächst das Epithelium anlangt, so wird überall an den Pforten des Schleimhautsystems die Hornschicht der Epidermis abgeworfen, so dass die Atrien desselben, die Mundhöhle, Pharynx und Oesophagus, die Conjunctiva, Vulva, Präputialsack, Blase und Uretheren nur noch mit der Schleimschicht der Epidermis, dem

1 Die vierte Schicht des Schleimhauttractus, welche nicht mehr zur eigentlichen Schleimhaut gehört, die Muscularis, entspricht dem gesammten animalen Bewegungsapparat, dem Muskel- und Knochensystem des Körpers, die fünfte Schicht wird beiderseits durch die Serosa gebildet, welche hier als viscerales, dort als animales Blatt desselben serösen Sackes erscheint.

sogenannten geschichteten Pflasterepithelium bekleidet sind. Das geschichtete Pflasterepithelium besteht, wie das Rete, aus einer einfachen Lage kleiner cylindrischer Zellen und einem mehr oder weniger dicken Stratum von grösseren Pflasterzellen, welche sich nach aussen zu abplatten und dann abgestossen werden.

Ueber die Bedeutung dieser Dickenabnahme des Epitheliums in den Atrien des vegetativen Tractus kann füglich kein Zweifel bestehen. Sie ist der erste Schritt zu einer Erleichterung des osmotischen Verkehrs zwischen den Flüssigkeiten und Gasen im Lumen des Tractus einerseits und dem Blute anderseits. Wo dieser Verkehr als Resorption oder Secretion lebhafter wird, wo er das Fundament der gesammten Ernährung bildet, fällt auch die letzte Schicht von Pflasterzellen weg und es bleiben die cylindrischen Zellen allein übrig. So trägt der Darmcanal von der Cardia bis zum Anus, so tragen die Luftwege, so die Genitalien des Weibes vom Orificium uteri externum an ein Cylinderepithelium. Die Zellen desselben sind freilich grösser als die cylindrischen Zellen des Rete, auch sind sie vielfachen Modificationen der äussern Gestalt unterworfen, wie sie die Function der betreffenden Schleimhaut erfordert; da sie aber, wie jene, dem Bindegewebe unmittelbar aufsitzen und zwischen ihren Basen nur hie und da einzelne Reservezellen zur Ergänzung des Ausfalls sichtbar sind, welche am Rete Malpighii wohl auch nicht fehlen werden, so sehe ich in jenen Modificationen der Grösse und Gestalt kein Hinderniss, sie als anatomisches Aequivalent der Cylinderzellen des Rete anzusprechen.

Der eigentliche Körper der Schleimhaut adjustirt sich in ähnlicher Weise wie das Epithelium den besonderen Functionen der einzelnen Abtheilungen des Tractus. Wo solche nur der Leitung und Aufbewahrung der Contenta dienen, am Oesophagus, an Gallen- und Harnwegen, an der Vulva etc., da finden wir ein schlichtes Stratum derber Bindegewebsfibrillen, welches nach dem Epithel zu glatt und eben abschliesst, auf der anderen Seite continuirlich in die Bündel des lockeren submucösen Bindegewebes übergeht. Anders ist es, wo der Tractus resorbirt oder secernirt. Hier wird die Mucosa einerseits zur Trägerin der wichtigsten drüsigen Organe, anderseits ändert sich ihre Oberfläche und histologische Qualität in einer jenen Functionen entsprechenden Weise um. Für die Resorption z. B. ist eine möglichst ausgedehnte Berührungsfläche der Schleimhaut mit dem Chymus von Wichtigkeit; demgemäss sehen wir vom Iejunum abwärts den Darm mit den bekannten Darmzotten besetzt, deren jede in ihrem Centrum einen Lymphgefässanfang enthält und um den Durchgang ausserdem noch zu erleichtern, zeigt hier der Bindegewebsmantel, welcher sich zwischen Gefäss und Epithelium einschaltet, in ausgezeichneter Weise die Eigenschaften des lymphadenoiden Bindegewebes, jener Formation, welche wir zuerst im Stroma der Lymphdrüsen kennen gelernt haben. Zum Resorptionsapparate gehören auch die zahlreichen folliculären (conglobirten, *Henle*) Drüsen; die solitären Follikel, die *Peyer*'schen Plaques, die Mandeln und Balgdrüsen am Zungengrund. Dieselben stellen gewissermassen die erste Station dar, welche die auf den Lymphbahnen zur Resorption gelangenden Stoffe zu passiren haben. Sind diese Stoffe zugleich pathologische Reize, so markiren Hyperämie, Entzündung und Neubildung ihren Weg, daher wir bei so vielen Affectionen des ganzen Tractus eine vorwiegende Betheiligung gerade der folliculären Drüsen constatiren können.

Von den secernirenden Drüsen finden nur die kleineren, einfach tubulösen in der Dicke der Schleimhaut Platz, während die grösseren, namentlich die acinösen Schleimdrüsen mit ihren Körpern in der Submucosa zu liegen kommen. Trotzdem ist der Drüsenreichthum gewisser Schleimhäute ein so enormer, dass beispielsweise die Mucosa des Magens zu $^5/_6$ ihres Volumen aus Drüsensubstanz gebildet ist.

Von der Submucosa ist weniger zu berichten. Wir werden ihrer bei den pathologischen Neubildungen als eines besonders günstigen Entwicklungs- und Verbreitungsterrains derselben zu gedenken haben.

a. *Entzündung.*

1. Die katarrhalische Entzündung, der Katarrh.

§ 335. Die grössere Hälfte von allen Krankheitszuständen des Menschen sind Schleimhautkatarrhe. Der Name »Katarrh« betont nur eine, allerdings die am meisten hervortretende Erscheinung der Krankheit, die Hypersecretion der Schleimhaut. Es muss aber festgehalten werden, dass die Hypersecretion nie ohne eine gleichzeitige Hyperämie der Schleimhaut besteht und dass diese Hyperämie die nächste Ursache der Hypersecretion, zugleich aber auch die nähere oder fernere Ursache von noch anderweitigen Störungen, von Schwellung, Hämorrhagie, Pigmentirung, Hypertrophie etc. ist, welche zusammengenommen erst das pathologisch-anatomische Bild des Schleimhautkatarrhs ausmachen.

Die Hyperämie ist somit als das anatomische Fundament des Katarrhs anzusehen. Die Hyperämie kann eine active oder eine passive sein. Im ersten Falle ist sie die nächste Folge der stattgehabten pathologischen Reizung, im zweiten Fall ging sie der katarrhalischen Entzündung längere Zeit vorauf und hat die Bedeutung eines prädisponirenden Momentes; ich denke hierbei an die Bronchialkatarrhe der Herzkranken, an die Magen- und Darmkatarrhe bei Beeinträchtigung der Pfortadercirculation in der Leber, an die hämorrhoidalen Mastdarm- und Blasenkatarrhe etc. Ob wir in diesen Fällen berechtigt sind, beim Eintritt des Katarrhs noch eine besondere Steigerung der bestehenden Hyperämie oder gar eine Umwandlung ihres statischen Charakters anzunehmen, mag auf sich beruhen. Erspriesslicher scheint mir die Erörterung der Frage, inwiefern und wo der normale Bau des Schleimhauttractus das Entstehen oder Fortbestehen einer Hyperämie begünstige. Wir wollen hier zunächst darauf hinweisen, dass wegen der Zartheit und Durchdringlichkeit des Epithelialstratums der Zutritt äusserer Reize zu den reizbaren Elementen der Schleimhaut ein ungleich leichterer ist als bei der äusseren Haut; ferner, dass hier keine elastische Umhüllung, wie sie die Hornschicht der Epidermis darstellt, der Ausdehnung der blutgefüllten Capillaren einen Damm entgegensetzt, sondern die Weichheit des Parenchyms eine beinahe unbegrenzte Erweiterung zulässt. Von besonderem Interesse scheint mir die Beziehung, in welcher die Contractionen der Darm-Muscularis zu der Blutvertheilung in der bedeckenden Schleimhaut stehen. Bekanntlich treten die Stämmchen der Arterien und Venen, welche das Blut zu den Gefässnetzen der Magen- und Darmschleimhaut zuführen in schräger Richtung durch die Muskelhaut hindurch. Sie sind dabei von einer Scheide lockeren

Bindegewebes umgeben, welche bei den Arterien ziemlich mächtig ist, so dass ein weiter Spielraum zwischen dem Gefäss und den Muskelbündeln übrig bleibt, bei den Venen hingegen sehr geringfügig, so dass die Lumina der Venen bei einer Contraction der Muscularis leichtlich comprimirt werden. In Folge dieser Anordnung tritt bei jeder Contraction der Darmmuscularis eine Behinderung des Blutrückflusses aus der Darmschleimhaut ein, es entsteht eine stärkere Anfüllung mit Blut, welche so lange anhält als die Contraction dauert und bei häufiger Wiederholung der Contractionen einen mehr dauernden Charakter annehmen mag. Die grosse Bedeutung für den Verdauungsprocess liegt auf der Hand. Die peristaltischen Contractionen haben, abgesehen von der Locomotion der Contenta durch die Hyperämie der Schleimhaut, welche sie erregen und unterhalten, auch einen günstigen Einfluss auf Secretion und Resorption; auf die Secretion, indem sie den offenmündenden Drüsen ein reicheres Rohmaterial zuführen, auf die Resorption, indem sie jene Ausspritzung der Zottencapillaren bewirken, welche nach *Kölliker* eine so wichtige Rolle bei der Anfüllung des centralen Lymphraums spielt. Indessen jede physiologische Hyperämie ist ein Danaergeschenk für das Organ, welches ihr unterworfen ist, die leichteste Störung des Mechanismus macht die Wohlthat zur Plage. So ist es auch hier. An keiner Schleimhaut erreicht die katarrhalische Circulationsstörung so hohe Grade als gerade an der Magen-Darmschleimhaut, weil der pathologische Reiz, welcher die Schleimhaut trifft, die Peristaltik ebenso prompt und in noch viel stärkerem Maasse wach ruft als die physiologische Reizung durch Ingesta. Die grossartigsten Beispiele für die schädlichen Wirkungen jenes Mechanismus bieten uns Ruhr und Cholera dar; das enorme Oedem der Dickdarmschleimhaut bei jener, die Blutungen, in zweiter Linie auch die diphteritischen Zerstörungen entwickeln sich unter dem Einfluss von sehr heftigen tonischen Zusammenziehungen der Muscularis, und wenn wir annehmen, dass auch bei der Cholera eine enorm gesteigerte Peristaltik das Ihrige zu der massenhaften Transsudation von Seiten der Magen-Darmschleimhaut beiträgt, so haben wir damit nur einen Causalnexus zwischen zwei bekannten Erscheinungen jener Krankheit hergestellt. Indessen brauchen wir nicht zu Ruhr und Cholera zu greifen; was hier in grossem Ausschlag erscheint, wiederholt sich im Kleinen bei den leichtesten Katarrhen, insbesondere aber werden wir bei der Betrachtung der Schleimhauthämorrhagieen und des runden Magengeschwürs darauf zurückzukommen haben.

Unter ähnlichen Verhältnissen wie die Magen-Darmschleimhaut befindet sich nur noch die Blasen- und die Uterusschleimhaut. Die Menstruation ist mit einer ab und zu eintretenden Zusammenziehung der Uterusmusculatur verbunden.

Es giebt aber auch Schleimhäute, welche für das Zustandekommen einer Hyperämie ungünstig gebaut sind. Je reicher eine Schleimhaut an elastischen Fasern ist, um so grösseren Widerstand wird sie einer Ausdehnung und Volumszunahme durch Hyperämie und Oedem entgegensetzen, um so kräftiger wird sich während der Ausdehnung selbst das Bestreben zur Rückkehr in das normale Volumen entwickeln, diess liegt im Wesen der Elasticität. Mancherlei Erscheinungen an der Schleimhaut des Respirationstractus, welche vor allem reich an elastischen Fasern ist, sind hierauf zu beziehen. Eine acute und beträchtlichere Dickenzunahme wird nur an denjenigen Stellen beobachtet, welche ein sehr laxes submucöses

Zellgewebe besitzen, an den Duplicaturen des Larynxeinganges, namentlich den Ligg. ary-epiglottica und an einigen Partieen der Nasenschleimhaut. Diese Anschwellungen haben aber nicht in der Mucosa ihren Sitz, sondern sie sind ödomatöse Infiltrationen des submucösen Bindegewebes. Und auch sie verlieren sich sehr schnell, wenn die elastische Kraft der immerhin gespannten Schleimhaut über den durch den Blutdruck unterhaltenen Gegendruck des Oedemwassers die Oberhand bekömmt; so namentlich post mortem, wo es oft geradezu unmöglich ist ein Oedem, welches intra vitam unzweifelhaft constatirt werden konnte und welches vielleicht die Todesursache (Oedema glottidis) gewesen ist, nachzuweisen.

§ 336. Dass die Anschwellung der katarrhalischen Schleimhaut, das zweite anatomische Element dieser Entzündungsform, zum Theil wenigstens direct aus der Hyperämie abzuleiten sei, versteht sich von selbst. Sie ist es insoweit, als sie auf der Volumszunahme der Gefässe und auf einer reichlicheren Durchtränkung der Schleimhaut mit Serum beruht. Letztere spielt bei den Stauungskatarrhen eine grosse Rolle und ist charakterisirt durch den Speckglanz der aufgequollenen Membran, sowie durch das klare Serum, welches sich aus einem Einschnitt entleert. Die Anschwellung ist um ein vielfaches beträchtlicher, wenn die Submucosa daran Theil nimmt, was namentlich am Coecum häufiger der Fall ist.

Mehr als diese passiven Intumescenzen interessiren den pathologischen Histologen die activen, d. h. auf Zellenneubildung beruhenden Schwellungszustände der lymphatischen Follikel. Es hängt wohl zweifelsohne mit der innigen Beziehung dieser Drüsen zum Resorptionsvorgange zusammen, dass wir bei fast jeder katarrhalischen Affection einer Schleimhaut eine mehr oder minder ausgedehnte Mitaffection derjenigen lymphatischen Apparate wahrnehmen, welche die Lymphe der erkrankten Schleimhaut aufzunehmen haben. Am häufigsten und schnellsten erkranken die in der Schleimhaut selbst eingebetteten Follikel; die ausserhalb des Tractus liegenden eigentlichen Lymphdrüsen folgen erst in zweiter Linie und zwar: für die Katarrhe der Nasen-, Rachen- und Mundhöhle die Lymphdrüsen am Halse, für den Respirationstractus die Drüsen um die Lungenwurzel und die Bifurcation der Trachea, für den Digestionstractus die Mesenterialdrüsen, für den Urogenitalapparat die retroperitonäalen und inguinalen Lymphdrüsencomplexe.

Was den Vorgang selbst anlangt, so handelt es sich im Wesentlichen um eine Zellenneubildung im Innern des lymphatischen Follikels. Der Befund einer mehr als normalen Quantität von Lymphkörperchen im Reticulum drängt sich dem Untersucher sofort auf, indem sich an der frischen Schnittfläche eines geschwellten Follikels sofort eine dicke, purulente Flüssigkeit hervordrängt. Er allein aber kann nicht genügen, um uns zu einem Ausspruch über die neoplastische Natur des Processes zu berechtigen. Diese Zellen können ja ebensogut mit dem Lymphstrom aus der entzündeten Mucosa hergeführt sein, eine Möglichkeit, die ich in der That mehr betonen möchte, als bisher geschehen ist. Was aber dem gegenüber für die Entstehung dieser Zellen durch Theilung spricht, ist theils die directe, wenn auch nicht eben häufige Beobachtung von sich theilenden Zellen, theils der Umstand, dass sich das Reticulum selbst in Zellen auflöst. An Pinselpräparaten, die etwa noch mit einer schwachen Carminlösung frisch behandelt wurden, überzeugt man sich

leicht, dass an weniger veränderten Stellen des Reticulums die Kerne deutlicher a normal hervortreten und sich durch Theilung vermehren; an stärker veränderte Partieen findet man Haufen von jungen Elementen, welche durch ihre in summ sternförmige Contourirung und die zarteren Brücken, welche von Haufen zu Haufe gehen, noch deutlich das alte Netzwerk erkennen lassen. Tritt um diese Zeit nich eine Abschwellung und Restitutio in integrum ein, so ist es um die Organisation de Follikels geschehen. Die eben erwähnte sternförmige Anordnung geht verloren indem die jungen Zellen von einander lassen und sich unter die Lymphkörperche mischen. Sofort füllt eine zellenreiche Flüssigkeit, die wir Eiter nennen können den Hohlraum des Follikels aus, welcher jetzt nur noch durch das Gefässnetz ge gliedert ist. Dieser Zustand beginnt im Centrum und breitet sich nach der Peripheri aus; ist die Peripherie erreicht, so ist der Follikel in eine Eiterhöhle, einen folli culären Abscess verwandelt.

§ 337. Am reinsten und einfachsten stellt sich der geschilderte fundamental Vorgang in der folliculären Vereiterung der Magen- und Darmschleim haut dar. Die heftigen Intestinalkatarrhe des Hochsommers stellen uns gelegent lich sämmtliche Stadien des Processes vor Augen, während die Anfänge desselbe als intercurrente oder Initialerscheinungen auch bei der Tuberculose, dem Typhus der Cholera asiatica und Dysenterie gefunden werden. Man bemerkt in der Rege gleichzeitig mit der beginnenden Schwellung eine stärkere, dichtere Injection de Blutgefässe in der Umgebung des Follikels; es scheint, als ob sich die allgemein Hyperämie um den Follikel her besonders concentrirt habe; zum Theil aber mag diese Hyperämie auch eine collaterale sein, davon abhängig, dass dem Blute der Eintritt in den Follikel selbst erschwert ist. Der solitäre Follikel präsentirt sich wie eine mattgraue Perle von der Grösse eines Stecknadelkopfes, welche von einem Gefässkranz allseitig eingefasst ist. Ein *Peyer*'scher Haufen gewährt in diesem Stadium das zierlichste Bild, indem die hyperämischen Ringe der benachbarten Follikel einander berühren. Mit dem Eintritt der Vereiterung schwillt der Follikel bis zur Grösse einer kleinen Erbse an, man bemerkt an seiner Statt eine gelbliche, fluctuirende Stelle, über welche die äussere Schicht der Mucosa mässig gespannt hinwegzieht. Lässt man den Eiter heraus, so collabirt die Decke und die Stelle sinkt etwas ein. Mit Wasser übergossen infiltrirt sich die Höhle wieder und man hat Gelegenheit den verhältnissmässig grossen Umfang derselben zu bewundern. Der letztere erklärt sich nur aus der Theilnahme des umgebenden Bindegewebes an der Vereiterung. So lange nämlich der Eiter als Abscess im Parenchym der Schleimhaut sitzt, wirkt er — wenn ich mich dieses Vergleichs bedienen darf — katalytisch auf das Bindegewebe ringsum. An den *Peyer*'schen Plaques kommt es daher gar nicht selten zu einer subcutanen Communication der benachbarten Follicularabscesse, wodurch die Schleimhaut auf grösseren Strecken unterminirt wird. Schliesslich necrotisirt die Decke, löst sich an den Rändern ab und zeigt uns den Substanzverlust, welcher durch die Verschwärung hervorgebracht wurde, in Form eines scharfbegrenzten runden oder rundlichen Geschwürs. Die Vernarbung erfolgt wohl in der Regel ohne Schwierigkeit, doch habe ich selbst einmal eine Perforation der Darmwand dicht über der Ileocoecalklappe beobachtet.

Die Follicularschwellungen und -verschwärungen des Magens setzen die Anwesenheit von Follikeln in der Magenschleimhaut voraus. Bekanntlich giebt es Mägen, in welchen man vergeblich auch nur einen Follikel sucht. Vielleicht aber wäre es gerade beim Magen in Erwägung zu ziehen, ob nicht eine Follikelbildung ad hoc stattfinden könne, in der Weise etwa, wie *Henle* sich das Zustandekommen der »conglobirten« Drüsen überhaupt denkt. Die formative Reizung, welche das Bindegewebe der ganzen Schleimhaut erfährt, concentrirt sich gewissermassen in einer Anzahl von Brennpuncten, wie sich ein Exanthem der Haut auf eine gewisse, wenn auch oft sehr grosse Zahl von umschriebenen Heerden vertheilt; nach welchem Gesetze wissen wir nicht. Charakteristisch für den Magen ist der Umstand, dass stets alle Follikel in dem gleichen Stadium der Umwandlung gefunden werden, sei es als graue Perlen, als Abscesse oder als Geschwüre.

§ 338. Etwas complicirtere Verhältnisse bieten die analogen Zustände an den Mandeln dar. Die halbkuglige Oberfläche dieser Organe zeigt bekanntlich eine gewisse Anzahl von taschenförmigen Vertiefungen. Das Pflasterepithelium der Mundhöhle kleidet die Vertiefungen aus, nicht selten findet man namentlich am Hals der Taschen kleine Papillen, die wie Zungenpapillen en miniature aussehen. Um die Taschen herum liegen die lymphatischen Follikel im Parenchym der Schleimhaut. Sie sind von der Oberfläche durch eine dünne Schicht Bindegewebe getrennt und berühren dieselbe nicht (wie beim Schafe, *Frey*). Kommt es nun zum Katarrh des Pharynx mit Angina tonsillaris, so findet eine stärkere Abstossung von Epithel nicht bloss auf der Zunge (Zungenbeleg), sondern auch an der Oberfläche dieser Einstülpungen statt. Es häuft sich in Folge dessen eine grosse Menge von Pflasterepithelien in den Taschen an; eine weisse, schmierige, der Vernix caseosa ähnliche Masse bildet einen umfangreichen Pfropf, welcher an der Mündung der Taschen zwar hervorschaut, sich aber nicht entleert, so dass schon diese Anfüllung nicht unbeträchtlich zur Vergrösserung der ganzen Mandel beiträgt. Dazu gesellt sich die Entzündung und Abscedirung der Follikel. Einer nach dem andern, (wie es scheint, treten nicht alle gleichzeitig in den Process ein), schwillt an und erweicht. Die benachbarten Abscesse confluiren hie und da, endlich d. h. wenn die Reifung des Zustandes nicht durch ein frühzeitiges ärztliches Eingreifen (Scarification, Höllenstein etc.) gestört wird, endlich ist die ganze Tonsille mit einem sinuösen Abscess durchsetzt, welcher zum sinuösen Geschwüre wird, wenn sich der Eiter an der Oberfläche entleert hat. Diess geschieht in der Regel an mehreren Puncten zugleich. Die Drüse sinkt danach plötzlich zusammen, vorausgesetzt immer, dass eine völlige Confluenz der vereiterten Follikel eingetreten war. Ist diess nicht der Fall, so bleiben die noch uneröffneten Follikel, sowie diejenigen, welche überhaupt verschont geblieben sind, in ihrem jeweiligen Zustande zurück und stellen uns das vor Augen, was von der Tonsille noch vorhanden ist. Die Ausfüllung der Geschwürshöhle mit Narbengewebe geht in der Regel schnell und ohne gefährliche Complicationen vor sich. Verzögert sich die Heilung, nimmt gar der Geschwürsgrund einen gangränösen, fauligen Charakter an, so wird die Nachbarschaft der Carotis interna gefährlich, weil sie zu unstillbaren Blutungen führen kann, wenn das Ge-

fäss durch die Eiterung isolirt und dann von der Seite her angefressen wird. (Haemorrhagia per diabrosin).

§ 339. Endlich haben wir noch der analogen Zustände an den Lymphdrüsen zu gedenken. Wem die Structur dieser Organe gegenwärtig ist, der wird sich nach dem vorstehenden das Krankheitsbild a priori entwerfen können. In der That handelt es sich dabei lediglich um eine noch compactere Summirung der Follicularerscheinungen. Wenn sich bei einem Naso-pharyngealkatarrh die Drüsen am Kieferwinkel wie harte Knoten von der Grösse einer kleinen Haselnuss, wenn bei einer Impetigo capitis die Drüsen am Occiput oder wenn bei einer frischen Bronchitis die Lymphdrüsen an der Bifurcation der Trachea anschwellen, wenn endlich ein Katarrh des Magens oder Dünndarms auch die Mesenterialdrüsen geschwellt hat, so dürfen wir überall den gleichen und zwar folgenden anatomischen Zustand voraussetzen. Die Drüsen sind um das zwei- bis vierfache ihres normalen Volumens vergrössert, sie sind härtlich, wenn auch nicht so hart, wie man nach der Palpation durch die Hautdecken vermuthen möchte, ihre Kapsel ist gespannt. Eine grauröthliche Färbung der ganzen Drüse macht in der Mitte der einzelnen Follikel einen milchweissen Platz, während ein schmaler Kranz hyperämischer Gefässe die Peripherie kennzeichnet. Man darf an den Mesenterialdrüsen die katarrhalische Anschwellung nicht mit der digestiven verwechseln, welche sich makroskopisch sehr ähnlich darstellt; hier aber ist der Grund der weisslichen Anschwellung in der Anhäufung von Chylus zu suchen, nicht in einer Zellenneoplasie.

Der Ausgang in Vereiterung ist an den Hals- und Inguinaldrüsen (eitriger Bubo) nicht eben selten; doch ist bei der Abscedirung der Halsdrüsen wohl zu untersuchen, ob dieselbe wirklich das letzte Stadium unseres Processes und nicht eine bloss scheinbare Vereiterung, in Wahrheit aber die Erweichung einer käsig entarteten Lymphdrüse ist, wie bei den scrophulösen Drüsenabscessen. Von Interesse ist im ersteren Falle die Thatsache, dass hier regelmässig die ganze Lymphdrüse d. h. ausser den Lymphröhren und -kolben auch die ganze Marksubstanz, die bindegewebigen Scheidewände, und alle Gefässe in einen grossen Abscess zusammenfliessen. Die Kapsel verursacht einen etwas längeren Aufenthalt; ist aber auch sie eingeschmolzen, so pflanzt sich die Eiterung sehr schnell in dem lockeren Bindegewebe der Umgebung fort. Auf diese Weise kann der Abscess vor der Eröffnung nach aussen sehr wohl noch die Grösse einer welschen Nuss oder eines Hühnereies erreichen.

§ 340. Die Veränderungen, welche das Secret der Schleimhaut durch die katarrhalische Entzündung erfährt, sind so in die Augen fallend und bieten so wichtige Anhaltspuncte für die klinische Beurtheilung, dass man hie und da die Katarrhe kurzweg als Secretionsanomalieen definiren zu können geglaubt hat. Diess ist nicht richtig, denn die Secretionsanomalie ist nicht das Wesen, sondern die Folge des katarrhalisch entzündlichen Zustandes. Vollends irrthümlich aber würde es sein, wollten wir in dem Katarrh nur eine Vermehrung des normalen Secretes sehen. Secret und Secret ist ein Unterschied und dieser Unterschied macht sich hier geltend. Die physiologisch wichtigsten Secrete des Schleimhauttractus, der Magen-

und Darmsaft, werden keineswegs in grösserer Quantität von der katarrhalischen als von der gesunden Schleimhaut abgesondert, im Gegentheil ist eine Verminderung dieser Absonderung als eine functionelle die katarrhalische Entzündung begleitende Störung stets zu gewärtigen. Anders ist es schon mit dem physiologisch weniger wichtigen Schleim, welcher auch die normale Schleimhaut überzieht. Wir kennen »schleimige« Katarrhe, bei welchen Schleim in vermehrter Menge geliefert wird. Diese kommen vorzugsweise an solchen Stellen des Tractus vor, welche sich durch ihren grossen Reichthum an schleimbereitenden Drüsen auszeichnen, als der Pharynx, die Luftwege, Magen und Dickdarm. Doch wir wissen ja, dass die Schleimbereitung nicht ausschliesslich den acinösen Drüsen zukommt, sondern dass die schleimige Metamorphose, die Verschleimung für das Protoplasma der Schleimhautepithelien dasselbe ist, was die Verhornung für die Zellen der Epidermis (vgl. pag. 25 d. Anmerkung) und wundern uns daher nicht auch von Schleimhäuten ohne Drüsen, z. B. an der Harnblase, schleimige Katarrhe und schleimige Beimengungen zu katarrhalischen Secreten zu finden.

Eine etwas intensivere Reizung als der einfach schleimige Katarrh, setzt die Mehrabsonderung von »zelligen« Elementen voraus. Wir unterscheiden in dieser Beziehung epitheliale und eitrige Katarrhe, je nachdem die abgesonderten Zellen vorwiegend Epithelzellen oder Eiterkörperchen sind. Ich sage vorwiegend, weil wir in der Regel beides nebeneinander finden. Ein rein epithelialer Katarrh wird z. B. an der Zungenschleimhaut beobachtet, wo der sogenannte Zungenbeleg nichts anderes ist als eine massenhafte Abschuppung der Pflasterepithelien, wie sie für diese Stelle des Schleimhauttractus charakteristisch sind. In Beziehung auf die Entstehung und Absonderung der Zellen begnüge ich mich mit einem Hinweis auf die ausführliche Darstellung, welche ich oben § 77 gegeben habe. Sehr häufig ist eine Combination von schleimiger und zelliger Mehrabsonderung, der sogenannte »schleimig-eitrige« Katarrh.

Schleim und Zellen sind Erzeugnisse der Schleimhaut, sie stellen das in vermehrter Menge zugeführte Ernährungsmaterial dar, nachdem es bereits einer gewissen Verarbeitung zu secundären Producten unterlegen ist. Anders verhält es sich bei sehr vielen Katarrhen der Magen- und Darmschleimhaut. Der gewöhnliche diarrhoische Stuhl beruht auf einer »serösen« Transsudation im Bereiche des Dünndarms. Das Blutserum mit Eiweiss und Salzen ist aus den Gefässen der Zotten direct zur Oberfläche gedrungen und wird durch starke peristaltische Bewegungen so schnell darmabwärts geschoben, dass die Resorption im Dickdarme damit nicht gleichen Schritt halten kann. Der Cholerakatarrh zeichnet sich vor der gewöhnlichen Diarrhoe aus, einestheils durch den Ausschluss des Albumens von der Transsudation, das cholerische Transsudat besteht lediglich aus Kochsalz und Wasser (*Schmidt*); anderseits durch die Betheiligung des ganzen Tractus von der Cardia bis zum Anus; endlich durch die Massenhaftigkeit und die Rapidität, mit welcher die Transsudation erfolgt. Die Rapidität insbesondere ist so gross, dass das Epithelium des Dünndarms mit sammt der epithelialen Auskleidung der *Lieberkühn*'schen Drüsen abgehoben und in grösseren und kleineren Fetzen fortgeschwemmt wird. Mehlsuppenartige oder reiswasserähnliche Stühle). Betrachtet man diese Fetzen von der einen Seite, so sieht man die langen handschuhfingerförmigen Epithel-

bezüge der Darmzotten, betrachtet man sie von der anderen Seite, so wird man die mehr kugligen und kurzen Auskleidungen der *Lieberkühn*'schen Krypten gewahr. Die Darmschleimhaut befindet sich darauf in einem so zu sagen »geschundenen« Zustande und ist den feindseligen Einwirkungen des Darminhaltes schonungslos preisgegeben, ein Umstand, welcher zur Erklärung der oberflächlichen Gangränescenzen, welche der Darm im zweiten Stadium der Cholera darzubieten pflegt, nicht ausser Acht gelassen werden darf.

Der »hämorrhagische« Katarrh unterscheidet sich von den »serösen« Ergiessungen dadurch, dass hier das Blut nicht in einzelnen Bestandtheilen, sondern als solches auf der Oberfläche der Schleimhaut erscheint. Der Austritt aus den Gefässen erfolgt regelmässig an den am meisten prominirenden Puncten, am Magen auf den Bindegewebsleistchen, welche die Mündungen der Drüsen umziehen, im Dünndarm an den Zottenspitzen und zwar vorzugsweise den Spitzen derjenigen Zotten, welche die Säume der Kerkringischen Falten besetzen; im Ileum und Colon sind die Umgebungen der folliculären Drüsen bevorzugt, im Colon noch insbesondere die Plicae sigmoideae. Der Vorgang selbst ist eine sogenannte Diapedesis. Das Blut dringt in kleinsten Portionen aus entsprechend kleinen Einrissen an den Umbeugestellen der Gefässschlingen zunächst in das bindegewebige Parenchym, von hier zur Oberfläche. Ist nachher die Blutung vorüber, so bleibt ein Theil der ausgetretenen Blutkörperchen im Parenchym sitzen und giebt zur Bildung eines braunen, resp. schwarzen Pigmentes Veranlassung. Demgemäss erscheint die Schleimhaut in toto braun, gelb, grau oder gar schwarz, wobei die Vertheilung des Pigmentes dem eben erörterten Gesetze folgt und nur in seltenen, sehr hochgradigen Fällen eine mehr gleichmässige ist, so dass der Magen z. B. wie mit Tinte übergossen aussieht.

§ 341. Eine besondere Erscheinungsreihe entwickelt sich aus der Möglichkeit, dass auch an Schleimhäuten mit geschichtetem Pflasterepithel seröse Transsudationen vorkommen. Das äussere wohlgefügte Zellenstratum widersteht dann eine Zeit lang dem Durchgange des Serum, hebt sich von der Unterlage ab und giebt so zur Bildung eines Blasenausschlags Veranlassung. Demgemäss sehen wir bei Katarrhen der Mundhöhle nicht selten die Schleimhaut der Lippen, des Zahnfleisches der Zunge und der Wangen mit wasserhellen, bis erbsengrossen aber meist miliaren Bläschen besetzt, welche nach circa vierundzwanzig Stunden platzen und ihren serösen Inhalt entleeren. Entweder ist hiermit die Sache abgethan oder es löst sich nachträglich die abgehobene Parthie des Epithels gänzlich ab und lässt einen kleinen runden Defect des Epithelialstratums, eine Excoriation zurück. Die freigelegte Schleimhaut producirt dann vorläufig Eiter, der anstossende Epithelialsaum wird macerirt und erscheint dem unbewaffneten Auge als scharfe weisse Contour, das Ganze ist von einem hyperämischen Hof umgeben und dieser Zustand eines umschriebenen eitrigen Katarrhs dauert so lange als der Katarrh überhaupt anhält. Die sogenannten »Geschwüre« können sich dabei nicht unbeträchtlich vergrössern, so dass schliesslich der grössere Theil der Mundhöhle wund, der kleinere normal ist (Mundfäule. Scorbut).

Analoge Zustände finden sich an allen Atrien des Schleimhauttractus (s. § 334). Am bekanntesten sind sie am Orificium uteri ext. und der Glans penis.

§ 342. *Vollständige und unvollständige Rückbildung, chronischer Katarrh und hyperplastische Zustände der Schleimhäute.* — Was wir bis dahin von der katarrhalischen Entzündung berichtet haben, charakterisirt den einmaligen Ablauf des Processes, den acuten Katarrh. Nach diesem kann die Schleimhaut vollständig zur Norm zurückkehren. Am wichtigsten ist hierbei das Verhalten des bindegewebigen Parenchyms der Schleimhaut. Wir haben § 77 gesehen, wie lebhaft sich das subepitheliale Bindegewebe an der katarrhalischen Entzündung betheiligt. Nicht zum kleinsten Theil kam die Verdickung und Wulstung der katarrhalischen Schleimhaut auf Rechnung einer zelligen Infiltration des subepithelialen Bindegewebes (Fig. 37 *b*). Alle diese Zellen müssen vollständig verschwinden, ehe die Restitution eine vollständige genannt werden kann. Sie degeneriren zum Theil fettig, zum Theil mögen sie in die Lymphgefässe aufgenommen werden. Bis diess aber geschehen ist, können Wochen vergehen, und so lange bleibt auch die Schleimhaut ein locus minoris resistentiae für neue Reize. Denn je grösser die Zahl der reizbaren Elemente, um so grösser die Reizbarkeit des ganzen Organes. Dieser Gesichtspunct wird von Aerzten und Patienten nicht immer gehörig gewürdigt. Letztere befinden sich in einer ähnlichen Lage wie diejenigen, deren Schleimhäute durch eine statische Hyperämie zur katarrhalischen Entzündung prädisponirt sind. Es ist Gefahr vorhanden, dass der Katarrh auf die geringste Veranlassung an eben der Stelle wiederkehrt, welche er verlassen zu haben schien. Das Recidiv pflegt dann hartnäckiger zu sein als die Primärerkrankung; die Vulnerabilität der Schleimhaut und mit ihr die Gefahr eines neuen Recidivs wird dadurch immer grösser, dauert immer länger an. Jedes Recidiv vermehrt die Zahl der Zellen in dem Bindegewebe der Mucosa, allmählich nimmt auch das Epithelium und der Drüsenapparat an der dauernden Vergrösserung Theil, die Schleimhaut geht in den Zustand der Hypertrophie über. Die Hypertrophie ist also von dieser Seite betrachtet ein Erzeugniss des Katarrhs; anderseits kann sie als anatomische Prädisposition zum Katarrh angesehen werden, indem die den Katarrh ausmachenden Erscheinungen, Hyperämie, Anschwellung, Hypersecretion bereits bis zu einem gewissen Höhepunct entwickelt und auf diesem stationär geworden sind, so dass es nur einer geringen Anregung bedarf, um sie bis zur katarrhalischen Entzündung zu steigern. (Chronischer Katarrh).

§ 343. Betrachten wir nun die anatomischen Einzelheiten der Schleimhauthypertrophie. *a.* Die Hyperplasie des Bindegewebes wird namentlich da auffällig, wo dasselbe unter normalen Verhältnissen nur in spärlicher Menge als Kitt der dichtgedrängten schlauchförmigen Drüsen erscheint, an der Schleimhaut des Magens. Die schmalen Wälle zwischen den Drüsenmündungen, als die am meisten oberflächliche Lage dieses Kittes werden hier der Schauplatz einer oft sehr üppigen Production von jungem Bindegewebe; sie erheben sich in Form von Zotten und Lamellen bis 1 Linie hoch über das Niveau der Schleimhaut und können dann schon mit blossem Auge erkannt werden. Im Uebrigen tritt die Bindegewebshyperplasie sowohl in ihren mikroskopischen als in ihren makroskopischen Effecten neben der Hyperplasie der Drüsen sehr in den Hintergrund; man vergisst eben, sich zu sagen, dass das Bindegewebe, welches die vergrösserten Drüsen umgiebt, was den Stiel eines Polypen bildet etc., zum guten Theil selbst erst neugebildet ist.

b. Das Epithelium bedeckt die hypertrophische Schleimhaut ebenso vollkommen als die normale, wir dürfen daher ein Wachsthum desselben in die Fläche annehmen, welches der Flächenvergrösserung der Schleimhaut selbst proportional ist. Uebrigens scheint es besonders fest auf dem Bindegewebe aufzusitzen, denn ohne dass seine Continuität nur im mindesten unterbrochen würde, ohne dass an der Respirationsschleimhaut z. B. auch nur eine Cylinderzelle fehlte, lässt es nicht nur bedeutende Mengen transsudativer Flüssigkeit, sondern auch eine grosse Menge junger Zellen aus der Tiefe zur Oberfläche hindurch, welche sich dem Secrete als Schleim- und Eiterkörperchen beimengen.

c. Die Volumszunahme der offen mündenden Drüsen wird in der Regel als eine functionelle Hypertrophie aufgefasst. Wie der Muskel durch Uebung seiner Kräfte an Volumen zunimmt, so sollen hier die Drüsen bei fortgehender reichlicher Secretion sich vergrössern. Dieser Ansicht gegenüber möchte ich einen grösseren Werth auf die Retention des Secretes und die durch sie bedingte passive Ausdehnung der Drüsen legen. Wir haben in der Hyperplasie der subepithelialen Bindegewebsschicht ein sehr plausibles Moment für mechanische Behinderung des Secretabflusses. Durch sie wird der Ausführungsgang comprimirt, verengt, verzerrt, geschlossen, während der Körper der Drüse, namentlich wenn er jenseits der Schleimhaut im submucösen Bindegewebe liegt, sich unbehindert vergrössern kann. Indessen bin ich weit entfernt, die Drüsenhypertrophie pure als eine Drüsenectasie zu erklären. Zu deutlich kann man bei den meisten hypertrophischen Drüsen eine Verlängerung oder stärkere Schlängelung der Tubuli, eine Vermehrung der Acini, sowie eine üppige Zellenwucherung in den Drüsen und um die Drüsen bemerken. Aber ich übersehe ebensowenig die ganz constante Erscheinung, dass die Tubuli und Acini der hypertrophischen Drüsen weiter sind und mehr aufgehäuftes Secret enthalten, als sie sollen und suche den Reiz für die Neubildung in dem von innen nach aussen wirkenden Druck des Secretes, welches sich vielleicht nicht schnell genug entleeren kann wegen der Verengerung des Ausführungsganges, jedenfalls aber sich nicht schnell genug entleert.

§ 344. Von diesem Gesichtspuncte aus finden wir es begreiflich, dass unter Umständen auch die Ectasie über die Hypertrophie das Uebergewicht bekömmt und dass wir so oft an chronisch katarrhalischen Schleimhäuten neben der Hypertrophie auch die cystoide Entartung der Drüsen antreffen. Beiderlei Zustände compliciren sich in der mannichfaltigsten Weise und geben dabei zu einer Reihe gröberer Verunstaltungen der Schleimhautoberfläche Anlass, welche wir hier in Kürze erörtern wollen.

Der sogenannte Etat mamellonné der Magenschleimhaut kommt dadurch zu Stande, dass die in ihrer Drüsenschicht hypertrophische Magenschleimhaut auf ihrer Unterlage nicht mehr Platz findet und daher genöthigt ist, sich in Berg und Thal zu werfen. Bis zu einem gewissen Grade ist dieser Faltenwurf namentlich in der Regio pylorica ein physiologischer, daher erscheint der Etat mamellonné zunächst als ein bloss quantitativer Excess. Die Grenzbestimmung wird nur durch die mikroskopische Analyse möglich. Die meist sehr auffallende Erweiterung der hypertrophischen Drüsentubuli giebt ein sicheres qualitatives Criterium für den patho-

logischen Charakter des Zustandes. Höhere Grade des Etat mamellonné führen unmittelbar zur Polyposis ventriculi. Gewöhnlich findet man alle Uebergänge auf einer Magenschleimhaut beisammen. Durch eine Quertheilung der Falten, welche namentlich in einiger Entfernung vom Pylorus, nach der Mitte des Magens zu am deutlichsten ist, entstehen kleinere Felder, auf denen die Hyperplasie der Drüsenschicht einen höheren und immer höheren Grad erreicht. Bald hebt sich ein flachrundliches Tuberculum von der Oberfläche ab. Je höher dasselbe wird, um so mehr wird es durch unverhältnissmässige Volumszunahme des hervorragenden Theiles zum Fungus, endlich zum Polyp mit kugelrunden etwas über erbsengrossen Köpfchen und ganz dünnem Stiel. Solcher Polypen, die sich durch ihre dunkle Röthe ausserdem sehr frappant von der übrigen Magenschleimhaut absetzen, findet man gelegentlich bei 30 Stück auf der Magenschleimhaut, oft sind ihrer 4—6 auf einer gemeinschaftlichen etwas breiteren Basis angeheftet, es ist nächst den Carcinomen die erheblichste und zugleich wunderlichste Verunstaltung der Magenschleimhaut, die es giebt. Im Innern der Polypenköpfchen finden wir neben den ectatischen Drüsentubulis hie und da wirkliche Cysten, die mit einer wasserklaren Flüssigkeit oder mit Schleim gefüllt sind. Das Bindegewebe zwischen den Tubulis stellt mit den Epithel-tragenden Wandungen der letzteren ein System von Septis dar, welches neben den entarteten Tubulis etwa soviel Raum beansprucht, wie die Septa einer aufgeblähten Lunge neben den Lichtungen der Alveolen. Abgesehen davon zeichnete es sich wenigstens in den von mir untersuchten Fällen durch einen grossen Gehalt an eigenthümlichen, länglich runden, stark glänzenden und fast reactionslosen Körpern aus, deren histologische Deutung mir vorläufig zweifelhaft geblieben ist.

§ 345. An den Etat mamellonné des Magens schliesst sich einerseits die gallertige oder cystoide Entartung der Schleimhäute, anderseits die Bildung der Schleimpolypen an. Die gallertige Entartung, welche bis jetzt nur an der Darmschleimhaut gefunden worden ist, kommt dadurch zu Stande, dass an einer umschriebenen, nach einer Beobachtung von *Virchow* bis thalergrossen Stelle, die *Lieberkühn*'schen Drüsen sich mit Schleim füllen und zu hirsekorngrossen Retentionscysten werden. Benachbarte Cysten verschmelzen unter Atrophie der Zwischenwände miteinander, dadurch entstehen grössere Hohlräume; endlich überwiegt der Schleim in der Gesammtstructur so sehr, dass die afficirte Parthie der Schleimhaut eine gallertige Consistenz und Farbe bekommt. An Schleimhäuten, wo die offen mündenden Drüsen nicht so dicht stehen, wie namentlich am Collum und Orificium uteri externum entwickelt sich der analoge Zustand nicht bis zur gallertigen Degeneration: die schleimgefüllten Drüsen haben vielmehr eine ausgesprochene Neigung einzeln über das Niveau der Schleimhaut hervorzutreten und bläschenartige Erhabenheiten, auch wohl pendulirende Blasen (sog. ovula Nabothi) zu bilden, welche zusammengenommen mit der hypertrophischen, stark absondernden und mit erweiterten Gefässstämmchen durchzogenen Mucosa das anatomische Bild des chronischen Katarrhs dieses Organes, die chronische Metritis darstellen.

§ 346. Unter Schleimpolypen im engern Sinne versteht man gallertig-weiche, mit zarten Gefässramificationen durchzogene und daher röthliche Geschwülste,

welche an einem mehr oder weniger deutlichen Stiel an der Schleimhautoberfläche befestigt sind. Die äussere Form ist entweder vollkommen glatt und rundlich, oder gelappt, durch Einschnitte getheilt. Auf der Schnittfläche, welche im Uebrigen ganz die Farbe und Beschaffenheit der Oberfläche darbietet, bemerkt man milchweisse Faserzüge, welche radial von der Peripherie des Polypen zur Insertionsstelle verlaufen, sowie grössere Schleimcysten, welche sich vor der Eröffnung prall und härtlich anfühlen. Die mikroskopische Untersuchung weist zunächst ein vollkommen continuirliches aus Cylinderzellen bestehendes Epithellager nach, welches die äusserste Schicht der Polypen darstellt. Die Hauptmasse der Geschwulst wird durch hypertrophische Drüsen gebildet, man sieht Röhren, deren Wandungen mehrfache seichte und tiefe Ausstülpungen zeigen, deren Ende aber reichlichst mit ausgebildeten Drüsenbläschen besetzt ist. Ein prächtiges Cylinderepithel kleidet die Röhren innen aus und concentrisch geschichtete zähe Schleimmassen füllen das Lumen. Neben den Schleimdrüsen figurirt eine gewisse Quantität weichen, zellenreichen Bindegewebes, welches sich nur im Stiel und den von da ausgehenden radiären Fäden fasrig verdichtet. Der Stiel enthält hauptsächlich die zu- und abführenden Blutgefässe, Nerven konnten bis jetzt darin nicht nachgewiesen werden. Dass die Schleimpolypen einer umschriebenen vorwiegend auf die Drüsen concentrirten Hypertrophie der Schleimhaut ihre Entstehung verdanken, dürfte demnach auf der Hand liegen. Lieblingssitz der Schleimpolypen ist die Nasenschleimhaut, demnächst die Gebärmutterschleimhaut. Seltenere Ausgangspuncte sind der Dünn- und Dickdarm, der Kehlkopf und die Luftröhre, die weibliche Harnröhre, der äussere Gehörgang, sowie die Oberkiefer- und Stirnhöhlen.

§ 347. Eine höchst bemerkenswerthe Stellung zum chronischen Katarrh und zu der Chronicität des Katarrhs nehmen die geschlossenen Drüsen der Schleimhäute ein. Ganz analog den einfach hypertrophischen Vorgängen, welche wir im Vorstehenden betrachtet haben, ist nur die ächte Hypertrophie der Tonsille, welche sich nach oft wiederholten acuten Fluxionen der Pharyngeal-Schleimhaut ausbildet. Dieselbe beruht auf einem alle histologischen Bestandtheile des Follikels, das Reticulum, die Gefässe, die Lymphwege und Zellen gleichmässig betreffendem Wachsthumsvorgange. Der einzelne Follikel erreicht das Drei- bis Fünffache seines normalen Volumens. Dem entsprechend verändert sich die Gestalt und Grösse der ganzen Tonsille. Dieselbe bildet eine kuglige oft geradezu gestielte Geschwulst, welche sich soweit in den Pharynx hervorwölben kann, dass dadurch der Athmungsprocess beeinträchtigt wird. Die Oberfläche ist glatt bis auf die Vertiefungen, welche den Orificien jener kleinen Crypten entsprechen, um welche die Follikel gruppirt sind. Diese Orificien sind sonst rundlich und geöffnet, hier sind sie durch die Anschwellung verzerrt und geschlossen.

§ 348. Von den übrigen Folliculardrüsen des Darms sind analoge Zustände nicht bekannt. Dagegen finden wir bei gewissen dazu besonders disponirten Individuen die wichtige Erscheinung, dass in Folge entzündlicher Organleiden überhaupt, vornehmlich aber in Folge katarrhalischer Affectionen der Schleimhäute die zunächst betheiligten lymphatischen Drüsen eine Vergrösserung erfahren, welche

sich von den früher betrachteten acuten Schwellungen durch das allmähliche Wachsthum und die Dauerhaftigkeit, von der ächten Hypertrophie durch die einseitige Vermehrung der zelligen Bestandtheile und die dadurch bedingte Desorganisation der Drüse, von beiden aber durch das enorme Volumen unterscheidet, welches die Drüse erhalten kann.

Wir bezeichnen diese Affection der lymphatischen Apparate als Scrophulose im engeren Sinne, indem wir in den Gesammtbegriff der Scrophulose auch die Primärleiden, ja den gesammten Zustand, die Constitution der betreffenden Individuen mit aufnehmen. Jene Primärleiden zeichnen sich zum Theil gleichfalls durch ihre destructive Tendenz aus, so namentlich an den Lungen und am Knochensysteme, zum Theil haben sie nichts Charakteristisches. Im letzteren Falle tritt dann das Leiden der Lymphdrüsen entschieden in den Vordergrund und wird als Scrophulose *κατ' ἐξοχήν* bezeichnet.

§ 349. Der histologische Vorgang, durch welchen die scrophulöse Drüsenanschwellung erzeugt wird, kann insofern als eine einseitige Hyperplasie der Drüsensubstanz bezeichnet werden, als es sich dabei nicht um eine gleichmässige Volumszunahme aller Structurbestandtheile, sondern nur um eine Vermehrung und Vergrösserung der Zellen handelt, welche das Enchym der Drüse bilden. Ich betone ausdrücklich neben der numerischen Zunahme auch die Vergrösserung des einzelnen Elementes, weil es mir scheint, dass diese Vergrösserung nicht allein ganz constant vorkommt, sondern auch zu der Vermehrung in einer innigen Beziehung steht. In den vergrösserten Lymphkörperchen kommt es nämlich zu multipler Kerntheilung und endogener Zellenbildung, ähnlich wie wir das bei den Tuberkelzellen schon kennen gelernt haben, und wie wir es bei der typhösen Neubildung noch kennen lernen werden. Interessant ist es, dem Gange der Veränderungen innerhalb der Drüse zu folgen. Es zeigt sich nämlich, dass hierbei zunächst diejenigen Theile afficirt werden, welche die eigentlichen Ufer des Lymphstroms bilden und daher dem pathologischen, von der Peripherie zugeleiteten Reize in erster Linie ausgesetzt sind. Sehr frühzeitig beginnen die sternförmigen Zellen, welche die Lymphsinus durchsetzen und gewissermassen in ihnen ausgespannt sind durch Kerntheilung und Erzeugung neuer Elemente zu participiren; diess geschieht theils an der Peripherie der Drüse in der Umgebung der Endkolben, theils in der Marksubstanz; in beiden Fällen erhalten wir ein weiches, dem blossen Auge mattgrau oder röthlichgrau erscheinendes Infiltrat, welches gerade da am stärksten vertreten ist, wo unter normalen Verhältnissen ein System communicirender Lumina die räumliche Abgrenzung der einzelnen Drüsenbestandtheile bewirkt. Die Folge ist, dass sich die Grenzen der benachbarten Lymphkolben in der Corticalsubstanz, der benachbarten Lymphbalken in der Marksubstanz vollständig verwischen und dass sich in dem Maasse, als auch die Substanz der Lymphkolben und -balken selbst in die pathologische Wucherung eintritt, jede Ungleichartigkeit der Schnittfläche verliert und alles in eine homogene mattgraue Substanz verwandelt erscheint.

Die Acme des Processes ist hiermit erreicht; der scrophulöse Bubo ist etwa wallnussgross, wenn die unveränderte Drüse die Grösse einer Bohne hatte, die Consistenz ist je nach der vorhandenen Feuchtigkeit bald weich und schlaff, bald fest,

sogar elastisch, federnd. Indessen ist gerade die Acme des Processes von kurzem Bestande. Das neugebildete Material verlegt nicht bloss die Lymphbahnen der Drüse, sondern comprimirt auch die Blutcapillaren dergestalt, dass die Circulation vollkommen ins Stocken geräth. Es ist unmöglich mit irgend einer Injectionsmethode in die am meisten geschwollenen Partieen der Drüse vorzudringen. Mit der Blutzufuhr hört selbstverständlich auch die Ernährung auf, die Drüse verfällt der »käsigen Degeneration.« Wo diese eingreift, wird die graue Masse erst opak, dann weisslich-gelb, undurchsichtig, trocken und brüchig. Ist die ganze Drüse in den käsigen Zustand übergegangen, so erscheint sie auf dem Durchschnitt »wie eine frische Kartoffel, nur nicht ganz so feucht, aber ebenso homogen gelbweiss.« (*Virchow*, Geschwülste. Bd. II. 593).

§ 350. Die weiteren Schicksale der käsig gewordenen Lymphdrüsen (Tyromata) scheinen zum grossen Theil von der Lage derselben abhängig zu sein. Während wir nämlich an den Mesenterialdrüsen fast immer eine nachträgliche Wiederverkleinerung durch Resorption der noch enthaltenen flüssigen Bestandtheile, nicht selten auch Kalkablagerung und Petrification beobachten, ist für die Lymphdrüsen des Halses der Ausgang in Erweichung der gewöhnlichere. Der käsige Heerd schmilzt von innen nach aussen zu einer weisslich-gelben, molkigen Flüssigkeit ein, welche den fettig körnigen Detritus in kleineren und grösseren Bröckeln suspendirt enthält. Ist alles käsige Material erweicht, so pflegt sich die Nachbarschaft der Drüse zu entzünden; diese Entzündung bahnt dem »scrophulösen Eiter« den Weg nach aussen. Derselbe entleert sich, wir erhalten das »scrophulöse Geschwür« mit seinen überhängenden, blaulich hyperämischen, schlaffen Rändern. Zuletzt schliesst sich auch diese Oeffnung und eine eingezogene, strahlige Narbe bezeichnet die Stelle, wo der Aufbruch erfolgte. — Eine dritte Möglichkeit der Rückbildung — gewiss von allen die erwünschteste — wurde neuerdings von *Virchow* beschrieben. Es ist die vollständige Resorption des käsigen Materials. Wahrscheinlich findet hierbei eine peripherische Verflüssigung der Drüse und Aufnahme der Flüssigkeit in die durch collaterale Hyperämie erweiterten Blutgefässe der Kapsel statt.

Analogen Veränderungen, wie die eben beschriebenen, sind auch die solitären und *Peyer*'schen Follikel des Darms fähig, doch hängen diese so innig mit der tuberculösen Entartung der Darmschleimhaut zusammen und sind mit ihr so regelmässig verbunden, dass es unpassend wäre beide von einander zu reissen. (Siehe unten: Tuberculose der Schleimhäute).

2. Die croupöse Entzündung (Infl. pseudomembranacea).

§ 351. Die croupöse Entzündung der Schleimhaut ist von der katarrhalischen nur durch ein wesentliches Merkmal unterschieden. Hyperämie und Anschwellung mögen intensiver, hochgradiger sein, eine qualitative Abweichung aber weist nur das Product der entzündeten Schleimhaut auf. Dieses hat die makroskopischen Qualitäten eines geronnenen Eiweisskörpers und wird nach dem Hauptvertreter der spontan gerinnende Fibrin oder fibrinöses Exsudat genannt. Es ist eine weisslich-gelbe, derbe, elastische Substanz, welche sich bei gewaltsamer Dehnung nicht in Fäden auszieht, sondern plötzlich abreisst und dabei quere Rissflächen bildet.

Auf Essigsäurezusatz klärt sie sich und quillt auf wie Fibrin, verhält sich also in dieser Beziehung gerade umgekehrt wie der Schleim, der durch Essigsäure opak wird und in Fäden gerinnt. Auch das Morphologische der Erscheinung erweckt unwillkürlich die Vorstellung, als ob an der Oberfläche der Schleimhaut ein Körper hervorgedrungen und im Contact mit der atmosphärischen Luft sofort geronnen sei. Die fragliche Substanz bildet nämlich in ganz charakteristischer Weise einen häutigen Ueberzug der Schleimhaut (Pseudomembran), welcher sich zu der Schleimhautoberfläche vollkommen so verhält, wie der Gyps zur Matrice. Die Anlagerungsfläche der Pseudomembran giebt jede Erhabenheit, jede Vertiefung der Schleimhautoberfläche im Abdruck wieder; die Pseudomembran stellt eine Röhre dar, wenn der Process die ganze Circumferenz des Schleimhautcanales einnahm, einen soliden Cylinder, wenn zugleich das Lumen des Canales sehr eng war, eine rundliche Plaque, wenn der Process ein insulärer war. Ihrer Dicke nach variirt die Pseudomembran vom reifähnlichen Anfluge bis zur linienhohen Schwarte, nicht selten bemerkt man eine rothe Sprenkelung an ihr, welche auf kleine mit der Exsudation gleichzeitig eingetretene Extravasate zu beziehen ist.

§ 352. Alle übrigen Eigenschaften der Pseudomembran, insbesondere die histologische Qualität des scheinbaren Fibrins, sowie die Festigkeit, mit welcher die Membran auf der Schleimhaut haftet, wechseln mit dem Orte ihrer Bildung und finden in den normalen Structurverhältnissen ihre Erklärung. Von allen Schleimhäuten des Körpers ist keine so sehr zur croupösen Entzündung geneigt als die Schleimhaut des Larynx, demnächst sind in ungefähr gleichem Maasse die Schleimhaut der Trachea und diejenige des Pharynx disponirt, so dass sich der Croup des Larynx bald mit dem der Luftröhre, bald mit dem des Schlundkopfes complicirt und wir danach einen laryngotrachealen und einen pharyngo-laryngealen Croup unterscheiden können. In der klinischen Verkehrssprache wird der erstere »Croup, Bräune« κατ' ἐξοχήν, der letztere fälschlicher Weise »Diphtheritis, Rachenbräune« genannt. Der Arzt hat alle Ursache diese beiden Formen auseinanderzuhalten. Die klinischen Bilder, welche sie darbieten, die Gefahren, welche sie dem Leben des Patienten bereiten, vor allem die Encheiresen unterscheiden sich in so wesentlichen Puncten, dass ich trotz der anatomischen Identität, welche ich darzuthun nicht umhin kann, einer Fusion der beiden Krankheiten auf klinischem Gebiete entschieden entgegentreten möchte.

§ 353. Der Croup des Pharynx, die sogenannte Diphtheritis, soll uns zunächst beschäftigen. Der Process ist hier stets ein insulärer. An verschiedenen Puncten, namentlich des Isthmus faucium, am weichen Gaumen und der Uvula, an der Oberfläche der Mandeln, den Gaumenbögen und an den Schleimhautfalten zwischen Zungengrund und Epiglottis — bemerkt man milchweisse scharf umschriebene Flecke auf intensiv hyperämischem Grunde. Bald erhebt sich der weisse Fleck um höchstens ½ Linie über das Niveau der Schleimhaut, die Pseudomembran ist fertig. Versucht man dieselbe mit einem stumpfen Instrument abzulösen, so gelingt diess in der ersten Zeit ihres Bestehens überhaupt nicht, rohe Gewalt führt nur zu Verwundungen und Blutungen. Später trennt sie sich freiwillig ab, indem sie durch

eine mässige Eiterproduction zuerst an den Rändern gelockert und dann vom Grunde abgehoben wird. Der umschriebene katarrhalische Zustand, welcher dann noch eine Zeit lang zurückbleibt und welcher fälschlich Geschwür genannt wird, heilt, sich selbst überlassen, ohne Substanzverlust und Narbe. Selten wird eine secundäre Vergrösserung der Pseudomembranen, niemals eine Wiederzeugung auf derselben Stelle wahrgenommen, es sei denn, dass die Ablösung vor der freiwilligen Reifung erfolgt war.

§ 354. Diese wichtigen und auffallenden Eigenthümlichkeiten werden durch die mikroskopische Analyse in befriedigender Weise erklärt. Dieselbe fördert in erster Linie die überraschende Thatsache ans Licht, dass die Pseudomembranen nicht aus Fibrin bestehen. Legt man kleine Stückchen einer solchen in schwach ammoniakalische Carminlösung, wäscht dann aus und zerzupft, so überzeugt man sich leicht, dass Zellen und zwar nichts als Zellen es sind, die durch eine eigenthümliche Entartung ihres Protoplasma's und eine ebenso eigenthümliche Verbindung untereinander den makroskopischen Anschein geronnenen Fibrins verursachen. Wären die carminrothen, den Kern andeutenden Stellen nicht, so würden wir freilich an der Zellennatur dieser unregelmässig eckigen, glänzenden, an einander fest haftenden Schollen irre werden. So aber müssen wir uns zu der Annahme einer Zellenmetamorphose bequemen, über deren Stellung in der allgemeinen Pathologie wir vorläufig nur Vermuthungen hegen können. Dem Aeusseren nach liesse sich die von *Weber* für die Amyloidinfiltration gebrauchte Bezeichnung einer glasigen Verquellung rechtfertigen. Dass die Zellen mehr feste Substanz enthalten als normale Zellen scheint gewiss; wenn dieses »Mehr« an Substanz Fibrin wäre, so könnten wir von einer fibrinösen Entartung reden, da wir diess aber nicht wissen, so würde die Bezeichnung «fibrinöse Entartung» nur auf den makroskopischen Effect zu beziehen, dabei aber so präjudicirlich sein, dass ich sie lieber vermeiden möchte.

Fig. 111. Durchschnitt einer croupösen Plaque des Isthmus faucium mit der darunter liegenden Schleimhautfalte. *a — b*. Croupmembran. *c*. Normale Schleimhaut. 1/300.

Wir machen nun einen senkrechten Durchschnitt, um über die Structur und Entstehung der Pseudomembran ins Reine zu kommen. Der Schnitt (Fig. 111) umfasst die äusserste Spitze einer Pseudomembran und die darunter lagernde Schleimhaut.[1]

1) Da die Schnitte ausnehmend fein und vollkommen senkrecht sein müssen, um keine Trugbilder zu erhalten, so sei hier kurz einer vorzüglichen Methode zur Anfertigung solcher

Hier überzeugen wir uns nun auf den ersten Blick, dass wirklich die ganze Pseudomembran aus den eben beschriebenen Elementen zusammengesetzt ist. Von Hause aus kuglig gestaltet, sind sie an verschiedenen Stellen mit einander in Berührung getreten und so zu einem plumpen, gewissermassen nur aus Verbindungsstücken, nicht aus Balken gebildeten Netzwerk zusammengesintert. Um so zierlicher ist natürlich das System von halbmondförmigen, verästelten Spältchen, welches die Pseudomembran durchzieht und die Stelle der Maschenaugen vertritt. Dasselbe erscheint bei einer gewissen Einstellung dunkel und könnte desshalb leicht für das Positive gehalten werden, ein Irrthum, welchen nur die Carminfärbung unmöglich macht. Uebrigens sind die Zellen der Pseudomembran von verschiedener Grösse; je weiter nach aussen, um so grösser sind sie und übertreffen an der äussersten Peripherie der Membran das Volumen eines Lymphkörperchens wohl um das doppelte; nach innen zu werden sie kleiner, am kleinsten sind sie unmittelbar an der Oberfläche der Schleimhaut; hier ist auch die Entartung weniger deutlich, der Unterschied von den normalen Zellen, welche noch im Parenchym der Schleimhaut liegen, ein verschwindender. Die Grenze zwischen Schleimhaut und Pseudomembran wird durch diesen allmählichen Uebergang der beiderseitigen Zellen natürlich sehr verwischt, wenn sie auch nie ganz unkenntlich wird. Unzweifelhaft aber leuchtet es ein, dass die Pseudomembran durch Absonderung von jungen Elementen an der Oberfläche der gereizten Schleimhaut und deren allmähliche Erstarrung, Sclerose, glasige Verquellung oder wie wir sonst die Entartung nennen wollen, zu Stande kommt.

Die Pseudomembran befindet sich somit genau an der Stelle, wo das Epithelium sein sollte, die bewusste Entartung tritt an die Stelle der normalen Ausbildung epithelialer Elemente. Wo, fragen wir, bleibt die ursprünglich hier vorhandene epitheliale Decke? Wird sie einfach abgestossen oder hat auch sie einen Antheil an der Bildung der Pseudomembran? *E. Wagner* hat diese Frage in einer neueren, sehr schätzenswerthen Untersuchung behandelt und eine Betheiligung des Epitheliums an dem Processe überhaupt unzweifelhaft gemacht. Er beschreibt eine sehr sonderbare Metamorphose der Pflasterzellen (Fig. 112), vermöge deren das Protoplasma an gewissen Stellen einschwindet und sich gewissermassen auf gewisse verästelte Linien zurückzieht, welche dann homogen und stärker lichtbrechend erscheinen als das gewöhnliche Protoplasma. Der Kern verschwindet, es bleibt also von der ganzen Zelle nur ein hirschgeweihähnliches zartes Netzwerk übrig. Ich glaube diese Metamorphose an den Rändern der Pseudomembranen, wenigstens in ihren ersten Stadien, gleichfalls gesehen zu haben, kann ihr aber eine weittragende Bedeutung für die Bildung der Pseudomembranen nicht zugestehen; um eine Pseudo-

---

Schnitte gedacht. Man legt das Präparat, von welchem man die Schnitte zu entnehmen gedenkt, in eine Mischung von Glycerin und Gummi arabicum, welche klar und zähefadenziehend sein muss. Nachdem sich das Präparat mit dieser Flüssigkeit vollkommen durchdrungen hat, wird es herausgenommen und in Alkohol geworfen. Das Gummi wird nun härtlich, das Glycerin wird ausgezogen und wir haben ein vortreffliches Material, um Schnitte von beliebiger Feinheit zu machen. Wirft man dieselben in eine wässerige Flüssigkeit, etwa gleich in Carminlösung, so geht das Gummi weg und das mikroskopische Präparat bleibt allein zurück.

membran ausschliesslich auf diesem Wege entstehen zu lassen, bietet mir das dünne Epithelialstratum nicht genug Substanz dar. Doch will ich es gern der Zukunft überlassen, die Tragweite der *Wagner*'schen Entdeckung genauer festzusetzen.

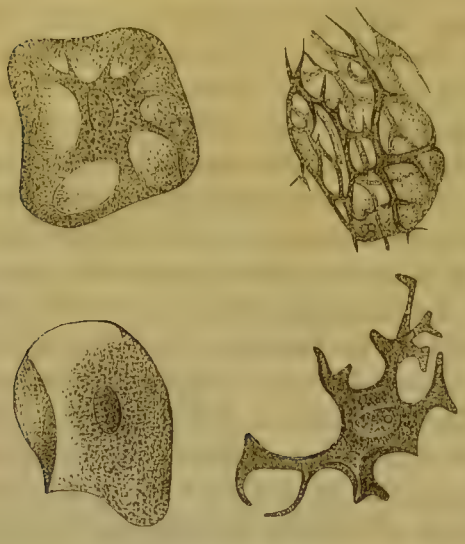

Fig. 112. Fibrinöse Degeneration der Pflasterzellen, nach *E. Wagner*.

§ 355. Die innige Verbindung, in welcher beim Croup des Pharynx das Absonderungsproduct mit der absondernden Schleimhaut steht, ist die Ursache jener festen Adhärenz im Anfange des Processes. Bei der Rückkehr zur Norm hört die fehlerhafte Zellenmetamorphose auf, die von der Schleimhaut abgesonderten Zellen bleiben unverändert und bilden mit einer kleinen Menge gleichzeitig ergossenen Serums eine dünne Schicht purulenter Flüssigkeit, was eo ipso die Ablösung der Pseudomembran involvirt.

Was trotz dieses oberflächlichen Charakters des pharyngealen Croups, die Störung zu einer sehr gefährlichen macht, ist einerseits das gleichzeitige Allgemeinleiden, anderseits die Gefahr einer Mittheilung an den Larynx, wo dann zu der Angina laryngea eine durch die Anschwellung des submucösen Bindegewebes oft ziemlich bedeutende Angina pharyngea hinzukommt.

§ 356. Der Croup des Larynx und der Trachea zeigt uns eine stufenweise Aufeinanderfolge von einfachem Katarrh und pseudomembranöser Ausschwitzung. Schon das katarrhalische Stadium ist im Stande den bekannten Symptomencomplex in der höchsten Intensität, ja den Tod herbeizuführen. Auf der im Zustande höchster entzündlicher Reizung und entsprechender Schwellung befindlichen Larynxschleimhaut wird ein zäher, zellenreicher schwer beweglicher Schleim abgesondert, derselbe bildet eine dicke, cohärente, gelbliche Schicht und beeinträchtigt das an sich enge Lumen des Larynxeinganges so bedeutend, dass wir kaum zur Annahme eines Reflexkrampfes der Glottis zu schreiten brauchen, um den Erstickungstod begreiflich zu finden. Auf diese Erfahrung hin ist eine Reihe von Aerzten so weit gegangen, die fibrinöse Ausscheidung überhaupt zu leugnen. Diesen Aerzten ist nicht beizupflichten. Die Bildung der Pseudomembran steht im engsten Anschluss an den katarrhalischen Zustand und stellt den anatomischen Höhepunct des Processes dar. Häufig genug findet man beides neben einander, so, dass eine katarrhalische Schicht hie und da mit fibrinösen Plaques durchsetzt ist. Essigsäure unterscheidet die schleimig eitrigen von den fibrinösen Partieen auf der Stelle, so dass hier gar kein Zweifel bestehen kann.

Die histologische Untersuchung des Pseudomembran liefert als erstes Ergebniss

die Thatsache, dass auch hier zellige Elemente vorherrschend an der Zusammensetzung betheiligt sind. Dieselben sind bei weitem nicht so unkenntlich, als die Zellen der pharyngealen Pseudomembran, sie haben vielmehr grösstentheils den Charakter gewöhnlicher Keimgewebszellen. Auf Querschnitten (Fig. 113) über-

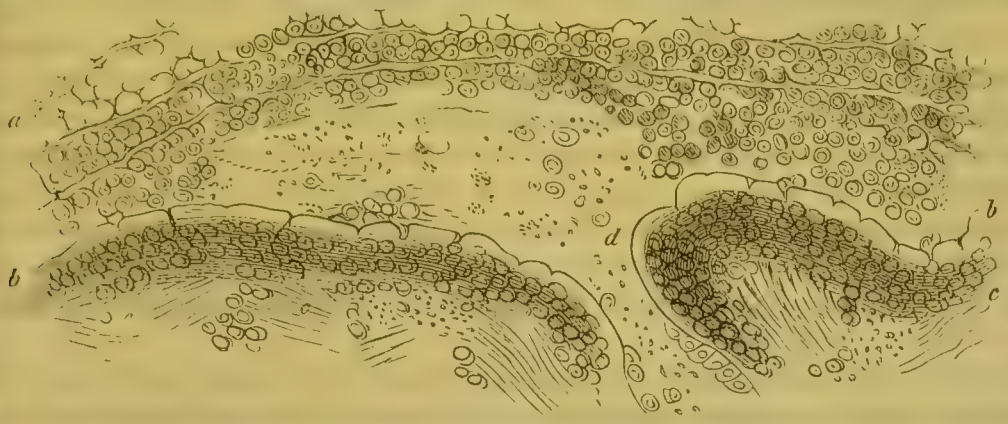

Fig. 113. Croup der Trachea. *a.* Die untersten Schichten einer Pseudomembran. *b.* Die Basementmembrane. *c.* Das subepitheliale Keimgewebe. *d.* Ausführungsgang einer Schleimdrüse, aus welcher sich ein klarer Schleim entleert und die Pseudomembran abhebt. $^1/_{1000}$.

zeugen wir uns aber, dass diese Keimgewebszellen nicht der einzige Bestandtheil der Pseudomembran sind. Die Pseudomembran ist von exquisit geschichtetem Bau, indem auf eine Schicht Zellen in ziemlich gleichen Abständen allemal eine Schicht Fibrin folgt, und diese Aufeinanderfolge sich je nach der Dicke der Membran 1—10 mal wiederholt. Ob ich Recht daran thue, jene zweiten Schichten kurzweg Fibrin zu nennen, muss freilich dahin gestellt bleiben. Ich thue es auf den ersten Eindruck hin, welchen die Configuration derselben macht und mit dem Vorbehalt, dass ich dabei immer nur an einen flüssigen, bei der Transsudation aber an der Luft erhärteten Eiweisskörper denke. Die Substanz ist glänzend, homogen, dass sie aus Zellen zusammengesetzt sei wie die Pseudomembran des Pharynx konnte ich wenigstens nicht nachweisen; sie bildet eine dünne Platte mit Fortsätzen nach unten und oben, welche in die Interstitien der anstossenden Zellen eindringen und durch Anastomose ein zierliches Gitterwerk bilden, dessen Augen nahezu die Grösse der Zellen haben (*a*). Unter solchen Umständen liegt, denke ich, die Vorstellung sehr nahe, dass von der Schleimhautoberfläche eine Flüssigkeit abgeschieden sei, welche nebst zahlreichen Zellen jene fibrinoide Substanz in Lösung enthalten habe, und dass bei der Gerinnung der letzteren die Zellen in ihrer jeweiligen Lage fixirt seien, während durch die Fortsetzung der Gerinnung auf die anastomosirenden Zwischenräume zwischen den runden Zellenkörpern das Netzwerk entstand. Hiervon unabhängig ist die Schwierigkeit, das wie und wo der Entstehung jener Zellen zu erklären. Das Epithelium ist längst vollkommen spurlos geworden, es dürfte in ähnlicher Weise gleich beim Beginn des Processes von der sich entwickelnden Pseudomembran abgehoben werden, wie am Pharynx; die Möglichkeit einer fibrinösen Entartung wird von *Wagner* (siehe oben) angedeutet, man würde dann vielleicht die oberste Etage des Netzwerks für die unter Verästelung erstarrten Leiber der Cylinderzellen halten können: diess würde aber zu einer Disharmonie der Auffassung führen, welche

sich wenig empfiehlt. Und doch erinnert die von ihrem Epithel entblösste Schleimhaut der Trachea mit ihrer homogenen Grenzschicht zu sehr an die flache Hand Karls des VII, als dass sich diese Lücke unserer Vorstellungsweise nicht empfindlich fühlbar machen sollte. Hier hilft nur die stärkste Vergrösserung. Mit einem *Hartnack*'schen Immersionssystem aber habe ich gesehen, dass die homogene Grenzschicht in der That nicht homogen, sondern von zahlreichen feinen Oeffnungen durchbohrt ist. Durch diese Poren dringen die Zellen, von denen regelmässig ein gewisser Vorrath zwischen der homogenen Grenzschicht und den elastischen Schichten aufgespeichert liegt, nach aussen. Die Oeffnungen sind zwar klein, aber gibt es überhaupt eine Oeffnung, durch welche der Leib einer jungen Bildungszelle nicht hindurchzuschlüpfen vermöchte? Wer die amöboiden Locomotionen der Zellen aus eigener Anschauung kennt, wird diese Frage verneinen und mir beistimmen, wenn ich die homogene Grenzschicht für kein Hinderniss der Zellenauswanderung halte.

§ 357. Die Anwesenheit der homogenen Grenzschicht ist aber die Ursache einer anderen für die croupösen Membranen der Trachea wichtigen Eigenthümlichkeit derjenigen nämlich, dass sie von Anfang an der Schleimhautoberfläche viel loser anhaften, als die Pseudomembranen des Pharynx. Nicht bloss dass sich die Grenze zwischen Schleimhaut und Membran, zwischen Absonderndem und Abgesondertem hier stets klar und deutlich erhält, die Glätte der Oberfläche bietet auch einer dauernden Verbindung zwischen beiden wenig Stützpuncte dar. Dazu kommt die Thätigkeit der Schleimdrüsen, welche ihr Secret, das durch die überlagernde Pseudomembran sehr oft am freien Abfluss gehindert wird, zwischen die Schleimhaut und die Pseudomembran ergiessen und dadurch die letztere abheben (Fig. 113). Das Gesammtresultat ist die bekannte leichte Ablösbarkeit der trachealen Pseudomembranen, auf welche sich unsere ganze bekanntlich trotzdem sehr ohnmächtige Therapie stützt. Oft genug wird der Act der Ablösung selbst zur Todesursache, wenn sich die ganz oder theilweis abgelöste Membran zusammenrollt und das Bronchiallumen vollends schliesst.

Ausser der Ablösung kommt aber auch beim Trachealcroup die Erweichung der Pseudomembranen in Frage. Eine gallertige Aufquellung des Netzwerks, sowie ein fettig körniger Zerfall der eingeschlossenen Zellen spielen dabei die Hauptrolle. Von einigen Autoren wurden Pilzvegetationen in dem Erweichungsbrei gesehen und zugleich der Einschmelzung ein mehr putrider Charakter beigelegt. Der makroskopische Eindruck rechtfertigt die Bezeichnung eines wirklichen Schmelzens, indem die Membran nicht bloss an den Rändern herum flüssig wird, sondern auch in der Continuität dünne Stellen und Löcher bekommt, welche mit einander confluiren. Ich sah die Sache nur einmal und erinnere mich nur noch, dass die Erweichungsflüssigkeit auf Essigsäure eine Mucinfällung gab, was mich (oben § 39) veranlasst hat, von einer schleimigen Erweichung der Pseudomembranen zu reden.

§ 358. Nachdem wir so den croupösen Process, wie er sich am Pharynx einerseits, an der Trachea anderseits darstellt, kennen gelernt haben, erübrigt es noch mit einigen Worten des Larynx zu gedenken. Ein auf den Larynx beschränkter, ausschliesslich in ihm verlaufender Croupprocess gehört zu den selteneren Vorkomm-

nissen; trotzdem ist der Croup des Larynx häufiger als jeder andere, weil er sich zum Croup der Luftwege fast regelmässig hinzugesellt und zu dem des Pharynx wenigstens hinzugesellen kann. Die pathologische Anatomie des Laryngealcroups wird durch den Umstand beherrscht, dass die Schleimhaut des Kehlkopfes in ihrem Bau theils mit der Tracheal-, theils mit der Pharyngealschleimhaut übereinkommt. Die obere und untere Fläche der Epiglottis und die wahren Stimmbänder tragen ein geschichtetes Pflasterepithelium, welches durch keine homogene Grenzschicht vom Bindegewebe geschieden ist. Desshalb haften an diesen Puncten die Pseudomembranen fester als an allen übrigen Theilen des Kehlkopfsinnern. Wie oft findet man post mortem, dass die Pseudomembran der Trachea in Continuität mit der Pseudomembran des Laryngealtrichters abgelöst ist bis zur Rima glottidis; hier aber haftet die Membran und wir gewinnen die Ueberzeugung, dass es wohl noch lange gedauert haben würde, ehe hier eine freiwillige Lösung eingetreten wäre. Und dabei sind gerade die wahren Stimmbänder von der Entzündung mit Vorliebe heimgesucht, während der Ventriculus Morgagni z. B. fast nie afficirt gefunden wird. Ueberhaupt scheint es mir in ätiologischer Beziehung von grosser Wichtigkeit, dass man die Vorliebe des Processes für die am meisten hervorragenden Theile ausdrücklich betone; die Recessus der Schleimhaut bleiben meist intact. Es ist, wie wenn man mit einem Aetzmittel über den Schlund leicht hingefahren wäre oder wie wenn ein reizendes Gas sich kurze Zeit in den ersten Wegen aufgehalten hätte.

3. Die diphtheritische Entzündung.

§ 359. Nachdem wir von der diphtheritischen Entzündung die Rachendiphtheritis abgezweigt haben, bleibt für diese Form der Entzündung ein verhältnissmässig beschränktes Gebiet übrig. Dem Wesen des Processes sind wir bereits bei Betrachtung der diphtheritischen Pocke näher getreten. Es handelt sich dabei um eine Infiltration des subepithelialen Bindegewebes, beziehungsweise der ganzen Mucosa, mit neugebildeten Zellen; eine Infiltration, die so dicht ist, dass dadurch die Gefässe comprimirt, die Circulation und Ernährung aufgehoben werden. Da ein gewisser Grad zelliger Infiltration des subepithelialen Bindegewebes bei jedem Katarrh, sowie bei der croupösen Entzündung vorkommt, so erscheint die Diphtheritis nur als eine quantitative Steigerung, ein Excess dieses Neubildungsprocesses; die ächte Diphtheritis hat keinen Anspruch, in gleichem Maasse als ein specifischer Process angesehen zu werden, als der Croup. Was sie makroskopisch auszeichnet und Veranlassung geworden ist, dass man sie als Inflammatio membranacea der Inflammatio pseudomembranacea an die Seite stellte, ist die Bildung einer weisslich grauen, oft durch röthliche und grüne (Blutfarbstoff-) Töne missfarbigen, derben, filzigen Haut, welche sich etwa $^1/_2$ Linie hoch über das Niveau der Schleimhaut erhebt, ebenso tief aber in die Substanz der Schleimhaut eindringt und mit letzterer auf's Innigste zusammenhängt. Diese Haut ist nichts Aufgelagertes, nichts Abgesondertes, sondern die Mucosa selbst, so weit sie eben durch die übermässige Infiltration mit Zellen, theils intumescirt, theils anämisirt worden ist. Nicht unpassend hat man diesen Zustand mit der Mortification durch ein chemisches Agens, mit einer

Anätzung verglichen und die diphtheritische Membran als diphtheritischen Schorf bezeichnet; in der That ist die diphtheritische Membran ein caput mortuum, sie kann in sich keine anderen Veränderungen erfahren, als die der Fäulniss, der Zersetzung und es fragt sich nur noch, wie sie aus dem innigen organischen Verbande in welchem sie mit der Schleimhaut steht, abgelöst und entfernt wird. Eine scharfe Grenzlinie trennt, wie man sich mit blossem Auge überzeugen kann, das Lebendige von dem Todten, aber zahlreiche Bindegewebsfasern, Blutgefässe, Nerven und elastische Fasern greifen aus dem Lebendigen in das Todte hinüber; sie alle müssen sich getrennt haben, ehe die Ablösung vor sich gehen kann. Die Mittel, welche dem Organismus zu Gebote stehen, sind Entzündung und Eiterung. Wir nennen diese Entzündung »reactiv«, und verbinden damit die Vorstellung, als sei dieselbe eine Antwort auf den Reiz, welchen der diphtheritische Schorf auf die umgebende Schleimhaut ausübt; doch mag ein Theil der Hyperämie auch nach statischen Grundsätzen als collaterale Fluxion zu deuten sein. Der Eiter sammelt sich zwischen Schorf und Gesundem an und je nachdem die erwähnten faserigen Brücken einschmelzen und reissen, beginnt die Abhebung bald an den Rändern, bald in der Mitte; nachdem sie vollendet ist, bleibt ein Geschwür zurück, welches sich schnell zur Vernarbung anschickt; nicht selten aber recrudescirt der Process an derselben Stelle, wir erhalten einen neuen Schorf und mit ihm von Neuem die Nothwendigkeit einer eitrigen Sequestration, nach deren Ablauf ein um vieles grösserer Substanzverlust zurückbleibt. Die schliesslich resultirenden Narben zeichnen sich durch ihr kräftiges Retractionsvermögen aus, so dass die Gefahr der nachträglichen Stenosirung schleimhäutiger Canäle, namentlich des Dickdarms nach Dyssenterie um so mehr droht, je ausgebreiteter die Verschwärung gewesen war.

§ 360. Was das Vorkommen der Diphtheritis anlangt, so muss vor Allem hervorgehoben werden, dass sie solche Schleimhäute befällt, welche sich im Zustande heftigster katarrhalischer Entzündung befinden, zugleich aber an ihrer Oberfläche in dauernder Berührung mit faulenden, in Zersetzung begriffenen Körpern stehen. Bei der Ruhr, welche von Anfang nichts ist als ein Dickdarmkatarrh mit excessiven, spasmodischen Contractionen der Muscularis, stellt sich die Diphtheritis einmal auf den Faltenhöhen der Schleimhaut über den Taeniae longitudinales und den Plicae sigmoideae, ausserdem aber mit Vorliebe an solchen Stellen ein, wo durch natürliche Knickungen des Darmrohrs der Fortbewegung der Fäcalmassen die meisten Schwierigkeiten entgegenstehen: an drei aufeinanderfolgenden Puncten des S romanum, am Blinddarm und den beiden hypochondrischen Flexuren. Sollte nicht der Umstand, dass gerade an diesen Stellen die längste und innigste Berührung der entzündeten Schleimhaut mit putriden Stoffen stattfindet, bei der Localisation der Diphtheritis mitwirken? In ähnlicher Weise gesellt sich Diphtheritis zu den Retentionskatarrhen der Harnwege. Mag die Ursache der Retention in einer Strictur der Urethra, mag sie in einer Hypertrophie der Prostata, in Lähmung des Detrusor etc. begründet sein, der stagnirende Harn zersetzt sich, der zersetzte Harn bringt zunächst einen Katarrh, dann Diphtheritis der Schleimhaut hervor. Die Berührung mit faulenden Stoffen hat auch bei denjenigen Fällen von Diphtheritis die Hand im Spiele, wo nicht ein Katarrh, sondern eine Verwundung den Boden bildet.

auf welchem sie erscheint. Ich denke hier einmal an die Diphtheritis der Gebärmutter und der Scheide unmittelbar nach der Geburt, wo durch den Abgang der Decidua das Parenchym der Gebärmutter wie eine ungeheure Wundfläche entblösst daliegt: ich denke an die Diphtheritis im zweiten Stadium der Cholera asiatica, wo durch den heftigen Katarrh des ersten Stadiums die Schleimhaut alles Epithels entkleidet und in diesem »geschundenen« Zustande der unmittelbaren Einwirkung der Darmcontenta Preis gegeben ist; ich denke endlich — wiewohl diess mit dem Schleimhauttractus nichts zu thun hat — an die Diphtheritis der Wunden, welche man als Hospitalbrand bezeichnet.

Auf der anderen Seite ist nicht zu leugnen, dass das putride Element auch im Organismus liegen könne, dass es einen Säftezustand des Individuums giebt, welcher zu diphtheritischen Entzündungen disponirt oder präciser ausgedrückt, dazu disponirt, dass eine anderweitig entstandene Entzündung den diphtheritischen Charakter annimmt. Manche diphtheritische Entzündungen des Rachens und der Speiseröhre im letzten Stadium tief eingreifender Ernährungsstörungen mögen hierin ihre Erklärung finden.

b. *Hämorrhagie.*

§ 361. Es ist noch fraglich, ob mir von allen Seiten das Recht eingeräumt werden wird, die Dinge, welche ich in diesem Capitel zu betrachten gedenke, unter der Ueberschrift »Hämorrhagie« zu behandeln. Schon früher (§ 335 und § 240) wurde darauf aufmerksam gemacht, inwiefern die Gefässeinrichtungen des Magens und Darms eine gewisse Disposition der Magen- und Darmschleimhaut zu Hyperämie und Blutung mit sich bringen. Wir fanden dort in den lebhafteren Contractionen der Muscularis, welche schon bei leichten Katarrhen vorkommen können, vornehmlich aber den dyssenterischen Katarrh kennzeichnen, ein Motiv für den Austritt von Blut, sei es in das Pharenchym der Schleimhaut, sei es an deren Oberfläche. Nun giebt es an der Magen- und Duodenalschleimhaut eine Reihe von Substanzverlusten, welche höchst wahrscheinlich alle auf eine stattgehabte parenchymatöse Hämorrhagie, einen hämorrhagischen Infarct der Schleimhaut zurückzuführen sind. Von den hämorrhagischen Erosionen ist diess allgemein angenommen. Wir verstehen darunter gewisse stecknadelkopfgrosse, kreisrunde, scharfbegrenzte Defecte der Schleimhautoberfläche, die gewöhnlich in grosser Menge vorhanden sind und mit Vorliebe die Faltenhöhen in der Regio pylorica einnehmen. Der sehr häufige gleichzeitige Befund von ebenso grossen noch hämorrhagisch infiltrirten Stellen neben den Erosionen macht in diesem Falle jeden Zweifel an der Entstehung schwinden. Gewöhnlich lassen sich auch unmittelbar vorhergegangene Brechbewegungen als Ursache der Hämorrhagie nachweisen, so dass wir uns in summa die Sache folgendermassen vorstellen dürfen: der Brechact führt durch vorübergehende Sistirung des Blutabflusses zu kleinen Hämorrhagieen aus den oberflächlichen Venenstämmchen der Magenschleimhaut; auf den Faltenhöhen deshalb, weil sich hier in den extremsten Theilen des gestauten Stromgebietes der Blutdruck auch am höchsten steigern muss. Die ausgetretenen Blutkörperchen infiltriren einen umschriebenen Abschnitt der Schleimhaut dermassen, dass die Blutcapillaren com-

primirt werden und mit der Circulation die Ernährung aufhört. Der hämorrhagische Infarct wird zum Caput mortuum, sein organischer Zusammenhang mit der gesunden Schleimhaut ist aufgehoben und die wirkliche Trennung nur noch eine Frage der Zeit. Wenn wir aber erwägen, dass der Magensaft mit Leichtigkeit dergleichen todte Partheien löst, wie sie in der hämorrhagisch infarcirten Schleimhaut vorliegen, so werden wir es begreiflich finden, dass wir schon wenige Stunden nach der Blutung statt des Infarctes jenen reinen, scharfen Substanzverlust antreffen, den *Cruveilhier* erosion haemorrhagique nannte.

§ 362. Denselben Gang der Entwickelung halte ich mit vielen Anderen für das einfache (chronische, runde, auch perforirende) Magengeschwür fest. Am 1. December 1865 kam ein Mann mit einem eingeklemmten Leistenbruche in die chirurgische Klinik zu Bonn. Seit 5 Uhr Morgens hatte er heftig gebrochen. Es wurden vergebliche Repositionsversuche, Abends 7 Uhr die Herniotomie ausgeführt. Es trat relatives Wohlbefinden ein, am 5. Abends erfolgte auf ein Clysma ein reichlicher Stuhl von dunkelbrauner Farbe, am 6. ein desgl. von blutig-schwarzer Farbe. In der Nacht vom 6. zum 7. Uebelkeit und Würgen, am 7. Morgens Erbrechen von galligen, später blutgestreiften Massen, welches sich im Laufe des Tages sehr häufig wiederholte und mit kurzen Unterbrechungen bis zum Tode fortdauerte, welcher am 9. Mittags erfolgte. Bei der Section, welche eine Stunde nach dem lethalen Ausgange ausgeführt wurde, fanden sich im Magen neben mehreren kleineren hämorrhagischen Infarcten zwei symmetrisch zur Mittellinie der kleinen Curvatur gelegene, gleich grosse, kreisrunde Heerde, von welchen der eine ein vollendetes Ulcus simplex war, der andere den Zustand eines entsprechend grossen hämorrhagischen Infarctes der Magenschleimhaut darbot.

Ich setze statt weitläufigen Hypothesen über die mögliche oder wahrscheinliche Entstehung des runden Magengeschwürs, welche die Grenzen dieses Buches überschreiten würden, einen einfachen Krankheits- und Sectionsbefund hierher, indem ich dadurch einerseits die von mir getheilte Auffassung begründen, anderseits aber andeuten will, wie schwach es im Allgemeinen mit jenen Raisonnements bestellt ist, da schon ein einziger Sectionsbefund in dieser Frage zur Zeit noch von so grosser Wichtigkeit ist.

§ 363. Der Ulcus simplex nimmt also seinen Ausgang von einem hämorrhagischen Infarct. Derselbe reicht durch die ganze Dicke der Schleimhaut. Ich konnte in dem erwähnten Präparat an feinen Querschnitten überall die mit Blutkörperchen überschwemmten, gleichsam in das Coagulum eingebackenen Körper der tubulösen Drüsen nachweisen. Ist der Infarct mit Hülfe des Magensaftes aufgelöst und entfernt (verdaut), so bleibt ein entsprechend grosser Substanzverlust zurück, der Ulcus simplex ist etablirt. Er kann sich von jetzt ab vergrössern, er kann die gefürchtete Entwickelungshöhe des Ulcus perforans erreichen, er kann anderseits auch kleiner werden und vernarben, aber ich wiederhole, dass er in seinen wesentlichen Eigenthümlichkeiten bereits unmittelbar nach erfolgter Ablösung des Infarctes vorhanden ist.

Zu diesen wesentlichen Eigenthümlichkeiten gehört in erster Linie die kreis-

runde Gestalt des Defectes. Genau genommen sollte ich sagen, die kreisrunde Basis des Defectes, denn im Ganzen hat der Defect die Gestalt eines sehr flachen Kegels, dessen Basis an der Oberfläche der Schleimhaut, dessen Spitze excentrisch in einer tieferen Schicht der Magenwandung gelegen ist. Fragen wir nach der Ursache dieser Kegel oder Trichterbildung, so weist uns die Antwort wiederum auf den hämorrhagischen Infarct als Ausgangspunct der Störung hin. Derselbe hält sich, wie alle hämorrhagischen Infarcte (der Lunge, der Nieren etc.) innerhalb der Grenzen eines grösseren oder kleineren Gefässterritoriums; die Gefässterritorien des Magens aber haben die Gestalt flacher, schräg abgeschnittener Kegel, welche an der oberen Hälfte mit ihrer Spitze nach aufwärts, an der unteren Hälfte nach abwärts gerichtet sind. Der letztere Umstand erklärt es, dass die tiefste Stelle des trichterförmigen Kraters nicht unter der Mitte des Schleimhautdefectes, sondern näher dem oberen resp. dem unteren Rande gelegen ist.

Ein zweites nicht minder charakteristisches Merkmal des Ulcus simplex ist die ausserordentlich scharfe Begrenzung und der Mangel eines Geschwürswalles. Der Schleimhautdefect nimmt sich aus, wie ein Loch, das mit dem Locheisen gemacht ist. Die Submucosa liegt so weiss und rein zu Tage, als sei sie sorgfältig präparirt worden, und wenn das Geschwür auch durch sie hindurchgreift, so geschieht das mit einem zweiten ebenfalls kreisrunden scharfgeschnittenen Loch, in dessen Grunde jetzt die Muscularis mit ihren queren Bündeln wie präparirt zum Vorschein kommt. Es scheint, dass einerseits die formative Reaction in Grund und Rändern des Geschwürs nur äusserst gering ist, anderseits dass die peptische Zerstörung und Auflösung der plastischen Infiltration so unmittelbar auf dem Fusse folgen, dass wir von dem plastischen Infiltrat nie etwas zu Gesicht bekommen. Die grosse Chronicität des Processes, der oft über Jahrzehnte sich hinschleppende Verlauf spricht namentlich zu Gunsten der ersteren Annahme, für die letztere der Umstand, dass wir den Ulcus simplex nur im Magen und im oberen Theile des Duodenum, d. h. nur da antreffen, wo der Darminhalt sauer reagirt und die Auflösung der Eiweisskörper am schnellsten vor sich geht.

§ 364. Was die weiteren Schicksale des Ulcus anlangt, so wurde der möglichen Vernarbung bereits gedacht. Je kleiner und je frischer der Substanzverlust ist, um so eher kommt es zur Ausbildung der sogenannten Strahlennarben, d. h. gewisser kleiner, weisser, platter Narben, welche einen wohl zehnfach grösseren Defect der Magenschleimhaut ersetzen und daher nothwendigerweise bei ihrer Bildung die benachbarte Schleimhaut heranziehen und in ausstrahlende Falten legen müssen. Auch grössere Geschwüre können noch vernarben, doch geschieht diess selten und wenn es geschieht, so führt es unter Umständen zu einer so beträchtlichen Stenose der Magenmitte, dass der Patient dadurch einer neuen Reihe von Leiden entgegengeführt wird.

Auf der anderen Seite bedroht die allmähliche Vergrösserung des primären Substanzverlusts in dreifacher Weise das Leben des Patienten. Indem nämlich der Ulcus langsam aber unaufhaltsam nach aussen vordringt, kann er

1) auf diesem Wege einem grösseren Blutgefäss begegnen und durch Eröffnung desselben eine tödtliche Magenblutung veranlassen. Am häufigsten geschieht

diess bei denjenigen Geschwüren, welche an der hinteren Wand des Magens gerade da ihren Sitz haben, wo die Arteria lienalis quer von rechts nach links verläuft. es kommt aber auch vor, dass der Gefässstumpf des primär zerstörten Gefässterritoriums per diabrosin aufgethan und dadurch eine Blutung aus einem Aste der Coronar- oder gastro-epiploischen Arterien herbeigeführt wird.

2) in das Cavum peritonei durchbrechen. Diess geschieht regelmässig mit einer runden ziemlich weiten Oeffnung, welche kaum anders als durch eine Necrose des Geschwürsgrundes und Ausstossung des necrotischen Stückes entstehen dürfte. Die Perforation kommt am häufigsten einmal bei den Duodenalgeschwüren und dann bei den Geschwüren der vorderen Magenwand vor, weil diese sich bei den Bewegungen und Verschiebungen des Magens in ziemlich beträchtlichen Excursionen an dem gegenüberliegenden Bauchfellblatte hin und her schiebt, was einer vorgängigen entzündlichen Verklebung ungünstig ist und sie vereitelt. Dass eine solche Verklebung überhaupt möglich ist, sehen wir an den Geschwüren der hinteren Wand und der Regio pylorica, welche fast regelmässig vor der Perforation eine innige Verbindung mit den benachbarten Organen, der Leber, dem Pankreas, der Milz etc. eingegangen sind. Hierdurch ist das Aeusserste verhütet, die Gefahr einer schnelltödtenden Peritonitis abgewendet und ein Erfolg erreicht, welchen wir als Aerzte anstreben würden, wenn wir könnten. Wir dürfen uns aber nicht verhehlen, dass durch diese Ueberbrückung des Bauchfellraumes der zerstörenden Thätigkeit ein neues Feld eröffnet ist. Das Geschwür kann nun

3) in ein Nachbarorgan eindringen und dasselbe Schicht für Schicht zerstören. Am häufigsten werden in dieser Weise die Milz und der linke Leberlappen attackirt, welche, weil die Zerstörung in ihren weichen Parenchymen leichter vordringt, als in den Magenwandungen und der Bindegewebsbrücke, sehr bald zu mächtigen, mit der Magenhöhle durch eine engere Oeffnung communicirenden Recessus umgeschaffen werden. Seltener greift der Ulcus in den Kopf des Pancreas über, am seltensten ist die Adhärenz an das Colon, wodurch später eine Communication zwischen Magen und Colon und das klinische Bild der Leienterie entsteht. Einmal sah ich eine Adhärenz und Communication des Pylorus mit der Gallenblase mit consecutiver Gallensteinbildung und Entleerung des Steins durch die abnorme Oeffnung in den Magen und von hier aus durch Brechact nach aussen.

c. *Neubildungen, Geschwülste etc.*

1. Papillome.

§ 365. Von den durch Hypertrophie und Ectasie der Drüsen bedingten tuberösen und polypösen Erhebungen der Schleimhautoberfläche (§ 344 ff.) sind die Papillome der Schleimhaut wohl zu unterscheiden. Wir begegnen denselben in folgenden verschiedenen Formen und an folgenden verschiedenen Puncten:

a. An der Schleimhaut der Mundhöhle, der Vagina, des innern Analrandes, kurz an jenen Halbschleimhäuten, welche den Uebergang von der äusseren Haut bilden, finden sich die Papillomformen der äussern Haut in wenig modificirter Bildung wieder. Die gewöhnliche Warze ist vertreten durch rundliche, flach auf-

sitzende, beerenartige Körper am Zahnfleisch oder der Innenfläche der Wangen, welche den Condylomen sehr ähnlich sind und sich von ihnen nur durch die grössere Derbheit des Epithelialüberzugs unterscheiden. Spitze und breite Condylome kommen in um so reineren Formen vor, als die Qualität des autochthonen Epitheliums dem Epithelium dieser Geschwülste von Hause aus ähnlicher ist. Indessen halten sich die spitzen Condylome doch möglichst streng an die Grenze der äusseren Haut, während allerdings breite Condylome hie und da auch in der Mundhöhle oder der Vagina selbst gefunden werden.

b. An der Schleimhaut der Gallenblase, der Harnblase und des Orificium externum uteri, an Stellen also, wo normal ein Cylinderepithelium oder Uebergangsepithelium besteht, sind auch die Papillome mit Cylinderepithelium bekleidet.

Das Papillom der Harnblase, auch Zottenkrebs, besser Zottengeschwulst der Harnblase genannt, hat seinen Sitz stets im Trigonum zwischen den Mündungen der beiden Ureteren. Hier erhebt sich ein rundlicher, sehr weicher Tumor auf einer breiten Basis zollhoch über das Niveau der Schleimhaut. Derselbe ist mit einer so dicken Lage von Cylinderepithelium bekleidet, dass die sehr weiten Gefässe mit einer rosigen Farbe hindurchschimmern und das Ganze einem Markschwamme äusserlich nicht unähnlich erscheint. An sich aber hat diese Geschwulst mit Carcinom gar nichts zu thun, macht auch niemals eine secundäre Metamorphose in Carcinom durch, was die Bezeichnung Zottenkrebs vermuthen lassen könnte.

Vielmehr ergiebt schon eine oberflächliche Untersuchung, dass die Geschwulst in reich verästelte Zottenbäumchen zerlegbar ist und überhaupt aus nichts als solchen Zotten besteht. Die einzelne Zotte aber ist einerseits durch ein enorm weites und dünnwandiges Blutgefäss charakterisirt, welches in ihrer Mitte aufsteigt und gegen die Spitze zu mit einer varicösen Erweiterung umbiegt, anderseits durch das bereits erwähnte 3—4fache Stratum von Cylinderzellen, welche dem besagten Blutgefäss so unmittelbar aufsitzen, dass füglich von einem eigentlichen Bindegewebskörper der Zotte nicht die Rede sein kann.

Am Orificium externum uteri sind die Papillome reicher an Bindegewebe, weniger reich an Gefässen und Epithelium. Ein einfaches Cylinderepithelium bedeckt die ziemlich plump geformten Endkolben der dendritischen Vegetation und an den Gefässen konnte wenigstens in keinem Falle eine Ectasie nachgewiesen werden. Uebrigens bezieht sich gerade auf diese Papillome die in § 66 gegebene Auseinandersetzung über Papilloma cysticum.

An der Gallenblase kommen beim Menschen nur ausserordentlich kleine und unscheinbare Papillomformen vor, dagegen beobachtete und beschrieb *Virchow* die Gallenblase einer Kuh, auf deren verdickter Wand »eine so grosse Menge theils zottiger, theils cylindrischer, solider Auswüchse aufsass, dass die Schleimhautoberfläche in einer gewissen Zone ganz verschwunden zu sein schien.«

§ 366. Interessant und wichtig ist das Verhältniss der Schleimhautpapillome zu den Cancroiden und Carcinomen der Schleimhaut. Es kommt nämlich nicht allein erwiesenermassen ein Uebergang von Papillom in Cancroid oder von secundärer Combination eines Cancroids mit papillöser Wucherung in Rand und Grund des Geschwürs vor, sondern es wird auch vielfach behauptet, dass die Schleimhaut

über einem in der Submucosa zur Entwicklung kommenden Krebse zu papillöser Auswucherung geneigt sei. Ich habe dergleichen für meine Person niemals beobachtet und kann daher über den näheren Zusammenhang dieser beiden Erscheinungen nichts aussagen. Nach *Virchow's* Auffassung ist die Papillombildung zunächst eine einfache Hyperplasie, veranlasst durch den Reiz des nahen Carcinomheerdes, späterhin tritt die Möglichkeit einer Umwandlung in einen ächten Zottenkrebs dann ein, wenn sich das Carcinom durch continuirliche Infiltration von unten her auf das Bindegewebe der Papillen fortsetzt. Magen und Harnblase sind der Hauptstandort dieser ächten Zottenkrebse.

2. Typhus.

§ 367. Der typhöse Process ist in der bei weiten häufigsten Form seines Auftretens, dem Ileotyphus (T. abdominalis) mit gewissen Veränderungen der Darmschleimhaut verbunden, welche unbestreitbar ihre anatomischen Besonderheiten haben, wenn dieselben auch ähnlich wie beim Gumma syphiliticum, der Lepra, dem Tuberkel, weniger in histologischen als in makroskopischen und submakroskopischen Verhältnissen beruhen. Erst im dritten Jahrzehnt unseres Jahrhunderts hat sich die Aufmerksamkeit der Aerzte auf diese Veränderungen gewendet. Sie wurden damals als »Entzündung der *Peyer*'schen Haufen« beschrieben, dann machte *Heusinger* auf die Aehnlichkeit mit medullärem Carcinom aufmerksam; *Rokitansky* verglich das Aussehen und die Consistenz des veränderten *Peyer*'schen Haufen mit dem Gehirnmark junger Kinder und führte die noch jetzt übliche Bezeichnung der Acme als »markige Infiltration« ein.

Ueber das Verhältniss der Darm- und sonstigen anatomischen Veränderungen (Milztumor) zu dem constitutionellen Leiden herrschen zur Zeit noch weitgehende Meinungsverschiedenheiten. Die Wiener betrachteten die Darmveränderungen als eine Ausstossung der materies peccans aus dem Blute; gegenwärtig kann nur darüber noch ein Zweifel bestehen, ob die Darmveränderungen sich zu der Allgemeinkrankheit wie ein Exanthem verhalten oder ob sie localen Einwirkungen des Typhusgiftes zuzuschreiben sind, indem sie sich gerade an jenen Organen entwickeln, welche nach neueren Untersuchungen (Typhus durch Trinkwasser) wahrscheinlich die Aufnahmswege des Giftes sind.

§ 368. Man hat im Verlaufe des Ileotyphus mehrere Stadien unterschieden, nämlich das katarrhalische Stadium, das Stadium der markigen Infiltration, das Stadium der Rückbildung und das Stadium der Verschwärung. Wir wollen hieran festhalten, aber die Bemerkung vorausschicken, dass der Katarrh des ganzen Tractus, welcher den Process eröffnet, sich bis in das letzte Stadium erhalten kann, ohne wesentlich an Intensität abzunehmen. Vollkommen zutreffend ist die Stadiologie demnach nur für die speciellen Zustände der lymphatischen Follikel, auf welche sich allerdings schon frühzeitig das Interesse des Anatomen concentrirt. Während des katarrhalischen Stadiums, welches man freilich nur selten zu Gesicht bekommt, befinden sich sämmtliche *Peyer*'sche Haufen und solitären Follikel des Dünn- und Dickdarms in der § 337 beschriebenen Anschwellung. Die grauweisse

mit einem dichten Gefässkranz umgebene Perle bleibt indessen das höchste, was in dieser Richtung erreicht wird; von da ab bildet sich die Anschwellung bei den meisten, namentlich bei den meisten solitären Drüsen vollkommen zurück, bei einigen aber, insbesondere bei den Follikeln der *Peyer*'schen Haufen, ändert sich der Charakter der Anschwellung ohne dass es zu einer Vereiterung und Ausstossung der Follikel gekommen wäre. Der Follikel geht in den Zustand der markigen Infiltration über.

Was diese markige Infiltration vornehmlich kennzeichnet ist einerseits eine weitere Volumszunahme der Follikel bis auf das sechsfache ihrer normalen Grösse, anderseits das Uebergreifen in die bindegewebige Nachbarschaft der Follikel. Die Follikel der *Peyer*'schen Haufen verschmelzen mit dem zwischengelagerten Bindegewebe zu einer scheinbar homogenen, weichen, blassröthlichen, der Marksubstanz des fötalen Gehirns allerdings sehr ähnlichen Masse; das Ganze bildet eine circa 2 Linien hohe, längs ovale, an der Oberfläche ebene beetartige Anschwellung, welche sich ringsum scharf, mit steilem Rande von der Schleimhaut abhebt. Der solitäre Follikel wird durch die markige Infiltration zur markigen Beule von zwei bis vier Linien Durchmesser; gerade hier tritt die Theilnahme der Mucosa in sehr augenfälliger Weise hervor, da die Beule offenbar nur zum kleinsten Theil vom Follikel selbst, zum weitaus grösseren von der bedeckenden Schleimhaut gebildet wird.

§ 369. Und wie erklärt das Mikroskop die markige Infiltration? Ist es in der Lage, einen typischen, histologischen Process nachzuweisen, welcher bis zu einem gewissen Grade unabhängig von der präformirten Structur überall da, wo Bindegewebe oder lymphatische Elemente sich befinden, genug hat um Typhusmasse zu erzeugen? können wir von einer typhösen Neubildung, wie von einer carcinomatösen, sarcomatösen, syphilitischen etc. reden? Ich darf mir gerade in diesem Puncte das Zeugniss geben, dass ich mich nach Kräften bemüht habe, mit Hülfe der neueren Untersuchungsmethoden in das anatomische Wesen des Typhus einzudringen. Allein der Erfolg hat den Erwartungen nur in sehr geringem Maasse entsprochen. Andere Autoren haben Kernvermehrung und Zellenneubildung als das Einzige angegeben, was sich nachweisen liesse. Ich will wenigstens noch auf einige Besonderheiten aufmerksam machen, die mir bei dem sonstigen Mangel an »Besonderheiten« immerhin erwähnenswerth scheinen. Zunächst sei der enormen Erweiterung der capillaren und Uebergangsgefässe in den markig infiltrirten Theilen gedacht. Die sonst doppelt contourirte Wandung schwindet zu einem scharfen Strich, welcher das Parenchym vom Blute trennt, der Blutstrom scheint zeitweise geradezu ins Stocken zu gerathen, weil sich wie bei langsamer Gerinnung des Blutes die farblosen Blutkörperchen in kleinen Häufchen angesammelt haben und streckenweise ein Capillargefäss ganz allein erfüllen. Ecchymosen kommen trotzdem selten zu Stande, wahrscheinlich weil der Gegendruck des gewucherten Parenchyms zu stark ist.

In Bezug auf die Neubildung selbst will ich des Umstandes gedenken, dass es sich nicht bloss, wie bei der katarrhalischen um eine numerische Zunahme der Elemente, sondern nächst dieser, welche allerdings ganz excessiv wird, um eine Vergrösserung des neugebildeten Elementes handelt. Das Endziel dieser individu-

ellen Ausbildung der einzelnen Zelle könnten wir mit dem Vorbehalte der Nicht-Specificität als Typhuszelle bezeichnen, ein Gebilde, welches sich dem einfachen Lymphkörperchen gegenüber durch die grössere Menge von Protoplasma auszeichnet. Das Protoplasma der Lymphkörperchen kommt an Rauminhalt dem enthaltenen Kerne kaum gleich, während hier das Protoplasma mindestens ebensoviel, durchschnittlich aber etwas mehr Raum einnimmt als der Kern. Die Typhuszelle repräsentirt die niedrigste Stufe, gewissermassen den ersten Ansatz einer epithelialen Entwicklung, es scheint aber, dass dieser Anschwellung des Protoplasma's vor allem das Nachhaltige und Gediegene der epithelialen Entwicklung fehlt, da sich die Typhuszellen nur kurze Zeit auf jener Acme erhalten, um dann schleunigst necrobiotischen Processen anheimzufallen.

Was endlich die eigenthümliche röthlich-weisse, homogene Färbung anlangt, so erklärt sich diese aus dem Umstand, dass hier das strotzend gefüllte Capillarnetz mit seiner dunkelrothen Farbe durch eine überall gleichartige Belegsubstanz hindurchschimmert; das Dunkelroth erscheint hierdurch überall gleichmässig in sogenanntes Fleischroth abgedämpft.

§ 370. Die markige Infiltration ist die Acme der typhösen Veränderungen. Von nun an geht es rückwärts und zwar auf verschiedenen Wegen. Weitaus das Meiste von dem infiltrirten Drüsenhaufen kehrt mittelst colliquativer Relaxation langsam zur Norm zurück. Die Typhuszellen zerfallen zu fettigem Detritus und werden in dieser Form wie Chylus resorbirt. Demnach verliert sich die Anschwellung zunächst an den Follikeln selbst; der *Peyer*'sche Haufen bietet ein netzförmiges Ansehen (Surface reticulée) dar, indem die Follikelstellen überall tief unter das Niveau zurücksinken und so die Augen eines Netzes abgeben, welches im Uebrigen durch die noch infiltrirte zwischengelagerte Schleimhaut gebildet wird. Ist auch diese ihres Infiltrates ledig, so handelt es sich nur noch um einen allmählichen Wiederersatz des Verlorenen, welcher auch ohne Aufenthalt einzutreten scheint.

§ 371. Inzwischen ist die colliquative Relaxation nicht der einzige Rückweg; ein zweiter, minder glimpflicher, stellt sich uns in der sogenannten Verschorfung der typhösen Neubildung dar. Wenn wir im katarrhalischen Stadium eine Theilnahme fast aller lymphatischen Apparate der Darmwand constatiren konnten, und in der markigen Infiltration schon eine sehr erhebliche Einschränkung des Processes bemerkbar wurde, so tritt im Stadium der Verschorfung eine abermalige und zwar die bedeutendste Reduction in der Extensität der Erkrankung ein. Nur kleine Abschnitte einzelner *Peyer*'schen Haufen, Stellen von der Grösse einer Linse bis zu $^3/_4$, ja bis zu $^5/_4$ Zoll Länge, hie und da eine solitäre Drüse nehmen statt der röthlichweissen, durchscheinenden eine gelblichweisse opake Farbe an, grenzen sich scharf von der Umgebung ab und gehen zunächst in käsige Necrose über. Ist diess geschehen, so kann die Heilung nur noch durch Abstossung der necrotischen Parthie und durch Geschwürsbildung zu Stande kommen. Eine stärkere Hyperämie an den Grenzen des Schorfs führt zur Eiterbildung und Ablösung desselben, doch pflegt er noch längere Zeit im Grunde oder Rande des Geschwürs zu flottiren und dabei durch die Berührung und Durchtränkung mit Gallenfarbstoff eine gelbe, grüne oder braune

Farbe anzunehmen. Endlich geht er in Fetzen ab und lässt ein Geschwür zurück, welches genau von der Grösse des Sequesters als Basis gewöhnlich das letzte bindegewebige Stratum der Submucosa zeigt. In schweren Fällen greift das Geschwür noch tiefer, und die Ausstossung des Sequesters wird identisch mit der perforativen Eröffnung der Bauchhöhle. Dann hatte sich von vornherein die Infiltration nicht allein durch die ganze Submucosa, sondern auch in den Bindegewebsinterstitien der Muskelhaut bis auf die Subserosa und Serosa fortgesetzt.

Die Heilung der typhösen Geschwüre steht in unmittelbarem Anschlusse an die sequestrirende Entzündung. Ist der Schorf gelöst, so wird am Boden des Geschwürs eine geringe Quantität Keimgewebes producirt; die anfangs sehr steilen Geschwürsränder sinken in Folge der colliquativen Relaxation zusammen, bedecken von der Seite her einen Theil des Grundes und werden alsbald durch Narbengewebe auf ihm befestigt; was dann noch unbedeckt bleibt, bildet später eine glatte, glänzende, an den Rändern pigmentirte Fläche, auf welcher sich niemals wieder Zotten, Drüsen oder sonstige Attribute der Schleimhaut einfinden. Bei durchfallendem Lichte erscheint diese Stelle dünn und transparent, was eben dem Mangel der Schleimhaut zuzuschreiben ist.

In Bezug auf die beim Abdominaltyphus nicht seltenen Darmblutungen ist zu bemerken, dass die häufig auftretenden geringfügigen und ungefährlichen, von ihnen aus den sehr hyperämischen Geschwürsrändern per diapedesin erfolgen, die schweren dagegen aus stärkeren Gefässstämmchen, welche vordem das Blut zu den sequestrirten Geweben zuführten und welche nun bei einer, vielleicht durch das Vorbeigleiten von Kothballen etwas verfrühten Ablösung des Sequesters durchrissen worden sind.

§ 372. Soweit die eigentliche Schleimhauterkrankung. Mit ihr verbunden ist ausnahmslos ein Leiden derjenigen Mesenterialdrüsen, welche die Lymphe aus den markig infiltrirten Darmparthieen erhalten. Da das Ileum an der Valvula Bauhini und einen Fuss aufwärts von ihr stets am intensivsten ergriffen zu sein pflegt, so wird man auch in dieser Gegend die exquisitesten Veränderungen der Lymphdrüsen zu gewärtigen haben. Dieselben sind in histologischer Beziehung das treue Abbild der Primärerkrankung. Auf einen mässigen Grad katarrhalischer Anschwellung folgt eine colossale markige Intumescenz, welche an Umfang der scrophulösen wenig nachgiebt. Die anatomische Abgrenzung von Rinde und Mark wird dem blossen Auge unmöglich. Das Mikroskop zeigt, dass die Follikel und ihre Fortsetzungen in das Mark (Lymphkolben und Lymphbalken) der Hauptsitz der Veränderungen sind, während die Lymphsinus und namentlich das Bindegewebe nur eine mässige Infiltration mit Typhuszellen darbieten. Hier, d. h. in den Lymphkolben, von denen man bekanntlich etwa 15—20 am Längsschnitt einer mittelgrossen Lymphdrüse zählt — treffen wir zunächst jene enorme Ectasie des Capillarnetzes an, welche mir für den markigen Zustand überhaupt charakteristisch zu sein scheint. Neben der Ectasie gar nicht selten eine augenfällige »Verstopfung« sehr vieler Capillarschlingen aber auch grösserer Gefässstämmchen mit einer dunkeln körnigen Masse, über deren Natur ich bis jetzt nicht habe ins Klare kommen können. Höchst überraschend ist ferner der Zustand des adenoiden Trabekelsystems. Sämmtliche

Bälkchen desselben sind um das drei- bis vierfache verdickt, die Kernstellen besonders angeschwollen, die Kerne bläschenförmig; offenbar ist das alte Netz anastomosirender Zellen wieder lebendig geworden, die eingeschwundenen Zellenleiber sind durch Intussusception verdickt, die Kerne bereit ihre alte Rolle als Cytoblasten wieder aufzunehmen. An vielen Stellen ist auch bereits die Continuität des Netzes unterbrochen und man sieht rundliche, geballte Zellenhaufen, welche diese Lücken lose ausfüllen. Die Art der Zellenbildung ist vorwiegend die einfache Theilung, daneben aber kommt sehr häufig auch die endogene Entstehung vor. Die Ränder der Lymphbalken, also die Ufer des Lymphstroms sind mit Mutterzellen oft so dicht besetzt, dass man mehr Mutterzellen zählt als gewöhnliche Lymphkörperchen. Das letzte Endziel der Entwicklung ist aber auch hier die Typhuszelle in möglichst vielen Exemplaren. Ist der Höhepunct erreicht, so füllen diese Gebilde jeden Raum, der sich neben den Blutgefässen im Innern der Lymphdrüse darbietet, unter anderem die Lymphbahn selbst. Es ist absolut unmöglich, selbst mit der besten Injectionsmasse die Lymphbahn der markigen Drüse zu füllen und man kann durch die Injection erkennen, wie weit die Acme der Schwellung in einer Drüse vorgedrungen ist. In dieser Beziehung gilt der Satz, dass hier wie bei jeder andern progressiven Veränderung der Lymphdrüsen (Scrophulose, Krebs etc.) zunächst die peripherischen, dem Krankheitsheerd, von welchem die ansteckende Lymphe kommt, zugewendeten Theile zu schwellen anfangen, und dass sich von hier aus der Process allmählich über das ganze Parenchym fortsetzt. In derselben Reihenfolge schreitet dann auch die Rückbildung einher. Dieselbe ist fast immer eine colliquative Relaxation mit vollkommen fettiger Entartung der sämmtlichen Typhuszellen. Da aber, wie wir sahen, alle Lymph- und Bindegewebskörperchen, d. h. fast alle normalen Zellen der Drüse in »Typhusmasse« übergegangen waren, so begreifen wir es, wenn jetzt fast nichts übrig bleibt als die Kapsel und die Blutgefässe. Der höchste Grad von welkem Collapsus wird erreicht; zugleich hat die vorübergegangene Hyperämie namentlich in der Kapsel zu unterschiedlichen Extravasionen mit nachfolgender Pigmentbildung geführt, so dass auch eine schiefergraue Färbung als charakteristisches Merkmal der abgeschwollenen Typhusdrüsen figurirt.

Als ein seltenes Ereigniss muss es angesehen werden, wenn hie und da eine partielle käsige Necrose an den typhösen Mesenterialdrüsen Platz greift. *Virchow* hat wiederholt auf diese Möglichkeit aufmerksam gemacht. Der käsige Schorf wird dann durch eine eitrige Entzündung sequestrirt, wir erhalten einen kleinen Abscess und es fragt sich nun, was ferner geschieht. Bricht der Abscess in die Bauchhöhle durch, so droht wenigstens Peritonitis; auf der anderen Seite kann sich der Eiter eindicken, späterhin verkalken. Das Kalkknötchen wird wie ein fremder Körper mit einer Bindegewebsschwiele umgeben und damit ist der Process geschlossen.

§ 373. Alle übrigen mit dem Typhusprocesse zusammenfallenden Anschwellungen, Neubildungen etc. weisen als Elementarvorgang dieselbe Reihe von progressiven und regressiven Zuständen auf wie die bisher geschilderten. Am wenigsten histologisches Detail liegt in Beziehung auf den Milztumor vor, es ist noch nicht entschieden, wie gross in den verschiedenen Stadien der Krankheit der Antheil der Hyperämie und wie gross der Antheil der Neubildung ist. Eine ächte

markige Infiltration wird hie und da an den Malpighi'schen Körperchen beobachtet. Die seltener vorkommenden Typhusheerde in den verschiedenen serösen Häuten, in Leber und Nieren sind ganz analog der Metamorphose der Darmschleimhaut. Ueber die Muskelveränderungen im Typhus (*Zenker*) wird an einer anderen Stelle eingehend berichtet werden.

3. Tuberculose.

§ 374. Wenn man sich an das Studium der Schleimhauttuberculose begiebt, so muss man zwei Dinge wohl unterscheiden: die Tuberculose, d. h. der Schleimhäute und die Schleimhauterkrankungen der Tuberculösen. Nur in wenigen Fällen ist das Entstehen und Vergehen von Tuberkeln die einzige, etwas öfter schon die Haupt-Affection, gewöhnlich aber spielt die eigentliche Tuberkelbildung neben den nicht-tuberculösen Veränderungen eine geradezu untergeordnete Rolle, etwa als anregendes oder fortleitendes Moment, als Hort der Specificität und Unheilbarkeit des Processes.

§ 375. Was die Tuberculose an sich vermag, welche Störungen ihr speciell zuzurechnen seien, sieht man am besten bei der Tuberculose der Urogenitalschleimhaut. Das tuberculöse Geschwür der Harnblase ist ein scharf umschriebener, rundlicher Substanzverlust der Schleimhaut mit schmutzig gelbem, speckig infiltrirtem Rand und Grunde. Genauer untersucht erweist sich diese speckige Infiltration als eine Lage »echter Tuberkeln«; theils graue, theils käsig gewordene miliare Knötchen liegen dichtgedrängt an einander, begrenzen und bilden einerseits die Geschwürsfläche, anderseits dringen sie mit vorgeschobenen jüngsten und kleinsten Knötchen eine Strecke weit in das gesunde Parenchym der Schleimhaut ein. In der That, hier ist an Stelle der plastisch-entzündlichen Infiltration die Bildung miliarer Tuberkel, an die Stelle der eitrigen Destruction die Erweichung und Auflösung der käsig gewordenen Tuberkel getreten. Auch findet man in der Regel neben den älteren, ausgebildeten Geschwüren die ersten Anfänge des Processes in einzelnen grauen oder käsigen milliaren Knötchen, welche in die oberflächlichste Schicht des mucösen Bindegewebes eingesprengt sind, daneben andere, die zu kleinen Gruppen vereinigt, bereits im Centrum einen kleinen Erweichungsdefect erkennen lassen. Schreitet von da ab die Neubildung und Erweichung der Tuberkeln gleichmässig nach allen Seiten hin fort, so wird mit Nothwendigkeit zunächst ein kreisförmiger Defect resultiren, das tuberculöse Lenticulärgeschwür. Durch Confluenz mehrerer Lenticulärgeschwüre aber entstehen grössere, oft sehr unregelmässig gestaltete Secundärgeschwüre. Diese breiten sich allmählich über immer grössere Abschnitte der Schleimhautoberfläche aus, bis es schliesslich dahin kommt, dass mehr Wundes als Gesundes vorliegt und die relativ intacten Theile nur noch schmale Ränder bilden, welche die benachbarten Geschwüre von einander trennen.

§ 376. Was hier zunächst von der Tuberculose der Harnblase gesagt wurde, gilt ebenso auch von den übrigen Abschnitten der Urogenitalschleimhaut, insbesondere von der Schleimhaut der Ureteren. Bei letzterer aber tritt uns schon das

katarrhalische Element als eine sehr wesentliche Complication des anatomischen Bildes entgegen. Der tuberculöse Ureter ist zunächst nur katarrhalisch, die geschwollene Schleimhaut liefert ein dickes, zähes, eitriges Secret und beide: Anschwellung und Secret können schon eine sehr namhafte Störung in dem Harnabflusse, also das klinisch wichtigste Symptom der Ureterentuberculose hervorruft, ehe noch ein einziger Tuberkel existirt. Die Tuberculose der Gebärmutter complicirt sich secundär mit einer oft sehr beträchtlichen Bindegewebshyperplasie, theils in der Submucosa, theils in der Muscularis, daher eine thatsächliche Vergrösserung des Organes mit dem fortschreitenden Substanzverluste an seiner inneren Oberfläche verbunden zu sein pflegt. Noch eigenthümlicher ist die Complication der tuberculösen Darmgeschwüre mit einer papillösen und polypösen Hypertrophie der verschonten Ueberreste der Schleimhaut. Diese kann so bedeutend werden, dass die dunkelrothen, hyperämischen, bis zu einer Erbse grossen Köpfchen der Polypen die Fläche ganz dicht bedecken und man zwischen ihren Basen die eigentliche Geschwürsfläche erst suchen muss. Indessen ist diess nur eine seltene Complication der Darmtuberculose. Viel häufiger und viel schwerer von dem zu trennen, was wirklich tuberculös ist, ist gerade hier die Combination mit jener scrophulösen Hyperplasie der Lymphfollikel, welche wir in ihrer Erscheinungsweise an den Lymphdrüsen oben (§ 348 ff.) bereits kennen gelernt.

§ 377. Dieselben Localitäten des Darms nämlich, an welchen die typhösen Veränderungen Platz greifen, sind auch der Hauptsitz der Tuberculose, die Umgegend der Ileocöcalklappe und hier die lymphatischen Drüsen, *Peyer*'sche Haufen und solitäre Follikel. Nur dass sich der Process nicht in der Weise des Typhus auf die lymphatischen Drüsen und ihre nächste Umgebung beschränkt, sondern diese nur zum Ausgangspuncte hat, um späterhin einem besonderen Verbreitungsgesetze zu folgen. Und gerade diese primären Affectionen der geschlossenen Follikel sind nichttuberculöser Art. Die graue Intumescenz, welche den einzelnen Follikel etwa um das dreifache seines normalen Volumens vergrössert, beruht auf derselben einseitigen Neubildung von Lymphkörperchen in den Lymphbahnen und dem reticulären Parenchym der Follikel, welche wir als Ursache des scrophulösen Bubo kennen lernten; die Verkäsung, welche hierauf eintritt, ist freilich derselbe regressive Process, welchem auch die echten Tuberkel anheimfallen und somit von hier ab eine Unterscheidung nicht mehr möglich. Es ist aber charakteristisch, dass auch die Erkrankung der zugehörigen Mesenterialdrüsen lediglich die scrophulösen Charaktere darbietet und von dem ganz anderen anatomischen Befunde einer wirklich tuberculösen Lymphdrüse sehr wohl zu unterscheiden ist.

Die käsigen Follikel erweichen von aussen nach innen und wenn alles käsige Material zerstört ist, erhalten wir in relativ gesundem Gewebe einen scharf umschriebenen halbkugligen Substanzverlust, das sogenannte gereinigte Geschwür. Am *Peyer*'schen Haufen kann es wegen der grossen Nähe der benachbarten Follikel schon jetzt zu einer Confluenz mehrerer derartiger Geschwüre zu jenen grösseren Substanzverlusten kommen, welche man wegen der allseitigen Begrenzung mit nach aussen convexen Kreissegmenten als traubenförmig bezeichnet hat.

§ 378. Macht man einen feinsten senkrechten Durchschnitt durch Rand und Grund eines dieser Geschwüre, so gewahrt man überall eine ziemlich breite Zone zellig infiltrirten Bindegewebes. Aber weder die Zellen noch die Art ihrer Ablagerung bieten irgend etwas specifisch-tuberculöses dar. Es scheint auch, dass die allmähliche Vergrösserung des Substanzverlustes wesentlich durch das schrittweise Vordringen dieser Infiltration in die Nachbarschaft und die nachfolgende Wiederauflösung des Infiltrates an der Geschwürsfläche erfolgt. Das specifisch tuberculöse Element tritt sonach bei der Darmtuberculose vollkommen in den Hintergrund. Man würde aber sehr irren, wenn man glaubte, dass es ganz fehle. Bei genauer Untersuchung wird man 1) an allen nichtcapillären Gefässen, welche sich in der Nähe des Geschwürs befinden und zwar namentlich an den Arterien die Anwesenheit einer gewissen Menge von miliaren Knötchen in der Adventitia constatiren können; 2) sind die etwaigen Eruptionen jenseits der Darmwand im subserösen und serösen Bindegewebe, an welchen man den Sitz der Schleimhautveränderungen so oft schon von aussen wahrnimmt, stets echte Tuberkel.

Die Entwicklung der miliaren Knötchen an den Gefässramificationen sind desshalb von besonderem Interesse, weil durch diese offenbar die Richtung bestimmt wird, in welcher sich das tuberculöse Geschwür der Darmschleimhaut vergrössert. Diese ist nämlich im Gegensatze zu der stets longitudinalen, die Grenzen der *Peyer*'schen Plaques nicht überschreitenden Configuration der typhösen Geschwüre eine entschieden transversale. Das tuberculöse Geschwür des Darms strebt entschieden der Gürtelform zu; es entsteht zwar am *Peyer*'schen Haufen, hat auch hier stets seine grösste Breite, schiebt sich aber dann über die seitlichen Grenzen desselben hinaus, bis an einer der *Peyer*'schen Plaque gegenüberliegenden Stelle des betreffenden Darmsegmentes die am meisten vorgeschobenen Puncte einander berühren und zusammenfliessen. Vergleichen wir mit diesem Wachsthum des Geschwürs die Vertheilung der Blutgefässe am Darm, so ergiebt sich sofort eine gewisse Uebereinstimmung. Die Arterien und Venen treten auf der dem *Peyer*'schen Haufen gegenüberliegenden Seite des Darmrohrs in der Mesenterialduplicatur an das Darmrohr heran und strahlen hier in kurze Bäumchen aus, deren Stämmchen und Hauptäste quer über das Darmrohr hinziehen und deren feinere Verästelungen von beiden Seiten her an der Aussenseite des Canals, da wo die *Peyer*'schen Plaques liegen, zusammenstossen. Demgemäss sind die Gefässterritorien der Darmwand transversale, nicht longitudinale Abtheilungen und eine Erkrankung, welche sich in den Grenzen eines Gefässterritoriums hält, mus eo ipso eine transversale Entwicklungsrichtung nehmen. Durch den Befund miliarer Knötchen an den sämmtlichen Aestchen der zuführenden Gefässe ist es aber klar, dass die Tuberculose eine solche Erkrankung ist und wir begreifen, warum sie in ihrem Fortschreiten eine transversale und nicht eine longitudinale Richtung einhält.

§ 379. Was die weiteren Folgezustände der tuberculösen Darmgeschwüre anlangt, so will ich nur hervorheben, dass hier Blutungen und Perforation der Darmwand in derselben Weise zu Stande kommen wie beim Typhus. Die tuberculöse Infiltration der Gefässwandung einerseits, der Serosa anderseits und die necrobiotische Ablösung dieses Infiltrates führt eben mit Nothwendigkeit zur Eröffnung hier

der Blutbahn, dort des Peritonealsackes. In beiden Fällen aber gehört dazu das Versagen einer jener natürlichen Heilvorrichtungen, welche für gewöhnlich das Aeusserste zu verhüten pflegen; hier die rechtzeitige Gerinnung des Blutes in dem gefährdeten Gefässe, dort die rechtzeitige Adhäsion der Serosa mit einem anderen Theil der Peritonealoberfläche. Ich habe in einem Falle gesehen, dass fünf tuberculöse Geschwüre des Ileum perforirt hatten, aber nicht in die Bauchhöhle, sondern in andere Abschnitte des Darmrohrs, welche vorher mit der geschwürigen Stelle von aussen her in Verbindung getreten waren. Natürlich war hier zugleich jede peristaltische Bewegung aufgehoben und der Darminhalt circulirte auf zahlreichen falschen Wegen regellos in der Bauchhöhle umher, da die Communicationsöffnungen zum Theil grösser waren als das Darmlumen selbst.

§ 380. Gehen wir nun zu der Tuberculose der Laryngeal- und Bronchialschleimhaut über, so betreten wir damit dasjenige Gebiet, wo die Frage, wieviel davon wirklich tuberculös sei, bei Weitem am schwierigsten zu beantworten ist. *Virchow* steht nicht an, die sogenannten tuberculösen Geschwüre des Larynx wirklich aus miliaren Tuberkeln hervorgehen zu lassen und statuirt für ihre Entstehung und Ausbreitung in Fläche und Tiefe denselben Modus, welchen wir § 375 an dem tuberculösen Geschwüre des Urogenitaltractus kennen gelernt haben. Andere Autoren, von denen ich nur *Rühle* nennen will, stellen das Auftreten und die Betheiligung miliarer Eruptionen gänzlich in Abrede und die Erklärung *Virchow's*, dass sich der miliare Tuberkel nur desshalb so selten an dem tuberculösen Geschwüre nachweisen lasse, weil er gerade hier besonders hinfälliger Natur sei, giebt wenigstens die Thatsache zu, dass er sich selten nachweisen lasse.

Suchen wir nun an der Hand einer sorgfältigen histologischen Analyse namentlich mit Hülfe senkrechter Durchschnitte durch die afficirten Partieen der Laryngeal- und Trachealschleimhaut zunächst dasjenige auszusondern, was entschieden nichttuberculös ist, so müssen wir als nichttuberculös von vornherein jede Affection der geschlossenen Follikel erklären. Am eigentlichen Larynx kommen freilich geschlossene Follikel nicht vor, wohl aber unmittelbar oberhalb des Kehldeckels, am Zungengrunde, Isthmus faucium und am oberen Theil des Pharynx, und sehr gewöhnlich complicirt sich die tuberculöse Verschwärung am eigentlichen Kehlkopf mit Geschwüren, welche ihre Entstehung in einer scrophulösen Entzündung, Hyperplasie und Zerfall dieser pharyngealen Follikel haben. — Nichttuberculös sind ferner die von den Schleimdrüsenöffnungen ausgehenden Verschwärungen des Larynx und der Trachea. Ich habe an einer anderen Stelle (§ 342) ausführlicher dargethan, wie bei länger dauernden katarrhalischen Zuständen der Schleimhäute die Schleimdrüsen ectatisch-hyperplastisch zu werden pflegen. Hier folgt eine zweite Form der Betheiligung jener Organe an den chronisch-katarrhalischen Schleimhautveränderungen, welche ich allerdings bis jetzt nur an dieser einen Stelle und in diesem einen Falle gefunden habe. Ich muss sie daher vor der Hand als eine Besonderheit der Laryngotrachealschleimhaut und speciell als einen sehr wichtigen Bestandtheil jenes anatomischen Ensembles ansehen, welches wir kurzweg als Kehlkopfschwindsucht bezeichnen.

Biegt man eine Trachea, deren Schleimhaut sich im Zustande chronischen

Katarrhs befindet, auseinander und wischt den Schleim von der Oberfläche hinweg, so gewahrt man mit blossem Auge sehr wohl die zahlreichen Oeffnungen der Schleimdrüsen. Dieselben stehen in den Interstitien zwischen je zwei Knorpelringen sehr dicht und sind hier auch besonders weit, während sie auf der Höhe über den Knorpelringen weniger zahlreich und enge sind, stellenweise auch ganz fehlen. Uebt man nun von unten her einen leichten Druck auf die Trachea aus, so treten an der gedrückten Stelle aus besagten Oeffnungen kleine Quantitäten zähen Schleimes hervor, die sich ringsum scharf absetzen und wie graue durchscheinende Perlen ausnehmen. Zeigt nun eine dieser Perlen bei genauer Betrachtung an der Peripherie einen schmalen gelbweissen Saum, so haben wir es mit dem Beginn der in Rede stehenden Verschwärung zu thun. Denn jener gelbe Saum ist Eiter; Eiter, welcher von dem subepithelialen Bindegewebe des betreffenden Drüsenausführungsganges producirt und in das Lumen desselben abgeschieden war. Bei der Entleerung des angehäuften Drüseninhaltes wurde dieses Eitertröpfchen zunächst herausgedrückt, um dann gleichmässig an der Peripherie des nachdrängenden Schleimtropfens vertheilt zu werden.

Die Eiterbildung im Drüsenausführungsgange mag eine Zeitlang als eine eitrige katarrhalische Absonderung bestehen, sicherlich aber geht sie sehr bald in eine Eiterbildung mit Substanzverlust, in Verschwärung über. Wir erhalten ein kreisrundes, flach-trichterförmiges Geschwür mit schmalem, aber intensiv gelben Saum, durch welchen es sich scharf von der umgebenden hyperämischen Schleimhaut absetzt. In der Mitte des Substanzverlustes bildet entweder der erweiterte Ausführungsgang oder die Drüse selbst, oder nach Vereiterung des Drüsenkörpers eine entsprechend grosse rundliche Höhlung zugleich die tiefste Stelle des Geschwürsbodens, so dass die katarrhalische Verschwärung der Drüsenausführungsgänge in der That Eigenthümlichkeiten genug besitzt, um sie von verwandten Zuständen zu unterscheiden. Erst wenn im weiteren Verlauf das Geschwür sowohl der Fläche als der Tiefe nach um sich greift, vermischen sich seine ursprünglichen Charaktere. Durch Confluenz benachbarter Geschwüre entstehen z. B. »traubenförmige« Contouren, dieselben, welche man gewöhnlich als charakteristisch für das »tuberculöse« Geschwür angesehen hat, ja die Traubenform ist hier besonders schön und noch deutlicher ausgeprägt, als an den tuberculösen Geschwüren des Darms. Das Vorrücken des Geschwürsgrundes in die Tiefe wird namentlich durch die Vereiterung der Schleimdrüsenkörper begünstigt. Eine eitrige Entzündung des umhüllenden und interstitiellen Bindegewebes der Drüse führt zum Zerfall und zur Auflösung der Acini, die ganze Drüse schmilzt weg und wenn wir erwägen, dass die Schleimdrüsen der Luftwege nicht in der Mucosa, sondern in der Submucosa liegen, so begreifen wir, dass gerade diese Geschwüre am schnellsten »tiefgreifende« Zerstörungen herbeiführen. In der That finden wir den Geschwürsgrund sehr bald in der Nähe der Knorpelringe resp. der Kehlkopfknorpel angelangt, und hiermit ein neues Feld der Zerstörung eröffnet.

Die Knorpel des Kehlkopfs und der Trachea sind bei ihrer Gefässlosigkeit und ihrem offenbar wenig lebhaften Stoffwechsel mehr zur Necrose als zu einer allmählichen, schichtweisen Auflösung geneigt. Tritt daher die entzündliche Reizung an das Perichondrium heran, so ereignet es sich gar nicht selten, dass, ehe

der Knorpel selbst eine irgend erhebliche Veränderung seiner Form, Farbe und Consistenz erfahren hat, eine eitrige Perichondritis das ganze Organ isolirt, sequestrirt und zur Ausstossung bereitgestellt hat, sobald die Communication des Abscesses mit dem Geschwürsgrunde weit genug ist, um das Durchtreten zu gestatten. (Arytänoidknorpel). In der Regel freilich geht dieser Katastrophe ein Stadium der eigentlichen Verschwärung voran, wo der Knorpel nur an einer Seite blossgelegt ist und mit dieser den Grund des Geschwürs bildet, während sonst überall das Perichondrium noch fest mit der Knorpeloberfläche verbunden ist. Auf senkrechten Durchschnitten kann man dann sehr wohl den Fortschritt der Zerstörung wahrnehmen, indem die je äussersten Knorpelzellen sich durch Theilung in Gruppen von Eiterkörperchen umgewandelt haben, während zugleich die Knorpelhöhlen auf Kosten der Grundsubstanz dermassen an Umfang zugenommen haben, dass sie unmittelbar vor ihrer Eröffnung nach aussen mit ihrer Peripherie aneinanderstossen. Daher ist der Geschwürsboden, so weit er im Knorpel liegt, ganz und gar mit erweiterten und eitergefüllten Knorpelkapseln austapeziert. Indessen sind diese doch sehr ansehnlichen Veränderungen auf einen verhältnissmässig kleinen Raum beschränkt. Schon die dritte bis vierte Reihe der anstossenden Knorpelzellen ist ganz unversehrt, höchstens dass man hie und da beginnende Kerntheilung wahrnimmt. An der Trachea kann es im Laufe dieser Verschwärung dahin kommen, dass die Mehrzahl der Knorpelringe an ihrer inneren Oberfläche entblösst ist, worauf sich einer nach dem anderen zunächst an den Enden hebt, um sich allmählich ganz zu lösen und mit einem Hustenstoss ausgeworfen zu werden.

§ 381. Wenn wir somit sehen, dass die wichtigsten und hochgradigsten Zerstörungen des Larynx und der Trachea allein durch katarrhalische Entzündung und Verschwärung hervorgebracht werden, so fragen wir uns billig, was bleibt da für die Tuberculose zu thun übrig? Giebt es überhaupt Tuberkeln bei der »Phthisis laryngea«, und welche Rolle spielen dieselben? Dass ich nach meinen Erfahrungen Anstand nehmen muss, den bei der Tuberculose der Urogenitalschleimhaut wahrgenommenen Entstehungs- und Wachsthumsmodus der »tuberculösen Geschwüre« einfach auf die Kehlkopfschleimhaut zu übertragen, liegt auf der Hand. Ich muss vielmehr daran festhalten, dass die eigentliche Zerstörung nicht durch den Zerfall tuberculöser Infiltrate, sondern mit den Mitteln der entzündlichen Neubildung zu Stande gebracht wird. Dessenungeachtet glaube ich mich überzeugt halten zu dürfen, dass miliare Tuberkel allerdings auch hier zur Entwicklung kommen können, indem ich mich einmal auf die Autorität *Virchow's* berufe, welcher unzweifelhaft nichttuberculöse Geschwüre am Larynx beobachtet hat, anderseits auf gewisse Vorkommnisse an den Querschnitten der oben beschriebenen Geschwüre, welche ich mir vorläufig nur als Eruptionen miliarer Tuberkeln deuten kann. Man findet nämlich namentlich an den Geschwüren des Larynx und der Epiglottis sehr gewöhnlich in einiger Entfernung von der Oberfläche mitten in noch intactem Bindegewebe rundliche Zellenheerde von der Grösse etwa eines Drüsenacinus, Zellenheerde, welche die Carminfärbung an den Rändern ungleich begieriger annehmen, als in der Mitte, was auf eine kuglige Gruppirung hindeutet und sehr an das Verhalten der miliaren Tuberkel erinnert. Diese Tuberkel liegen freilich so vereinzelt und

sind neben der entzündlichen Infiltration der eigentlichen Geschwürsfläche so geringfügige Neubildungen, dass ich sie nur als ein Unterpfand des Zusammenhanges jener Processe mit der constitutionellen Tuberculose ansehen möchte. Höchstens könnte man ihnen den Werth eines permanenten Entzündungsreizes zuschreiben und die Hartnäckigkeit und Neigung zu Recidiven, welche jenen katarrhalisch entzündlichen Zuständen eigen ist, darauf zurückführen.

Ueber das Vorkommen von ächten miliaren Tuberkeln an kleineren Bronchien, in der Nähe sogenannter tuberculöser Cavernen wird beim Respirationsorgan gehandelt werden.

4. Lupus und Lepra.

§ 382. Lupus und Lepra kommen als Fortsetzung der lupösen und leprösen Affectionen der äusseren Haut (§ 310) auch auf den anstossenden Schleimhäuten des Mundes und der Nase vor. Beim Lupus der Nasenschleimhaut war ich in der Lage die volle Uebereinstimmung der Lupusknoten mit jenen der äusseren Haut zu constatiren. Den Ausgangspunct der Entwicklung bilden hier die acinösen Drüsen der Schleimhaut, wie dort die Talg- und Schweissdrüsen.

5. Carcinom.

§ 383. Das Carcinom wird in allen seinen Varietäten am Schleimhauttractus gefunden; vor allem zeichnet sich der Magen durch ein reichhaltiges Repertoir aus, indem hier in gleicher Häufigkeit der weiche Krebs, der Scirrhus und der Gallertkrebs, etwas seltener das einfache und das pigmentirte Carcinom gefunden werden. Dem Magen folgt der Dickdarm, an dessen unterstem Abschnitt (S romanum und Rectum) der Gallertkrebs eine eben nicht seltene Erscheinung ist, die Urogenitalschleimhaut mit dem weichen Carcinom des Uterus, endlich die Schleimhaut der Nase, des Pharynx, der Luftwege, der Gallengänge, wo überall sehr selten primäre, etwas häufiger secundäre Carcinose vorkommt.

Jedes Carcinom entsteht in den tiefsten Schichten der eigentlichen Mucosa oder auch in der Submucosa, in welchem letzteren Falle die Mucosa eine Zeitlang über der Geschwulst verschiebbar bleibt, während sie im ersteren von vornherein einen festanschliessenden Ueberzug der Geschwulst, ein Ganzes mit ihr bildet. Ich sage ausdrücklich, jedes Carcinom entsteht an dieser Stelle, theils weil man früher wohl zwischen »submucösen und mucösen Krebsen« einen wesentlichen Unterschied machen zu müssen glaubte, theils weil sich gerade an diesem Merkmal das Carcinom sehr wohl von dem Cancroid unterscheiden lässt; das Cancroid entwickelt sich stets an der Grenze zwischen Bindegewebe und Epithelium.

Da die Carcinome durch Infiltration entstehen und wachsen, da sie mithin nichts anderes als die carcinomatös infiltrirten Organe selbst sind, so finden wir es begreiflich, wenn die Schleimhautcarcinome vorzugsweise als flache Anschwellungen auftreten, welche nur mässig in das Lumen des Tractus vorspringen. In der That kommen carcinomatöse Fungen und Polypen nur ausnahmsweise, am liebsten an der Portio pylorica des Magens vor, können aber gerade hier wegen der Enge des Orts zu erheblichen Hindernissen für die Entleerung der Magencontenta in das Duodenum

werden. Die Regel ist, dass die Schleimhautcarcinome ihre Hauptverbreitung in der Fläche suchen. Da wir es aber hier überall mit Canälen zu thun haben, so wird es sehr leicht dahinkommen, dass früher oder später das ganze Lumen des Canales umgriffen wird und hierdurch eine sogenannte Gürtelgeschwulst entsteht. Natürlich ist in dieser Beziehung das Lumen des Canales massgebend. Der Pylorus, der Dünn- und Dickdarm sind sehr häufig der Sitz von Gürtelgeschwülsten; am Magen dagegen brechen wenigstens die weichen Carcinome früher auf und führen durch die enormen Säfteverluste, welche sich an diesen Aufbruch knüpfen, früher zum Tode des Patienten, als die ganze Peripherie des Magens umwachsen ist.

Ein gewöhnlicher Befund bei weichem Carcinom des Magens ist daher der einer Geschwürsfläche von mehreren Quadratzoll Umfang, umgeben von einem wallartig verdickten, weil bereits carcinomatös infiltrirten Schleimhautrande. Die Geschwulst ist, was sehr häufig vorkommt, an der kleinen Curvatur entstanden und ist von hier aus theils an der vorderen, theils an der hinteren Magenwand herabgestiegen. Die Geschwürsfläche selbst ist mit Gewebsfetzen bedeckt, welche beim Aufgiessen von Wasser flottiren. Es sind die Ueberreste des Krebsstroma's, die der Zerstörung etwas länger widerstehen als die Krebszellen. Sie lösen sich jetzt vornehmlich unter der Einwirkung des Magensaftes stückweise ab und geben dabei zu jenen pathognomonischen Blutungen Veranlassung, bei denen das Blut in kleinen Portionen austritt, sofort gerinnt und eine bräunlich schwarze Farbe annimmt, so dass zahllose dieser Partikelchen geronnenen Blutes dem Mageninhalt, resp. dem Erbrochenen das Ansehen von Kaffeesatz, Chocolade etc. verleihen. Betrachtet man einen Querschnitt durch den Geschwürswall, so sieht man, wie an der Grenze nach dem Gesunden die Drüsenschicht der Schleimhaut durch die Geschwulst emporgehoben wird, wie sie über der Höhe der Anschwellung sich plötzlich erniedrigt, indem die Drüsen gleichsam von ihren beiden Enden her zusammengedrückt und die benachbarten auseinandergerückt werden. Zuletzt deutet nur noch eine unterbrochene Kette von atrophischen Drüsenüberresten die Stelle der eigentlichen Mucosa an, zwischen ihr und der Muscularis liegt die ganze Dicke der krebsigen Entartung, welche 4—6 Linien betragen kann. Auf der anderen Seite wird der Uebergang zur Ulceration durch die fettige Degeneration der Krebszellen vermittelt. Schon das unbewaffnete Auge erkennt die gelben Puncte und Strichelchen des retrograden Krebses und sieht dieselben überall den Boden und die Ränder des Geschwürs umgeben. Der Zerfall selbst mag hier durch die Einwirkung des Magensaftes auf das necrobiotische Gewebe beschleunigt werden, wenigstens pflegt sich dieselbe bei der ganz analogen Erkrankung des Uterus, der Harnblase etc. länger hinzuziehen und auch nicht so rapide Fortschritte zu machen.

Anders der Scirrhus ventriculi. Diesem viel langsamer wachsenden Carcinome gelingt es meistens von der kleinen Curvatur aus, wo auch er am liebsten entsteht, die ganze Peripherie des Magens zu umwachsen.

Die Submucosa und die Mucosa verwandeln sich in eine 2—3 Linien dicke, weisse, derbe Schwiele, welche, wenn der Ring vollendet ist, ihrerseits dem mittleren Theil des Magens die Form einer starren, zwischen 1 und 2 Zoll im Durchmesser haltenden Röhre verleiht, an welcher der Fundus wie ein loser Beutel anhängt.

Auch der Gallertkrebs, sowohl am Mastdarm als am Magen, zeichnet sich durch seine vorwiegende Tendenz zur Destruction im Gegensatze zur Ulceration aus. Am Mastdarm und am Pylorustheil des Magens erreicht er daher stets schon vor dem Aufbruch den Zustand der Gürtelgeschwulst und kann auf diese Weise sehr beträchtliche Stenosen herbeiführen. Die Ulceration ist ein langsamer, von innen nach aussen fortschreitender Zerfall, ohne Blutung oder eine andere stärkere Absonderung. Wäre nicht die Möglichkeit der Weiterverbreitung des Carcinoms auf das Peritoneum, so würde sich sowohl der Gallertkrebs als der Scirrhus vor den anderen Carcinomen durch eine gewisse Ungefährlichkeit der primären Veränderungen auszeichnen.

§ 384. Diese Weiterverbreitung der Schleimhautkrebse auf die anstossenden Organe ist klinisch und histologisch gleich wichtig. Auf die Submucosa folgt zunächst die Muscularis, jenseits derselben entweder ein seröser Sack (Peritoneum) oder lockeres Zellgewebe, welches den Uebergang auf andere Theile vermittelt. In der Muscularis geht die carcinomatöse Infiltration den schmalen Zügen des interstitiellen Bindegewebes nach. Die Muskelbündel erfahren dabei — vielleicht in Folge des dauernden Reizzustandes, in welchem sie sich befinden, eine hyperplastische Verdickung. Wenigstens ist diess beim Gallertkrebs und beim Scirrhus ventriculi die Regel. Man kann an einem senkrechten Durchschnitt durch die Magenwand schon mit unbewaffnetem Auge die allmähliche Dickenzunahme der Muskelbündel vom Gesunden nach dem Kranken hin verfolgen. Rechnet man hierzu das Quantum von Substanz, welches die carcinomatöse Degeneration des Zwischenbindegewebes hinzubringt, so begreifen wir es, wenn die Muscularis sich um das 3—5 fache ihres normalen Volumens verdickt findet.

Ist die Muscularis zerstört und handelt es sich um ein Organ der Bauchhöhle (behalten wir als Paradigma das Magencarcinom im Auge), so erreicht der Krebs jetzt das Peritoneum viscerale. Die ersten Knötchen treten dann im subserösen Bindegewebe auf. Oft sieht man deutlich, wie sie anfangs in ihrer Anordnung von dem Verlaufe der Muskelbündel abhängig, d. h. längs derselben entsprechend den Bindegewebsseptis aufgereiht sind. Bald aber confluiren die Nachbarn mit einander und wir erhalten flache, unregelmässige Knoten, welche uns die Eigenthümlichkeiten des betreffenden Carcinoms in möglichst reiner Form darbieten.

Mit diesem Auftreten am Peritoneum ist fast immer das Signal zu einer allgemeinen Entartung des ganzen Sackes gegeben. Wahrscheinlich werden durch die gegenseitige Verschiebung der Eingeweide Theile jener Krebsknoten abgelöst und über die glatten Flächen hin- und hergeschoben, bis sie in einer Falte, einem Recessus oder dergl. hängen bleiben und hier zur Entwickelung eines neuen Krebsknotens Veranlassung geben. Der Gesammteindruck ist — mit *Virchow* zu reden — der, als ob ein Seminium ausgestreut wäre, welches hier und dahin gefallen wäre und gekeimt hätte. Das weiche, das melanotische, das einfache Carcinom und der Scirrhus verhalten sich in dieser Beziehung ganz gleich. Nur der Gallertkrebs nimmt auch jetzt noch eine Sonderstellung ein, indem er die ungeheure Aufgabe verfolgt, ohne alle Sprünge, lediglich durch Infiltration in continuo das ganze Peritoneum in Gallertcarcinom zu verwandeln. Die Dicke, welche die einzelne Peri-

tonealplatte nach vollendeter Infiltration erreicht, ist die sehr erhebliche von 2—3 Linien, das Netz als Duplicatur des Peritoneums wird in eine daumstarke, brettähnliche Platte umgeschaffen, ebenso das Mesenterium, die Ligamente. Dass unter diesen Umständen die erheblichsten Störungen in der Peristaltik unvermeidlich sind, liegt auf der Hand. Gewöhnlich gesellen sich aber zu alledem noch entzündliche Vorgänge, ein reichlicher Erguss serös-fibrinösen Exsudates, kleinere Blutungen, Adhäsionen. Dergleichen findet sich auch bei den weichen Krebsen und beim Scirrhus. Doch zeichnet sich der Scirrhus ausserdem durch eine höchst merkwürdige Eigenthümlichkeit aus, welche ohne Zweifel auf feineren histologischen Vorgängen beruht, bis jetzt aber gerade im Hauptpuncte vollkommen unnahbar geblieben ist. Ich meine die Zusammenziehung des Bindegewebes, in der Umgebung der Scirrhusknoten. Schon die mit der Verdickung gleichzeitig stattfindende Verengerung des Magens, von welcher wir oben berichteten, ist auf Rechnung dieser Retraction zu setzen. Hier aber ist gar keine Aussicht vorhanden, etwas Näheres über den Vorgang zu ermitteln. Am Peritoneum sind die Verhältnisse viel übersichtlicher. Insbesondere dürfen wir erwarten, an der durchsichtigen Structur des Netzes Aufschlüsse zu erhalten. In der That schrumpft das Netz zu einem harten, mit Krebsknoten durchsetzten Strang zusammen, welcher, wenn es der Ascites zulässt, schon durch die Bauchdecken in der Gegend des Quercolon zu fühlen ist. Breiten wir es aber aus und suchen den Grund der Schrumpfung zu ermitteln, so erhalten wir, wenn wir uns einer schwachen Vergrösserung bedienen, den Eindruck, als habe man in ein flach ausgebreitetes Tuch an einer Stelle hineingegriffen und es zusammengerafft; von allen Seiten laufen die Falten strahlig auf diesen Punct zusammen; statt des zusammengerafften Theils aber erscheint der glatte, weisse Scirrhusknoten als Mittelpunct dieser Strahlenfalten. Ich bin nun zwar für meine Person überzeugt, dass hier wirklich ein gewisser Verbrauch von präexistirendem Bindegewebe stattfindet und dass der Scirrhusknoten diese Quantität verbrauchten Bindegewebes mit repräsentirt, ich bin aber nicht in der Lage über das »Wie« dieses Verbrauchs Aufschluss zu geben.

Natürlich führt auch diese Degeneration des Peritonealsackes zu einer Erstarrung und Verkürzung des Mesenteriums, mithin zu den erheblichsten Störungen der Peristaltik, dazu kommt aber in der Regel noch eine sehr innige Verklebung der Unterleibsorgane unter einander, so dass zum Beispiel der Dünndarm in einen einzigen kugligen Ballen verwandelt zu werden pflegt, innerhalb dessen das Darmlumen einen geradezu labyrinthischen Verlauf hat, der der anatomischen Verfolgung beinahe unübersteigliche Hindernisse bereitet.

6. Cancroide.

§ 385. An einigen Puncten des Schleimhauttractus sind Cancroide die entschieden vorherrschenden Geschwulstformen, an anderen stehen sie in Beziehung auf Häufigkeit des Vorkommens den Carcinomen gleich, während sie an der Magenschleimhaut, der Hauptstätte der Carcinome fast nie beobachtet werden.

Zu den Lieblingssitzen des Cancroids gehört vor allem der Oesophagus. Hier bildet dasselbe nacheinander erst eine Gürtelgeschwulst, später ein Gürtel-

geschwür mit infiltrirtem Rand und Grunde; das Geschwür vergrössert sich, die Geschwulst wächst in der allen Cancroiden gemeinschaftlichen Weise (§ 134); es kann schliesslich dahin kommen, dass die Schleimhaut auf eine Erstreckung von 2—3 Zoll ringsum defect ist, während der Geschwürsgrund die benachbarten Luftwege von aussen her ergriffen und destruirt hat. Eine sehr bedenkliche Katastrophe ist die Eröffnung der Luftwege durch den Geschwürsgrund. Der Ort dieser abnormen Communication des Speisewegs und der Luftwege befindet sich in der Regel nicht in der Trachea, sondern in der hintern Wand des linken Bronchus. Bekanntlich kreuzt der linke Bronchus den Oesophagus in seinem mittleren Drittheil und gerade hier pflegt der Oesophaguskrebs seinen Sitz zu nehmen. Mit Recht wird vermuthet, dass bei dieser Localisation ein mechanisches Moment mitwirkt und als solches der Umstand beschuldigt, dass jeder grössere im Oesophagus herabgleitende Bissen die vordere Wand desselben an die hintere Wand des starren Bronchus andrückt. Natürlich ist die Perforation der Luftwege nur eine von den mannigfachen Gefahren, welche das Oesophaguscancroid seinem Träger verursacht. Die Gürtelgeschwulst kann durch Stenose verderblich werden, der Uebergang auf das Mediastinum begünstigt während der inspiratorischen Druckverminderung im Brustraume den Eintritt von Luft aus dem Oesophagus in das lockere Zellgewebe und kann die Ursache eines ächten Emphysems des ganzen Unterhautzellgewebes werden, der Geschwürsgrund kann zu einer förmlichen Geschwürshöhle werden, in welcher die Speisen stecken bleiben und sich zersetzen etc. etc.

Neben dem Cancroid des mittleren Drittheils treten die Cancroide der Cardia und anderer Stellen des Oesophagus an Häufigkeit sehr zurück, überhaupt findet sich diese Geschwulstform erst am letzten Ende des Digestionstractus, an der Aftermündung und kurz oberhalb derselben, wieder häufiger ein.

Vom Tractus urogenitalis ist — wenn wir das Cancroid des Penis der äussern Haut zurechnen — unstreitig der Uterus der am meisten von Epithelialcarcinom bedrohte Theil. Reichlich die Hälfte aller Fälle des so häufigen Gebärmutterkrebses sind Epitheliome. Dieselben gehen entweder von der Schleimhaut des Cervicalcanals oder aber von der Portio vaginalis aus, in der Weise, dass in beiden Fällen die Grenze zwischen Portio vaginalis und Cervicalcanal längere Zeit nicht überschritten wird. Die Cancroide der Portio vaginalis entstehen dabei sehr gewöhnlich als weiche Papillome oder Blumenkohlgewächse; der Uebergang erfolgt wie bei den Papillomen der äussern Haut durch Hinabgreifen der Epithelialgrenze in das Bindegewebe des Papilloms (vgl. § 81 u. 300). Die Zerstörungen, welche das Epithelialcarcinom des Uterus verursacht, sind unter Umständen ganz enorme. Am längsten leistet die Muscularis Widerstand. Ist diese zerstört, so bildet das lockere Bindegewebe zwischen den Organen des kleinen Beckens ein sehr viel ergiebigeres Terrain für die wuchernde Vergrösserung der Geschwulst. Eine mehrere Zoll im Durchmesser haltende Höhle, deren innere Oberfläche der Ort widrigster, fauliger Zersetzungsproducte ist, wird von oben her von dem noch nicht zerstörten Ueberreste des Uteruskörpers, nach vorn durch die hintere Wand der Blase und nach hinten durch die Vorderwand des Mastdarms begrenzt, während unterhalb die in ihrem oberen Theil gleichfalls zerstörte Scheide den Weg nach aussen bildet. Späterhin erfolgen Perforationen im Geschwürsgrunde: die Eröffnung der Blase bewirkt

eine Blasenscheidenfistel, die Eröffnung des Mastdarms eine Mastdarmscheidenfistel Eröffnung des Peritoncalsackes ruft Peritonitis hervor. Die letztere bildet sehr of den Abschluss des qualvollen Zustandes dieser Leidenden.

Ausser am Uterus wird das Cancroid dann und wann an den Nierenkelche und Becken gefunden. Es pflegt hier ziemlich früh auf die Spitzen der benachbarte Papillen überzugehen und mit einer milchweissen 2—3 Linien dicken Infiltrations- zone in das Nierenparenchym vorzurücken, eine ächte Phthisis rhenum cancrosa. Die übrigen Theile des Urogenitalapparates sind zur Cancroidbildung weniger dispo- nirt als zum eigentlichen Carcinom. Die Respirationsschleimhaut dürfte kaum jemals der Sitz primärer Cancroidbildung werden.

VI. Anomalieen der Lunge.

§ 386. In allen Disciplinen, welche sich mit den Respirationsorganen befassen, unterscheidet man zwischen den Luftwegen einerseits und dem eigentlichen Parenchym andrerseits. Diese Unterscheidung ist durchaus natürlich nicht bloss mit Rücksicht auf die Function der Theile, sondern auch deshalb, weil die kleinsten Bronchien nicht allmählich, sondern mit einem deutlich ausgesprochenen Absatz in die Infundibula übergehen. Auch die pathologische Gewebelehre hat keine Ursache dieselbe aufzugeben. Wenn wir daher im vorliegenden Abschnitt die pathologische Histologie der Lunge abzuhandeln gedenken, so verstehen wir darunter nur die Veränderungen des respirirenden Parenchyms. Die Veränderungen der Bronchialschleimhaut wurden implicite schon im vorhergehenden Abschnitte behandelt und wenn wir dennoch häufig genug in der Lage sein werden, gewisser Alterationen der Bronchien zu gedenken, welche mit Alterationen des Parenchyms in causalem Zusammenhange stehen, so werden wir theils mit bekannten Grössen rechnen, theils werden wir einige Lücken auszufüllen haben, welche dort im Interesse der Darstellung offen gelassen werden mussten.

§ 387. Bevor wir indessen die pathologischen Veränderungen des Lungenparenchyms einer eingehenden Analyse unterwerfen, müssen wir eine Frage der normalen Lungenhistologie berühren, deren positive oder negative Beantwortung für uns von der äussersten Wichtigkeit ist, welche aber trotz vieler erst neuerdings darauf gerichteter Untersuchungen noch immer als eine offene bezeichnet werden muss. Hat die innere Oberfläche der Alveolen ein Epithel oder hat sie keines?

Da es bei der Function der Lunge lediglich auf eine möglichst innige Berührung des in den Capillaren enthaltenen Blutes mit der Luft ankommt, so erscheint vom physiologischen Standpuncte ein Epithelüberzug eher als ein Hinderniss der Function und diese Erwägung muss nothwendig einen starken Einfluss auf unser Urtheil ausüben, sobald der anatomische Nachweis eines Epithels nicht mit genügender Sicherheit geführt werden kann. Auf der andern Seite redet die Entwicklungsgeschichte der Lungen, welche der Entwicklung aller übrigen offenmündenden Drüsen durchaus analog ist und mit einer Epithelwucherung vom Darmdrüsenblatt aus beginnt, der Annahme einer epithelialen Decke entschieden das Wort und die neuesten Untersuchungen von *Colberg* (Deutsches Archiv f. klin. Medicin II, p. 453) beweisen mit voller Evidenz, dass die menschliche Lunge ihr Epithel auch nach

der Geburt noch behält. *Colberg* konnte dasselbe an der Lunge eines beinahe einjährigen Kindes als einen continuirlichen, auch die Gefässe bedeckenden Ueberzug von Zellen nachweisen, welche im Querschnitt spindelförmig erschienen und sich leicht im Zusammenhange von der Unterlage abhoben. Zur Erklärung der fast regelmässig negativen Befunde an den normalen Lungen erwachsener Menschen hebt er hervor, dass, um hinreichend feine Schnitte zu bekommen, jedes Infundibulum oder ein Theil der solches bildenden Alveolen zweimal angeschnitten werden muss, mithin der ebenfalls zweimal durchschnittene Epithelüberzug als ein sehr feines Segment an der Innenfläche des Alveolus übrig bleiben würde, welches beim Abnehmen des Schnittes vom Rasirmesser und beim Ausbreiten auf dem Objectträger u. s. w. leicht verloren gehen könne. Indessen haben wir glücklicherweise nicht nöthig, der Mangelhaftigkeit unsrer Technik den schweren Vorwurf zu machen, dass sie uns einen wirklich vorhandenen Structurbestandtheil der Lunge geradezu entrückte. Es lässt sich an jeder Lunge ein Epithel nachweisen, ein Epithel allerdings, welches auf den ersten Blick nichts weniger zu sein scheint, als ein continuirliches Zellenstratum, welches aber doch das nothwendige Endproduct jener Metamorphose darstellt, deren erste Glieder wir in der embryonalen Anlage und der von *Colberg* beschriebenen Epithelformation der Kinderlunge kennen gelernt haben. Die Epithelbekleidung an den Alveolen eines viermonatlichen Embryo besteht aus deutlich unterscheidbaren Zellen mit grossem bläschenförmigen Kern, welche mindestens ebensolang als breit sind und in ihrer pallisadenförmigen Nebeneinanderordnung ein ununterbrochenes Band zwischen der freien Oberfläche einerseits, den Capillaren andrerseits bilden. Bei sechsmonatlichen Embryonen kann man das Epithel der Alveolen bereits ein einschichtiges Pflasterepithelium nennen. Die Zellen sind noch als discrete Elemente unterscheidbar, aber sehr viel breiter als hoch. Dann folgt bei weiterer Erniedrigung der Zellenkörper eine Verschmelzung derselben an der Peripherie. An der Lunge des reifen Kindes ist es nicht mehr möglich, durch die Versilberungsmethode Zellengrenzen nachzuweisen. Dagegen hebt sich noch nach dem ersten Lebensjahre ein mit flachen Kernen und spindelförmigen Anschwellungen versehenes Band vom Querschnitt der Alveolen ab. An der Lunge alter Individuen bekommt man diess nicht mehr zu sehen, dagegen findet man sowohl in dem von einer Lungenschnittfläche abgeschabten Safte als in den Alveolardurchschnitten gewisse äusserst zarte, schleierartige und geknitterte Fetzen, die selbst einem geübten Beobachter lange Zeit verborgen bleiben können, weil man gar nicht daran denkt, die scheinbar unzusammenhängenden feinen Contouren, welche gewöhnlich über einen grösseren Theil des Gesichtsfeldes verstreut liegen, als Begrenzungslinien und Faltenhöhen einer Membran aufzufassen. Man denkt eher an kleine Ungleichartigkeiten des Object- oder Deckglases, und doch wenn man die Zusammengehörigkeit erst einmal entdeckt hat, wird man sie überall wiederfinden und als das erkennen, was sie wirklich sind. In diesen feinsten Membranen, welche ich Fig. 114 abgebildet habe, entdeckt man durch Karminfärbung auch die

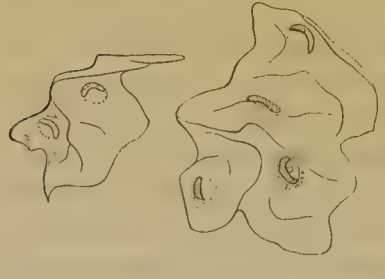

Fig. 114. Das normale Lungenepithel des Erwachsenen. Zarteste homogene Membranen mit Kernrudimenten. $^1/_{500}$.

Uebereste von Kernen, nämlich kleine halbmondförmige, das Licht stark brechende Körperchen, welche in regelmässigen Zwischenräumen gelagert sind. Diese Kerne bilden die eine Seite eines ovalen Ringes, dessen andere Seite nur durch eine punctirte Linie bezeichnet ist; der Ring entspricht in seinen Contouren dem ehemaligen bläschenförmigen Kerne, dessen eigentliche Substanz bis auf jenen unbedeutenden halbmondförmigen Ueberrest eingeschrumpft ist. Dessenungeachtet sind diese Zellen nicht als abgestorben zu betrachten. Wir werden vielmehr sehen, dass die eben beschriebenen Kerne bei Reizungszuständen wieder an Körper gewinnen, wir werden sehen, wie sie sich mit Protoplasma umgeben, sich theilen etc. Kurz, die Innenfläche der Infundibula und Alveolen ist mit einem feinsten Häutchen überkleidet, welches sich als das letzte Product der schon in den ersten Lebensphasen beginnenden Abplattung und Verschmelzung des Lungenepithels ausweist. An Flächenansichten entzieht sich die Membran der Beobachtung, man bemerkt höchstens nach Karminfärbung die halbmondförmigen Kernüberreste da, wo sie in Zwischenräumen der Capillarschlingen liegen; im Profil dagegen erkennt man die Epithelmembran als eine scharfe einfache Contour, welche ohne Unterbrechung von einer Capillarschlinge auf die andere übergeht und ebenso die dazwischen zum Vorschein kommenden Randpartheien der Alveolen bekleidet. Die Membran haftet ziemlich fest an der Unterlage, insbesondere löst sie sich nicht nothwendig ab, wenn ihre Kerne wieder activ werden, und sich als Zellen an der Alveolarwand ablösen; eher bringt die einfach seröse Transsudation bei Oedema pulmonum eine theilweise Ablösung zu Wege, wenigstens traf ich in der abgestrichenen Flüssigkeit ödematöser Lungen die beschriebenen Membranen besonders häufig an.

§ 388. Indem wir nach dieser kurzen Abschweifung zu unserem Thema zurückkehren, sehen wir uns sofort einer neuen Schwierigkeit gegenüber, nämlich der Aufstellung einer naturgemässen und zugleich praktisch brauchbaren Eintheilung der Lungenkrankheiten. Auch hier ist es nothwendig, etwas weiter auszuholen.

Krankheitserscheinungen sind die gewöhnlichen Lebensäusserungen des Organismus unter dem Einflusse irgend einer aussergewöhnlichen gemeinhin schädlichen oder gefährlichen Bedingung, welche wir die Krankheitsursache nennen. Eine sichere Kenntniss der Ursachen würde uns gestatten, die Pathologie als einen Zweig der exacten Physiologie zu behandeln und den Ablauf eines Krankheitsprocesses in derselben Weise zu beobachten, zu controliren und zu variiren, wie den Ablauf einer Muskelcontraction oder der Fettverdauung; das höchste Ziel unseres ärztlichen Forschens stände erreichbar vor unseren Augen. Aber leider sind wir noch sehr weit von einer derartigen sicheren Kenntniss entfernt. Wir müssen uns vorläufig mit einigen Bruchstücken dieser ätiologischen Reihen begnügen und wegen der grossen Lücken, welche auch diese noch darbieten, werden wir oft genug in der Lage sein, auf das natürliche System ganz zu verzichten und die Rubriken: Entzündung, Hypertrophie, Neubildung etc. als Krankheitskategorieen zuzulassen. Dem Anatomen wird man diess am wenigsten verargen dürfen. Indessen darf es auch diesem nie verwehrt sein, sich auf jene allgemeinste Basis zu stellen, und ich habe gefunden, dass sich vor allem die anatomischen Anomalieen der Lungen dazu eignen, in ätiologischen Reihen abgehandelt zu werden. Nur so können wir einiger-

maassen über die grosse Mannigfaltigkeit der Entzündungen, Hyperämieen, Blutungen, Pigmentirungen etc. Herr werden, während man bei Aufstellung dieser Zustände als Krankheitskategorieen fortwährend genöthigt ist, das natürlich Zusammengehörige zu trennen und umgekehrt Dinge nebeneinander abzuhandeln, welche gar nichts mit einander zu thun haben.

I. Krankheiten der Lunge bei Entzündung und Katarrh der Bronchien.

a. *Emphysem.*

§ 389. Wenn man das Sputum eines mit Katarrh der grösseren Bronchialzweige (Tracheobronchitis) behafteten Individuums auf dunkeln Untergrund ausbreitet, so bemerkt man darin sehr gewöhnlich stecknadelkopfgrosse, kuglige, weisse oder graniliche Anhäufungen, die bei näherer Prüfung wieder in eine Anzahl kleiner Kugeln oder Halbkugeln zerfallen und aus einem zähen Schleim mit eingeschlossenen zelligen Elementen bestehen. Diese Ballen stammen aus grösseren und zugleich etwas ectatischen Schleimdrüsen; es sind Abgüsse von den Binnenräumen einzelner Acini, welche sich aus dem zähen Secret mit Nothwendigkeit bilden müssen, wenn dasselbe, wie hier häufig geschieht, längere Zeit an dem Orte der Bildung retinirt wird. Irrthümlicherweise hat man diese Ballen für Absonderungen resp. Abgüsse der Lungenalveolen gehalten und daraus die Ansicht deducirt, dass auch die gewöhnlichen und leichtesten Bronchialkatarrhe bis in das Lungenparenchym hinaufreichen. Dem ist jedoch nicht so. Schon die Bronchien von dem Kaliber eines Rabenfederkiels pflegen bei diesen Katarrhen vollkommen frei zu sein, das Lungenparenchym selbst aber leidet nur unter den Unregelmässigkeiten der Luftvertheilung, welche durch die Anschwellung der Schleimhaut, die Anwesenheit des Secretes und durch die forcirten Athembewegungen, namentlich Husten und Räuspern mit Nothwendigkeit herbeigeführt werden müssen. Auch dieses Leiden, das sogenannte Emphysema pulmonum, entwickelt sich erst nach längerem Bestande des Katarrhs, aber dann auch so häufig und regelmässig, dass man an einem innigen Causalnexus zwischen beiden nicht wohl zweifeln kann, wenn auch das Detail der Aetiologie noch immer nicht mit der wünschenswerthen Präcision angegeben werden kann.[1] Für unsere Zwecke müssen wenige Andeutungen in dieser Beziehung genügen.

§ 390. Der Ausdruck Emphysem bedeutet eigentlich die Anfüllung, das Aufgeblasensein des interstitiellen Bindegewebes irgend eines Organes mit Luft, wie Oedem die Anfüllung ebendesselben mit seröser Flüssigkeit bedeutet. Wiewohl nun an der Lunge auch ein ächtes Emphysem vorkommt, so pflegt man doch bei der Lunge eine Ausnahme zu machen und als Emphysem schlechtweg einen Zustand zu bezeichnen, bei dem die präexistirenden Lufträume, die Infundibula und Alveolen über das normale Maass ausgedehnt, ectatisch sind. Diese Ectasie, welche früher

1) Vgl. *Biermer*, in Virchow's Handbuch der speciellen Pathologie und Therapie. V. Bd. I. Abthlg. 5. Lieferung.

oder später von einer Atrophie des ectatischen Parenchyms gefolgt ist, kommt augenscheinlich unter dem Einflusse einer centrifugalen Kraft, sei es eines Druckes von innen oder eines Zuges von aussen zu Stande. Dass dieser Zug qualitativ kein anderer als der gewöhnliche Inspirationszug, jener Druck kein anderer als der gewöhnliche Exspirationsdruck sein könne, liegt auf der Hand. Es fragt sich nur, in wiefern durch das Bestehen eines Bronchialkatarrhs der eine oder der andere gesteigert und zu so excessiven Leistungen befähigt werden könne. Wer in dieser Beziehung die Mechanik des Athmungsprocesses sorgfältig betrachtet, wird sich sagen müssen, dass eine die physiologischen Grenzen überschreitende Verstärkung des einen oder des anderen stets nur eine partielle seine könne, indem 1) der Inspirationszug, welcher auf einen Lungenschnitt wirkt, nur dann die normalen Grenzen überschreiten kann, wenn andere Abschnitte derselben Lunge an der normalen Ausdehnung gehindert sind und in Folge davon der relativ gesunde Ueberrest zu einer vicariirenden Raumerfüllung gezwungen ist — und 2) der Exspirationsdruck nur insofern eine ectasirende Wirkung ausüben kann, als am Thorax eine nachgiebige Stelle existirt, nach welcher hin ein Ausweichen, eine Art von herniöser Ausstülpung gedacht werden kann. Diese Stelle ist die obere Brustapertur mit ihren Caliberschwankungen unterworfenen grossen Gefässstämmen und ihren sonstigen weichen und verschiebbaren Contentis. Ein gleichmässiges, über die ganze Lunge verbreitetes Emphysem würde sich daher durch gesteigerten Exspirationsdruck gar nicht, durch gesteigerten Inspirationsdruck nur so erklären lassen, dass man die sehr plausible Annahme macht, es sei bei der veranlassenden Bronchitis bald dieser bald jener Bronchialast durch Secret verstopft und so bald dieser bald jener Lungenabschnitt der Angriffspunct einer abnormen Ausdehnung. Dabei würde uns das vorwiegende Befallensein der vorderen, der Brustapertur und den grossen Gefässen zunächst liegenden Lungenränder darauf hinweisen, dass auch der gesteigerte Exspirationsdruck, insbesondere beim Husten, sein Theil zum Zustandekommen des Emphysems beiträgt.

§ 391. Dass die abnormen Spannungszustände des Alveolarparenchyms eine Atrophie desselben nach sich ziehen, ist aus den bekannten Erfahrungen über die Einwirkung von Druck und Zug auf die Gewebe leicht begreiflich, somit würde sich ganz ungezwungen auch das zweite Moment der anatomischen Veränderung, die Atrophie, aus demselben ursächlichen Momente ableiten lassen. Doch ist hier Vorsicht nöthig. Wir fragen uns: könnte nicht auch umgekehrt die Atrophie das Primäre und das Emphysem die Folge der gesunkenen Widerstandsfähigkeit der Lunge sein? Die Antwort lautet in der That nicht absolut ablehnend. Wir kennen eine Lungenatrophie ohne Katarrh als Bestandtheil der senilen Involution des Körpers und müssen zugestehen, dass der Anblick, welchen ein Querschnitt dieser Lungen gewährt, sehr an Emphysem erinnert und sich anatomisch auch unter den gleichen Gesichtspuncten betrachten lässt. Im Uebrigen aber werden wir gut thun, die Ernährungsstörung als ein secundäres Ereigniss anzusehen, wobei man sich entweder einfach bei der Vorstellung einer Druck- und Zugatrophie begnügen, oder aber die blutverdrängende Wirkung des Exspirationsdruckes, welche ja in Beziehung auf die Gefässstämme der Brustapertur keinem Zweifel unterworfen ist, auch auf die Ge-

fässe der Lungen selbst ausdehnen und eine mangelhafte Füllung derselben ableiten kann, welche, wie wir sehen werden, eine hervorragende Rolle bei der Atrophie spielt.

§ 392. Die emphysematische Ectasie des Lungenparenchyms beginnt regelmässig mit einer Ausweitung jenes centralen Hohlraumes der Infundibula, in welchen sich die seitlich ansitzenden Alveolen öffnen (vgl. Fig. 115 nebst Erklär.). Dieser Hohlraum übertrifft unter normalen Verhältnissen die Alveolen um durchschnittlich $^1/_3$ des Durchmessers, so dass man an jedem Querschnitt einer getrockneten Lunge mit einer starken Lupe oder bei höchstens fünfzigfacher Vergrösserung an den in regelmässigen Abständen befindlichen grösseren Ringen die Zahl der durchschnittenen Infundibula bestimmen kann. Eine doppelte Reihe von kleinen Ringen schiebt sich zwischen je zwei derselben ein, was sich sehr einfach daraus erklärt, dass jedes Infundibulum seinen besonderen Kranz von Alveolen besitzt, mithin von einer Mitte zur nächstfolgenden zwei Alveolarkränze durchmessen werden müssen. Im ersten Grade des Emphysems tritt diese Gliederung besonders deutlich hervor, indem jene mittleren Räume, welche sich zu den Alveolen verhalten, wie das Impluvium eines antiken Hauses zu dessen Gemächern, allmählich weiter und weiter werden. Bei einem immer noch mässigen Grade von Emphysem, wie ich ihn in Fig. 115

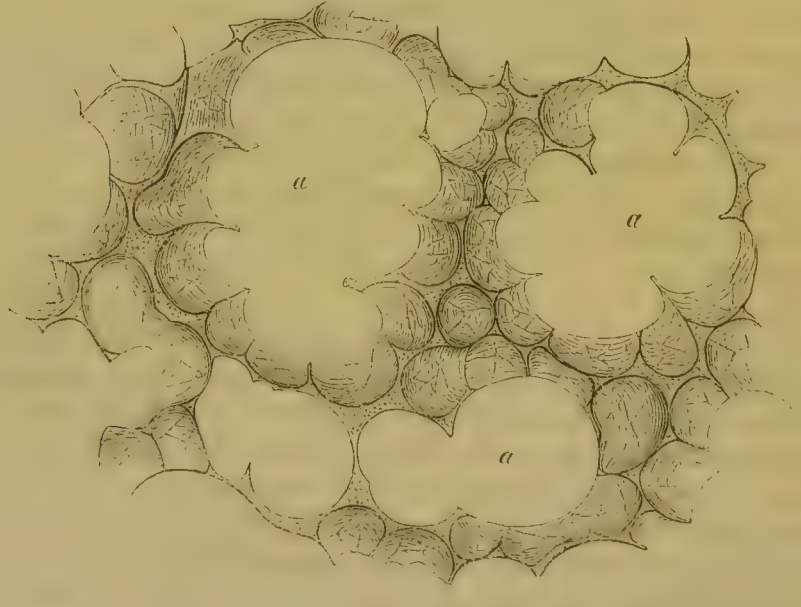

Fig. 115. Lungenemphysem. 1. Stadium. Ectasie des centralen Hohlraumes der Infundibula a, a, a. $^1/_{100}$.

abgebildet habe, kann man schon mit blossem Auge die in regelmässigen Abständen wiederkehrenden grossen Poren erkennen.

Die Mehrforderung an Raum, welche diese erste Veränderung nöthig macht, wird zum grossen Theil durch eine bleibende Volumszunahme der emphysematischen Lungentheile gedeckt. Daher erscheinen diese Lungen grösser als die normalen, die vorderen Ränder beider Lungenflügel schieben sich gegen das Brustbein vor und

berühren sich, indem sie gleichzeitig das Herz von der anderen Brustwand ab und nach hinten drängen. Die scharfe Kante, welche wir sonst hier finden, verwischt sich mehr und mehr und macht einem rundlichen Wulste Platz, welcher den Uebergang von der innern auf die äussere Fläche vermittelt.

Indessen ist diese äussere Volumszunahme nie und nimmer als eine Hypertrophie aufzufassen. Im Gegentheil gesellt sich frühzeitig zur Ausdehnung des centralen Infundibularraumes die Atrophie in Gestalt einer Erniedrigung der Alveolarscheidewände hinzu. Das Infundibulum verwandelt sich in ein grösseres immer noch kegelförmiges Luftsäckchen, dessen innere Oberfläche die früher alveolare Eintheilung nur noch in einer Felderung durch vorspringende Leistchen erkennen lässt. Dieser Zustand ist dem normalen Befunde an der Lunge des Frosches zu vergleichen. Beim Menschen bedeutet er eine bereits sehr weit gediehene Atrophie und den Untergang eines grossen Theiles der respirirenden Oberfläche.

Beiläufig gesagt habe ich niemals in diesem ersten Stadium des Emphysems eine vorgängige Perforation der dünnsten Stellen der Alveolarscheidewände bemerkt, was gewiss der Fall sein würde, wenn die Atrophie das Primäre wäre; stets die geschilderte Erniedrigung, was ohne Zweifel auf eine mechanische Kraft hindeutet, welche bemüht ist, den mannigfaltig gegliederten Raum in eine kegelförmige Blase zu verwandeln. (Vergl. die weitgehende Analogie mit der Entstehung von Retentionscysten § 66.)

§ 393. Das zweite Stadium des Emphysems kann füglich als ein fortgesetzter Vereinfachungsprocess der Lungenstructur beschrieben werden, bei welchem der von zwei benachbarten Lufträumen auf einander ausgeübte Druck das wirksame Motiv ist. Wo sich zwei Infundibula berühren, tritt eine Rarefaction der Scheidewand ein; an einer mittleren dünnen Stelle entsteht eine runde Oeffnung, die Oeffnung erweitert sich, aus zwei getrennten Infundibulis wird ein Hohlraum, der als Ueberrest der untergegangnen Einrichtung nur eine ringförmige Leiste erkennen lässt, welche die immer mehr sich erweiternde Communicationsöffnung bezeichnet (Fig. 116 a_1). So verschmelzen ganze Gruppen von Infun-

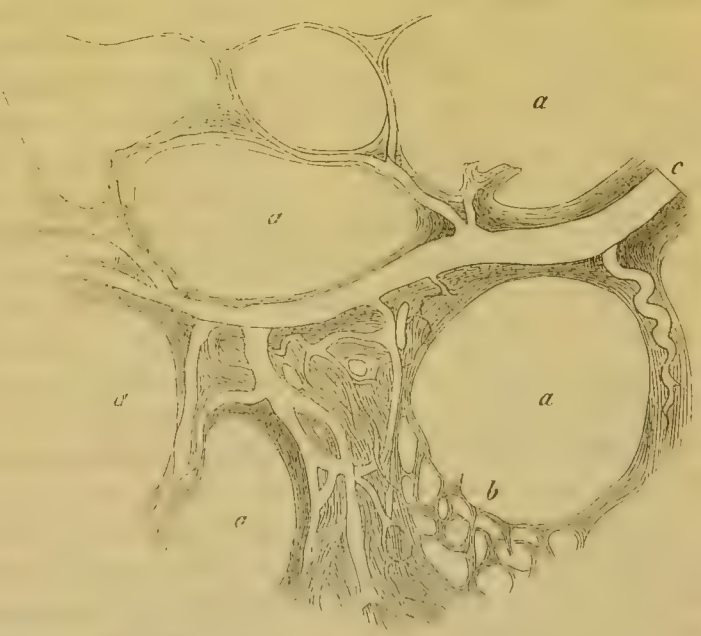

Fig. 116. Lungenemphysem. Späteres Stadium. Die Hohlräume a, a sind durch die gänzliche Atrophie der Alveolarscheidewände je eines Infundibulums, zum Theil auch durch Verschmelzung benachbarter Infundibula entstanden. b. Ueberreste geschwundener Septa, welche sich durch ihren Reichthum an glatten Muskelfasern auszeichnen. (Vgl. Fig. 117.) c. Aeste der Arteria pulmonalis. $^1/_{50}$.

dibulis mit einander, die neuen Hohlräume streben alle der Kugelform zu und es entstehen namentlich an den Rändern der Lunge jene einfachen, dünnwandigen, erbsen- bis wallnussgrossen Blasen, die wir schlechtweg Emphysemblasen nennen.

In den noch höheren Graden des Emphysems, namentlich bei der senilen Form, wird die Atrophie des Lungenparenchyms auch dadurch augenfällig, dass bei Eröffnung der Brusthöhle die Lungen weit unter das normale Maass zusammenfallen; fasst man sie an und versucht sie einzuschneiden, so schwinden sie noch mehr ein, indem auch der letzte Rest von Luft leicht aus ihnen entweicht. Giesst man dann Wasser über die Schnittfläche, so gewährt das dadurch wieder aufgeblähte Lungenparenchym ein Bild der Zerstörung. Der weite Hohlraum, welchen die Pleura pulmonalis umschliesst, ist nur noch von wenigen Balken durchzogen, welche den Hauptverzweigungen der Bronchien und Gefässe, sowie einigen stärkeren Interlobularseptis entsprechen. Alles feinere Detail ist weggefegt. Hie und da hängt es noch wie ein zerrissener Schleier an den Balken, spannt sich über die Winkel und füllt die Ecken aus. Alles erscheint schwarz von massenhaft gehäuftem Pigment, da gerade diejenigen Bestandtheile übrig geblieben sind, welche das meiste Pigment enthalten, namentlich die Gefässscheiden und Bronchien.

§ 394. Nachdem wir so die emphysematische Destruction von ihren mikroskopischen Anfängen bis zu ihren letzten Consequenzen verfolgt haben, liegt es uns zunächst ob, die besonderen Texturstörungen zu betrachten, welche den Schwund begleiten, resp. bedingen. Die verschiedenen Gewebe, welche das Alveolarparenchym zusammensetzen, verhalten sich dabei keineswegs ganz gleich. Einer einfachen Atrophie, einem gleichmässigen Kleinerwerden und Verschwinden verfällt eigentlich nur das elastische Gewebe und was von Grundsubstanz des Bindegewebes vorhanden ist. Complicirter ist schon die rückgängige Metamorphose der Gefässe. Zunächst nimmt hier offenbar die Quantität des in der Zeiteinheit durchpassirenden Blutes ab und ich erlaubte mir schon den Hinweis, dass vielleicht in dieser Blutverdrängung das Mittelglied zwischen der mechanischen Ursache des Emphysems und der Ernährungsstörung zu suchen sei. Das Gefäss zieht sich allmählich und gleichmässig auf ein kleineres Kaliber zusammen, die Blutströmung mag dann zeitweise, endlich definitiv aufhören; die Wandungen des Gefässes legen sich glatt an einander und es bleibt nur noch ein schmaler bandartiger Streifen übrig, welcher als obliterirtes Gefäss dadurch kenntlich wird, dass er bei durchfallendem Licht heller erscheint inmitten eines dunkeln oft pigmentirten Parenchyms und sich mit ähnlichen Streifen zu dem bekannten anastomotischen Netze verbindet. Dergleichen findet man an den Rändern aller in Atrophie und Erniedrigung begriffenen Scheidewände der emphysematischen Lunge. Den Capillargefässen, von denen das bis jetzt Gesagte gilt, folgen mit unbedeutenden Variationen des anatomischen Bildes (Contraction der Wandung statt Zusammenfallen) die kleineren Venen und Arterien, der Gefässbaum stirbt an der Spitze ab, dann verdorren auch die grösseren Aeste. Am längsten halten sich die Hauptzweige der Arteria pulmonalis. Die Blutbeförderung durch die Capillaren wird beinahe ganz eingestellt, dafür eröffnen sich einige relativ weite Anastomosen zwischen Arteria pulmonalis einerseits und den Venae pulmonales und bronchiales andrerseits, so dass wenigstens einigermaassen

für die Möglichkeit eines Blutabflusses gesorgt ist. Diese Anastomosen bilden an wohlinjicirten Lungen untersucht eigenthümliche langgestreckte, unverästelte und daher in ihrem ganzen Verlaufe gleichdicke Gefässbogen, welche im auffallendsten Contraste stehen mit einer viel grösseren Zahl stark geschlängelter und ectatischer Arterien, für deren Inhalt ein ähnlicher supplementärer Abfluss nicht zu Stande gekommen ist und die uns daher den sichtbaren Ausdruck der beträchtlichen Steigerung des Seitendrucks in der Arteria pulmonalis liefern (Fig. 116 *c*). An einer früheren Stelle (§ 223) wurde dieser Steigerung des Seitendruckes als einer Ursache für die Hypertrophie des rechten Ventrikels gedacht.

§ 395. Die Veränderungen, welche das Epithelium erfährt, sind die einzigen, welche man bis dahin einer besonderen Aufmerksamkeit gewürdigt hat, indem man mit ihrer Hülfe beweisen zu können glaubte, dass die Atrophie das Primäre sei. Es kommt nämlich constant zu einer recht erheblichen Anhäufung von Fetttröpfchen um die Kernüberreste der früheren Epithelzellen, so dass die fettig entarteten Elemente in der That besser zu sehen sind, als die normalen (Fig. 117). Diese Körnchenhaufen liegen in regelmässigen Abständen und können sehr leicht in allen Stadien des Emphysems nachgewiesen werden. Freilich müssen wir es dahin gestellt sein lassen, ob nicht ein Theil derselben dem Bindegewebe angehört oder gar den obliterirten Gefässen. Denn alle diese Zellen finden offenbar gleichzeitig ihren Untergang und von allen wissen wir, dass sie der fettigen Metamorphose ebenso gut anheimfallen können, als die Epithelien. Dazu liegen die Gefässkerne wenigstens so oberflächlich, dass es wirklich nicht ganz leicht sein dürfte, den strieten Beweis für die epitheliale Natur dieser Körnchenzellen beizubringen.

Fig. 117. Von der inneren Oberfläche einer grösseren Emphysemblase. Fetzige Ueberreste des Lungengewebes, enthaltend elastische Fasern, glatte Muskelfasern und bedeckt mit fettig degenerirten Epithelien. $^1/_{500}$. Vergl. 116 *b*.

§ 396. Das einzige Gewebe, welches sich dieser allgemeinen Atrophie nicht unbedingt anschliesst, ist das Gewebe der glatten Muskelfasern. Dass es in der normalen Lunge und zwar in den Alveolarwandungen zerstreute Bündel von glatten Muskelfasern giebt, ist neuerdings wiederum durch *Colberg* erhärtet worden. Ich kann dem werthen Fachgenossen aber nicht beistimmen, dass dieselben gerade beim Emphysem fehlten. Ich habe im Gegentheil gerade die dicksten Bündel in dem Balkenwerk hochgradig emphysematischer, bereits rarefieirter Lungentheile gefunden (Fig. 117) und halte mich auf diesen Befund hin gerechtfertigt, wenn ich sogar

eine gewisse Hypertrophie dieser Bündel statuire, da man in normalen Lungen schwerlich dergleichen antreffen dürfte. Damit soll freilich nicht gesagt sein, dass alle Muskelbündel hypertrophisch sein müssten. Es ist sehr wohl möglich, obwohl ich es nicht bemerkt habe, dass an anderen Stellen Rückbildung und Untergang der glatten Muskelfasern eintritt, und nur in gewissen Richtungen, die sich vielleicht gerade deshalb in den übrig bleibenden Parenchymresten erhalten, Hypertrophie und Anbildung.

b. *Die katarrhalische Pneumonie, Bronchopneumonie.*

§ 397. Die Lunge ist wegen ihres lobulären, wenn man will, acinösen Baues ebenso oft zu den Drüsen mit offenem Ausführungsgange gerechnet worden, als sie wegen des continuirlichen Ueberganges der Respirationsschleimhaut in die Wandung der Alveolen für eine gewissermassen stark gedehnte Schleimhaut erklärt worden ist. Jede dieser beiden Ansichten lässt sich mit guten Gründen vertheidigen und bekämpfen, ein Beweis, dass die Frage an sich eine von jenen »ungeschickten« Fragen ist, auf welche die Natur nicht antwortet. Ich würde sie auch sicherlich hier nicht berührt haben, wenn nicht die pathologischen Veränderungen der Lunge eine gewisse, wenn auch nur äusserliche Abfertigung derselben verlangten. Mit Rücksicht auf diese nämlich empfiehlt es sich unzweifelhaft, den schleimhäutigen Charakter der Alveolarwand zu betonen, denn in der That werden gerade die wichtigsten und am häufigsten vorkommenden Krankheitsprocesse des Lungenparenchyms durch die Parallelisirung mit entsprechenden Zuständen des Schleimhauttractus sehr viel verständlicher und übersichtlicher, als sie ohne diess sein würden. Vor anderen habe ich hierbei die Entzündungen der Lunge, die Pneumonieen, im Auge: Wir unterscheiden nämlich gerade so wie an den Schleimhäuten eine katarrhalische und eine croupöse Entzündungsform und betrachten hierbei die Alveolarwand als eine Schleimhautoberfläche, auf welcher in dem einen Falle eine zellige dem epithelialen Katarrh analoge Absonderung, im anderen eine fibrinöse Exsudation stattfindet. Die Uebereinstimmung im histologischen Detail lässt hierbei weniger zu wünschen übrig als die klinische Uebereinstimmung. Denn während die katarrhalische Entzündung der Schleimhäute eine ungleich leichtere Affection ist als die croupöse, verhält es sich bei den entsprechenden Zuständen des Lungenparenchyms gerade umgekehrt. Die croupöse Entzündung ist die gewöhnliche acute Pneumonie, von der wir wissen, dass sie in der grossen Mehrzahl der Fälle eine günstige Prognose gestattet, während die katarrhalische Pneumonie in ihrer acuten wie in ihrer chronischen Erscheinungsweise eine der gefährlichsten Affectionen und unter anderem die anatomische Grundlage der Phthisis pulmonum bildet.

§ 398. Die acute Form. Bleiben wir zunächst bei der acuten katarrhalischen Pneumonie stehen, so ist der Nachweis nicht schwer, dass das jugendliche Alter eine besondere Prädisposition für diese Affection darbietet. Bei Kindern unter fünf Jahren kommt eine andere als die katarrhalische Form der Lungenentzündung überhaupt gar nicht vor und mir scheint die Ursache dieses eigenthümlichen Verhaltens lediglich in der grösseren Reizbarkeit der epithelialen Elemente zu beruhen, welche der kindlichen Lunge noch von der Entwicklung her anhaftet.

Die Epithelzellen sind weit grösser, protoplasmareicher und weniger fest mit der Alveolaroberfläche verbunden, als diess später der Fall ist. Dazu kommt, dass meist eine katarrhalische Reizung der Bronchialschleimhaut der eigentlichen Lungenentzündung vorangeht, so dass von dieser Seite betrachtet die letztere als ein schon längere Zeit vorbereitetes Uebersprungen des Katarrhs von den kleinsten Bronchien auf das Alveolarparenchym erscheint. Mehre Fälle sind hier möglich. Da ist einmal jene acute Bronchitis, welche den Masernprocess begleitet, dadurch ausgezeichnet, dass sie gewöhnlich im Stadium der Desquamation von der Nasenschleimhaut und der Trachea her auf die feineren Bronchien übergeht (Bronchitis capillaris) und dann Entzündung einzelner grosser Lungenabschnitte, etwa halber Lobi, hervorruft; da ist ferner die Entzündung der unteren und hinteren Lungentheile bei Laryngitis cruposa, welche wesentlich unter dem Einflusse jener ungleichen Vertheilung von Blut und Luft und Bronchialsecret zu Stande kommt, die für diese Form der Dyspnoe charakteristisch ist. Während sich nämlich die Luft vorzugsweise in den oberen Lappen und längs des vorderen Randes beider Lungen anhäuft und hier acute Formen von Emphysem und Bronchiectasie hervorbringt, sinken Secret und Blut theils dem Luftdruck weichend, theils dem Gesetz der Schwere folgend, nach hinten und abwärts, es kommt zur Atelectasie, Oedem und schliesslich zur katarrhalischen Entzündung (vergl. § 406 ff.). Auch jener Reihe von Fällen ist zu gedenken, wo eine einfache Bronchitis von vorn herein bis in die feinsten Ramificationen des Bronchialbaumes hinaufgreift, was bei elenden, scrophulösen und durch Krankheit herabgekommenen Kindern am häufigsten der Fall ist. Daneben haben wir freilich oft genug acut verlaufende Pneumonieen von der katarrhalischen Form o h n e Bronchitis.

§ 399. Blutüberfüllung und der Austritt einer reichlichen Quantität von Blutserum gehen den histologischen Veränderungen überall voran. Die letzteren haben erst dann begonnen, wenn die Schnittfläche neben einer gewissen grösseren Consistenz eine hellere, ins Röthlichweisse ziehende Farbe, dazu absoluten Luftausschluss und grössere Trockenheit darbietet. Der ganze befallene Lungentheil pflegt auf der Höhe der Krankheit diesen Zustand zu zeigen, überrascht man den letzteren aber im Werden, in der Entwicklung, so überzeugt man sich, dass er wenigstens eine Zeit lang insulär ist, indem sich zunächst um die zuführenden Bronchialstämme die röthlichweissen Infiltrate bilden, während das zwischenliegende Parenchym zwar ödematös und luftleer, aber noch hyperämisch ist. (Marmorirte Lunge.)

Die Anfänge der histologischen Veränderung hat vor Kurzem *Colberg* beschrieben. Die Epithelzellen der Alveolen schwellen an und bilden eine dicke noch zusammenhängende Schicht von Protoplasma, welche sich auf dem Querschnitte als ein Band mit Kernen von der Wand der Alveolen abhebt. Dann zweigen sich die einzelnen Zellen ab, ihre Kerne theilen sich, eine lebhafte Zellenneubildung hebt an; es gehen hervor grosse kuglige mit bläschenförmigen Kernen versehene Zellen, die man nicht anders denn als Epithelialgebilde bezeichnen kann und füllen die Alveolen mehr und mehr an, indem sie sich in dem daselbst stagnirenden Oedemwasser verbreiten. (Fig. 118.) Die Intensität dieses Zellenbildungsprocesses, die Quantität der gebildeten epithelialen Elemente bestimmen den weiteren Verlauf der

Entzündung. Ohne Zweifel ist eine vollkommene Rückkehr zur Norm möglich. Ueb das histologische Detail dieser Heilung ist aus naheliegenden Gründen nichts Gewiss bekannt, doch dürfen wir annehmen, dass sich in solchen Fällen um ein vorwiegen seröses, weniger zellenreiches Infiltrat han deln müsse, da wir umgekehrt den Sat vertheidigen dürfen, dass ein entzündliche Infiltrat um so weniger zu Resolution un Resorption gelangt und um so eher der zweiten Wege der Rückbildung, nämlic der käsigen Metamorphose anheimfällt, j reicher es an jenen grossen, epitheliale Protoplasmaklumpen ist, welche die Lun genalveole bei der katarrhalischen Pneu monie absondert.

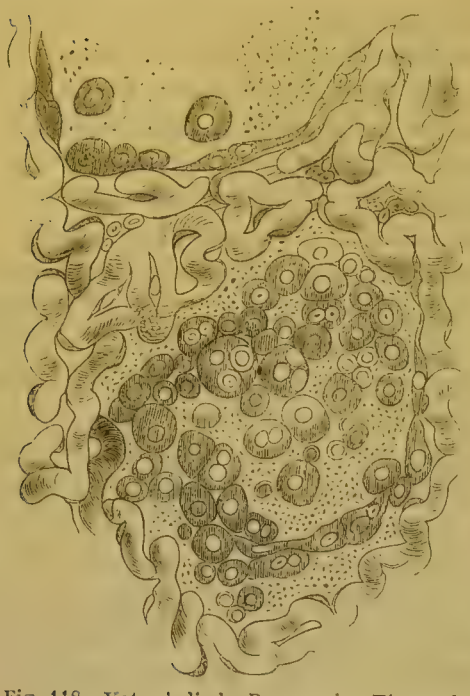

Fig. 118. Katarrhalische Pneumonie. Eine und eine halbe Alveole. Die geschlängelten Capillaren der Septa injicirt. Anfüllung der Lumina mit epithelialen Zellen der Wandung, welche sich durch Theilung vermehren. $^1/_{300}$.

Wir haben nämlich einen ganz directen und durch alle Stadien verfolgbaren Ueber gang vom bloss zellenreichen zum rein zel ligen und schliesslich zum käsigen Infiltrat dieser Uebergang entspricht zugleich den so gewöhnlichen Uebergang der acuten katarrhalischen Entzündung in die chro nische Form und darf als die wesentliche anatomische Grundlage der letzteren ange sehen werden.

§ 400. Die chronische Form. Es ist eine sehr schwierige Aufgabe für den pathologischen Anatomen, ohne die Zuhilfenahme klinischer Data zu entscheiden, ob eine katarrhalische Pneumonie, bei welcher das Infiltrat in den Zustand der Verkäsung übergegangen ist und welche somit den Stempel der Chronicität erhalten hat, ob diese acut oder chronisch entstanden sei. Es beruht diese Schwierigkeit einerseits darauf, dass das käsige Infiltrat sehr lange unverändert in der Lunge existiren kann, andrerseits darauf, dass die Zustände, welche der eigentlichen Entzündung vorangehen und somit als Entwicklungs- und Vorbereitungsstadien neben dem käsigen Heerde gefunden werden, sehr häufig die gleichen anatomischen Bilder darbieten, ohne doch die gleiche physiologische Dignität zu besitzen. Ich meine hier vornehmlich Hyperämie und Oedem, welche auch die primär chronische Entzündung einleiten, welche aber hier keineswegs Reizungsphänomene sind, sondern als die unmittelbare Folge der durch die Bronchitis gestörten Luft- und Blutcirculation angesehen werden müssen. Wir werden diesen Punct eingehender zu erörtern haben; er bildet eines der wichtigsten und interessantesten Verbindungsglieder, welche bei der chronischen katarrhalischen Pneumonie zwischen der primären Bronchitis und dem Entzündungsprocesse der Lunge bestehen. Bei der Aetiologie der chemischen Bronchopneumonie spielt nämlich das »Ueberspringen« der Entzündung von der Bronchialschleimhaut auf das Parenchym, ebenso wie das unver-

mittelte primäre Auftreten der parenchymatösen Veränderung bei weitem nicht die hervorragende Rolle, wie bei der acuten; dasselbe verwandelt sich in ein mehr allmähliches »Hinüberkriechen«. Dafür aber können wir von einer grösseren Reihe concomitirender und vermittelnder Erscheinungen berichten, welche dem Process bald dieses bald jenes äussere Gepräge verleihen und die ziemlich bedeutenden Schwankungen in dem anatomischen Bilde der Lungenphthisis zu Wege bringen. Halten wir, um auf diesem schwierigen Gebiete möglichst sicher zu gehen, auseinander 1) die Veränderungen im Lumen und den Wandungen der Bronchien, 2) die Veränderungen der Parenchymabschnitte, zu welchen jene Bronchien den Zugang bilden.

§ 401. Es ist eine hinreichend bekannte Thatsache, dass in vielen Fällen die phthisische Zerstörung der Lunge mit einer katarrhalischen Affection der Respirationsschleimhaut, am häufigsten mit einem Katarrh derjenigen Bronchien ihren Anfang nimmt, welche sich in den oberen Lungenlappen verzweigen. Dieser Katarrh zeichnet sich vor anderen Katarrhen theils durch seine Hartnäckigkeit und die Neigung zu Recidiven, theils durch die nie fehlende scrophulöse Intumescenz der retrobronchialen Lymphdrüsen aus (*Virchow*). Das Secret ist ausserordentlich zellenreich, daher zähe, concentrirt und löst sich nur schwer von der Wandung der Luftwege ab, weshalb ein unverhältnissmässig häufiges, wenn auch erfolgloses Husten und Räuspern stattfindet. Bei der anatomischen Untersuchung findet man die grösseren Bronchien mit diesem Secret reichlich versehen, während eine Anzahl kleiner Bronchien davon geradezu und vollkommen angefüllt erscheinen. Untersucht man die letzteren auf Querschnitten, so findet man ihre Wandungen mit zahllosen zelligen Elementen durchsetzt, die Grenze zwischen Epithel und Bindegewebe verwischt und das erstere durch die ebenerwähnte dicke Schicht abgesonderten eitrigen Schleimes ersetzt. Diesen Zustand fand ich an Bronchien von 0,5—0,3 Millim. Durchmesser und bringe denselben mit dem frühzeitigen Untergange der in diesen kleinen Bronchien so ausnehmend zarten (wenn überhaupt vorhandenen?) Basalmembran in Zusammenhang. Die Basalmembran ist an der Trachea und den grösseren Bronchien eine höchst bemerkenswerthe Sicherung gegen das »In die Tiefe greifen« katarrhalischer Processe, wie andrerseits der Reichthum an elastischen Fasernetzen ein gewisses Gegengewicht gegen die Ausdehnung der Mucosa durch entzündliche Infiltrate abgiebt. Beide Einrichtungen verlieren sich mehr und mehr, wenn man vom Stamme des Respirationstractus nach dessen Zweigen zu fortschreitet und daher kommt es, dass die Bronchien, je kleiner sie sind, um so mehr die Fähigkeit haben, in Folge einfacher katarrhalischer Zustände zuzuschwellen und durch Secret verstopft zu werden. Dazu kommt, dass es sich fast ausnahmslos um solche Individuen handelt, welche entweder von Hause aus mit einem schwächlichen Respirationsorgane ausgerüstet sind (Erblichkeit der Lungenschwindsucht), oder welche durch eine fieberhafte oder anderswie consumirende Krankheit in allen vitalen Energieen, mithin auch in der Athmungsmechanik reducirt sind. Die Aufgabe, welche in der Entfernung dieses zähen, haftenden Secretes der Exspiration gestellt wird, erweist sich als zu gross für die vorhandenen Kräfte; auch bei der Inspiration tritt wegen der naheliegenden und leicht möglichen »compensa-

torischen Ausdehnung benachbarter Lungentheile« keine Luft mehr neben den zähen Schleimpfropf in das dahinterliegende Parenchym, die Verstopfung wird dauernd und endlich definitiv.

Die weiteren Effecte der so erhaltenen mehr oder weniger vollkommenen Bronchialobturation lassen sich in verschiedenen Richtungen verfolgen (§ 406), wir bleiben vor der Hand noch bei der Primärerkrankung stehen.

§ 402. Vorausgesetzt das citrig-schleimige Secret kommt wirklich zum völligen Stillstande, so dickt es sich mehr und mehr ein, die Zellen sterben ab, es entsteht ein gelblichweisser, schmieriger Pfropf, welcher sich auf einen seitlich ausgeübten Druck an der Schnittfläche hervorschiebt und uns so die Stelle bezeichnet, wo wir das Lumen des Bronchus zu suchen haben. Späterhin kommt es möglicherweise zur Abscheidung von Cholesterin und Kalksalzen im Innern des Pfropfes, diess jedoch fast nur in Gemeinschaft mit kalkigen Imprägnationen grosser pneumonischer Heerde, welche sich, wie wir sehen werden, um die verstopften Bronchien herum bilden.[1]

Die Bronchialwand selbst kann sich unter diesen Umständen nicht indifferent verhalten. Das stagnirende Secret wirkt als ein dauernder, je nach den sich bildenden Zersetzungsproducten mehr oder minder intensiver Entzündungsreiz. Mithin nehmen jene Erscheinungen anomaler Bildungsthätigkeit in der Bronchialwand, deren wir oben kurz erwähnten, an Intensität und Extensität zu und es entwickeln sich im gemeinschaftlichen Rahmen einer »Reaction gegen den oberflächlichen Reiz« eine Reihe wohl charakterisirter pathologisch-anatomischer Zustände.

§ 403. Da ist 1) eine entzündliche Hyperplasie aller Bestandtheile der Bronchialwand, vornehmlich aber eine fortschreitende schwielige Verdickung des peribronchialen Bindegewebes, die Peribronchitis chronica (*Virchow*). Wenn es für gewöhnlich schwer ist, den feineren Ramificationen mit dem Messer zu folgen, so findet man hier, dass die Bronchien, je mehr man sich ihrer endlichen Verzweigung und Auflösung nähert, relativ dick werden. Auf dem Querschnitt, den man beim Einschneiden des Organes ja viel eher zu sehen bekommt, als den Längenschnitt, sehen die also verdickten Bronchien frappant aus wie solide Knötchen; das Lumen schwindet nämlich fast gänzlich, theils durch die Verdickung selbst, theils durch zähes Secret und so ist es denn gekommen, dass man diese Dinge früherhin als Tuberkeln ansprechen konnte, was um so mehr zu entschuldigen ist, als einerseits eine sehr innige Beziehung derartiger Zustände zur Tuberkulose nicht in Abrede gestellt werden kann, andrerseits aber durch die vorerwähnten Quer-

1) Es ist behauptet worden, dass die sogenannten Lungensteine (Calculi pulmonales) lediglich als eingedicktes und verkreidetes Bronchialsecret anzusehen seien; ich muss dieser Ansicht insofern entgegentreten, als ich die Bildung von Bronchialsteinen zwar zugebe, dagegen behaupte, dass sehr viele Calculi pulmonum, insbesondere aber diejenigen, welche periodisch in grösserer Anzahl ausgehustet werden und der Phthisis calculosa ihren Namen gegeben haben, ganze Lungenlobuli repräsentiren, welche nach ihrer Verkalkung sich als fremde Körper durch Eiterung in dem interstitiellen Bindegewebe lösen (s. unten).

schnitte der verdickten Bronchi, wenn der Schnitt gerade durch eine letzte quastförmige Auflösung eines Bronchus gegangen ist, und die einzelnen Zweiglein gleichmässig erkrankt waren, für das blosse Auge allerdings der Anschein eines »Nestes miliarer Tuberkeln« erweckt wird. Uebrigens finden wir die Peribronchitis regelmässig combinirt mit einer schwieligen Hyperplasie des interlobulären Bindegewebes, was sich am einfachsten aus der unmittelbaren Continuität erklären dürfte, in welcher das interlobuläre mit dem peribronchialen Bindegewebe an den Wurzeln der Lungenlobuli steht.

§ 104. Weiterhin kann 2) die Anhäufung des bronchialen Secretes eine so beträchtliche werden, dass das Lumen des Bronchus auf eine kurze Strecke erweitert, die Wandung aber verdünnt wird, somit ein Zustand erwächst, welcher den Secretverhaltungen und Retentionscysten anderer Organe analog wäre. Bei diesem Befunde ist indessen nicht zu übersehen, dass die Aetiologie desselben auch eine complicirtere sein kann und in den meisten Fällen wohl auch sein wird. Die theilweise Verlegung der Bronchialzweige mit Secret hat nothwendigerweise einen vermehrten Andrang der Luft zu den nicht verlegten Lungenparthieen und diese wiederum eine bleibende Ectasie der letzteren zur Folge. Wir erinnern uns, dass gerade die Erscheinungen des vicariirenden Emphysems einer mechanischen Erklärung am zugänglichsten sind. In der phthisischen Lunge kommt es nun freilich seltener zu einem vicariirenden Emphysem, dafür aber sehr gewöhnlich zu einer cylindrischen Ectasie sämmtlicher kleinerer Bronchien, insbesondere derjenigen, welche unmittelbar in das alveolare Parenchym sich einsenken. Beim Aufschneiden des Bronchiallumens von der Lungenwurzel her findet man, dass sich das Scheerenblatt um so leichter und sicherer vorwärts schiebt, je mehr man der Peripherie nahe kommt, oft lassen sich Bronchialästchen von der Weite eines Rabenfederkiels bis dicht unter die Pleuraoberfläche verfolgen. Diese Bronchiectasie ist im Gegensatze zu der gemeinen, katarrhalischen Bronchiectasie, bei welcher die Bronchialwand in allen Bestandtheilen hyperplastisch erscheint, durch eine exquisite Verdünnung der Wand ausgezeichnet. Dieselbe kann so weit gehen, dass die Wand ihren Charakter als solche ganz verliert und nur noch als eine dünne, spiegelnde Auskleidung einer grösseren Höhle erscheint. Die elastischen Fasernetze werden dabei auseinander gezogen, die Muscularis lässt, indem sie sich in breitere und schmalere Bündel theilt und diese auseinander rücken, entsprechende Spalten und Lücken hervortreten, die eigentliche Mucosa habe ich indessen nicht niedriger gefunden als sie normal ist, so dass die Attenuation doch mehr auf Rechnung der äusseren Lagen der Bronchialwand zu setzen ist. Sehr auffallend ist die Gefässarmuth der ectatischen Bronchien. Die Capillarmaschenräume sind sehr weit, Arterien und Venen verlaufen gestreckt und sind von geringem Caliber. Dabei ist die Oberfläche stets katarrhalisch; ein allgemeiner Bronchialkatarrh bildet eben die Basis der ganzen in Rede stehenden Gruppe von Störungen, und ich möchte mir sogar die Vermuthung erlauben, dass die grössere innere Verschiebbarkeit der entzündeten Bronchialwand an dem Zustandekommen der Ectasie einen sehr wesentlichen Antheil hat. Das katarrhalische Secret ist ausserordentlich reich an Zellen und wasserarm, es haftet an der Bronchialwand und zeigt eine Neigung, sich

in grösseren Quantitäten anzuhäufen. Angesichts dieser Thatsache aber liegt es gewiss sehr nahe, den oben bezeichneten Befund ectatischer, mit Secret erfüllter Bronchien ein für allemal so aufzufassen, dass die Ectasie das Primäre, die Secretanhäufung das Secundäre ist. Hiermit gewinnen wir zugleich einen werthvollen Anhaltspunct für die Beurtheilung des Gesammtprocesses, indem das Fortschreiten desselben von der zuerst ergriffenen Lungenparthie auf die Nachbarschaft durch die Vermittelung jener vorgängigen vicariirenden Ectasie der Bronchialenden in etwas vorbereitet wird. Für den weiteren Verlauf, insbesondere für die Veränderungen im Lungenparenchym ist es gleichgültig, ob der verstopfte Bronchus erweitert war oder nicht.

§ 405. 3) Eine dritte Wendung, welche die Vorgänge auf der entzündeten Bronchialschleimhaut zu jeder Zeit nehmen können, ist der Uebergang in Verschwärung. Hierunter verstehen wir nicht jene einfache Excoriation, wie man sie an der Mundhöhle und der äussern Haut als katarrhalisches Geschwür zu bezeichnen pflegt, sondern einen wirklich destructiven Process, welcher die mit Zellen infiltrirte Schleimhaut selbst lagenweise abtrennt und zum Secrete schlägt. Ueber die Natur dieses Verschwärungsprocesses lässt sich nur so viel bemerken, dass er in einzelnen Fällen mit Recht als tuberculös bezeichnet wird. Ich besitze das Präparat einer phthisischen Lunge, an deren erweiterten Bronchien zweiter und dritter Ordnung die tuberculöse Ulceration in vollkommen typischer Form (§ 375) entwickelt ist. Ausserdem hat *Virchow* wiederholt auf zerstreute miliare Knötchen an solchen Bronchien hingewiesen, welche zu ausgebildeten Cavernen hinführen. Es scheint sonach, als ob die Tuberculose bei dieser Bronchialverschwärung eine nicht zu unterschätzende Rolle spielen könne; mehr zu sagen sind wir freilich nicht berechtigt. Gewöhnlich ist von miliaren Knötchen nichts zu finden. Der Zerstörungsprocess muss dann als eine einfache Verschwärung angesehen werden. Unter dem sei es chemischen, sei es mechanischen Einfluss des stagnirenden Secrets wird die äusserste Schicht der infiltrirten Schleimhaut hie und da necrobiotisch. Es folgt eine mehr oder minder lebhafte Reaction in den tieferen Schichten, welche die Ablösung der necrobiotischen Schicht zur Folge hat. Dann finden wir einen scharf umschriebenen flachen Substanzverlust, oft nur eine Art von Rauhigkeit, an welcher sich ein weissgelber bröckliger Beleg nicht abspülen, sondern nur mit einiger Gewalt abschaben lässt. Wiederholt sich derselbe Vorgang öfter, so ist das Material, welches die infiltrirte Bronchialwand bietet, bald aufgezehrt, die Verschwärung geht auf das Lungenparenchym über, welches um diese Zeit bereits seine luftige Beschaffenheit eingebüsst hat und in eine Masse umgewandelt ist, welche dem weiteren Fortgange der Zerstörung äusserst günstige Chancen darbietet. Hierüber indessen später.

§ 406. Indem wir uns jetzt den parenchymatösen Veränderungen zuwenden, müssen wir zunächst in einer wohlcharakterisirten Erscheinungsweise die Wirkungen der Bronchialobturation auf das hinter dem obliterirten Bronchus liegende Lungenparenchym in Betracht ziehen. Wir haben es in der Hand, gerade diese Erscheinungsreihe künstlich hervorzurufen. Das Experiment der doppel-

seitigen Vagusdurchschneidung, wobei der mangelhafte Schluss der Glottis das Hinabgleiten von Speisetheilen aus dem Schlund in die Luftwege gestattet und hierdurch ausgedehnte Bronchialverstopfungen zu Stande kommen, führt uns die ersten Stadien derselben regelmässig in sehr prägnanten Bildern vor die Augen. Wir stossen hier zunächst auf die Atelectase, d. h. den Zustand des Nichtaufgeblasenseins der Alveolen. Ein kegelförmiger, scharf umschriebener Abschnitt des Lungenparenchyms, dessen Umfang genau proportional ist dem Caliber des verstopften Bronchus, erhielt bei der Inspiration immer weniger und weniger Luft, endlich hörte der Luftzutritt ganz auf, die bis dahin auf die Ausdehnung dieses Lungentheiles verwandten inspiratorischen Kräfte haben ihren Angriffspunct auf das benachbarte Parenchym verlegt (Vicariirende Bronchectasie, siehe den vorigen Paragraphen), der Theil ist sich vollkommen selbst überlassen. Demgemäss macht sich die elastische Retraction des Parenchyms geltend und der Theil bestrebt sich unter gänzlicher Austreibung der noch in ihm enthaltenen Luft seine natürliche Grösse oder vielmehr Kleinheit zu gewinnen. Gelingt ihm diess, so ist zwischen der angeborenen Atelectase, d. h. der Lunge, welche noch nicht geathmet hat und dieser erworbenen Atelectase kein Unterschied. Der Theil ist kleiner als vordem; liegt er, was gewöhnlich der Fall ist, mit seiner Basis der Lungenoberfläche an, so nehmen wir eine entsprechend grosse Niveausenkung wahr und es erscheinen jene für die fötale Atelectase so charakteristischen flachen Hügelchen, für jeden Lungenlobulus eines.[1] Die Oberfläche ist sonach uneben hökerig. Auch die Farbe und der Blutgehalt erinnern wenigstens in den ersten Stadien an die fötale Atelectase. Unser Keil erscheint dunkelfleischroth, durch die bedeckende Pleura schimmert er mit einem bläulichen Ton hindurch. Aber gerade im Blutgehalt stellt sich sehr bald ein durchgreifender und für die weitere Entwicklung des Zustandes charakteristischer Unterschied ein, indem sich bei der erworbenen Atelectase der anfänglich durch das Näherrücken der Capillaren bloss vorgetäuschte grössere Blutreichthum zu einer wirklichen Hyperämie ausbildet.

§ 107. In der fötalen Lunge kann füglich kein Missverhältniss bestehen zwischen der Länge und Weite der Capillaren einerseits, und dem Raume, in welchem sie gebettet sind, andrerseits. Die Gefässe konnten sich eben nicht weiter ausdehnen und entwickeln, als es der einmal gegebene Raum gestattet. Ganz anders bei der erworbenen Atelectase. Hier ist das Nichtaufgeblasensein ein anomaler Zustand, auf dessen jemaliges Wiedereintreten bei der extrauterinen Umwandlung der Lunge zum Respirationsorgane — so zu sagen — nicht Bedacht genommen, nicht gerechnet worden ist. Diese Umwandlung zum Respirationsorgane aber verlangt eine möglichst üppige Entfaltung des Gefässapparates. Tritt also zu einer Zeit, wo diese Entfaltung eine unwiderrufliche Thatsache geworden ist, eine vollständige Zusammenziehung der elastischen Theile des Parenchyms ein, so wird diese eine unverhältnissmässige Beeinträchtigung für das Caliber und die Länge der Gefässe mit sich bringen. Das Rahmenwerk der elastischen Fasern wird zu einem mechanischen Hinderniss, wel-

1 Lungenlobulus, nicht zu verwechseln mit Infundibulum, deren bis zwanzig auf einen Lungenlobulus gehen.

ches sich zwischen den frei in das Lumen des Infundibulums und der Alveolen einragenden Theil der Gefässbahn, also namentlich die Capillaren, und zwischen die interstitiellen resp. interlobulären zu- und abführenden Gefässe einschiebt. Der Blutstrom wird deshalb langsamer, das Blut häuft sich in den Capillaren an, der atelectatische Theil wird hyperämisch.

Zu der Hyperämie gesellt sich früher oder später: Austritt an Blutserum in das Lumen der Alveolen, der atelectatische Theil wird ödematös. In dem Maasse diess geschieht, dehnt er sich wiederum aus, er rückt in das alte Niveau ein, ja er hebt sich als eine flache, pralle Anschwellung über dasselbe hervor. Er ist nun von teigiger Consistenz, der zufühlende Finger hinterlässt einen bleibenden Eindruck, an der freien Oberfläche ist er bläulich, auf dem Durchschnitt dunkelrothbraun, feucht, glatt — kurz er gleicht in seinem äusseren Verhalten der Milz so sehr, dass die Bezeichnung Splenisation sehr passend gewählt erscheint. Nun liegt es auf der Hand, dass die Splenisation des Lungenparenchyms zu ihrem Zustandekommen nicht etwa eine vorgängige Atelectase, sondern nur eine hinreichend starke Hyperämie mit Erguss von Serum in die Alveolen voraussetzt. Jede statische Hyperämie, insbesondere aber die hypostatischen oder Senkungshyperämieen der unteren Lungenlappen, wie sie das allmähliche Absinken der Herzkraft in den meisten Agonieen, bei Herzkrankheit, bei typhösen und anderen Marasmen mit sich bringt, kann unter Vermittelung eines die Luft verdrängenden Oedems zu Splenisationszuständen führen. Somit würde unser Process von diesem Punct an jeder charakteristischen anatomischen Eigenthümlichkeit beraubt, wir würden es dem splenisirten Lungentheil nicht ansehen können, ob er früher atelectatisch war, wenn uns jetzt nicht das »circumscripte, auf ein keilförmiges Stück begrenzte Auftreten der Atelectase« sowie der Umstand leitete, dass jene hypostatischen Splenisationen nur in den abhängigen Theilen der Lunge gefunden werden. Einen atelectatisch-splenisirten Keil innerhalb eines hypostatisch-splenisirten unteren Lungenlappens zu erkennen, dürfte freilich unter Umständen unmöglich sein.

§ 408. Die Splenisation scheint ganz allgemein genommen für das Eintreten von entzündlichen Veränderungen ausserordentlich günstige Vorbedingungen zu bieten. Sie kann geradezu die Initialhyperämie der acuten Entzündung vertreten und von lobulären und lobären, aber stets katarrhalischen Infiltraten gefolgt sein. So verhält es sich bei der hypostatischen Pneumonie der Typhösen und Marastischen, so bei dem gleich zu betrachtenden broncho-pneumonischen Zustande der Phthisiker.

Unterbleibt die Entzündung, so tritt in dem Falle diffuser Splenisation der unteren Lappen entweder Heilung oder Tod, im Falle der atelectatischen oder lobulären Splenisation eine Reihe von weiteren Veränderungen ein, welche sich aus dem Fortwirken der einmal in Action gekommenen Kräfte folgerecht entwickeln. Aus dieser Reihe heben wir namentlich zwei Zustände hervor, das »inveterirte Oedem« und »die schiefrige Induration«.

§ 409. Das »inveterirte Oedem« unterscheidet sich von der Splenisation vor allem durch die fehlende Hyperämie. Es scheint, als ob durch das weitere Wachsen der serösen Ergiessung dem Blute der Zugang zu dem splenisirten Heerde

je länger je mehr erschwert würde, ein Verhältniss, wie es bei allen pneumonischen Infiltrationen vorkommt (vergl. § 112); das Infiltrat, welches nicht ausweichen kann, weil es sich in einem abgeschlossenen und nicht in infinitum dehnbaren Raume befindet, verdrängt das Blut, welches ausweichen, d. h. andere Bahnen als gerade die durch den Infiltrationsheerd führenden einschlagen kann. Letzterer schwillt womöglich noch etwas mehr an, während er zugleich blasser wird und endlich nur noch wenige rothe Aederchen in seinem sonst ganz gleichmässig blassgelben Colorit erkennen lässt. Schneidet man ihn ein, so fliesst von der Schnittfläche ein klares, sehr concentrirtes, vollkommen schaumfreies Serum ab, in welchem das Auge des Beobachters hier und da gelbweisse, staubförmige Partikel erkennt. Auch die Schnittfläche erscheint mit gelben Stäubchen bedeckt, welche sich bei der mikroskopischen Untersuchung sofort als fettig degenerirende Zellen, sogenannte Körnchenkugeln ausweisen. Die grosse Blässe und die eigenthümlich sulzige Beschaffenheit dieser Heerde contrastirt sehr auffällig mit dem oft sehr lebhaften Roth der Umgebung, welches noch durch die collaterale Fluxion, d. h. durch die Anhäufung des in den Heerd nicht zugelassenen Blutes in der nächsten Umgegend, gehoben wird.

§ 410. Auch die schiefrige Induration dürfen wir, wenigstens was das Parenchym anlangt, als den Abschluss eines sehr protrahirten atelectatischen Zustandes, nicht als eine chronische Entzündung ansehen. Es ist freilich nicht leicht, hier eine scharfe Trennung aufrecht zu erhalten. Die schiefrige Induration findet sich nämlich regelmässig in Verbindung mit jener § 403 geschilderten Peribronchitis chronica, welche ihrerseits beinahe ebenso regelmässig mit einer entzündlichen Hyperplasie des interstitiellen d. h. interlobulären Bindegewebes verbunden ist. Letzteres schiebt sich von allen Seiten in Form immer breiter werdender Balken zwischen die Parenchyminseln ein, drängt diese theils auseinander, theils constringirt es sie und tritt überhaupt mehr in den Vordergrund des anatomischen Bildes. Daneben ist es aber doch wichtig, zu constatiren, dass das alveolare Parenchym selbst an diesem entzündlichen Process nicht activ Theil nimmt. Die kleinen Portionen, welche man antrifft, sind völlig luft- und blutleer; dennoch lassen sich die einzelnen Alveolarsepta noch recht wohl darstellen, erst ganz spät tritt wirkliche Verwachsung der aneinanderruhenden Oberfläche und damit eine Obliteration der Lumina ein. Bei Injectionsversuchen füllen sich nur die Gefässe des interlobulären Bindegewebes, während das ehemalige Parenchym keine Injectionsmasse annimmt. Das am meisten charakteristische Merkmal der schiefrigen Induration ist die massenhafte Anwesenheit von schwarzem Lungenpigment. Dasselbe findet sich ebensowohl im interstitiellen Bindegewebe als im atelectatischen Parenchym. Es besteht in kleinen schwarzen Körnchen, die meist in Zellen zu kleinen Häufchen vereinigt sind, aber auch diffus in dem Gewebe verstreut liegen. An einzelnen linsengrossen meist rundlichen oder länglich ausgezogenen Stellen ist die Ablagerung ganz besonders dicht, die Farbe ein gesättigtes tiefes Schwarz. Hier haben seiner Zeit Blutungen stattgefunden, es sind alte hämorrhagische Heerde. Ueberhaupt ist gerade für die schiefrige Induration die Ableitung des schwarzen Pigmentes aus Blutfarbstoff festzuhalten. Nicht allein macht die Beschränkung des stärkeren Pigment-

absatzes auf einen frühzeitig von der Luftcirculation ausgeschlossenen Lungentheil die entgegenstehende Annahme, dass auch dieses schwarze Pigment inhalirt sei, unhaltbar, wir finden auch gerade hier neben dem schwarzen Pigment zahlreiche Uebergänge von braunen und rothen Pigmentkörpern, welche dem Blutfarbstoffe näher stehen und die früheren Stadien der Pigmentmetamorphose repräsentiren. — Bemerkt sei noch, dass das Bild, welches ein mit Peribronchitis, interstitieller Bindegewebsentwicklung und schiefriger Induration behafteter Lungentheil darbietet, so typisch ist, dass es lange Zeit als das Bild der geheilten Tuberkulose gegolten hat: »Auf der Pleura fast knorplige Exsudatlagen, welche weisse Bänder in die lobulären Interstitien einstrahlen lassen, in der Mitte eine Anzahl quer durchschnittener Bronchien, deren Lumen durch einen käsigen oder gar verkalkten Pfropf geschlossen ist, deren Wandungen schwielig verdickt sind und zwischen beiden ein schiefergraues, trocknes, luftleeres und sehr zähes Parenchym.«

§ 411. Entzündung und Verkäsung. Wir haben in dem Bisherigen unsere Betrachtung überall bis zu dem Puncte geführt, wo die Entzündung des Lungenparenchyms einsetzt. Wir haben gesehen, dass einerseits der Boden, auf welchem die Entzündung erscheint, in der Regel schon nicht mehr das normale Lungenparenchym ist, sondern ein in verschiedenem Grade hyperämisches, atelectatisches, splenisirtes oder ödematöses Lungengewebe. Wir haben andrerseits gesehen, dass die entzündlichen Veränderungen in den Bronchien schon eine gewisse Höhe erreicht haben, ehe es zum Uebergreifen derselben auf das umgebende Parenchym kommt. Der letzteren ätiologischen Beziehung wegen hat *Virchow* den Namen der Bronchopneumonie für die in Rede stehende Entzündung eingeführt; von demselben Autor rühren auch die Bezeichnungen der käsigen, der trocknen Pneumonie her, welche sich auf die Qualität des Infiltrates beziehen. Den histologischen Standpunct vertritt die Bezeichnung der katarrhalischen Entzündung, welcher wir wegen der Langsamkeit des Gesammtverlaufes noch den klinischen Charakter der Chronicität hinzufügen.

In der Umgebung der erkrankten Bronchien füllen sich die Infundibula und Alveolen mit Zellen. Diese Zellen lösen sich von der Wand ab: sie sind von epithelialem Charakter, gross, kuglig, oder höchstens stumpfeckig, mit einem runden, relativ kleinen aber glänzenden Kerne versehen. Wir haben es also mit demselben histologischen Detail zu thun, wie bei der § 399 geschilderten acuten katarrhalischen Entzündung. Wir müssen sogar hinzufügen, dass wir bei einer frischen, d. h. nicht bereits in Verkäsung übergegangenen Infiltration ganz ausser Stande sind, zwischen acut und chronisch zu unterscheiden und dass sich, selbst wenn der klinische Verlauf die Chronicität des Gesammtprocesses erweist, selbst wenn wir die verschiedenen Entwicklungsstadien der Entzündung in derselben Lunge nebeneinander finden, dennoch die Annahme nicht ad absurdum geführt werden könnte, dass die eigentliche Infiltration nach Analogie der früher betrachteten ein schnell verlaufendes Ereigniss sei. Das Correlat hierzu finden wir in der § 399 erörterten Möglichkeit, dass jede acute katarrhalische Pneumonie mit noch so scharf markirtem Einsatz in die chronische Form übergehen, käsig werden und zur Lungenphthisis führen könne.

§ 412. Nach alledem müssen wir ganz darauf verzichten, in der aufsteigenden Reihe der Veränderungen irgend ein charakteristisches Merkmal der chronischen gegenüber der acuten Entzündung zu finden; ein solches finden wir aber in der absteigenden Reihe, und zwar in der Verkäsung des entzündlichen Infiltrates. Das Eintreten der Verkäsung, einer durch Wasserabgabe modificirten fettigen Entartung zelliger Elementartheile (§ 33) setzt das Zusammentreffen verschiedener günstiger Bedingungen voraus. Unter diesen figuriren in erster Linie: excessive Anhäufung von Zellen und innige Berührung derselben unter Ausschluss jeder intercellularen Flüssigkeit; daneben eine allmähliche Unterbrechung der Blutcirculation, welche die eigentliche Ernährungsstörung herbeiführt. Bei der katarrhalischen Entzündung nun haben wir in der über eine gewisse Zeit hinaus fortgesetzten epithelialen Desquamation, verbunden mit der schwierigen oder wegen Bronchialobturation geradezu unmöglichen Entfernbarkeit der desquamirten Epithelien ein ausreichendes Motiv für die beträchtlichste Anhäufung der letzteren im Alveolarparenchym, für die Verdrängung sowohl der intercellularen Flüssigkeit als des Blutes, mithin gerade für die käsige Form der Necrobiose. Die fettig-körnige Trübung der Zellen, welche die Alveolen füllen, verräth sich schon dem unbewaffneten Auge als scharf begrenzte gelblichweisse Opacität im Centrum des Heerdes und nichts kann auch ohne die Anwendung des Mikroskops so zuverlässig bestimmt werden, als der jeweilige Fortschritt gerade dieser Veränderung. Innerhalb ihres Bereiches verwischt sich die Structur der Lunge vollständig, nur das Pigment bedingt hie und da eine schwärzlichgraue Marmorirung der sonst ganz gleichmässig und homogen erscheinenden Käsemasse. Damit soll nicht gesagt sein, dass schon jetzt sämmtliche Structurbestandtheile der Lunge wirklich untergegangen, verschwunden seien; für den Organismus sind sie freilich alle verloren, aber die resistenteren unter ihnen, die elastischen Fasern und die Wandungen der grösseren Arterien erhalten sich noch lange Zeit und kommen bei der etwa nachfolgenden Erweichung wieder zum Vorschein.

§ 413. Ist die Verkäsung vollendet, so ist damit ein Zustand etablirt, welcher an sich wenig zu weiteren Metamorphosen drängt und daher eine gewisse Dauerhaftigkeit des ganzen Processes gewährleistet. Hieraus entnehmen wir die Berechtigung, gerade die Verkäsung als ein anatomisches Kennzeichen für den chronischen Verlauf der Entzündung in Anspruch zu nehmen. Zur Anknüpfung aber an die ältere Lehre, welche uns so sehr in succum et sanguinem übergegangen ist, dass wir uns ohne eine gründliche Kenntniss derselben mit älteren Fachgenossen kaum verständigen können, sei hier bemerkt, dass unser in Rede stehender Käse genau dieselbe Substanz ist, welche früher als cruder Tuberkel bezeichnet und für den einzigen und alleinigen Ausgangspunct der Phthisis gehalten wurde. Heutzutage müssen wir zwar die Bezeichnung »Phthisis tuberculosa« für die — übrigens sehr grosse — Zahl derjenigen Fälle reserviren, in welchen der Nachweis miliarer Knötcheneruptionen am Bindegewebe und den Gefässen der erkrankten Lunge gelingt, wir dürfen aber immerhin zugeben, dass die älteren Autoren eine Fundamentalwahrheit an die Spitze ihrer Lehre gestellt haben, wenn sie behaupteten, dass die Phthisis pulmonum zu einer gewissen Zeit ihre weiteren Fortschritte

von einer gelbweissen, bröckligen Substanz macht; ja wir dürfen noch weiter gehen. Wir dürfen auch die *Laennec*'sche Unterscheidung zwischen infiltrirter und granulirter Tuberkulose insoweit aufrecht erhalten, als wir in ihr die beiden hauptsächlichsten makroskopischen Erscheinungsweisen der katarrhalischen Bronchopneumonie wiedererkennen.

§ 414. a) Der *Laennec*'schen Tuberkelgranulation entspricht die pseudotuberculöse Bronchopneumonie, jener vorzugsweise häufige Fall, wo die entzündliche Infiltration des Alveolarparenchyms sich zunächst streng auf den Umfang der kleineren und kleinsten Bronchien beschränkt. Hier treten an der Schnittfläche graulich durchscheinende, im Centrum weissliche, mohnkorn- bis hirsekorngrosse, den miliaren Tuberkeln also wirklich äusserst ähnliche Knötchen hervor; dieselben fühlen sich derb an, stehen selten einzeln, meist in Gruppen von 5—10 vereinigt, so zwar, dass vorwiegend die Mitte der Lobuli von diesen Gruppen eingenommen wird, während die Peripherie frei bleibt. Das Parenchym, in welchem sie eingebettet liegen, ist bisweilen von anscheinend normaler Beschaffenheit, niemals wirklich normal, sondern entweder hyperämisch oder atelectatisch, splenisirt oder bloss ödematös, selten blass und emphysematös. Charakteristisch ist, mag im Uebrigen das Parenchym diese oder jene Beschaffenheit haben, das häufige Vorkommen einer die Knötchen zunächst umgebenden Zone, die ein grauröthliches, klares oder leicht getrübtes, synoviaartiges, klebriges Infiltrat beherbergt, der »infiltration gelatineuse« *Laennec*'s. Diese Zone bedeutet eine der zelligen Infiltration unmittelbar vorhergehende Auflockerung und Wulstung der Gewebe, sie ist bald nur angedeutet, bald so weit verbreitet, dass sie einen für die Knötchen einer Gruppe gemeinschaftlichen Hof bildet, bald endlich über einen ganzen Lobulus, ja über grosse keilförmige Stücke der Lunge verbreitet. Ist das Letztere der Fall, so ist es freilich schwer, ja beinahe unmöglich, die gelatinöse Infiltration und das inveterirte Oedem eines atelectatischen Theils noch länger auseinander zu halten; ich meine in der That, dass beide vielfach mit einander verwechselt worden sind.

§ 415. Was die histologische Untersuchung der grauen Knötchen ergiebt, habe ich in Fig. 119 veranschaulicht. Wir haben in diesem Präparate bei schwacher Vergrösserung zwei hirsekorngrosse bronchopneumonische Heerde (Pseudotuberkeln) vor uns. Bei *a*, *a*, also in den beiden Mittelpuncten der Knötchen, befinden sich zwei quer resp. schräg durchschnittene Bronchiolen; die Lumina derselben sind durch eine käsige Masse verstopft, welche aber wegen ihrer grossen Bröcklichkeit beim Schnitt theilweise herausgefallen ist, die elastischen Schichten der Wandung sind von einander gedrängt und ebenso wie die zunächst anstossenden Alveolen mit einem früher zelligen, jetzt bereits verkästen Infiltrate versehen. Ueber zwei bis drei Reihen von Alveolen erstreckt sich die Zone der Verkäsung, wovon wir uns an den persistenten elastischen Theilen der Alveolarrahmen überzeugen können. Dann folgt eine Zone, innerhalb deren die Infiltration noch im Zunehmen begriffen ist; hier würden wir bei stärkerer Vergrösserung Bilder erhalten, wie Fig. 118; noch weiter nach aussen folgt dann relativ normales Lungengewebe. Eine wohlgelungene Injection der Arteria pulmonalis zeigt uns ausserdem, wie weit von aussen her die Gefässbahnen

noch für Blut durchgängig waren. Man sieht, dass diese Durchgängigkeit nirgends bis in den käsigen Theil des Heerdes hineinreicht, während sich im Bereiche der

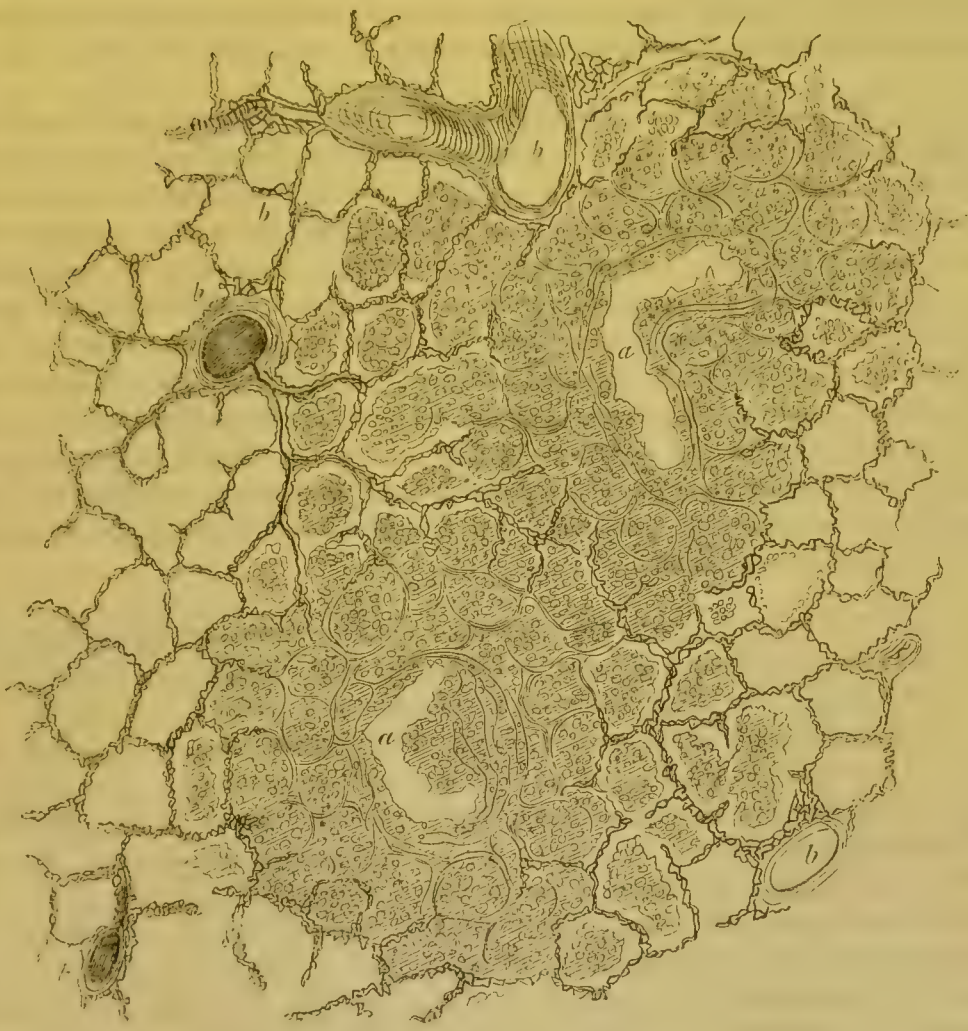

Fig. 119. Zwei kleinste bronchopneumonische Heerde. Tuberkelgranulation nach *Laennec*. *a a*. Die Lumina zweier benachbarter kleiner Bronchi, das verkäste Secret zum Theil herausgefallen; die Wandung zellig infiltrirt und unmittelbar in die katarrhalische Infiltration des umgebenden Parenchyms übergehend. Am Verlauf der elastischen Fasern kann man erkennen, wie gross überall die Zahl der infiltrirten Alveolen ist. *b b b*. Blutgefässe. $^1/_{100}$ mm.

frischen Entzündung die Gefässe überall gefüllt haben. Ich wiederhole, dass wir diese Erscheinung als Compression der Blutgefässe durch das unverhältnissmässig anwachsende Infiltrat, mithin die Verkäsung als eine selbstgeschaffene Necrobiose des letzteren anzusehen haben.

§ 116. Die weiteren Fortschritte der Veränderung lassen sich an der Gesammtschnittfläche des erkrankten Organes schon mit blossem Auge sehr wohl studiren. Die grauen Knötchen vergrössern sich mehr und mehr, die centrale Opacität entwickelt sich zu einem deutlichen käsigen Fleck; die Knötchen berühren einander und verschmelzen zu einem grösseren alsbald käsig werdenden Knoten,

an dessen rundlich ausgeschweiften Contouren man noch lange Zeit die Zusammensetzung aus zahlreichen kleinen Knötchen erkennen kann; endlich ist der ganze Lobulus infiltrirt und tritt früher oder später mit seinen ebenfalls infiltrirten Nachbarn zu einem continuirlichen Ganzen zusammen; es entstehen grössere und immer grösser werdende käsige Knoten, deren Schicksale wir weiter unten betrachten wollen.

§ 417. b) Einen gewissen wenigstens anatomischen Gegensatz zu der pseudotuberculösen Form bildet die diffuse lobuläre oder lobäre Entzündung, *Laennec's* tuberculöse Infiltration. Ohne dass die Bronchialstellen besonders markirt sind, bietet sich hier auf dem Durchschnitt eine gleichmässige Infiltration grösserer oder kleinerer keilförmiger Lungenabschnitte dar. Letztere sind offenbar in allen Theilen gleichzeitig in die Veränderung eingetreten: denn das entzündliche Infiltrat befindet sich überall in demselben Stadium der Umwandlung; der ganze Heerd ist entweder röthlichgrau, gelatinös oder gelblichweiss, käsig, homogen. Was also bei der pseudotuberculösen Form mehr allmählich und von gewissen Puncten (den Bronchien) her erreicht wird, ein grösserer käsiger Heerd, das kommt hier mehr in der Weise der acuten katarrhalischen Entzündung durch ein weniger vermitteltes Ueberspringen des entzündlichen Zustandes von den Bronchien auf das ganze hinterliegende Parenchym zu Stande.

§ 418. Erweichung des käsigen Knotens, Cavernenbildung. Wie lange der käsige Knoten unverändert in der Lunge ruht, hängt zum Theil offenbar von seiner Grösse, zum Theil aber von Umständen ab, welche sich unserer Forschung bisher noch gänzlich entzogen haben. Wir können sagen: Je grösser der Umfang eines käsigen Knotens ist und — wahrscheinlich auch — je schneller er diesen Umfang erreicht hat, um so näher liegt die Gefahr einer centralen Erweichung und Höhlenbildung. Der gewöhnliche, durch die Confluenz zahlreicher kleinerer Knötchen entstandene Käseheerd erreicht meist die Grösse einer Haselnuss, ehe sich die ersten Spuren der Erweichung einstellen; dagegen pflegen schnell entstandene käsige Infiltrationen einzelner Lobuli oder grösserer zusammenhängender Gruppen auch verhältnissmässig schnell zu erweichen, so dass man dann nebeneinander kleine und grosse Käseheerde findet, welche sämmtlich gleichweit in der Erweichung vorgeschritten sind.

§ 419. Der Erweichungsvorgang selbst ist ein Act einfacher Aufschwemmung, ohne jede weitere Entwicklung von Formbestandtheilen. Die abgestorbenen, geschrumpften Zellen und der moleculare Detritus, in welchen sie zerfallen sind, lockern und suspendiren sich in einer mässigen Menge von Flüssigkeit, welche in der Mitte des Knotens erscheint. Die Nothwendigkeit dieser doch constanten Erscheinung ist freilich schwer einzusehen. Ich nehme an, dass ein Theil der festen Eiweisskörper durch die lange Digestion bei 37,5° C. in lösliche Modificationen übergeht und diese dann soviel Wasser aus ihrer Umgebung an sich ziehen, als zu ihrer Lösung nöthig ist.

§ 420. Wie bemerkt, ist es stets die Mitte des käsigen Heerdes, in welcher die Einschmelzung zu einem flockigen, eiterähnlichen Erweichungsbrei anfängt.

Dieser Umstand musste die Frage nahe legen, in wieweit wohl die gerade hier gelegenen Bronchialäste an der Höhlenbildung betheiligt sind. In ihnen haben wir präformirte Hohlräume. Aber wir haben auch gesehen, dass dieselben in der Regel durch einen Secretpfropf älteren Datums verstopft sind. Nur wenn dieser letztere der Erweichung zuerst anheimfiele, könnte man sagen, dass die Cavernenbildung von den Bronchien ausgeht. Dieses scheint in der That meistens der Fall zu sein. Wenn wir jene schon einmal citirte rapid verlaufende multiple Lobularinfiltration ausnehmen, bei welcher grössere Erweichungsheerde ohne alle Communication mit den Bronchien vorkommen (Phthisis acuta), so dürfen wir es als eine beinahe constante Erscheinung ansehen, dass die § 405 näher beschriebene Verschwärung der Bronchialwand der eigentlichen Cavernenbildung vorarbeitet, sei es, indem sie noch vor der Verkäsung des umgebenden Parenchyms und vor der allgemeinen Erstarrung, welche hierdurch herbeigeführt wird, das Lumen des Bronchus auf Kosten der Wandung vergrösserte, sei es, dass die Verkäsung überhaupt nur als eine »Zone infiltrirten Gewebes« um die Bronchialwand auftritt und sich so der Zerfall des Lungenparenchyms unmittelbar an den gänzlichen Zerfall der Bronchialwand anschliesst. Das Letztere ist namentlich bei den vorher ectatisirten Bronchien der Fall, so dass wir beim Aufschneiden derselben auf ausgefressene Stellen in der Schleimhaut stossen, durch welche man mit der Sonde in die erweichte Mitte eines kleinen käsigen Heerdes gelangt. Hat die Caverne erst eine gewisse Grösse erreicht, so mündet der zuführende Bronchus in der Regel mit einem kleinen wie abgeschnitten endenden Stumpfe in das Lumen der Caverne und lässt sich über die Betheiligung desselben an der Bildung der letzteren nichts Bestimmtes aussagen.

§ 421. Das wichtigste Moment dieser Reihe ist nächst der Erweichung selbst jedenfalls die Herstellung einer freien Communication der grösseren Luftwege mit dem abnormen Hohlraum; in dieser Beziehung aber muss ich entgegenstehenden Angaben zuwider behaupten, dass stets der Stamm des zuführenden, selten ein neben dem käsigen Heerde vorüberziehender Bronchus eröffnet wird. Der Anschein einer seitlichen Eröffnung kann aber leicht dadurch erweckt werden, dass die Caverne nach gänzlicher Zerstörung des zuführenden Bronchus bis zu einem Puncte vorgerückt ist, wo sich der letztere unter einem Winkel von einem grösseren Bronchus abzweigte, so dass nunmehr die Abgangsöffnung einerseits als ein Loch in der Wand des Hauptbronchus erscheint, andererseits den directen und unmittelbaren Zugang zu dem Cavernenninnern bildet.

Nach der ersten Entleerung der angesammelten Erweichungsproducte gesellen sich gewöhnlich faulige Umwandlungen zu den Erweichungsvorgängen hinzu, faulige Umwandlungen, die sich indessen stets nur auf die oberflächlichste Lage der käsigen Substanz beschränken und deshalb eine geringe Bedeutung für das Leben des Kranken haben. An der Innenfläche der Caverne lösen sich fort und fort kleine gelbliche Bröckel ab, die wie Speisereste, Brodkrumen etc. aussehen. Untersucht man sie genauer, so findet man eine beträchtliche Menge elastischen Parenchyms involvirt in geschrumpfte Zellen und fettigen, stinkenden, fauligen Detritus. Ihr Vorkommen in den Sputis ist ein sicheres Zeichen, dass die betreffende Caverne noch im Wachsen begriffen ist.

§ 422. Stellen wir nunmehr neben das Bild der Zerstörung und des Unterganges, welches wir bis dahin entrollt haben, diejenigen Vorgänge und Veränderungen, welche von Natur bestimmt sind, der Verwüstung Einhalt zu thun. Dieselben gehen sämmtlich vom interlobulären Bindegewebe und der Pleura aus und haben im Allgemeinen den Charakter »reactiver Entzündung an der Peripherie der Lobuli« hervorgerufen durch die ausgebreiteten Desorganisationen in deren Innern; im Einzelnen aber bieten sie eine bunte Mannigfaltigkeit der Erscheinung dar, welche für das makroskopische Verhalten der phthisischen Lunge in den späteren Stadien geradezu massgebend ist.

Jedes Stückchen käsig infiltrirten Lungenparenchyms ist ein caput mortuum; die Verbindung, in welcher es mit dem Organismus steht, muss auf irgend eine Weise, früher oder später vollständig gelöst, der Organismus nach dieser Seite hin abgeschlossen werden. Am einfachsten wird diese Aufgabe erfüllt, wenn sich rings um den käsig infiltrirten Lobulus eine sequestrirende Eiterung des interlobulären Bindegewebes einstellt, vermittelst deren alle Brücken, welche hinüber und herüber führen, gesprengt werden. Ich habe dieses erste anatomische Bild der Lungenphthisis einmal bei einem siebenjährigen scrophulösen Kinde beobachtet; [1] ein Lungenläppchen von der Grösse einer welschen Nuss war in einen käsigen Knoten verwandelt und lag frei in einer entsprechend grossen mit einer pyogenen Membran austapezierten Höhle; der zuführende Bronchus nebst Gefässen bildete einen Stiel, an welchem er vorläufig noch aufgehängt war. Daneben ein zweiter gleichgrosser käsiger Knoten in einem früheren Stadium der allseitigen Sequestration.

§ 423. Viel häufiger allerdings entwickelt sich zweitens die sequestrirende Eiterung erst dann, wenn die Erweichungszone des käsigen Knotens der Peripherie des Lobulus näher rückt, so dass es scheint, als ob erst die oben erwähnten leicht fauligen Zersetzungen an der Geschwürsfläche die schlummernde Bildungsthätigkeit des Bindegewebes anregten. Dann drängen sich an der Cavernenwand hier und da röthliche, gefässreiche Granulationen hervor und wo aller Käse entfernt ist, sehen wir, dass diese Granulationen zu einer pyogenen Membran gehören, welche die ganze Höhle auskleidet. Letztere liefert ein dickflüssiges eitriges Secret und ist sehr häufig der Sitz kleiner parenchymatöser Blutungen, welche sich bei der Weichheit des Granulationsgewebes, bei der Dünnwandigkeit der Gefässe und dem fortwährenden Wechsel der Blutvertheilung sehr wohl erklären lassen. Die Blutungen ihrerseits hinterlassen braunes und schwarzes Pigment, was der pyogenen Membran oft ein recht fremdartiges Aussehen verleiht. Dies kann uns aber nicht hindern, derselben alle Tugenden einer secunda intentione gebildeten neuen Haut beizumessen, denn es unterliegt keinem Zweifel, dass durch ihre weiteren Metamorphosen zu einer bindegewebigen Schwiele die vollkommene Ausheilung der Caverne erzielt werden kann und dass, wenn das Individuum so glücklich war, nur diese eine Caverne zu besitzen, das Individuum geheilt ist. In der Regel freilich sind mehrere Cavernen und ausser ihnen noch zahlreiche käsige Heerde vorhanden, so dass für

1) Das Präparat befindet sich in der Sammlung des pathologisch-anat. Instituts zu Zürich.

den Fortbestand des Uebels mehr als ausreichend gesorgt ist. Dabei giebt die nachbarliche Entstehung mehrerer Cavernen gar nicht selten zur Bildung complicirter Höhlensysteme Veranlassung, indem die trennenden Scheidewände bis auf die stärkeren Gefässstämme consumirt werden. Der ganze obere Lappen einer Lunge oder wenigstens die obere Hälfte pflegt bei sehr protrahirten Fällen von Lungenphthisis in eine einzige Caverne verwandelt zu sein, welche von den obliterirten Hauptästen der Arteria pulmonalis durchzogen ist. Eine graue, pyogene Membran kleidet die Höhle aus, überzieht auch die genannten Gefässstämme und wird nur hie und da durch frischere, rothe Granulationen oder durch letzte Reste käsigen Parenchyms unterbrochen.

§ 424. Ein drittes, sehr seltenes anatomisches Bild gewährt die Lungenphthisis, wenn die reactive Entzündung der Interlobularsepta frühzeitig mit dem Charakter einer hyperplastischen Bindegewebswucherung auftritt. Dann durchziehen breite Bindegewebsschwielen das ganze Organ und stehen einerseits mit dem verdickten Pleuraüberzuge, andrerseits mit den peribronchialen und perivasculären Bindegewebsscheiden in Verbindung. Jede Caverne bleibt für sich und wenn das Alveolarparenchym gänzlich zu Grunde gegangen, so haben wir dafür eine grössere Anzahl von kleineren Cavernen, jede mit einer glatten, pyogenen Membran ausgekleidet und von der Nachbarin durch eine dicke Bindegewebsschwiele getrennt. Die grösseren Bronchien befinden sich regelmässig in einem Zustande von Dilatation und Hypertrophie, so dass ich mich der Vermuthung nicht erwehren kann, dass hier der gewiss seltene Fall vorliegt, wo sich die katarrhalische käsige Entzündung zu einer Bronchiectasia hypertrophica hinzugesellte.

§ 425. Endlich viertens müssen wir noch einmal auf die Phthisis acuta oder florida zurückkommen. Der schnelle Zerfall der käsigen Heerde, welchen wir hier beobachten, ist die Folge einer eitrigen Schmelzung des gesammten innerhalb des Heerdes gelegenen Bindegewebes; eine eitrige Schmelzung, welche sich früh genug einstellt, um noch vor dem Eintritt der eigentlichen Necrobiose den grössten Theil des Alveolarparenchyms in eine Flüssigkeit, in Eiter zu verwandeln und so der unmittelbar folgenden Wiedererweichung vorzuarbeiten. Man hat gerade diese Form als eitrig-ulcerative bezeichnet und in der Einschmelzung des käsigen Heerdes eine wirkliche Abscedirung anerkannt. Der weitere Verlauf pflegt diese Vorstellung zu rechtfertigen; gar nicht selten brechen die Erweichungsheerde, wenn sie anders an der Oberfläche der Lunge liegen, wie andere Abscesse in die Pleurahöhle durch, statt ihren Inhalt durch die zuführenden Bronchien zu entleeren. Alsbald entsteht eine diffuse Pleuritis mit copiösem eitrigem Exsudat und, wenn sich ausserdem der zuführende Bronchus in Communication mit dem Höhleninnern befindet, so ist der Zustand des Pyopneumothorax unvermeidlich. Uebrigens ist der Durchbruch in die Pleurahöhle auch bei den gewöhnlichen Cavernen eine stets drohende Katastrophe, welche nur durch die vorgängige entzündliche Anlöthung der Pleura pulmonalis an die Pleura costalis verhütet wird.

§ 426. Lungensteine. Wir haben bisher nur die Erweichung des käsigen Knotens besprochen und in ihr die eine allerdings häufigste und wichtigste Meta-

morphose kennen gelernt. Daneben erscheint die Möglichkeit der Verkalkung nur als eine interessante Curiosität. Nur bei den kleinen und kleinsten käsigen Knoten kommt es vor, dass durch eine reichliche Ablagerung von phosphorsaurem und kohlensaurem Kalk, durch eine eigentliche Versteinerung also jeder weiteren Metamorphose, insbesondere der Erweichung, ein Riegel vorgeschoben wird. So entstehen die Lungensteine, Calculi pulmonales; harte Körper von der Grösse einer halben Erbse und darunter, deren Oberfläche entweder glatt oder zierlich maulbeerförmig gelappt ist. Es giebt Individuen, welche viel mit Bronchialkatarrhen geplagt sind, von Zeit zu Zeit aber unter etwas heftigeren febrilen Erscheinungen eine grössere Anzahl solcher Lungensteine per sputum entleeren. Es liegt auf der Hand, dass dergleichen Entleerungen nur auf einer sequestrirenden Eiterung beruhen können, welche die Calculi als fremde Körper in ihrer nächsten Umgebung hervorrufen. Eine zweite Vorbedingung ist aber die gleichzeitige Eröffnung eines entsprechend grossen Bronchialrohres, denn es lässt sich durch die mikroskopische Untersuchung aufs Bestimmteste nachweisen, dass die bei Phthisis calculosa entleerten Lungensteine käsig-kalkig infiltrirte Lungenlobuli sind. Das elastische Gewebe sowie das schwarze Pigment erhält sich auch in der Verkalkung unverändert, so dass sich durch Salzsäuremaceration stets das ganze areoläre Gerüst einiger Infundibula nebst Alveolen darstellen lässt. Bronchialsteine (s. § 402) sind viel seltener; sie sind stets glatt, kuglig oder elliptisch und finden sich zu einem oder mehren in bronchiectatischen Höhlen. Uebrigens kommen gar nicht selten eingekapselte Calculi in der Lunge verstreut vor, wo wir dann annehmen dürfen, dass der durch sie ausgeübte Reiz zwar eine chronische Hyperplasie des Bindegewebes in der nächsten Umgebung, nicht aber eine Eiterung hervorzurufen im Stande war.

2. Tuberculose.

§ 427. Da es uns bei der gegenwärtigen Darstellung der Lungenkrankheiten nicht sowohl auf eine systematische Beschreibung, als auf Berücksichtigung der Aetiologie ankommt, so wollen wir uns gestatten, die ächte Lungentuberculose im unmittelbaren Anschluss an diejenige Krankheit zu besprechen, mit welcher sie so lange Zeit als ein zusammengehöriges Ganze betrachtet worden ist, mit der sie aber auch in der That die innigsten Berührungspuncte hat.

Wir finden den miliaren Tuberkel in der Lunge ebenso wie in mehreren anderen Organen in zwei typischen Erscheinungsweisen vertreten, welche wir am passendsten als disseminirte und localisirte Tuberculose bezeichnen können.

§ 428. Die disseminirte Tuberculose ist stets das Zeichen einer constitutionellen Krankheit, denn wir finden neben ihr noch andere Organe mit miliaren Tuberkeln durchsetzt oder übersäet, so die Leber, die serösen Säcke, die Pia mater, Chorioides. Gerade diese wohl nie fehlende Coincidenz giebt uns die Garantie dafür, dass wir auch ein Recht haben, die miliaren Knötchen der Lunge für ächte Tuberkeln und nicht etwa für accidentelle Bindegewebsknötchen zu halten, wie man sie z. B. durch Injection kleiner chemisch indifferenter Partikel in der Lungenarterie hervorbringen könnte. Meist handelt es sich um Kinder von 3—7 Jahren, seltner

um erwachsene Personen. Die ganze Lunge einschliesslich der Pleura ist in der Regel ziemlich gleichmässig mit den miliaren Knötchen durchsetzt; Abweichungen kommen weniger in der Gleichmässigkeit des Durchsetztseins als darin vor, dass die Lungen in dem einen Falle reichlicher, in einem andern Falle weniger reichlich bedacht sind; die Dichtigkeit nämlich schwankt zwischen 1 und 20 Stück auf den Quadratzoll Oberfläche resp. Schnittfläche. Was die Grösse der einzelnen Knötchen anlangt, so kommen in dieser Beziehung allerdings nicht unerhebliche Varietäten vor, Schwankungen — in den verschiedenen Fällen — von dem kaum sichtbaren oder makroskopisch wirklich nicht unterscheidbaren Pünctchen bis zu Knötchen von der Grösse eines starken Stecknadelkopfes, selbst eines Hanfkorns. Je grösser ein Knötchen ist, um so eher dürfen wir annehmen, dass sich an der Peripherie des eigentlichen Tuberkels eine umschriebene Zone katarrhalisch entzündeten Parenchyms befindet, ein Umstand, dessen wir noch weiter zu gedenken haben werden.

§ 129. Der Sitz dieser disseminirten Tuberkeln ist das Bindegewebe der Lunge. In einzelnen Fällen (*Deichler*) sind es ausschliesslich die Scheiden der kleinen Arterien und Venen, innerhalb deren die miliaren Knötchen zur Entwicklung gekommen sind, häufiger das interlobuläre und interinfundibuläre Bindegewebe. In Beziehung auf Structur und Textur verhalten sich die Knötchen durchaus wie die miliaren Tuberkeln anderer Organe, etwa wie die gleichzeitig vorhandenen Tuberkeln des Netzes oder der Pia mater. An grösseren Knötchen (Fig. 120) kann man in der Regel mehrere Entwicklungscentra, d. h. Puncte im Innern, nachweisen, um welche ein Theil der Tuberkelzellen concentrisch gruppirt ist, während die übrigen Bänder bilden, welche sich zwischen den Knötchen hindurchziehen. An der Peripherie der Knötchen fällt die Anschwellung der Alveolarsepta, welche sich hier inseriren, sofort in die Augen. Es ist klar, dass der Neubildungsprocess, wenn er anders noch im Fortschreiten begriffen ist, nicht durch eine Infiltration der Alveolarlumina fortschreitet, sondern durch eine Anschwellung der Alveolarwand selbst. Die Lumina der Alveolen werden, wenn nicht eine katarrhalische Entzündung hinzutritt, nur verzerrt und durch Hineinragen des Tuberkels ausgefüllt. In einem so grossen Tuberkel wie der hier abgebildete mögen immerhin eine Anzahl von Alveolen obliterirt sein, aber diese Obliteration und der dadurch bedingte Luftausschluss ist etwas Zufälliges, nicht wie bei der katarrhalischen Obturation die Hauptsache.

Untersuchen wir die breiten Ansätze der Alveolarsepta an den Tuberkel, so zu sagen die Füsschen, welche der wachsende Knoten vorschiebt, so finden wir hier stets eine starke Betheiligung des perivasculären Bindegewebes, ja der Gefässwand selbst an dem Wucherungsprocesse. Fig. 120 B, welche dieses Verhältniss besonders schön zeigt, habe ich *Colberg* entlehnt. Hier sind alle von einem stärkeren Uebergangsgefässe abgehenden Capillaren mit haftenden Zellenhaufen bedeckt, welche höchst wahrscheinlich Abkömmlinge der Gefässwandzellen selbst sind.[1] Das

1) Nach den neuesten Untersuchungen von *Cohnheim* (Virchow's Archiv 40, p. 1, welche ich bei der croupösen Entzündung genauer besprechen werde, ist auch die Deutung dieser Zellen als ausgewanderter farbloser Blutkörperchen zulässig.

vorliegende Gefäss ist übrigens aus seiner natürlichen Verbindung herausgerissen, welche wir uns ebenfalls in üppigster Proliferation zu denken haben.

§ 430. Eine katarrhalische Mitaffection der benachbarten Alveolen nehmen wir in unseren Tuberkeln (Fig. 120 A) nicht wahr; doch muss ich darauf hinweisen, dass dieselbe ein ganz gewöhnliches Accedens ist und dass durch sie der miliare Tuberkel oft um das Doppelte an Umfang gewinnt. Die Combination von

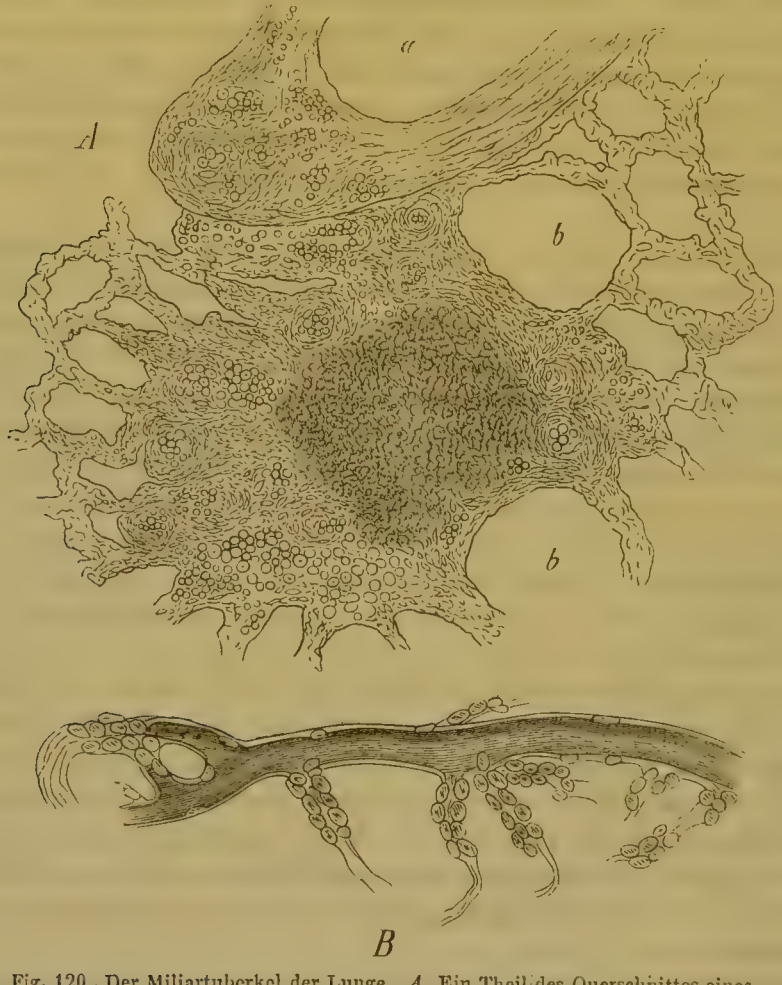

Fig. 120. Der Miliartuberkel der Lunge. *A.* Ein Theil des Querschnittes eines kleinen Gefässes, in dessen Wand sowohl als in dem benachbarten Bindegewebe sich die zellige Neubildung entwickelt hat, welche dem unbewaffneten Auge als weisses Knötchen erscheint. *Ab.* Infundibula. $^1/_{100}$. *B.* Ein Uebergangsgefäss aus der Nachbarschaft, Kernvermehrung zeigend. Nach *Colberg*. $^1/_{300}$.

disseminirter Tuberculose mit einer diffusen, vielleicht lobären katarrhalischen Pneumonie kommt gleichfalls vor und lässt die Deutung zu, dass hier die Tuberculose als prädisponirendes Moment gewirkt habe.

§ 431. Nachdem wir in Vorstehendem eine ausreichende Charakteristik dessen, was man in der Lunge Tuberkel nennen darf, gegeben haben, können wir an die Beantwortung der Frage herantreten: Welchen Antheil hat die Tuberculose an der

Phthisis pulmonum? Dass man von einer zu weitgegriffenen Definition des Wortes Tuberkel aus eine Zeit lang Phthisis und Tuberculosis pulmonum identificirt hat, wurde bereits erwähnt, jetzt dürfen wir aber auch nicht in den entgegengesetzten Fehler verfallen, indem wir der Tuberculose das Terrain zu sehr beschneiden. Wir müssen vielmehr auf das Sorgfältigste untersuchen, in welchen von den oben § 414 ff. angeführten anatomischen Zuständen der Phthisis pulmonalis eine gleichzeitige Entwicklung miliarer Tuberkeln beobachtet wird. Das Endergebniss einer grossen Reihe eigener auf diesen Punct gerichteter Untersuchungen ist nun dieses, dass nur in einer relativ kleinen Anzahl von Fällen die miliare Tuberculose wirklich gänzlich fehlt. Ich vermisste dieselbe in zwei Fällen von rapid verlaufender käsiger Infiltration mit multipler Bildung von Erweichungsheerden (Phthisis florida), ich vermisste sie in den wenigen Fällen von secundärer Phthisis nach Masern, welche mir zur Beobachtung gekommen sind, insbesondere in einem Falle, wo sich alle Bronchiolen einer gewissen, nicht aber der allerletzten Ordnung, in geschwüriger Ectasie mit käsiger Pneumonie der nächsten Umgebung befanden und somit das Bild einer gleichmässig disseminirten Miliartuberculose vortäuschten. Für die übrigen Formen, in welchen die Complication mit Tuberculose deutlich nachgewiesen werden konnte, fühle ich mich bewogen, ein ähnliches Verhältniss der Coexistenz von Entzündung und Tuberculose zu statuiren, wie wir bei den »tuberculösen« Verschwärungen der Schleimhäute kennen gelernt haben. Die Tuberkeln erscheinen dort nur ausnahmsweise als wirklich destruirende Neubildung (Harnwege), gewöhnlich bemerkte man sie in der nächsten Umgebung, wohl auch vereinzelt in Grund und Rändern des nach ihnen benannten Geschwürs (Darm, Larynx) und stellten so ein in seiner innern Beziehung zum Zerstörungsprocesse noch nicht näher gekanntes fragwürdiges Accedens dar. Im Gegensatze zu der disseminirten Miliartuberculose verdient ein solches Auftreten die Bezeichnung »localisirte Tuberculose«. An der Lunge aber können wir im Allgemeinen zwei Formen von localisirter Tuberculose unterscheiden.

§ 432. Das weitaus gewöhnlichste Vorkommniss ist dasjenige wenig zahlreicher aber wohlcharakterisirter Miliarknötchen neben den sub. 414 als pseudotuberculös bezeichneten Bronchopneumonie (Tuberkelgranulation *Laennec*'s). Man suche nur unverdrossen, so wird man die specifische Neubildung, sei es im interstitiellen oder parenchymatösen Bindegewebe, an den Gefässen, sei es an der Pleura und ihren entzündlichen Efflorescenzen, sei es endlich an der Bronchialschleimhaut wohl in allen Fällen wenn auch nicht eben zahlreich antreffen. Für dieses Vorkommen scheint sich neuerdings die Ansicht Bahn zu brechen, als seien die Tuberkeln das Resultat einer örtlichen Infection durch das käsige Material des Entzündungsheerdes. Wenn man auch noch nicht weiss, wie etwa diese Infection vor sich gehen möchte und insbesondere der Weg der »Embolie« durchaus zu verwerfen ist, weil Gefässe, an welchen sich Tuberkel gebildet haben, an diesen Stellen keineswegs verstopft gefunden werden und weil man sich überzeugen kann, dass jede Beeinträchtigung des Lumens ausschliesslich die Folge einer Zuschwellung ist, nicht einer Verstopfung — wenn man, sage ich, über den Weg dieser Infection noch streiten kann, so scheint mir doch die Annahme an sich sehr wahrscheinlich. Ich stütze mich dabei einerseits auf die neuerdings von *Hoffmann* in Basel und von

Lebert und *Wyss* in Breslau veranstalteten Experimente, bei welchen durch Einimpfung käsiger Detritusmassen zum mindesten Tuberkelähnliches erzeugt wurde, andrerseits auf die häufige Beobachtung miliarer Knötchen in der Umgebung eines einzelnen käsigen Heerdes, sei es der Lunge, sei es einer verkästen Mediastinal- oder Mesenterialdrüse. Noch kürzlich ist mir der Fall vorgekommen, wo bei einem Kinde, welches sonst imganzen Körper keinen Tuberkel aufzuweisen hatte, die Pleura pulmonalis dextra und wohlgemerkt auch die gegenüberliegende Stelle der Pleura costalis miliare Knötchen in ziemlicher Menge enthielt. Auf der Pleura pulmonalis traten die Knötchen gegen den untern Rand des Oberlappens dichter zusammen und bildeten endlich eine dichte im Ganzen also sternförmige Pflasterung genau über einer Stelle, wo im Oberlappen ein alter im Centrum zerfallener käsiger Heerd angetroffen wurde, während das ganze übrige Respirationsorgan freigeblieben war. Wie nahe liegt hier die Vermuthung einer secundären Entstehung der Tuberkel durch Infection von Seiten des alten Entzündungsheerdes, in dessen Umgebung wir die kleinen Knötchen so ausschliesslich antreffen. Fragen wir uns aber in diesem Falle nach dem »Wege«, auf dem die Infection der Pleura costalis erfolgte, so wird es wohl kaum jemand einfallen, hier an einen Transport grobkörperlicher Partikel via Blutbahn zu denken, sondern jedermann wird zugeben müssen, dass die Infection durch den Contact mit der bereits erkrankten Pleura pulmonalis bewirkt worden sei.

§ 133. Mit minderer Zuversicht nimmt man sodann als localisirte Tuberculose einen Process in Anspruch, welcher allerdings dem makroskopischen Ansehen nach mehr als jeder andere als eine dichte Gruppirung miliarer Knötchen erscheint und welcher zugleich sicherlich nichts mit der katarrhalischen Pneumonie zu thun hat, im Histologischen aber so Mancherlei Nichttuberculöses darbietet, dass mir vorläufig eine gewisse Zurückhaltung in Bezug auf die Namengebung am Platze scheint.

Gewöhnlich in der Nachbarschaft einer grösseren Caverne, welche die Lungenspitze einnimmt, treffen wir in einem sonst weniger alterirten Parenchym eine überaus grosse Menge gleichgrosser und zwar buchstäblich miliarer Knötchen von sehr derber, federnd-elastischer Consistenz und graudurchscheinender, im Centrum weisslicher Färbung. Ist der Schnitt günstig gefallen, so bemerkt man auch wohl, dass die Knötchen nicht ganz regellos verstreut, sondern nach einem gewissen Plan, z. B. in baumförmig verästelten Linien oder radiär um einen mittleren, besonders dicht besetzten Punct geordnet sind. Die Alveolarräume der betreffenden Gegend sind nicht gefüllt, zum Theil participiren die Septa an der Neubildung, gehen in derselben auf, im Allgemeinen aber wiegt die Verdrängung, Anämie und Verödung des Parenchyms über die ebengenannten Untergangsweisen entschieden vor; selbst der Luftgehalt ist so lange zu constatiren, bis die Ablagerung der Knötchen den ganzen Raum für sich beansprucht. Mit diesem letzteren Ereigniss ist dann ein Zustand geschaffen, welcher zwar keine Infiltration im engern Sinne zu nennen ist, welcher aber für die Ernährung ebenso ungünstige Verhältnisse zu bedingen und darum die Auflösung und den Zerfall des Heerdes herbeizuführen scheint. Die Höhlenbildung geht dabei stets von einem grösseren Bronchus aus, in dessen Wandungen sich die Knötchen ebenfalls eingenistet haben. Es ist namentlich das peribronchiale Bindegewebe, in welchem sie eine zusammenhängende Lage bilden, dann

tauchen sie auch in dem submucösen, weniger zahlreich in dem Schleimhautgewebe selbst auf; hier aber beginnt die Zerstörung mit der Bildung flacher Lenticulärgeschwüre, welche sich rasch in die Fläche und die Tiefe vergrössern.

§ 134. Machen wir die mikroskopische Analyse dieser Knötchen, so fällt uns beim ersten Blick die Thatsache auf, dass dieselben in ihrer Hauptmasse nicht aus Granulationsgewebe, sondern aus einem sehr derben, wohlgefügten Bindegewebe bestehen. Eine hyalin durchscheinende, offenbar sehr dichte, sclerotische Grundsubstanz ist durch eingelagerte sternförmige, auf dem Querschnitt spindelförmige, anastomosirende Zellen in eine gewisse Anzahl von Schichten eingetheilt, welche sich concentrisch um eine kreisförmige dunklere Mitte gruppiren. Wo die Knötchen dichter an einander liegen, gehen die peripherischen Lager dieses Bindegewebes von dem einen auf das andere über, ganze Gruppen von Knötchen (5—10) können so zu einem grösseren Ganzen vereinigt sein. Sofort wird es uns klar, dass zwei der hervorragendsten Eigenschaften unserer Knötchen und zugleich diejenigen, welche am meisten dazu beitragen, dieselben von vornherein für Tuberkeln zu halten, durch ein Gewebe bedingt werden, welches an sich mit Tuberkeln gar nichts zu thun hat. Unsere ganze Aufmerksamkeit wendet sich nun der Mitte zu. Vielleicht ist wenigstens hier, wo das unbewaffnete Auge eine gelblichweisse Opacität wahrnahm, ein Miliartuberkel zu finden, welcher dann in einen Balg von Bindegewebe eingeschlossen, abgekapselt wäre. Die namhaftesten Autoren (u. a. *Rokitanski*, Lehrbuch III, 87) vertheidigen diese schon von *Bayle* und *Laennec* aufgestellte Ansicht vom cystischen oder eingebalgten Tuberkel, wogegen *Virchow* (Krankhafte Geschwülste II, 648) nicht eindringlich genug vor einer naheliegenden Täuschung warnen zu können glaubt. Die Knötchen könnten querdurchschnittene Bronchi mit verdickter Adventitia sein, Bronchi, deren Schleimhaut durch einen chronisch katarrhalischen oder einen wirklich tuberculösen Process entartete, bei denen aber die Oberflächenreizung zu einer reactiven Entzündung der tieferen Bindegewebslagen, zur Peribronchitis geführt hat. Dieser Deutung steht der beinahe constante Befund eines Lumens in der übrigens höchst dunkeln und undurchsichtigen Knötchenmitte zur Seite. Entweder man bemerkt dort wirklich ein winklig verzogenes Spältchen, oder man sieht, wie eine nicht näher zu charakterisirende homogene, durchscheinende Substanz einen in sich geschlossenen Ring formirt, der in ähnlicher Weise in Falten gelegt ist, wie die Intima einer contrahirten Arterie (Fig. 59). Dagegen muss bemerkt werden, dass an den grösseren Bronchien die Knötchen selbst das Material zu der peribronchitischen Verdickung abgeben und dass wir auch in diesen, also in der Wandung der Bronchien belegenen Knötchen die centralen Lumina nicht vermissen. Ferner kommen unsere Knötchen auch an Stellen vor, wo gar keine Bronchien verlaufen. Sie sind besonders häufig in und an den bindegewebigen Septis der Lobuli und gerade diese Erscheinung hat mich zuerst auf die Thatsache aufmerksam gemacht, dass sie sich mit überraschender Consequenz dem Lymphgefässverlaufe anschliessen.[1] In der Pleura, an den binde-

[1] Hiermit nehme ich eine von *Virchow* gestellte aber wieder fallen gelassene Hypothese zum zweiten Male auf.

gewebigen Einscheidungen der primären und secundären Lobuli, an den Scheiden der Gefässe und Bronchien, endlich in der Submucosa und Mucosa der Respirationsschleimhaut selbst werden die Knötchen gefunden, während sie im eigentlichen Parenchym seltner sind. Einen Schritt weiter gelangte ich zu der Wahrnehmung, dass in der That die Lymphgefässe diejenigen präformirten Canäle sind, aus deren Wandungen sich die miliaren Knötchen entwickeln. Der Hergang ist folgender:

§ 435. An einem bestimmten Puncte, oder besser auf einer ganz kurzen Strecke der Lymphcapillaren erfährt sowohl die innere (epitheliale) als die äussere (bindegewebige) Schicht der Wandung eine progressive Metamorphose, welche zu einer erheblichen Verdickung beider, in Summa aber zu einer circumscripten knotigen Auftreibung der Lymphcapillaren Veranlassung giebt. Eine wuchernde Vermehrung der Epithelzellen führt zur Bildung eines Keimgewebspolsters, welches von allen Seiten gegen das Lumen des Lymphgefässes vorquillt und dasselbe bis auf einen kleinen spaltförmigen Ueberrest schliesst. Auf dem Querschnitt (Fig. 121) sind die Zellen dieses Polsters radiär geordnet; jeder Radius scheint einem präexistirenden Mutterelemente zu entsprechen; ächte lymphatische Elemente wechseln dabei mit grösseren, protoplasmareichen, epithelioiden Formen, wie wir sie allerdings auch im miliaren Tuberkel anzutreffen gewohnt sind. — Von dieser radiär geordneten Mittelschicht oder Mitte setzt sich eine circulärgeordnete Randschicht aufs Schärfste ab. Dieselbe ist von gleicher Dicke wie jene, besteht aber nicht aus Zellen allein, sondern enthält neben den Zellen eine wenigstens gleich grosse Quantität homogener Grundsubstanz. Die lamellöse Anordnung der letzteren verbunden mit einer entsprechenden reihenweisen Einlagerung der zelligen Elemente bewirkt die erwähnte concentrische Anordnung, auch hier dürften die kleinen Reihen von 2—7 Zellen die Abkömmlinge einer präexistirenden Bindegewebszelle repräsentiren, doch kann man hier begreiflicherweise nicht mit der Sicherheit urtheilen, wie etwa am wuchernden Knorpelgewebe.

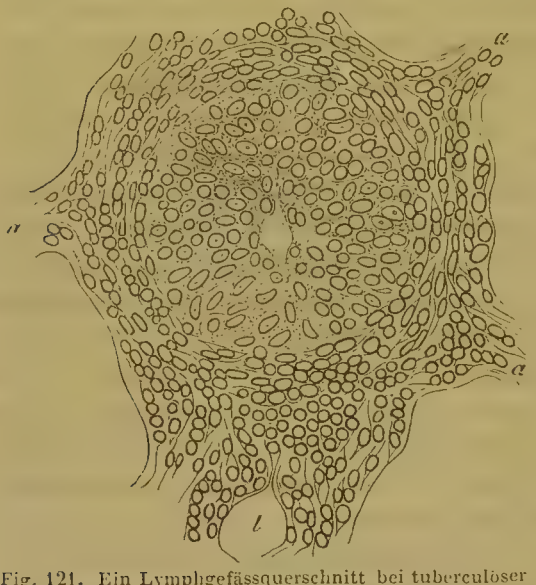

Fig. 121. Ein Lymphgefässquerschnitt bei tuberculöser Lymphangitis. *l*. Lumen eines noch wenig entarteten Gefässes. *a*. Alveolarsepta, welche von dem entarteten Lobularseptum abgehen.

Um die geschilderten Verhältnisse gut zu sehen, muss man sich der feinsten Segmente (nach Methode S. 290) bedienen und womöglich da untersuchen, wo die Knötchen noch einzeln in den Bindegewebsseptis vertheilt liegen. Hier gelingt es am ersten, den Zusammenhang des Lumens mit einem noch weniger veränderten Lymphgefässstämmchen zu sehen, hier bekommt man auch am ehesten die frühesten Entwicklungsperioden zu Gesicht. Der Zustand, wie ich ihn oben geschildert habe, ist nämlich nur von kurzer Dauer. Sehr bald tritt eine eigenthümliche Sclerose der

Centralsubstanz ein, welche an einer oder gleichzeitig an mehreren Stellen beginnt und alsbald die Mitte des Knötchens so sehr verdunkelt, dass eine Unterscheidung einzelner Zellen ganz unmöglich wird. Um so deutlicher tritt freilich von nun an die bindegewebige Corticalsubstanz in ihrer Textur und Structur hervor, über diese aber ist man von jeher nicht in Zweifel gewesen. Die graue Opacität in der Mitte des Knötchens giebt den Ausschlag. Aber wie sollen wir, nachdem wir die Natur derselben nunmehr wirklich ermittelt haben, den Process nennen? Berechtigt sind wir nur zu einer Lymphangitis nodosa. Wollten wir »tuberculosa« sagen, so müssten wir uns folgendem Raisonnement anschliessen: Der Miliartuberkel entsteht im Bindegewebe, wo aber das Bindegewebe eine freie Oberfläche hat, die mit einem Endothelium bekleidet ist, so entsteht er mit Vorliebe durch eine Wucherung dieses Endotheliums. Der Miliartuberkel des Omentum (§ 272, Fig. 98) liefert uns den besten Beleg hierfür. Nun sind aber auch die Epithelien der Lymphgefässe wie die der serösen Häute den Endothelien zuzurechnen, und da überdiess die Zellenformen den Tuberkelzellen gleichen, so können wir in der Lymphangitis nodosa nur eine durch die Localität bedingte Modification der gewöhnlichen Tuberkelbildung sehen.

3. Pleurogene Pneumonieen.

§ 136. Bei den zahlreichen Combinationen pneumonischer und pleuritischer Zustände ist es nicht immer leicht, festzustellen, welcher von beiden der primäre, welcher der secundäre beider ist. Meistentheils freilich (conf. § 254) wird es sich um die secundäre Erregung pleuritischer Vorgänge durch voraufgegangene Processe im anstossenden Lungenparenchym handeln. So werden wir die pyämische Pleuritis als eine Folge der embolischen Pneumonie kennen lernen, so rufen die käsige Pneumonie und die Tuberculose fast ausnahmslos acut und chronisch verlaufende pleuritische Processe hervor, so hat die croupöse Pneumonie ihren alten Namen Pleuropneumonie daher bekommen, weil sich fast immer, wenn die Krankheit in der gelben Hepatisation ihre Acme erreicht hat, ein zarter pleuritischer Beschlag auf der Oberfläche des afficirten Lobus einstellt und das charakteristische Reiben an der Brustwand gehört wird. Der umgekehrte Fall ist ungleich seltener. Ich habe seiner Zeit bei der Besprechung der Entzündungen seröser Häute des geringfügigen Umstandes nicht erwähnt, dass man sehr gewöhnlich bei pleuritischen Processen die äusserste Reihe der Infundibula, welche unmittelbar unter der entzündeten Pleura liegt, mit einem fibrinösen Exsudate erfüllt findet. Diese Infiltration löst sich späterhin wieder und giebt zu einer erheblichen Complication des Verlaufes ebensowenig Veranlassung, als die Andeutung der Pleuresie bei der croupösen Pneumonie. In der That kennen wir auch nur in der sogenannten Pneumonia dissecans ein allerdings grossartiges Beispiel auf die Lunge fortgesetzter pleuritischer Vorgänge. Die Pneumonia dissecans kommt beim Menschen nur äusserst selten vor, während sie beim Rindvieh häufiger ist und die pathologisch-anatomische Grundlage der Lungenseuche abgiebt.

§ 137. Die Pneumonia dissecans ist eine eitrige Entzündung, sagen wir eine Vereiterung der Bindegewebssepta, welche die grösseren lobulären Abtheilungen

der Lunge zusammenhalten. Die Auflösung der letzteren in Eiter führt nothwendig ein Auseinanderfallen der Lungenlobuli in Unterabtheilungen herbei und daher rührt der sehr bezeichnende Name. Schon mit unbewaffnetem Auge kann man sich in der Regel überzeugen, dass hier die Lymphgefässe, welche von der Pleuraoberfläche aus in jenen Bindegewebsseptis zur Lungenwurzel hinabsteigen, für die Fortführung des Entzündungsreizes verantwortlich sind. Hat man die Lungenoberfläche von dem oft massenhaft auflagernden eitrig zerfallenden Pleuraexsudate gereinigt, so erblickt man die eitergefüllten und von Eiter eingehüllten Lymphgefässnetze, wie sie die secundären Lobuli als gelblichweisse varicöse Schnüre umziehen und an den Seitenflächen der grösseren bereits von einander gewichenen Lappen hinabreichen. Die Trennung der Lunge in Lappen kann eine mehr oder weniger vollständige sein, in der Regel aber tritt der tödtliche Ausgang so frühzeitig ein, dass es bei einer theilweisen Trennung oder auch nur bei einer Andeutung der Trennung sein Bewenden hat. Oft findet man nur eine sulzige, hie und da mit eitrigen Streifen versehene Infiltration der Septa, welche dadurch um ein Vielfaches ihrer normalen Breite verdickt sind.

4. Staubinhalationskrankheiten.

§ 438. Erst im Laufe des letzten Decenniums hat es sich als eine unumstössliche Thatsache erwiesen, dass staubförmige Körper, welche in der Athmungsluft suspendirt sind, von den Bronchien und den Alveolen aus in das Lungenparenchym eindringen können, um entweder hierselbst dauernd liegen zu bleiben oder mit dem Lymphstrome bis zu den Lymphdrüsen der Lungenwurzel fortgeführt und dann hier deponirt zu werden. Vermuthet freilich wurde ein derartiger Sachverhalt bereits geraume Zeit, vor allem hatten englische Aerzte die schwarze Lunge ihrer Steinkohlenarbeiter (die coal miners lung) in diesem Sinne aufgefasst, dagegen wurde in Deutschland opponirt, und diese von *Hasse* und von *Virchow* geführte Opposition hat wenigstens das Gute gehabt, dass man gegenwärtig neben der Kohleneinathmung auch die autochthone Entstehung des Lungenschwarzes aus umgewandeltem Blutfarbstoff und zwar in weiten Grenzen zulässt und damit sicherlich der Wahrheit näher kommt, als wenn man in ungerechtfertigter Einseitigkeit nur den einen Weg als möglich anerkennen wollte. — Ich war damals selbst im pathologischen Institut von Berlin zugegen und habe mich lebhaft an der histologischen Untersuchung jener schwarzen Lunge betheiligt, welche im Jahre 1860 von der *Traube*'schen Klinik auf den Sectionstisch geliefert wurde und an welcher mit voller Sicherheit die mikroskopischen Formen des eingeathmeten Holzkohlenstaubes nachgewiesen werden konnten. Seither hat es sich mehr darum gehandelt, die Tragweite einer an sich feststehenden Thatsache zu bestimmen, eine Aufgabe, an deren Lösung sich *Zenker* in hervorragender Weise betheiligt hat. Wir unterscheiden gegenwärtig folgende Formen von Pneumonokoniosis (Staubinhalationskrankheiten):

§ 439. 1) Kohlenstaubinhalation, Anthracosis. Es scheint, dass wirklich ein grosser Theil des schwarzen Pigments, welches sich mit zunehmendem Alter in immer grösserer Quantität in unseren Respirationsorganen anhäuft, eingeathmeter Kohlenstaub ist. Derselbe stammt für gewöhnlich von der unvollständigen Verbren-

nung des Holzes, Torfes, der Kohlen, der Leuchtmaterialien und anderer verbrennlicher Substanzen und war als Russ oder Rauch in der Atmosphäre suspendirt, bis er durch Einathmung in die Respirationswege gelangte und hier an den feuchten Wandungen hängen blieb. Je nach der Stelle, an welcher das Hängenbleiben stattfindet, ist das Schicksal der äusserst kleinen Körnchen ein verschiedenes. Soweit die Bronchialschleimhaut mit Flimmerepithel bedeckt ist, vermag das Pigment nicht in das Parenchym derselben einzudringen. Es schlägt sich hier in dem schleimigen Ueberzuge nieder und wird mit letzterem theils allmählich durch die Flimmerbewegung, theils plötzlich durch Hustenstoss nach der Glottis zu geschoben und nach aussen befördert. Wenn man einem Frosch den Rachen weit öffnet und die obere Decke desselben, welche mit Flimmerepithel bedeckt ist, mit Kohlenstaub bestreut, so sieht man mit blossem Auge wie sich die schwarzen Körnchen nach vorn bewegen; ganz so mag der Transport auf der Schleimhaut des menschlichen Respirationstractus erfolgen und wenn der Musensohn am Morgen nach einem Commers sein Sputum »schwärzlichgrau« findet, darf er in dieser schwarzen Substanz getrost einen Theil des am Abend zuvor eingeathmeten Lampen- und Lichtrusses erkennen, welcher während der Nacht durch die Flimmerbewegung in die Trachea geschafft und zur Expectoration bereit gestellt wurde. Untersucht man ein solches Sputum mikroskopisch, so findet man die kleinen schwarzen Körnchen zum grossen Theil in runde Zellen eingeschlossen. Die membranlosen Zellen des Sputum, auch Schleimkörperchen genannt, haben eben die Zeit benutzt, um nach Analogie der farblosen Blutkörperchen einen Theil der festen Partikel in sich aufzunehmen, welche sich in dem sie umgebenden Schleime gefangen hatten.

Ganz anders verhalten sich diejenigen Kohlentheilchen, welche bis in das alveoläre Parenchym gelangten. Von einer Schleimabsonderung ist hier ebensowenig die Rede, als von Flimmerbewegung. Die Kohlentheilchen bleiben also vorläufig liegen, um später in das weiche Gewebe einzudringen. Fragt man, wie ist das Letztere möglich? wo sind die treibenden Kräfte? so möchte ich hierauf zunächst mit dem Hinweis auf die Schwierigkeit, ja die Unmöglichkeit einer Wiederablösung der einmal an der Alveolarwand haftenden Kohlentheilchen antworten. Weiterhin macht die grosse Härte und Spitzigkeit, welche die feste Kohle in den minimalsten Stäubchen wohl ebenso auszeichnen wird, als in den grösseren Handstücken, jene Stäubchen ganz besonders geeignet, die weichen Gewebe des Körpers zu durchdringen, wenn ihnen von irgend einer Seite her auch nur ein leisester Anstoss ertheilt wird. Sobald daher die Kohlenstäubchen das eigentliche Lungenparenchym betreten haben, werden sie im Allgemeinen dem Strome der extravasculären Ernährungsflüssigkeit folgen und mit dieser schliesslich dem Lymphgefässsysteme zustreben. Auf diesem Wege aber begegnen sie hie und da zelligen Elementen, welche die Fähigkeit haben, kleine feste Körper in ihrem Protoplasma dauernd zu fixiren. In erster Linie kommen hier die sternförmigen Bindegewebskörperchen in Betracht, in zweiter die auch im Lungenbindegewebe vorhandenen Wanderzellen amöboider Natur, welche den aufgenommenen schwarzen Farbstoff überall mitnehmen, wohin sie sich begeben. Was übrig bleibt, was auf dem Wege zu den Lymphgefässen nicht in Zellen festgehalten wird, strömt dann der Lungenwurzel zu und gelangt zu den Lymphdrüsen des Mediastinum. Hier erst stellt sich ihrem weiteren

Vordringen ein unübersteigliches Hinderniss entgegen, indem alle die zahllosen Lymphkörperchen, die sich hier aufgespeichert finden, bereit sind, sich mit den schwarzen Körnchen füttern zu lassen und davon so viel aufzunehmen, als nur irgend in ihrem Protoplasma Platz haben.

§ 140. Das Vorstehende ist freilich nur eine theoretische Vorstellung über den wahrscheinlichen Weg, welchen die zu dem alveolären Parenchym vorgedrungenen Kohlentheilchen einschlagen dürften, eine Vorstellung aber, welcher sich der thatsächliche Befund der anatomischen Vertheilung des Lungenschwarzes aufs Innigste anschliesst. Betrachten wir zunächst die Lunge eines älteren Individuums von aussen und mit unbewaffnetem Auge, so sieht man die Grenzen der aneinander stossenden Lobuli durch schwarze Linien und Flecke markirt; bei Lupenvergrösserung kann man an diesen Linien und Flecken feinere Verzweigungen in das Innere des Lobulus eindringen sehen und bis zu den Infundibularseptis verfolgen. Auf Querschnitten fällt am meisten die Pigmentanhäufung in demjenigen Bindegewebe auf, welches die Bronchien und Gefässstämmchen umgiebt. Dies entspricht im Allgemeinen der Anordnung des Lymphgefässsystems, dessen Anfänge in den Infundibularseptis liegen, während die grösseren Stämmchen in den Lobularseptis zu einem Netzwerk zusammentreten, für dessen Abfluss theils die pleuralen, theils die peribronchialen und perivasculären Lymphbahnen offen stehen. Es sind also in der That die Ufer dieses Lymphstromes, in welchen wir die Hauptablagerungsstätten des Lungenschwarzes finden. Bei der mikroskopischen Untersuchung können wir überall, wo die Pigmentirung weniger dicht und dunkel ist, die vorwiegende Betheiligung der sternförmigen Bindegewebszellen an der Pigmentaufnahme constatiren, während die Umgegend der grösseren Lymphbahnen in der Regel mit einer vollkommen dichten und jede Structur unkenntlich machenden Wolke von schwarzen Körnchen bedeckt ist.

§ 141. Wie die Pigmentirung der Lunge fortschreitet, entwickelt sich mehr und mehr auch die Pigmentirung der Lymphdrüsen an der Lungenwurzel. Auch hier lässt sich die Wahrnehmung machen, dass zunächst die eigentlichen Ufer des Lymphstroms den schwarzen Farbstoff aufnehmen. Es giebt nämlich ein Stadium der Lymphdrüsenpigmentirung, in welchem vorerst nur die Kapsel, die Lymphsinus, welche die Endkolben umgeben, und die Marksubstanz gefärbt sind. Die Structur der Lymphdrüsen tritt unter diesen Umständen aufs Zierlichste schon dem unbewaffneten Auge entgegen; untersucht man eingehender, so findet man die schwarzen Körnchen theils in den zarten Zellennetzen, welche in den Lymphsinus ausgespannt sind, theils in einer verschieden breiten Zone von Lymphkörperchen, welche zunächst an den Lymphsinus anstösst. Späterhin freilich dringt das Pigment in alle Theile der Lymphdrüse ein, jede Andeutung einer Structur verwischt sich und verschwindet in einer gleichmässig tiefschwarzen Färbung, welche mit einer mässigen Volumszunahme des Organes verbunden ist. Von einer noch weiter gehenden Metamorphose wird in § 142 die Rede sein.

§ 142. Von der bisher betrachteten, ich möchte sagen physiologischen Anthracosis ist es nur ein kleiner Schritt bis zur Anthracosis der Kohlenträger und Kohlen-

grubenarbeiter. Die Kohle dringt hier nicht nur in Form feinster Stäubchen, sondern auch minder feiner und endlich ganz grober schon mit blossem Auge erkennbarer Partikel in die Luftwege ein. In dem Parenchymsafte der oben erwähnten *Traube*'schen Lunge fand ich eine verkohlte sogenannte Tüpfelzelle von Kiefernholz, an welcher ich sieben Porencanälchen neben einander zählte. Dieses Kohlenstäubchen hatte die halbe Länge eines Alveolardurchmessers. So grosse »Stäubchen« dringen nun freilich nicht in das Parenchym der Lunge ein, sondern werden früher oder später per sputum wieder entleert. Immerhin aber sind auch die eindringenden Partikel erheblich grösser als bei der gewöhnlichen Melanose und man kann an ihnen recht deutlich die scharfen Kanten und spitzen Ecken bewundern, welche sie zum Eindringen tauglich machen. Vornehmlich zeichnen sich die Holzkohlensplitter durch dornenähnliche Prominenzen und daneben durch eine merkwürdige, in dünnen Lagen rubinroth durchscheinende Färbung aus. Von diesem Pigment werden alle Theile des Lungenparenchyms gleichmässig überschwemmt. An jedem Bindegewebsseptum, dem alveolären und infundibulären so gut wie dem lobulären finden wir neben einem Depot von grösseren Kohlenpartikeln in der Mitte eine weniger dichte Anhäufung an den Rändern herum (Fig. 122). Was von Zellen da ist, runden sowohl als spindel- und sternförmigen, ist mit feinen schwarzen Körnchen überladen, hie und da sieht man auch grössere Kohlenstückchen im Parenchym einer kleinen Rundzelle liegen, dergleichen trifft man namentlich im Sputum an.

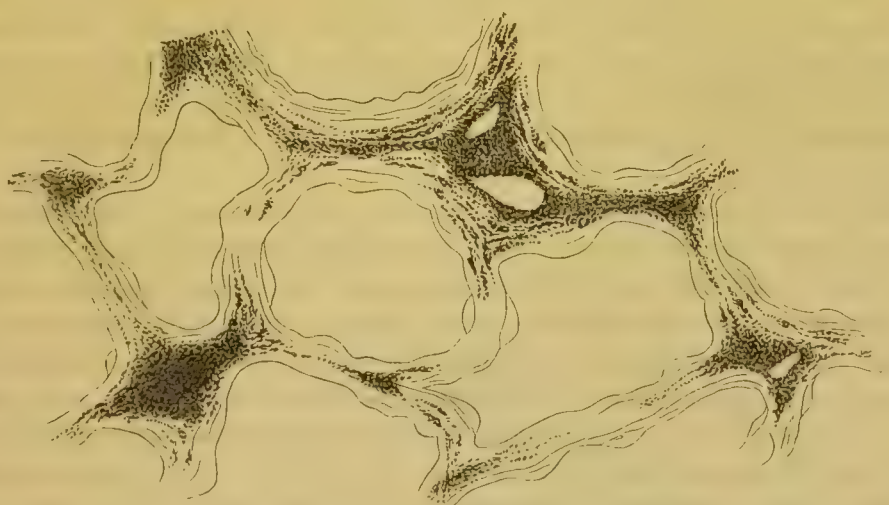

Fig. 122. Anthracosis. Inhalirter Kohlenstaub in den Alveolarseptis der Lunge. $^1/_{300}$.

Es liegt auf der Hand, dass eine Einwanderung wenigstens mechanisch reizender Körper in solchem Maassstabe nicht ohne den nachtheiligsten Einfluss auf die Respirationsorgane bleiben kann. Wir finden daher in ihrem Gefolge einmal Bronchialkatarrh mit eitrig-schleimigem Sputum, im Anschluss daran Emphysem, seltener parenchymatöse Veränderungen entzündlicher Art, die noch eine genauere Untersuchung verdienen. Nach älteren Angaben (*Thomson*, 1826) handelt es sich um partielle Verdichtungen des Lungengewebes und um Bildung kleiner Cavernen,

welche mit einer tintenartigen Flüssigkeit gefüllt, im Allgemeinen also wohl um lobuläre katarrhalische Pneumonieen mit Andeutung eines Ausganges in Phthisis.

Auch bei der Anthracose der Kohlenleute sind die Bronchiallymphdrüsen stark betheiligt und pflegen hier die entzündlichen Reactionen des Parenchyms ziemlich kräftig auszufallen. Bei der gewöhnlichen physiologischen Anthracose sah ich zweimal eine consecutive Vereiterung der Drüse und Eröffnung in die Hauptbronchien, bei der Anthracose der Kohlenleute soll dies häufiger vorkommen: was man fast immer beobachten kann, ist eine allmähliche Verdickung und Verdichtung des Bindegewebes der melanotischen Lymphdrüse, welche langsam aber sicher die völlige Obsolescenz des Organes herbeiführt. Nicht blos die Kapsel verdickt sich, es sclerosiren namentlich die zarten Bälkchen, welche die Lymphsinus überspannen und das bindegewebige Stützwerk der Lymphkolben und Röhren bilden. Die Lymphkörperchen zerfallen, es bleibt schliesslich nur noch ein reichliches fibrilläres Bindegewebe übrig, welches durch seine Anordnung in concentrischen Kreisen den früheren Kugelbau der Alveole andeutet.

§ 443. 2) Eisenstaubinhalation, Siderosis. Zuerst von *Zenker* bei Fabrikarbeitern beobachtet, welche viel mit Eisenoxyd — Englischroth — zu manipuliren haben, also bei Spiegelschleifern, Färbern, Arbeitern von Blattgold-Papierhüllen etc. Der eingeathmete Staub ist hier ein ausserordentlich feines, hellbraunrothes Pulver. Man braucht daher, um mit *Zenker* zu reden, für die Beschreibung des mikroskopischen und makroskopischen Verhaltens der Eisenlunge in der Beschreibung der Kohlenlunge nur das Wort »schwarz« mit »roth« zu vertauschen, man braucht in der Abbildung (Fig. 122) statt der dort vorfindigen Kohlenstäubchen nur rothe und allerdings durchschnittlich kleinere, namentlich sehr gleichmässig kleine Partikel einzuschalten, um eine vollständig treue Vorstellung von den Zuständen der Eisenlunge zu erwecken.

Die consecutiven Veränderungen bestehen theils in einem katarrhalischen Leiden der Bronchialschleimhaut, theils in gewissen multiplen Lobuläraffectionen, welche von *Zenker* als indurirende interstitielle Pneumonieen bezeichnet werden. Eine Hyperplasie des interstitiellen Bindegewebes »bringt unter Verschonung der Wandung einzelner Gefässe das elastische Gewebe zum Schwund, führt zugleich in einer noch nicht sicher festgestellten Weise zur Obliteration der Alveolarräume und setzt an die Stelle des schwammigen Lungengewebes eine solide Schwiele.« So findet man die ganze Lunge verschieden dicht mit nadelkopf- bis erbsengrossen, rundlichen, derben, graulich-transparenten Knötchen durchsetzt, welche offenbar den Anfangspunct einer gleichzeitig vorhandenen Cavernenbildung darstellen. Für mich hat dieser Befund eine zu grosse Aehnlichkeit mit der § 433 geschilderten Form von localisirter Lungentuberculose, als dass ich nicht an ein mehr zufälliges Zusammentreffen denken sollte, doch will ich hiermit dem selbständigen Urtheil meiner Leser in keiner Weise zu nahe treten.

3) Ueber die Inhalation anderer Staubarten, insbesondere Kieselstaub, liegt bis jetzt nur wenig vor. *Kussmaul* und *Schmidt* fanden bei einem Steinhauer dreimal so viel Kieselsäure in der Lungenasche, als bei anderen Individuen.

5. Die croupöse Pneumonie.

§ 114. Eine der häufigsten und darum in ihren Symptomen, ihrem Verlauf und Ausgängen am besten gekannten Lungenkrankheiten, die croupöse Pneumonie, ist zugleich in ätiologischer Beziehung weniger nahbar als alle anderen und wenn man auch, auf einige unzweideutige Beobachtungen gestützt, Erkältung als die gewöhnliche Ursache proclamirt hat, so ist eben damit in den Process der Erkältung noch kein Einblick gewonnen. Denn was hat die partielle Abkühlung der äussern Haut mit der Entzündung eines innern Organes zu thun?

Die Bezeichnung croupöse Pneumonie, welche jetzt allgemein üblich ist und die älteren Benennungen, z. B. Peripneumonie, verdrängt hat, entspringt aus einer naheliegenden Vergleichung mit dem Croup des Larynx und der Trachea. Bei beiden wird ein festes, fibrinöses Exsudat an die Oberfläche gesetzt, dort an die Oberfläche der Schleimhaut, hier an die Oberfläche der Alveolen und Infundibula. Die zwischenliegenden Abschnitte des Respirationstractus, nämlich die kleineren und grösseren Bronchialröhren, können sich sowohl beim laryngealen als beim parenchymatösen Croup betheiligen. Die fibrinöse Ausschwitzung bildet hier gewöhnlich vollkommen solide, d. h. wegen der Enge der Röhren nicht mehr hohle Cylinder, welche sich gemäss den Bronchialverästelungen ebenfalls gablig theilen und bei ihrer Entleerung in der Regel noch ein baumförmig verzweigtes Gerinnsel darstellen. Es liegt auf der Hand, dass diese Bronchitis crouposa nur beim laryngealen Croup von hohem klinischen Interesse ist, während beim parenchymatösen Croup nicht viel darauf ankommt, ob die zu dem ohnehin respirationsunfähigen Parenchym hinführenden Bronchien Luft führen oder nicht. Sehr selten sind die Bronchialverzweigungen der ausschliessliche Sitz croupöser Ausschwitzungen; ein junger Mann in der Umgegend von Zürich bekam mehrere Jahre hinter einander ein fieberhaftes, mit äusserster Dyspnoe verbundenes Leiden, welches sich durch die Entleerung zahlreicher Bronchialgerinnsel zu lösen pflegte. Die Gerinnsel, welche mir zur Untersuchung übergeben wurden, stammten aus den mittleren Bronchien. Natürlich hing hier der Ausgang von der jedesmaligen Verbreitung des Processes ab. (Vergl. *Biermer* in *Virchow*'s Handbuch d. spec. Path. u. Therap. I. Abth. p. 714.) Doch kehren wir zum unserem Gegenstande zurück.

§ 115. Die älteste Doctrin fasste die Pneumonie als eine parenchymatöse Schwellung. Sie that dies gestützt auf die gröbste Wahrnehmung der stattgehabten Veränderungen, ohne Ahnung, dass diese ihren Sitz viel weniger im Parenchym als in den Hohlräumen desselben haben. *Laelius de Fonte* verglich die entzündete Lunge hauptsächlich wegen ihrer Consistenz, vielleicht auch wegen ihrer Färbung mit der Leber und nannte ihren Zustand Verleberung, Hepatisation. Er wurde so der Urheber unserer gegenwärtigen Nomenclatur. Wir unterscheiden noch specieller zwischen einer rothen und einer gelben Hepatisation und fügen diesen beiden Hauptstadien der Entzündung noch ein Anfangsstadium (die Anschoppung, Engouement) und ein Endstadium (die eitrige Infiltration und Resolution) hinzu.

Die croupöse Pneumonie bietet uns die beste Gelegenheit, das schönste und exacteste Beispiel, um darzuthun, wie ein histologischer Process, dessen einzelne Glieder sich mit Nothwendigkeit eins aus dem andern entwickeln, direct einerseits die makroskopischen Veränderungen eines Organes erklärt, andererseits die Aenderungen seiner Function und die physikalischen Symptome erläutert. Wir wollen versuchen, dies Schritt für Schritt nachzuweisen, indem wir dem »histologischen Detail« eines jeden Stadiums die entsprechenden Erscheinungen in jenen für uns secundären Gebieten folgen lassen.

§ 446. Erstes Stadium, Anschoppung. Alle Gefässe eines grösseren Lungenabschnittes (meist eines ganzen Lobus) sind strotzend mit Blut gefüllt. Erhärtet man kleine abgeschnürte Stücke in *Müller*'scher Flüssigkeit, dann in Alkohol und macht feine Durchschnitte, so erstaunt man über die bedeutende Erweiterung und Schlängelung, welche die Capillaren erfahren haben. Dieselben wölben sich weit in das Lumen der Alveolen vor und verkleinern es sichtlich. Der beginnende Erguss einer eiweissreichen, klebrigen Flüssigkeit leitet die kommende Exsudation und Extravasation ein. Hier und da, namentlich in den Bindegewebssepten und unter der Pleura ist es bereits zu kleinen punctförmigen Blutergiessungen gekommen.

Für das blosse Auge zeichnet sich der Lungentheil durch seine rothe Farbe aus; für den Tastsinn ist namentlich der Elasticitätsverlust auffallend, die Derbheit, Dichtigkeit und Schwere neben spärlichem Luftgehalt. Die vorhandene Luft lässt sich hin und herschieben, weil die erwähnte klebrige Flüssigkeit sie am Entweichen hindert. Mit dieser klebrigen Flüssigkeit hat auch die In- und Exspiration zu kämpfen, wie uns das knisternde Rasselgeräusch anzeigt; für die Function aber ist dieser Lungentheil schon jetzt so gut wie verloren, und da der Kranke an die vicariirende Function des gesunden Restes seines Respirationsorganes noch nicht gewöhnt ist, so pflegt die Kurzathmigkeit und was sich daran von subjectiven Symptomen anschliesst, schon jetzt im höchsten Grade entwickelt zu sein.

§ 447. Zweites Stadium. Rothe Hepatisation. Es kommt zum Austritt von Blutbestandtheilen aus den strotzend gefüllten Capillargefässen. Rothe Blutkörperchen, farblose Blutkörperchen und Liquor sanguinis erscheinen frei auf der innern Oberfläche der Infundibula und Alveolen und werden hier durch das inzwischen gerinnende Fibrin zu einem das Lumen füllenden, festen Körper, dem pneumonischen Exsudat, verbunden. Seit *Harvey*'s grosser Entdeckung von der Continuität der Gefässwandungen im ganzen Körper haben die Pathologen stets einige Mühe gehabt, für gewisse Erscheinungen im Gebiete der Blutung und Exsudation, welche sich mit jenem Principe weniger gut vereinbaren lassen, ein passendes Unterkommen zu finden. Dahin gehört in erster Linie die pneumonische Exsudation. Ein frisch hepatisirtes Lungenstück wird mit einer blauen Leimmasse von der Arteria pulmonalis her injicirt, dann erhärtet und zu feinen Schnitten verwendet. Man findet an diesen Schnitten (Fig. 123) die Alveolarwandungen genau so beschaffen, als ob man eine vollkommen gesunde Lunge injicirt hätte (*a*), dieselbe geringe Zahl von intervasculären und vasculären Kernen, jene äusserste Lage zerstreut liegender, rudimentärer Kerne, welche wir als den Ueberrest des Epitheliums ansehen, alles

unverändert. Und doch liegt hier inmitten des Lumens ein feinfadiges Gerinnsel *b*, welches zahlreiche farbige und farblose Zellen einschliesst. Diese Zellen müssen also aus den Gefässen direct hervorgekommen sein, sie müssen die Wandung derselben durchsetzt, durchwandert haben, wenn man an der Wandung auch nicht die mindeste abnorme Oeffnung entdecken kann. Wir, die wir uns im Anschluss an *Virchow* bemüht haben, allerwärts das plastische Exsudat der Humoralpathologie auf eine örtliche Wucherung des Bindegewebes zurückzuführen, müssen uns angesichts dieses Bildes überzeugen, dass unsere Lehre einer sehr wesentlichen Einschränkung und Modification bedürftig ist. Schon hat auch *Cohnheim*[1] durch genaueres Studium der Entzündungsvorgänge am freigelegten Mesenterium des Frosches einen sicheren Boden für die neue Anschauung gewonnen. Wir wissen, dass dort in dem Maasse die Blutcirculation in den erweiterten Venen und Capillaren langsamer wird, die farblosen Zellen an der Gefässwand hängen bleiben und darauf durch feine, präformirte Stigmata nach aussen wandern. Dieses dürfte denn auch der Vorgang sein, welcher der pneumonischen Exsudation zu Grunde liegt.

Fig. 123. Frische croupöse Pneumonie. *a*. Alveolarsepta mit injicirten Capillargefässen. *b*. Das Exsudat. $^1/_{300}$.

Die Zusammensetzung des Infiltrates ist sehr bedeutenden Schwankungen unterworfen. Die rothen Blutkörperchen fehlen zwar niemals, doch machen sie in dem einen Falle nur einen kleinen Bruchtheil der vorhandenen Zellen aus, während sie im andern mehr als das Doppelte der farblosen betragen, in einzelnen seltenen Fällen aber so massenhaft angehäuft sind, dass man sich billig fragt, ob man das Exsudat nicht vielmehr als Extravasat bezeichnen müsse.

Dieser »hämorrhagische Charakter« der Ausschwitzung drückt dem ganzen zweiten Stadium der Pneumonie sein Siegel auf. Wir werden daran erinnert durch die »zwetschgenbrühfarbenen« Sputa des Patienten, durch die Bezeichnung »rothe« Hepatisation. In der That müssen wir die ausgesprochen rothe, leberartige Färbung des infiltrirten Lungentheils mehr dem ergossenen als dem in Gefässen enthaltenen Blute zuschreiben, da die Quantität des letzteren ziemlich genau im umgekehrten Verhältnisse steht zu der Quantität des Exsudates, mithin schon jetzt geringer ist, als z. B. im Stadium der blutigen Anschoppung. Die grössere Schwere und Derbheit der hepatisirten Lunge, der vollständige Ausschluss der Luft beruhen darauf, dass nunmehr auch der letzte Rest des Infundibular- und Alveolarlumens

1) l. c.

durch eine feste Masse erfüllt ist. Streicht man mit dem Messerrand über di Schnittfläche hin und betrachtet dieselbe darauf im spiegelnden Lichte, so sieht ma die kleinen Exsudatpfröpfe in Form rundlicher Höckerchen über das Niveau hervor springen, fühlt sie auch wohl bei der Betastung. Man nennt dies die pneumonische Körnung Granulation. (Fig. 124.) In diesem dichten wirklich leberartigen Parenchym pflanzt sich de inspiratorische Ton, wie er beim Einstreichen der Luft in die Trachea und die grösseren Bron chien entsteht, ohne dass seine Klangfarbe we sentlich geändert würde, bis zum Ohre des Arz tes fort, welches dieser aussen an den Thora anlegt. Man hört das bronchiale Athmen höchstens gemischt mit etlichen grossblasigen Rasselgeräuschen, aber nicht mehr übertönt und verändert durch vesiculäres Athmen oder feinblasiges Rasseln. Der Percussionston ist vollkommen leer geworden, bis auf halbe Centimeter kann man den Umfang des Entzündungsheerdes bestimmen.

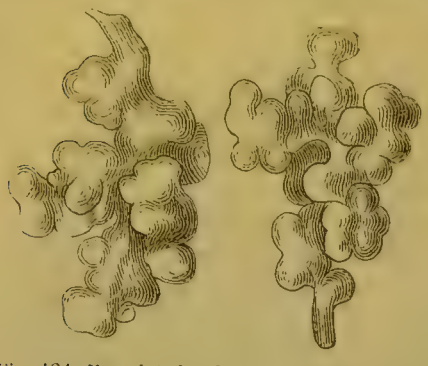

Fig. 121. Exsudatpfröpfe, mittelst Abstreichen der gekörnten Schnittfläche einer hepatisirten Lunge gewonnen. Dieselben eignen sich besonders, um die Formen des Infundibularraumes, dessen Abguss sie darstellen, zu studiren. Vergl. § 392. 1/30.

§ 448. Drittes Stadium. Gelbe Hepatisation. Nachdem die rothe Hepatisation — wie wir sahen — ohne alles Zuthun des eigentlichen Lungengewebes zu Stande gekommen, bildet der nachträgliche Eintritt parenchymatöser Texturveränderungen den eigentlichen Mittelpunct des nun folgenden Stadiums. Was wir in Fig. 123 vergeblich suchen, nämlich eine üppige Zellenbildung seitens der präexistirenden Bindegewebs- und Epithelzellen des Alveolarparenchyms, finden wir in Fig. 125 reichlich vertreten. In allen Gefässinterstitien finden sich Haufen von jungen Zellen, die ganze innere Oberfläche ist mit einer mehrfachen Lage von epithelialen Elementen bedeckt, welche mit Lymphkörperchen reichlich gemischt sind. Wir haben hier in der That die Andeutung einer ächten katarrhalischen Entzündung und werden auf diesen Punct specieller zurückzukommen haben. Zunächst nun bewirkt die parenchymatöse Infiltration eine weitere Volumszunahme, eine noch grössere Schwere, Prallheit und Dichtigkeit des entzündeten Lungentheils: die pneumonische Körnung ist wegen der Anschwellung der Septa weniger ausgesprochen als früher. Am auffallendsten aber ist die Veränderung der Farbe, welche aus dem Dunkelrothbraunen in das Röthlichgelbe und endlich Weisslichgelbe übergeht. Als die Hauptursache hiervon ist unstreitig der Umstand anzusehen, dass durch das neuhinzugetretene Infiltrat die Blutgefässe unter einen äussern Druck gerathen, welcher das Ein- und Durchströmen des Blutes beeinträchtigt. Ausserdem will es gerade die Oertlichkeit des Infiltrates dicht um und zwischen den Blutgefässen, dass die Farbe des noch vorhandenen Blutes weniger zur Geltung kommt: endlich drittens haben wir die bereits beginnende Entfärbung der extravasirten rothen Blutkörperchen in Anschlag zu bringen, welche speciell eine Abblassung des Infiltrates und ein Prävaliren des durch die farblosen Blutkörperchen angegebenen weisslich-eitrigen Farbentons bewirkt.

Uebrigens würden wir sehr irren, wenn wir annehmen wollten, dass die gelbhepatisirte Lunge schon während des Lebens denselben hohen Grad von Anämie dargeboten habe, den sie post mortem darbietet. Es ist mir nämlich stets geglückt, die gelbhepatisirte Lunge, wenn sie auch beim Herausnehmen gar kein Blut mehr enthielt, vollständig und ohne sehr bedeutenden Druck zu injiciren. Das heisst soviel als: der weiche, elastische Druck, unter welchen die Lungencapillaren seitens des Exsudates gesetzt sind, wird durch die Kraft des lebendigen Herzens zwar überwunden, wird aber das Herz matt und hört endlich gar zu schlagen auf, so genügt dieser Druck, um das Blut aus den Capillaren hinauszudrängen und ihm bei der allgemeinen Ausgleichung post mortem einen Platz etwa im Herzen oder in den grossen Körpervenen zu verschaffen.

§ 449. Viertes Stadium. Eitrige Infiltration, Resolution. Wie das Stadium der gelben Hepatisation durch eine Veränderung des Parenchyms, so wird das Endstadium der Pneumonie durch eine Metamorphose des Exsudates eingeleitet. Während nämlich das Parenchym noch eine Weile in seiner eitrig-katarrhalischen Zellenproduction fortfährt, lösen sich überall die Verbindungen, in welchen das Exsudat bis dahin mit der Oberfläche der Alveolen gestanden hatte; die feinen Fibrinfäden, welche wir in Fig. 123 noch hier und da hinüber und herüber ziehen sehen, schmelzen mit dem übrigen Fibrin zu einer weichen, amorphen Gelatine, welche die farblosen und die Ueberreste der farbigen Blutkörperchen einschliesst und zu einem lose im Lumen des Alveolus liegenden Klümpchen vereinigt. (Fig. 125.) Dass diese Gallerte auch zahlreiche von der Wandung stammende Elemente aufnimmt, ist mir darum wahrscheinlich, weil man sehr gewöhnlich grosse Mengen schwarzen körnigen Pigmentes in ihr antrifft, welches mit dem bekannten Lungenschwarz vollkommen übereinstimmt. Dieses Pigment (s. Fig. 122) ruhte früher in den Interstitien und Zellen des Lungenbindegewebes und kann nur durch eine Ausschwemmung oder Auswanderung der schwarzen Zellen an die Oberfläche gelangt sein.

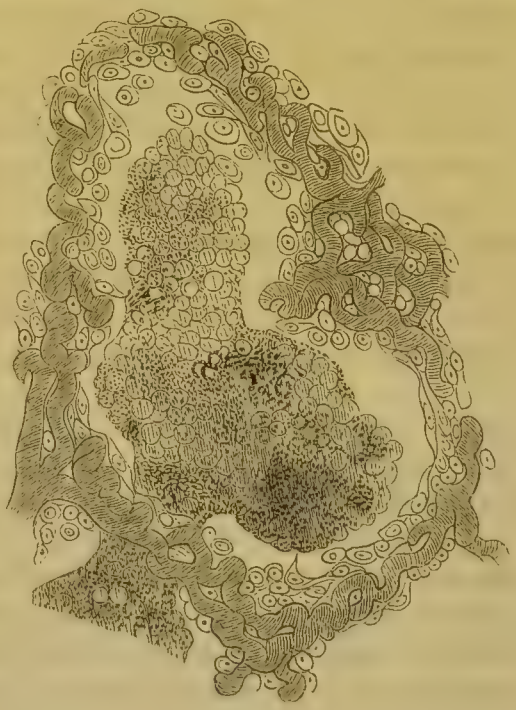

Fig. 125. Croupöse Pneumonie in einem späteren Entwicklungsstadium. Schmelzung des Exsudats. Katarrhalische Desquamation der Alveolarwand. $^1/_{300}$.

Anlangend den chemischen Theil der Fibrinmetamorphose, so habe ich mich bereits früher (§ 39) für eine Umwandlung des Faserstoffes in Schleim ausgesprochen. Dies geschah im Hinblick auf das veränderte Verhalten des Exsudates gegen Essigsäure. Essigsäure, welche während der rothen Hepatisation nur dazu dient, das Exsudat aufzuklären und die Fibrinfäden zu lösen, bewirkt jetzt eine

deutliche Mucinfällung. Doch ist hierbei wohl im Auge zu behalten, dass dieses Mucin, welches wir in den späteren Stadien der Lungenentzündung finden, auch aus einer andern Quelle stammen, dass es z. B. einer schleimigen Metamorphose der zelligen Elemente seine Entstehung verdanken kann, während andrerseits das Fibrin in eine lösliche Modification übergegangen sein kann, welche nicht nothwendig Schleim zu sein braucht.

So lösen sich also die starren Massen, welche das Alveolarparenchym füllen, allmählich in eine schlüpfrige, schleimige Substanz auf, die mit der Zeit immer dünnflüssiger wird. Streicht man jetzt mit dem Scalpell über die grauweisse, immer noch blutarme Schnittfläche hin, so bemerkt man keine Spur von Granulation mehr, während eine reichliche Quantität purulenter Flüssigkeit an der Messerklinge herabläuft. Abgeschnittene Stücke des Organes kann man wegen der grossen Schlüpfrigkeit kaum in den Händen halten.

Das ganze letzte Stadium kann als eine Vorbereitung zur Entfernung des pneumonischen Exsudates angesehen werden. Die Entfernung wird nämlich nur zum kleinsten Theil auf dem Wege der fettigen Entartung und der Resorption des Detritus bewerkstelligt, die Hauptmasse des Exsudates wird expectorirt, gelangt per sputum nach aussen. Hierfür aber sind die Verhältnisse an sich so ungünstig, wie möglich. Die Infundibula communiciren nur durch eine verhältnissmässig kleine Oeffnung mit dem zuführenden Bronchus. An den Fibrinabgüssen, Fig. 124, stellt der Stiel *a* das Lumen derjenigen Oeffnung dar, durch welche sich die ganze voluminöse Frucht, welche an diesem Stiele hängt, entleeren soll. Dies ist offenbar nur dann möglich, wenn sie die ursprüngliche Starrheit gänzlich verloren hat, wenn sie in einen halbflüssigen Zustand übergegangen ist. Dann mag ein kräftiger Exspirationsstoss genügen, um den Pfropf durch die enge Oeffnung hindurch zu befördern und so das Infundibulum seines abnormen Inhaltes zu entlasten. In der Regel geht der Entleerung eine gänzliche Verflüssigung des Exsudates zu »citrigem Schleim« voran, da wir die Abgüsse der Infundibula doch im Ganzen nur spärlich im Sputum coctum der Pneumoniker antreffen.

§ 450. Wie die Entleerung fortschreitet, lässt die Anämie nach; ja das Blut pflegt jetzt mit relativ grösserer Gewalt zurückzukehren, so dass, wenn Alles der Luft wieder zugänglich ist, eher eine dunklere Röthung des erkrankt gewesenen Theiles resultirt. Dies rührt von einer gewissen Erschlaffung namentlich der contractilen und elastischen Theile her, Folge der langdauernden hochgradigen Ernährungsstörung. Schon im Stadium der Resolution kann diese Erschlaffung so bedeutend sein, dass das Parenchym bei leichtem Druck unter der Pleura einbricht. Die entstandene Lücke füllt sich dann schnell mit Eiter und täuscht einen subpleuralen Abscess vor. Der Elasticitätsmangel bleibt übrigens noch lange Zeit nach der Heilung zurück und weicht erst allmählich besseren Ernährungsverhältnissen, ein Umstand, welchen der behandelnde Arzt stets wohl im Auge behalten sollte.

§ 451. Im Vorstehenden haben wir den typischen Verlauf der Lungenentzündung geschildert, wie er entweder nur einen Lungenlappen befällt, oder wie er, was noch häufiger ist, mehrere Lungenlappen nach einander oder gar gleichzeitig

zu ergreifen pflegt. Wir haben nur im Vorübergehen die Puncte angedeutet, an welchen sich Nebenwege von der Hauptstrasse abzweigen und wollen jetzt zurückkehren, um diesen Nebenwegen nachzugehen. Es sind dies die Varietäten und abnormen Ausgänge der Lungenentzündung.

§ 152. a) Ausgang in Gangrän. Zwei Momente sind es hauptsächlich, welche den Uebergang eines entzündlich infiltrirten Lungenabschnittes in Gangrän prädisponiren. Das eine finden wir in dem Bestehen etwelcher bronchiectatischer Höhlen mit putridem Secret innerhalb des pneumonischen Lappens. Hier dürfen wir in den meisten Fällen die übelbeschaffene Bronchiectasie selbst als die Ursache der Entzündung ansehen und uns vorstellen, dass auch der putride Charakter der späteren Metamorphose des Infiltrates aus dem putriden Inhalt der Bronchiectasie direct übertragen sei.

Anders verhält es sich in jenen Fällen von Lungengangrän, in welchen sich das putride Element — so zu sagen — autochthon entwickelt. Hier handelt es sich, wie mich eigene Untersuchungen gelehrt haben, meist um ein besonders starkes Hervortreten des hämorrhagischen Elementes im Stadium der Exsudation. Wir werden an einer andern Stelle den circumscripten Lungenbrand als den typischen Ausgang des hämorrhagischen Lungeninfarctes kennen lernen. Bei letzterem sind die Lufträume geradezu mit geronnenem Blute gefüllt, die Circulation steht vollständig still, und da bekanntlich kein Körper unter sonst günstigen Bedingungen so leicht fault als geronnenes Blut, so verstehen wir es, wie beim hämorrhagischen Infarct der Lunge die Gangrän mit Nothwendigkeit eintreten muss. Es giebt aber pneumonische Exsudate, welche an rothen Blutkörperchen und Fibrin so reich sind, dass der Unterschied vom hämorrhagischen Infarct sehr gering ausfällt und ein ungeübter Beobachter geradezu in Zweifel kommen könnte. Dann darf es uns also nicht Wunder nehmen, wenn gleiche Ursachen gleiche Wirkungen haben und auch hier sich Gangrän einstellt.

In Beziehung auf die Erscheinungen der Gangrän ist neuerdings die hervorragende Betheiligung pflanzlicher Parasiten an dem Zersetzungsprocesse hervorgehoben worden. Nach *Leyden* und *Jaffé* bestehen die bei Lungenbrand im Sputum vorkommenden gelblichweissen, breiigweichen Pfröpfe von Hirse- bis Bohnengrösse mit glatter Oberfläche und von vorzugsweise üblem Geruche, neben einer Menge feiner und feinster Fetttröpfchen, Fettkrystallen, Pigmentkörnchen, elastischen Fasern aus einer ungeheuren Masse kleiner Körnchen und kurzer Stäbchen, welche bei Zusatz von etwas Flüssigkeit in eine lebhaft schwärmende Bewegung gerathen. Nach der Ansicht der genannten Autoren haben wir es hier mit den Schwärmsporen eines Pilzes, und zwar mit Abkömmlingen der im Munde auftretenden Leptothrix buccalis zu thun. Sie glauben, dass die Keime dieser Pilzform stets in grosser Menge die Luftwege hinaufwandern und in die Lunge gelangen, aber nur dann zur Multiplication und höheren Entwicklung kommen, wenn sie in einem fauligen Heerde, in einer stagnirenden, faulen Flüssigkeit (Bronchiectase) einen geeigneten Boden dafür finden. Nach den neuesten Untersuchungen von *Joh. Lüders* »brauchen wir nicht einmal auf die Einwanderung von der Luftröhre her zu recurriren; die Keime sind überall in Form ruhender Vibrionen gegenwärtig und bereit, zu weiteren

Entwicklungen zu schreiten, wenn das Medium, in welchem sie sich befinden, zu faulen anfängt. Für das Blut ist die Gegenwart ruhender Vibrionen ganz speciell nachgewiesen und gezeigt, dass sich die ruhenden Vibrionen in bewegte Vibrionen verwandeln, sobald das Blut abstirbt.

Im Uebrigen setzen sich die Erscheinungen der Gangrän aus den Vorgängen bei der Fäulniss des Blutes, der Protoplasmazellen, der leimgebenden Substanzen und des elastischen Gewebes zusammen, wie wir sie in den §§ 11 u. 19 geschildert haben. Beim diffusen Lungenbrande ist das Parenchym auf eine grössere Strecke hin in eine graugrünliche, höchst missfarbige und übelriechende Pulpe verwandelt, innerhalb deren sich die resistenteren Gebilde, namentlich die Gefässwandungen mit den daran sich anlehnenden elastischen Faserbündeln lange Zeit erkennbar erhalten, während alle übrigen geformten Theile zu Grunde gehen. Hier und da bilden sich durch die theilweise Expectoration der Brandjauche Höhlen mit zerrissenen, fetzigen Wandungen. An der Peripherie des Brandheerdes findet man einen mehr allmählichen Uebergang in frisch hepatisirtes Lungengewebe; pneumonische Infiltrate jüngeren Datums und offenbar erst hervorgerufen durch das Bestehen des Brandheerdes. Nur bei ganz geringer Ausdehnung der brandigen Veränderungen und namentlich dann, wenn der Brand erst in einem späteren Stadium eintritt, wenn bereits eine kräftige Reaction des Lungengewebes begonnen hat, ist an eine Heilung derartiger Zustände zu denken; die Heilung erfolgt mit den gewöhnlichen Mitteln. Wir werden ihrer bei Gelegenheit der umschriebenen Gangrän zu gedenken haben.

§ 453. b) Ausgang in Phthisis. Wir haben bei der Betrachtung der gelben Hepatisation auf den ausgesprochenen katarrhalischen Zustand hingewiesen, in welchen die Alveolarwand eintritt, indem sie den Entzündungsreiz durch ein productives Verhalten ihrer zelligen Elemente beantwortet. Das Epithelium verhält sich dabei ganz in derselben Weise, wie bei der katarrhalischen Pneumonie. Es liefert grössere, protoplasmareiche, rundliche oder rundlicheckige Zellen, welche sich dem übrigen Inhalte der Alveolen beigesellen. Für gewöhnlich ist indessen diese homologe Epithelbildung nur eben angedeutet und tritt gegen die Production von Eiterkörperchen, verbunden mit einer kräftigen serösen Durchfeuchtung des Ganzen zurück. Es giebt aber Fälle, wo die croupöse Ausschwitzung gewissermassen nur als Einleitung zu einer ächten katarrhalischen Pneumonie figurirt; wo das vorhandene fibrinöse Exsudat demnächst in eine trockne, zellenreiche Absonderung der Alveolarwand eingeschlossen wird und mit ihm der Necrobiose anheimfällt. Umsonst erwartet dann der Arzt die Resolution des pneumonischen Heerdes und muss sich später überzeugen, dass er es mit einer allerdings acut entstandenen käsigen Pneumonie zu thun hat. Der weitere Verlauf unterscheidet sich dann nicht von den gewöhnlichen Erscheinungen der Phthisis bronchopneumonica.

§ 454. c) Ausgang in Abscessbildung. Auch dieser Ausgang wird durch das Verhalten nicht des Exsudats, sondern des Parenchyms herbeigeführt. Er droht dann, wenn sich die Zellenproduction in der Alveolarwand nicht in den gewöhnlichen Schranken hält, wenn sie excessiv wird und zur Auflösung und Verflüs-

sigung des Halt und Form gebenden interstitiellen Bindegewebes führt. Es bilden sich dann zunächst kleine, mit Eiter und den Trümmern der Lungenstructur gefüllte Hohlräume. Diese können unter Einschmelzung der zwischenliegenden confluiren und so zur Bildung grösserer Abscesse und endlich eines ganz grossen, etwa einen halben bis ganzen Lobus einnehmenden Abscesses Veranlassung geben. Zu jeder Zeit aber kann auch die reactive Entzündung an der Peripherie des Heerdes eine kräftige und den weiteren Fortschritt hemmende Keimgewebsmembran zu Stande bringen, welche sich sofort gegen den Abscess als Granulationsfläche verhält, in der Eiterbildung noch eine Zeit lang verharrt und sich endlich mehr und mehr zusammenzieht und dadurch die Abscesshöhle selbst verkleinert.

6. Embolische Pneumonie.

§ 155. Welcherlei Zustände am Lungenparenchym durch die Einwanderung grobkörperlicher Partikel in den kleinen Kreislauf hervorgebracht werden, hängt zwar, wie das Experiment sagt, in jedem Falle von der Grösse dieser Partikel und noch mehr von ihrer chemisch-physikalischen Beschaffenheit ab, in der menschlichen Pathologie aber handelt es sich, soviel bis jetzt bekannt ist, stets nur um einen Fall. Irgendwo im Körper ist ein Entzündungs- und Eiterungsprocess etablirt, eine Operationswunde, ein Knochenbruch, eine Entbindung etc. haben hierzu Veranlassung gegeben. Die Venen, welche innerhalb dieses Heerdes verlaufen, sind mit Thromben gefüllt. Die Thrombose reicht bis in die grösseren Körpervenenstämme, hier zerfällt und erweicht das Gerinnsel, die Trümmer gelangen durch das rechte Herz in die Pulmonalarterie und keilen sich in einem ihrer Grösse entsprechenden Zweige derselben ein (s. § 185 ff. 194 ff.). Diese Emboli nun sind von stark reizender Beschaffenheit. Weniger chemische Substanzen, welche sich bei der anderweiten Zersetzung von Eiweisskörpern wohl bilden dürften, als gewisse Fermente — vielleicht die stets in grosser Menge vorhandenen Vibrionen — drücken dem ganzen Process den Stempel einer septischen Entzündung auf. Während wir bei der Injection von indifferenten Körpern, z. B. Wachskügelchen, in der Arteria pulmonalis immer nur eine Art indurativer Entzündung erzielen, ist in unserm Falle Eiterung eine unvermeidliche, Necrose eine gewöhnliche Erscheinung. Wegen dieses regelmässigen »Ausgangs in Eiterung« einerseits, wegen der secundären Entstehung andererseits ist dann auch die Bezeichnung der embolischen Pneumonie als »metastatischer Abscess« in Brauch gekommen.

§ 156. Hat man, was nicht selten geschieht, neben den weiter vorgeschrittenen Stadien unserer Entzündung Gelegenheit, auch die ersten Anfänge derselben zu studiren, so fällt uns vornehmlich die tiefdunkelrothe Färbung, Schwellung und Verhärtung eines scharfumschriebenen keilförmigen Abschnittes des Lungenparenchyms ins Auge. Die Verstopfung der zuführenden Arterie (Fig. 126 *A*) hat eine so enorme, zunächst statische Hyperämie ihres Stromgebietes herbeigeführt, dass die prall gefüllten Capillaren hie und da gerissen und neben dem anderweitigen Transsudate eine grosse Quantität von rothen Blutkörperchen in die Alveolarlumina ausgetreten sind. Diese Bluttranssudation — wie ich den Vorgang zur Abzweigung von der entzündlichen Exsudation einerseits und der Extravasation andrerseits nen-

nen möchte — ist erst das Vorspiel der eigentlichen Entzündung und bildet als die nächste Folge der Gefässverstopfung mit dieser zusammen den Insult, dem gegenüber sich die Entzündung als eine Reaction des Organismus oder wenigstens als etwas Hinzutretendes, Secundäres verhält. Je mehr Blut bei diesem ersten Insult wirklich zur Oberfläche gelangt, je mehr sich aus der langsameren Strömung in den Capillaren eine wirkliche Stase entwickelt, um so ausgesprochener wird in dem folgenden Process das brandige Moment sein, denn Stasis ist Tod und, wie wir schon erwähnten, ist gerade das stagnirende Blut, wenn es sich in einem feuchten und von der atmosphärischen Luft nicht abgeschlossenen Raume befindet, zu fauligen Umsetzungen ausserordentlich geneigt. Zur Entzündung und Neubildung aber bedarf es der fortwährenden Erneuerung des Blutes eben so sehr, wie zu der normalen Ernährung; Entzündung und Neubildung werden sich also unter Umständen in gewissen mittleren Regionen des Heerdes überhaupt gar nicht einstellen, woraus sich dann die immerhin zu betonende Mannigfaltigkeit des anatomischen Bildes in den späteren Stadien erklärt.

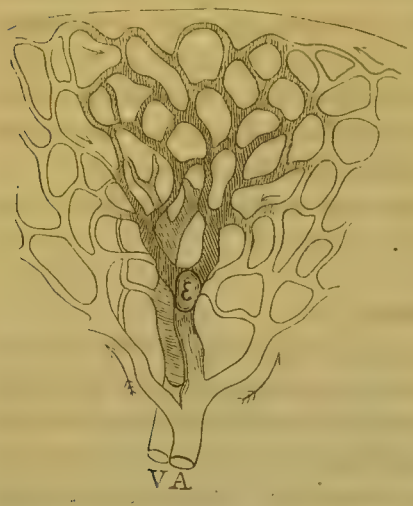

Fig. 126. Schematische Darstellung der embolischen Lungenhyperämie. *A.* Kleine Arterie, bei *E* durch einen Embolus verstopft. *V.* Kleine Vene, bis in den Stamm hinein durch ein Blutgerinnsel erfüllt. Der schraffirte Theil des Capillarnetzes ist der statisch-hyperämische Verbreitungsbezirk der Arterie, welcher demnächst der Sitz einer hämorrhagischen Exsudation wird. Die Pfeile deuten die Collateralwege an, von denen aus die abnorme Füllung zu Stande kommt. Ein ähnliches Schema hat *C. O. Weber* gegeben.

§ 157. Die Entzündung an sich bietet uns das typische Bild einer eitrigen Infiltration mit nachfolgender Abscessbildung. Der Ort, an welchem sich die Eiterzellen bilden, ist unstreitig im Bindegewebe der Alveolar- und Infundibularsepta zu suchen. Von hier dringen die Eiterkörperchen wandernd an die freie Fläche und füllen von der Seite her die für die Luft bestimmten Räumlichkeiten mehr und mehr an. Ist dies geschehen, so präsentirt sich eine ziemlich starre Hepatisation, an deren Schnittfläche das unbewaffnete Auge auf weisslichgrauem Grunde sehr zierliche rothe Linien und Kreise gewahrt. Der graue Grund ist das eitrige Infiltrat, die rothen Linien sind die Alveolarsepta, deren Blutgefässe bis dahin noch wegsam und mit Blut gefüllt sind. In dem ausgedrückten Exsudat weist das Mikroskop neben den gewöhnlichen, hier meist zusammengeballten und aneinander haftenden Eiterkörperchen zahlreiche grössere Zellen nach, welche ich mir in einer näheren Beziehung zu den Alveolarepithelien denke, einmal, weil sie den Zellen der katarrhalischen Pneumonie sehr ähnlich sind und dann, weil sie gar nicht selten endogene Zellenbildung erkennen lassen.

Die Abscessbildung folgt der Infiltration auf dem Fusse nach. Unter der gänzlichen Auflösung des bis dahin stützenden und zusammenhaltenden Parenchyms schmilzt die gesammte starre Hepatisation zu einem gelben, rahmigen Eiter ein, in welchem nur wenige Trümmer des Alveolargerüstes, namentlich elastische Fasern

und Arterienwandungen flottiren. Der betreffende Theil des Parenchyms ist damit geradezu ausgeschieden, vernichtet, eine Abscesslücke ist an seine Stelle getreten.

§ 458. Betrachten wir nun die verschiedenartigen Zustände, welche sich aus der Combination der hämorrhagischen Hyperämie einerseits und der eitrigen Entzündung andererseits ergeben. Da haben wir 1) den Fall, wo durch einen grösseren Embolus ein grösserer, etwa den fünften Theil eines Lobus versorgender Arterienast verstopft ist. Die collaterale Füllung dieses Stromgebietes ist eine sehr vollständige, aber auch die Gefahr der Stagnation eine sehr naheliegende, es entwickelt sich daher ein Zustand, welcher dem hämorrhagischen Infarct möglichst nahe kommt. Die Entzündung bleibt auf die Grenzen des Heerdes beschränkt; hier finden wir eine linienbreite Zone, sei es eitrig filtrirt, sei es bereits verflüssigt: wir haben den Eindruck einer umschriebenen Necrose und einer sequestrirenden, die Ausstossung des Necrotischen bezweckenden Eiterung. Den diametralen Gegensatz hiezu bildet 2) der Fall, wo ein sehr bröcklicher Embolus auf den verschiedenen Theilungsstellen, welche er zu passiren hatte, in zahlreiche Trümmer zerschellt ist, von welchen jedes nur ein relativ kleines Gefäss obturirt. Dann finden wir in dem betreffenden Lungenlappen eine grosse Zahl hanfkorn- bis kirschengrosser Heerde, durch und durch hepatisirt oder in eitriger Schmelzung begriffen. Die Stagnation des Blutes ging hier nicht bis zur Stasis, sondern nur so weit, als etwa eine entzündliche Hyperämie auch gegangen sein würde, so dass sich der ganze Process als eine umschriebene eitrige Entzündung ohne eigentliche Necrose darstellen konnte. Inmitten dieser beiden Extreme liegen aber noch sehr mannigfaltige Combinationen; so findet man beispielsweise nicht selten kleine durchaus hämorrhagische Heerde, welche von schmalen Entzündungshöfen umgeben sind; ein andermal steht die Ausbreitung der Entzündung in gar keinem Verhältniss zu der Kleinheit des verstopften Gefässes, die Hepatisation — freilich dann nicht immer eine eitrige, sondern eben so oft eine croupöse Infiltration — erstreckt sich über einen halben oder ganzen Lobus etc.

§ 459. Charakteristisch und bis jetzt nicht recht aufgeklärt ist die oberflächliche, subpleurale Lage der meisten metastatischen Abscesse. Selten finden wir sie in der Mitte des Organes nach der Lungenwurzel zu. Daher denn auch die nie fehlende Betheiligung der Pleura an dem Entzündungsprocesse. Eine ursprünglich adhäsive Entzündung mit abundantem serösem Transsudat, welche sehr bald in die purulente Form übergeht (§ 264), ist der gewöhnliche Befund. Die Ansteckung erfolgt mittels Diffusion putrider Flüssigkeit aus dem Abscess oder Brandheerd in die Pleurahöhle. Die Continuität der Pleura bleibt hierbei gewöhnlich ungestört, ja es ereignet sich nicht selten das Auffallende, dass gerade die Stelle der Pleura, unter welcher der Abscess liegt, keine ostensible Veränderung zeigt, während ringsum Alles mit einer gelblichweissen zähen Exsudatschicht überzogen ist. Man darf wohl annehmen, dass es hier deshalb nicht zur Exsudation kommen konnte, weil die Pleuragefässe durch den Druck des lobulären Infiltrates von vornherein unwegsam geworden waren, später aber der Eintritt der Gangrän die Möglichkeit der Entzündung ausschloss. Bisweilen erfolgt eine Perforation der Pleura entweder

über der Mitte des Heerdes oder am Rande: die macerirten, erweichten und halbverflüssigten Bindegewebsfasern weichen auseinander und gestatten dem Eiter, der Jauche und der Luft Zutritt zur Pleurahöhle. Dass durch diese Katastrophe die Gefahr des Zustandes unendlich vermehrt wird, liegt auf der Hand. War bis dahin vielleicht die Pleuritis in mässiger Intensität verlaufen, so wird sie nach der Perforation sofort den allermalignesten Charakter annehmen, so dass in der That jede Hoffnung auf die Möglichkeit einer Heilung aufzugeben ist.

7. Krankheiten der Lunge in Folge von Anomalieen des Herzens.

§ 460. Bei der nahen Beziehung, in welcher Herz und Lunge, Herzfunction und Lungenfunction zu einander stehen, können wir uns nicht wundern, wenn bei Krankheiten des Herzens die Lunge unter allen Organen des Körpers am frühesten in Mitleidenschaft gezogen wird. Insbesondere sind es die Circulationshindernisse im linken Herzen (Insufficienz und Stenose der Mitralis und der Aortenklappen), welche fast ausnahmslos eine »Erhöhung des Blutdrucks im kleinen Kreislaufe« (p. 193) und im Anschluss hieran eine Reihe von Anomalieen des Respirationsapparates zur Folge haben.

§ 461. 1) Bronchialkatarrh. Die grösseren Bronchien haben zwar ihre besonderen aus dem Körperkreislaufe stammenden Gefässe (die Artt. und Venn. bronchiales), welche gegen Erhöhung des Blutdrucks im kleinen Kreislaufe an sich indifferent sein würden, nach den Untersuchungen von *Rossignol* aber finden sich ziemlich weite Anastomosen zwischen diesen und den eigentlichen Pulmonalgefässen vor und so erklärt es sich, warum bei den meisten Individuen, welche an Insufficienz und Stenose der Mitralklappe leiden, in einer andauernden statischen Hyperämie der Bronchialschleimhaut eine starke Disposition zu katarrhalischer Entzündung gegeben ist, warum höchst hartnäckige und leicht recidivirende Bronchialkatarrhe zu den gewöhnlichen Symptomen jenes Leidens gehören.

§ 462. 2) Die braune Induration der Lunge. Diese wurde früher allgemein als eine eigenthümliche Form chronischer Entzündung aufgefasst. *Rokitanski* glaubt in ihr eine Hypertrophie des Lungenbindegewebes verbunden mit einer diffusen, bräunlichen, der Lunge einen icterischen Anstrich gebenden Pigmentirung zu erkennen. Und in der That darf uns eine solche Deutung nicht überraschen. Die Lungen erscheinen nämlich bei der Herausnahme aus der Brusthöhle sehr schwer, gedunsen, prall und derb, aber nicht infiltrirt, nicht einmal ödematös, sondern überall mässig lufthaltig; dabei bräunlichgelb angeflogen, und was das Wichtigste ist, bei der mikroskopischen Betrachtung eines frischen Segmentes macht sich eine ganz entschiedene Verdickung der Alveolar- und Infundibularsepta geltend, welche man ohne Zweifel als die nähere Ursache der ganzen Anomalie ansprechen muss. Die Deutung dieser Verdickung als entzündliche Induration war eine voreilige. Wenn auch eine gewisse Vermehrung des interstitiellen Bindegewebes nicht in Abrede gestellt werden kann und soll, so müssen wir doch den Hauptnachdruck nicht hierauf, sondern auf den Zustand der Capillaren legen. Diese sind in hohem Grade verlängert und erweitert. Injicirt man eine braunindurirte Lunge mit einer

transparenten Leimmasse (*Buhl*), oder legt man abgebundene Lungenstücke mit guter natürlicher Injection in Salzsäure und dann in Spiritus (*Colberg*), so kann man in dem einen wie in dem andern Falle an mittelfeinen Schnitten die interessante Thatsache constatiren, dass sich die bekannten Capillargefässranken, welche die Septa der Alveolen überziehen, ungleich weiter als unter normalen Verhältnissen in das Lumen der Alveole hereinwölben, dabei beträchtlich erweitert sind und an den Umbeugestellen oft geradezu varicös erscheinen (Fig. 127). Die Erweiterung beläuft sich bis auf 0,01—0,02 Mm. mittleren Durchmesser, während die Durchmesserschwankungen an normalen Capillaren stets zwischen 0,003—0,007 Mm. gefunden werden. Natürlich wird durch die allseitige stärkere Prominenz der Capillarschlingen das Lumen des Alveolus wesentlich verkleinert, daher der spärliche Luftgehalt dieser Lunge. Zur Erklärung der älteren Ansicht muss aber bemerkt werden, dass, wenn das Blut aus den Capillarschlingen entleert ist, wie an frisch entnommenen Schnitten immer der Fall, wir das Capillargefäss als solches nicht mehr an den übrigen Wandungsbestandtheilen unterscheiden können und das Ganze als einfache Verdickung der Alveolarsepta imponirt. Auch die grösseren Interlobulargefässe, namentlich die Aeste der Arteria pulmonalis sind beträchtlich erweitert, doch macht sich gerade hier neben der Gefässectasie auch eine nicht unerhebliche Hyperplasie des interlobulären Bindegewebes geltend, eine Erscheinung, welche wir auch bei der Leber und den Nieren Herzkranker, sowie überall da finden, wo langdauernde passive Hyperämieen eingewirkt haben.

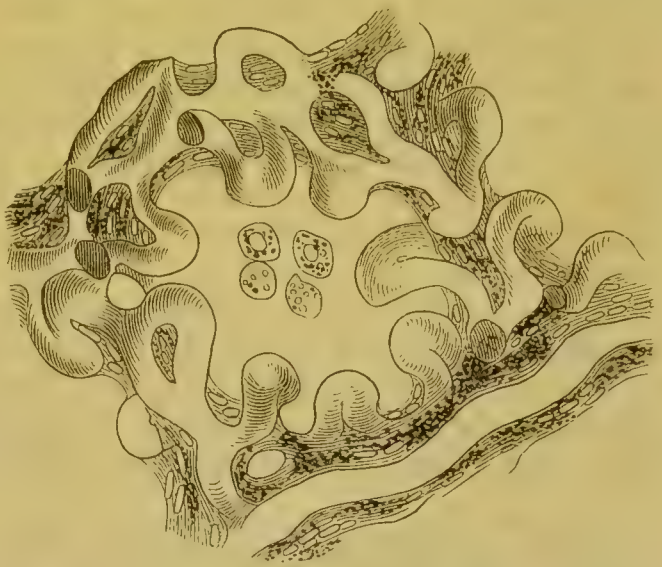

Fig. 127. Braune Induration. Eine Lungenalveole mit ectatischen Capillargefässen und Pigmentablagerung theils in dem Bindegewebe der Septa, theils in den katarrhalischen Zellen, welche sich im Lumen finden. $^1/_{400}$.

In Folge der anhaltenden Hyperämie des Lungenparenchyms kommt es hie und da zu minimalen Zerreissungen der Capillar- und Uebergangsgefässe. Das ergossene Blut wird, je nachdem es frei an die Oberfläche der Alveolen herantritt oder in dem Parenchym liegen bleibt, ein verschiedenes Schicksal haben. Im erstern Falle wird es mit dem Sputum entleert und ertheilt diesem eine leicht gelbliche Färbung, im letztern Falle giebt es den Anstoss zu der mehrerwähnten gelbbraunen Pigmentirung der Lunge, welche neben der innern Volumszunahme das hervorstechendste makroskopische Merkmal bildet. Sieht man genauer zu, so bemerkt man neben der diffusen Imbibition sowohl unter der Pleura als namentlich auf der Schnittfläche braune und gelbe Puncte neben frischen rothen Extravasatheerdchen. Die braunen und gelben Puncte rühren von körnigen Pigmentniederschlägen her,

welche offenbar an solchen Stellen zurückgeblieben sind, wo vorher Extravasationen stattgefunden hatten. Das Pigment ist zum Theil frei, zum Theil in Zellen eingeschlossen, ähnlich wie bei der Kohlen- und Eisenlunge (Fig. 127). Dabei verdient es erwähnt zu werden, dass die Pigmentkörnchen besonders auch in solchen Zellen gefunden werden, welche frei im Lumen der Alveolen liegen und von den Autoren für abgestossene Epithelzellen erklärt werden. Dass dieses »Pigment der Epithelzellen« erst in der Alveole entstanden sein sollte, ist deshalb sehr unwahrscheinlich, weil die Bildung fester Pigmentkörper aus gelöstem Blutfarbstoff mindestens einige Wochen in Anspruch nimmt, mithin viel längere Zeit, als sich jene sogenannten Epithelzellen überhaupt in der Alveole aufhalten. Die Pigmentkörnchen können also nur aus dem bindegewebigen Parenchym ausgewandert sein und da sie von selbst die Richtung nach der freien Oberfläche schwerlich einschlagen dürften, so kommen wir ganz naturgemäss zu der Vorstellung, dass sie von den Zellen, in welche wir sie eingeschlossen finden, mitgenommen sind, mithin, dass diese Zellen selbst an die Oberfläche ausgetretene Wanderzellen und nicht eigentliche Epithelzellen sind. Dafür spricht auch ihre Kleinheit gegenüber denjenigen Elementen, welche bei der katarrhalischen Pneumonie die Alveole füllen. Die eigentlichen Epithelien der Alveole sind, soweit meine Beobachtungen reichen, ganz unverändert; überhaupt müssen wir mit der Annahme eines desquamativen Alveolarkatarrhs sehr zurückhaltend sein, da die Lungenepithelien erwachsener Individuen zu den weniger irritabeln Elementen des Körpers zu zählen sind.

§ 463. 3) Der hämorrhagische Infarct und die circumscripte Gangrän der Lunge. Hierunter verstehen wir die vollständige Erfüllung der Lufträume eines umschriebenen Theiles der Lunge mit extravasirtem Blut. Erinnern wir uns dessen, was wir oben bei Gelegenheit der hämorrhagischen und brandigen Pneumonie, sowie bei Gelegenheit der embolischen Lungenprocesse beigebracht haben, so werden wir von selbst auf die grosse anatomische Aehnlichkeit kommen, welche der hämorrhagische Infarct insbesondere mit dem ersten Stadium der embolischen Pneumonie haben müsse und auch thatsächlich hat. Wir können geradezu sagen; der hämorrhagische Infarct kann ein embolischer Process sein, denn wir können nicht umhin, den anatomischen Zustand des Infarctes zu diagnosticiren, wenn wir in Folge einer Embolie grösserer Pulmonalarterienäste die hämorrhagische Transsudation (siehe §. 456) bis zur wirklichen Hämorrhagie fortgeschritten finden. Fälle dieser Art kommen gerade auch bei herzkranken Individuen vor, wenn sich nämlich in Folge der Stauung im Trabekelwerk des rechten Vorhofes oder Ventrikels Gerinnungen in Form von sogenannten Herzpolypen (§ 246) ausgebildet hatten, welche — abgelöst — als Emboli dienten. Indessen lassen sich diese embolischen Infarcte von den durch Zerreissung eines stärkeren Gefässes bedingten dadurch unterscheiden, dass bei ihnen der Uebergang von dem infarcirten Parenchym zu dem umgebenden normalen ein sehr allmählicher ist und durch alle Phasen des hämorrhagisch-hyperämischen und einfach-hyperämischen hindurchführt, während bei dem nicht embolischen Infarcte der infarcirte Theil sich als ein fester, überall gleichmässig dichter, dunkelblutrother Keil unmittelbar von dem umgebenden gesunden Gewebe abhebt. Diese Art von Blutkeilen sind, wie gesagt, nicht durch

Embolie, sondern durch Ruptur eines grösseren Gefässes entstanden und werden vorzugsweise bei herzkranken Individuen gefunden. Als prädisponirende Ursache muss bei ihrer Entstehung die Zunahme des Seitendruckes im kleinen Kreislaufe angesehen werden. In dieser Beziehung stellt sich der Infarct als ein quantitativer Excess jener capillaren Hämorrhagieen dar, welche wir bei der braunen Induration kennen gelernt haben. Als nähere, namentlich den Ort der Gefässzerreissung bestimmende Ursache dürfen wir höchst wahrscheinlich in allen Fällen die »fettige Usur der mittleren und kleineren Pulmonalarterienäste« ansprechen. Um diese zu constatiren, ist freilich eine sehr subtile Untersuchung der Pulmonalarterienverzweigung unumgänglich, da wir in dem Hauptstamme möglicherweise keine Spur dieses für die Haltbarkeit kleinerer Gefässe so bedrohlichen Processes antreffen. (Vergl. § 208.) Endlich ist als Gelegenheitsursache wohl in allen Fällen eine vorübergehende Fluxion der Lungen zu supponiren, in Folge deren die verminderte Haltbarkeit der Gefässe mit den vermehrten Ansprüchen an dieselbe in Collision kommt.

§ 464. Ist der Einriss geschehen, so wühlt sich das Blut mit der ganzen Gewalt des im kleinen Kreislaufe herrschenden abnormen Blutdruckes einen Weg in den benachbarten Bronchus. Hier wird es einerseits aspirirt und füllt so den betreffenden Lungenlobulus bis zu seinen letzten Endbläschen vollständig aus; andrerseits rinnt es in dem weiter werdenden Bronchus nach vorn, indem es auf diesem Wege vor immer neue abgehende Bronchiallumina gelangt, wird es auch in diese durch Aspiration aufgenommen. Endlich macht die eintretende Gerinnung dem gefährlichen Spiel ein Ende. Je nach der Grösse der geborstenen Gefässe wird bis zu diesem Puncte — bis zum Eintritt der Gerinnung — mehr oder weniger Blut Zeit haben, das Gefäss zu verlassen, also auch ein grösserer oder geringerer keilförmiger Abschnitt des Lungenparenchyms infarcirt sein. Auch kann man sich den Stillstand der Blutung dadurch bedingt denken, dass das ergossene Blut durch die pralle Ausfüllung und Anspannung des elastischen Parenchyms selbst den Gegendruck erzeugt, welcher die Oeffnung schliesst und die fernere Extravasation hintanhält. Charakteristisch ist diese pralle Anfüllung allerdings und wir müssen sie ganz besonders für den weiteren Verlauf des Lungeninfarctes verantwortlich machen, indem sie nicht bloss die höchst heilsame Wirkung hat, das blutende Gefäss zu comprimiren, sondern auch die höchst nachtheilige, überhaupt jedes Gefäss innerhalb des Infarctes zu comprimiren, dadurch die Circulation geradezu aufzuheben und das Absterben, die Gangrän des Theiles herbeizuführen.

§ 465. Gegenüber der oben (S. 365) betrachteten diffusen Gangrän stellen wir also an dieser Stelle einen circumscripten Lungenbrand auf als regelmässigen Ausgang des hämorrhagischen Infarctes. Die feste, über das Niveau der Oberfläche resp. Schnittfläche beetartig erhobene, dunkelblutrothe Masse necrotisirt auf einmal in allen ihren Theilen. Die rothe Farbe macht einer schmutzig-grünen Platz, das geronnene Blut fault und wird dabei flüssig; mit ihm lösen sich auch die weichen Parenchymbestandtheile auf, nur die elastischen Fasern und die dickeren, derben Anhäufungen von Bindegewebe um die Gefässe und Bronchien

trotzen der Auflösung und bilden einen fetzigen Zunder, welcher an der Eintrittsstelle der Gefässe und Bronchien befestigt in der Brandjauche flottirt. Die Massen sind von höchst widerwärtigem Geruche, welcher sich dem Patienten in dem Momente bemerklich macht, wo auch das verstopfende Blutgerinnsel des zuführenden Bronchus erweicht ist und der Inhalt des Brandheerdes zur Expectoration gelangt. Im Sputum findet man zur weiteren Bestätigung der Diagnose elastische Fasern.

Was die weitere Entwicklung des Zustandes anlangt, so ist dieselbe im Wesentlichen von dem Verhalten der Nachbarschaft des Brandheerdes abhängig. Dass in letzterem ein höchst intensiver Entzündungsreiz gegeben ist, liegt auf der Hand. Eine croupöse Entzündung der den Brandheerd begrenzenden Lungenlobuli bildet daher eine sehr gewöhnliche und meist auch lethale Complication der circumscripten Gangrän; ebenso rufen Brandheerde, welche der Pleuraoberfläche anliegen, ausnahmslos Pleuritiden mit jauchig zerfallenden eitrigen Exsudaten hervor. Neben diesen grösseren Ausstrahlungen der Krankheit haben wir aber auch von einem mehr begrenzten Entzündungsprocesse zu berichten, welcher sich in der unmittelbarsten Nachbarschaft des Brandheerdes vollzieht und welcher, wenn er rechtzeitig zur Entwicklung kommt, einen salutären Einfluss und die gar nicht so seltene Ausheilung des Brandheerdes zur Folge hat, ich meine die demarkirende Entzündung und Eiterung, welche sich überall an den Grenzen des Brandheerdes einfindet und denselben gegen die gesunde Nachbarschaft abschliesst. Dank der eigenthümlichen, oben näher geschilderten Entstehungsweise des Infarctes hält dieser die Grenzen der Lobuli auf's Schärfste ein. Er mag daher eine Form und Grösse haben welche er will, so wird er doch an seiner Peripherie zunächst von einer Schicht interstitiellen Bindegewebes umgeben sein und dieses ist bekanntlich weit besser als das Lungenparenchym selbst dazu geeignet, in kurzer Zeit so zu vereitern, dass gar keine Verbindung mehr zwischen dem Infarct einerseits und dem gesunden Parenchym andrerseits besteht. Die vollständige Ausheilung kommt nach der Schmelzung und Entleerung des Infarctes durch Bildung einer Granulationsmembran und narbige Verkleinerung der Höhle zu Stande.

8. Geschwülste der Lunge.

§ 466. Die Lunge ist zu primärer Geschwulstbildung ausserordentlich wenig geneigt. Hie und da wird man bei Sectionen durch den Befund eines kleinen, höchstens wallnussgrossen, meist subpleural gelegenen Enchondroms von »hyalin-knorpliger« Beschaffenheit und drusig-höckrigen Contouren überrascht. In solchen Fällen gilt es aber, sich wohl vorzusehen, ob nicht etwa ein primäres Enchondrom an einer andern Stelle noch vorhanden oder exstirpirt worden ist, denn gerade für die seltenen Metastasen der Enchondrome ist die Lunge ein bevorzugtes Organ.

Das Gleiche gilt vom Carcinom der Lunge. Primäre Carcinome kommen sehr selten und nur in Form einer umschriebenen medullaren Infiltration vor, während secundäre Knoten etwas häufiger gefunden werden. Der Epithelialcarcinom kommt nur secundär vor und bildet stets einen kleinen Knoten von Hirsekorn- bis Erbsengrösse.

§ 467. Was nun den histologischen Theil der Geschwulstbildung anlangt, so ist hierbei ausschliesslich das Bindegewebe der Lunge thätig. Wenn es trotzdem auch bei der ersten mikroskopischen Untersuchung den Anschein hat, als handele es sich neben der Anschwellung der Alveolarsepta überall auch um eine Ausfüllung der Alveolarlumina, so dürfen wir nicht übersehen, dass letztere durch erstere mit Nothwendigkeit bedingt wird. Wie der miliare Tuberkel, den wir aus bewegenden Gründen § 427 voraufgenommen haben, so protuberiren sämmtliche Geschwülste in einer gewissen Phase ihrer Entstehung in die Alveolarlumina; sie füllen dieselben auch aus, sind aber deshalb noch keineswegs einem entzündlichen Exsudate zu parallelisiren, wie es wohl in der früheren Auffassung *Rokitanski*'s geschieht. *O. Weber* hat das Verdienst, neuerdings auf diesen histologisch wichtigen Punct aufmerksam gemacht zu haben. Leider aber kann ich die von ihm gegebene Darstellung von der Entstehung des Epithelialkrebses nur in ihrer allgemeinen Bedeutung für die Neubildungen überhaupt anerkennen, da der von ihm benutzte Hauptfall, dessen sämmtliche Präparate noch in Bonn befindlich sind, zwar ursprünglich ein Epithelialcarcinom der Zunge, in seinen Recidiven aber ein einfaches Carcinom gewesen ist. Auch die von *Virchow* und *Dupuy* gelieferte Beschreibung des Epithelialkrebses der Lunge passt wenigstens in histologischer Beziehung auch auf den gewöhnlichen Krebs. Entweder nun herrscht hier wirklich eine gewisse Monotonie der histologischen Vorgänge, oder die Mannigfaltigkeit ist nur noch nicht genügend ins Licht gestellt. Ich für meine Person kenne für die carcinomatöse Entartung nur das eine, von den genannten Autoren entworfene Bild: das alveolare Maschenwerk der Lunge producirt zahlreiche Nester und Reihen von Krebszellen, welche das Lumen von der Seite her füllen (Fig. 128). Daneben möchte ich nur auf die grosse Häufigkeit einer complicatorischen Entzündung des unmittelbar anstossenden Parenchyms aufmerksam machen, einer Entzündung, welche in den Rahmen der katarrhalischen Entzündung passt und zur Erfüllung der Alveolen mit einem trocknen zellenreichen Infiltrate führt. Es hat die erheblichsten Schwierigkeiten, im einzelnen Falle diese beiden Processe von einander zu trennen. Und doch kann man oft nur durch eine solche Trennung zu einem richtigen Urtheil über die wirkliche Grösse der Krebsknoten gelangen. Wie man sieht, ist die Histologie des Lungenkrebses noch in ihren ersten Anfängen, woran die relative Seltenheit geeigneten Untersuchungsmaterials die Hauptschuld tragen dürfte.

Fig. 128. Krebs der Lunge. Anfüllung der Alveolen, Degeneration der Septa. $^1/_{300}$.

VII. Anomalieen der Leber.

§ 468. Wenn man die verschiedenen Erkrankungsformen der Leber mit einem Blick übersieht, so drängt sich unwillkürlich die Bemerkung auf, dass die meisten von ihnen einen bestimmten Structurbestandtheil des Organes, sei es die Leberzellen, sei es das interacinöse Bindegewebe oder die Gefässe, zum Ausgangspunct haben. Es liegt daher sehr nahe, die Leberkrankheiten nach diesem ihrem histologischen Ausgangspuncte zu classificiren, für ein Lehrbuch der pathologischen Histologie müsste sich das ganz besonders empfehlen. Und dennoch ziehe ich es vor, gerade bei der Leber statt jeder Classification eine lose Nebeneinanderreihung der verschiedenen pathologischen Zustände eintreten zu lassen, weil ich jede anatomische Eintheilung der Krankheiten, wenn sie auch noch so einladend aussieht, für einen Fehler halte, der zu Irrthümern auf klinischem Gebiete Veranlassung giebt. Bei der Leber würde unter der Rubrik: Krankheiten der Leberzellen neben einander die Fettleber, die Amyloidleber und die parenchymatös entzündete Leber erscheinen, Zustände, welche in der That gar nichts mit einander gemein haben. Dagegen würde die parenchymatöse Entzündung von den anderen Entzündungsformen, welche vom Bindegewebe ausgehen, getrennt, somit dasjenige auseinandergerissen werden, was doch der Natur nach zusammengehört. Ich will daher von jener Eintheilung nur soviel entlehnen, dass ich mit einigen, von den Leberzellen ausgehenden Störungen beginne, weil sie zugleich die einfacheren und übersichtlicheren sind, späterhin aber die Krankheitsbilder mehr nach der klinischen Zusammengehörigkeit folgen lassen.

1. *Fettinfiltration der Leberzellen. Fettleber.*

§ 469. Wir haben im allgemeinen Theil (S. 48 ff.) die Gesichtspuncte erörtert, unter welchen nebst anderen Fettinfiltrationen die Fettinfiltration der Leberzellen zu betrachten ist. Wir finden dieselbe ebensowohl bei überschüssiger Fettaufnahme in das Blut, als bei unvollständiger Fettverbrennung, am häufigsten da, wo beide Momente zusammenkommen, bei gutgenährten Individuen, die sich wenig Bewegung machen, bei Säuglingen kurz nach der Nahrungsaufnahme, bei Lungenkranken, namentlich Tuberculösen, bei Herzkranken neben den besonderen Structurveränderungen, welche durch die venöse Stauung hervorgebracht werden, bei Säufern neben interstitieller Bindegewebsentwicklung (Cirrhose). Die Leber dient in allen diesen Fällen als Aufbewahrungsort für einen Theil des im Darmcanal resorbirten, aber wegen Ueberschuss an diesem Artikel noch nicht oxydirten Serumfettes.

Dass das Fett aus dem Blute in die Leberzellen gelangt, spricht sich mit überraschender Anschaulichkeit in der Thatsache aus, dass die Fettinfiltration stets in dem Verbreitungsbezirk des hauptsächlichsten zuführenden Gefässes, der Pfortader ihren Anfang nimmt.[1] Bei leichterem Grade von Fettleber sehen wir daher nur die äussersten Randpartheien der Acini infiltrirt und haben den Eindruck, als ob die acinöse Eintheilung durch gelbliche Linien, welche der Fettinfiltration ent-

---

1) Wir werden im Laufe der Darstellung mehrfach auf diese Verbreitungsbezirke der verschiedenen zu- und abführenden Gefässe zurückzukommen haben und ich will daher die erste sich darbietende Gelegenheit benutzen, einige Worte zur Orientirung über diesen wichtigen Punct beizubringen.

Meines Erachtens lässt sich die Structur der Leber am besten klar und übersichtlich darlegen, wenn man von der Lebervene ausgeht. Weil die feinsten Ramificationen der Lebervene, die Venulae intralobulares, gerade die Mitte, die Axe der Structureinheiten des Organes, der Leberacini, einnehmen, so treten dieselben gewissermassen an die Stelle, welche bei anderen Drüsen dem Ausführungsgange zukommt. Die Lebervene bildet mit ihren feineren und feinsten Aesten das centrale Gerüst, zu welchem sich alle übrigen Structurbestandtheile wie eine äussere Bekleidung verhalten. Die vollständige und gleichmässige Erfüllung oder vielmehr Durchsetzung des Raumes zwischen den grösseren Stämmen wird durch die in ihrer Art einzige Einrichtung hergestellt, dass diese grösseren Stämme neben der allmählichen Verjüngung, wie wir sie an den Aesten jedes Baumes wahrnehmen, auch eine sprungweise Verjüngung erfahren. Betrachten wir die innere Oberfläche einer aufgeschnittenen Lebervene, so können wir überall zahllose kleine Oeffnungen entdecken, welche entweder wirklichen kleinen Centralvenen, oder doch Venenstämmchen angehören, deren Lumen in gar keinem Verhältniss zu dem Lumen der Hauptvene steht.

Die Venula centralis liegt, wie gesagt, in der Axe des länglich-eiförmigen Leberacinus, von allen Seiten her münden die Capillargefässe radienartig in ihr Lumen ein, im Allgemeinen so, wie man es an den Borsten gewisser runder Bürsten bemerkt, deren man sich zum Flaschenreinigen bedient. Das Capillarnetz bildet in dieser Richtung länglich-viereckige Maschen, in welchen die Leberzellen eingebettet sind. Die Summe derselben stellt als Ausfüllungsmasse eines Netzwerkes auch ihrerseits ein Netzwerk dar, das sogenannte Leberzellennetz, über dessen innere Gliederung erst die neueste Zeit ein erfreuliches Licht verbreitet hat. (*Ludwig. Hering.*) Wir wissen jetzt, dass jene wunderbare Ausgiessung des secernirenden Parenchyms in die Lücken eines Blutgefässnetzes, jener Verzicht auf eine selbständige Structureinheit, wie wir sie in den Endbläschen einer acinösen Drüse, wie wir sie am Endbalg einer tubulösen Drüse vor uns haben, doch nur eine scheinbare Abweichung von dem allgemeinen Gesetz darstellt. Wenn auch eine einzelne Leberzelle an zwei Flächen von Capillargefässen berührt wird, so hat sie doch — als Würfel gedacht — noch vier Flächen für die Berührung mit ihren Nachbarinnen und an diesen Berührungsflächen sind die kleinsten Gallengänge, als äusserst feine, aber doch injicirbare, runde Intercellulargänge, so angebracht, dass sie ein feinstes Netzwerk darstellen, welches dem Blutgefässnetz überall ausweicht und von ihm überall durch die ganze Dicke einer Zelle getrennt bleibt. Auf Schnitten sieht man für gewöhnlich eine doppelte Reihe von Zellen zwischen je zwei benachbarten Capillargefässen, in deren Mitte sich ein Gallengang auf längere Erstreckung hin verfolgen lässt. Die Balken des Leberzellennetzes treten — so betrachtet — geradezu für die Tubuli einer andern Drüse ein, wo ein centraler, der Secretleitung dienender Canal auf allen Seiten durch eine Zellenschicht von der Membrana propria und den Blutgefässen getrennt ist. Die Vereinigung der Gallencapillaren zu grösseren Gallengängen erfolgt an der Peripherie der Acini, wo wir die letztern mit den Aesten der Vena portarum und der Arteria hepatica vereinigt finden werden.

sprechen, etwas deutlicher hervorgehoben würden. Das histologische Detail ist von typischem Verlauf. Ich kann mich in dieser Beziehung mit einem Hinweis auf die Erörterungen und Abbildungen auf S. 48 des allgemeinen Theiles begnügen. Die hier beigefügte Abbildung stellt uns einen etwas höheren Grad von Fettinfiltration vor (Fig. 129), wie man ihn bei tuberculösen und herzkranken Individuen nicht selten antrifft. Die portale Zone der Acini ist vollkommen imprägnirt, in der mittleren Region sind die ersten Anfänge bemerklich, während das Centrum noch frei geblieben ist. Das unbewaffnete Auge nimmt jetzt jene eigenthümliche Zeichnung der Schnittfläche wahr, welche man mit der Schnittfläche der Muscatnuss verglichen hat. Dort sind es die Querschnitte der zierlich gefalteten, hellgelblich gefärbten Cotyledonen, welche mit der dunkeln Umgebung contrastiren, hier sind es die gelblichweiss gefärbten Portalzonen der Acini, welche mit der dunkleren Centralzone in Gegensatz treten. Besonders zutreffend finden wir den Vergleich, wenn wir unsere Aufmerksamkeit nicht dem einzelnen Acinus, sondern der Verzweigung eines kleineren Portalcanals zuwenden, welcher wegen der allseitigen Einrahmung

---

Indem wir jetzt zur Vena hepatica zurückkehren, deren feinste Aeste mit dem eben geschilderten eigentlichen Leberparenchym rings umkleidet sind, müssen wir hervorheben, dass durch die 8—10 Hauptäste derselben die Leber in eine entsprechende Anzahl von Lappen gegliedert ist, welche freilich nicht an einer ganz normalen Menschenleber, wohl aber bei gewissen krankhaften Veränderungen und besonders schön bei der angeborenen Lappung des Organes hervortreten. Die Zwischenräume zwischen den Lappen werden durch die sogenannten Portalcanäle ausgefüllt. Der Stamm dieses zweiten in die Structur des Organes eingehenden Baumes liegt bekanntlich an der unteren Fläche (Porta) und wird durch die vereinigten Stämme der Arteria hepatica, Vena portarum und des Ductus hepaticus gebildet. Eine reichliche Menge lockeren Bindegewebes, welches in ununterbrochenem Zusammenhange mit dem subserösen Bindegewebe des Bauchfelles steht (Capsula Glissonii), bildet das gemeinschaftliche Bett für alle drei und dieses kameradschaftliche Verhältniss wird bei allen weiteren Ramificationen aufrecht erhalten. Hat man einen mikroskopischen Schnitt vor sich, so kann man niemals lange darüber in Zweifel sein, ob ein Gefässstämmchen, auf das man stösst, eine Venula centralis oder ein zuführendes Gefäss ist. Die Venulae centrales sind stets isolirt und von den Nachbargefässen durch eine breite Brücke Lebersubstanz getrennt. Die Arteriolae hepaticae und Venulae interlobulares sind entweder ebenso wie in der Leberpforte mit einem entsprechend kleinen Ductus biliferus zu dritt beisammen und dann handelt es sich noch um einen Portalcanal höherer Ordnung, oder man findet sie zwar in Zwischenräumen an der Peripherie der Acini vertheilt, kann aber ihre Zusammengehörigkeit an dem letzten Ueberreste der gemeinschaftlichen Bindegewebshülle nachweisen, welcher faden- oder membranartig von einem Gefäss zum andern geht. Erst an der Peripherie der Acini nämlich weichen die Portalgefässe auseinander, so zwar, dass die Aestchen der Vena portarum da verlaufen, wo drei und mehr Acini aneinander stossen und von hier aus ihre letzten Zweiglein zwischen je zwei derselben hineinschicken (Fig. 129 *p*); die Arterien dringen halbwegs in das Innere der Acini ein und lösen sich hier erst in das Capillarnetz auf. Wir können somit den Acinus in drei concentrische Zonen eintheilen; die nächste Umgebung der Lebervene bildet das Centrum, der Verbreitungsbezirk der Vena portarum die Peripherie und der Verbreitungsbezirk der Arteria hepatica eine mittlere Zone des Acinus. Natürlich handelt es sich hierbei nicht um abgegrenzte Stromgebiete, im Gegentheil macht die Gemeinsamkeit des Capillarnetzes eine strengere Scheidung geradezu unmöglich, doch ist es für die Beurtheilung einer Reihe von Störungen von Wichtigkeit, die nähere Beziehung dieser drei Zonen zu den Gefässinsertionen zu kennen.

seiner Aestchen durch die Fettzone einer blattförmigen Figur, etwa einem Eichenblatt oder, wenn man will, einem gefalteten Cotyledon der Muscatnuss nicht unähnlich erscheint. Die Bezeichnung Muscatnussleber bedeutet übrigens nur eine helle Peripherie neben einer relativ dunkeln Mitte der Acini, wobei es noch dahin gestellt

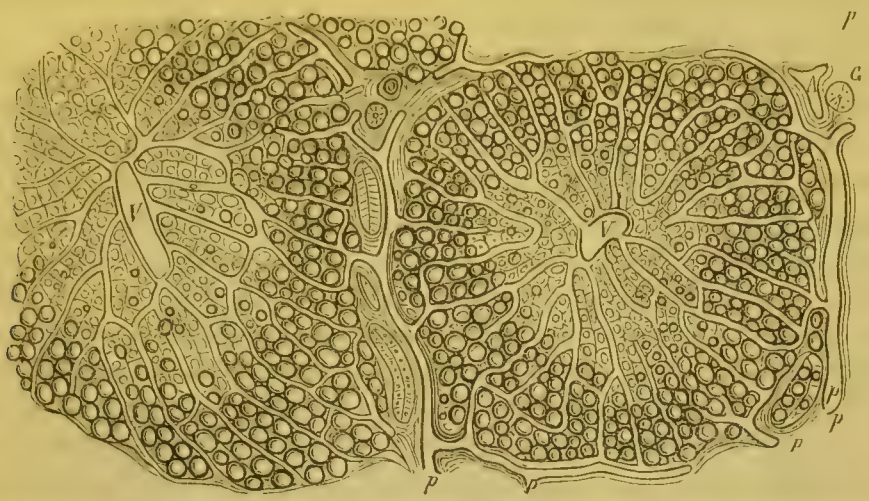

Fig. 129. Fettleber mittleren Grades, halbschematisch. *V.* Lumina der Centralvenen. *p.* Interlobularästchen der Vena portarum. *A.* Arterienästchen. *G.* Gallengänge.

bleibt, ob die Peripherie abnorm hell oder die Mitte abnorm dunkel ist. Eine Muscatnussleber der letzteren Art wird insbesondere bei Herzkranken beobachtet, wo eine weiter unten zu beschreibende Ectasie der Venulae centrales nebst Pigmentbildung zu einer Vertiefung des centralen Farbentones Veranlassung geben. Ist gleichzeitig Fettleber vorhanden, so wird natürlich der Gegensatz um so greller hervortreten.

§ 470. Schreitet die Fettinfiltration noch weiter fort, so dass schliesslich alle Leberzellen ohne Ausnahme ihren Fetttropfen enthalten, so verwischen sich die Grenzen der Acini und man kann leicht in die Lage kommen, Rand und Mitte zu verwechseln. Die Farbe des Organes ist dann ein ganz gleichmässiges Gelblichweiss oder Bräunlichgelb, die Consistenz ist weich, teigig, der Finger lässt bleibende Eindrücke zurück, der Umfang und das absolute Gewicht sind auf das Doppelte des Normalen gestiegen, während das specifische Gewicht abgenommen hat; alle schärferen Contouren sind verwischt, der vordere Rand insbesondere abgestumpft und bis in die Nabelgegend herabgetreten (Fig. 138 VI). Alle diese Merkmale der Fettleber erklären sich ungezwungen aus der Qualität und Quantität des Infiltrates, ebenso die excessive Anämie, welche wir nie vermissen. Doch dürfen wir in letzterer Beziehung nicht glauben, dass die Anämie, welche wir post mortem finden, schon intra vitam eine gleich hochgradige gewesen sei. Es handelt sich hier um Druck und Gegendruck. Ohne Zweifel erwächst in der prallen Anfüllung der Leberzellen ein abnormer Druck, welcher für die Gefässe der Leber den Werth einer äusseren Compression hat. Dieser Druck ist aber elastisch und wird durch den Gegendruck des Blutes bis zu einem gewissen Puncte überwunden, wovon man sich durch eine Injection in die Vena portarum, welche stets ohne besondere Kraft-

anstrengung gelingt, überzeugen kann. Erst wenn die Triebkraft des Blutes auf Null herabsinkt, kommt jener elastische Fettzellendruck zur ungeschwächten Geltung und drängt das noch vorhandene Blut aus dem Parenchym in die Gefässstämme zurück.

2. *Amyloidinfiltration der Leberzellen. Speckleber.*

§ 471. Die amyloide Infiltration der Leberzellen bietet in sehr vielen Puncten die grösste Analogie mit der Fettinfiltration dar. Käme es uns bloss auf eine ungefähre Vorstellung von dem histologischen Hergange an, so könnten wir fast ohne Weiteres dem Fette den Speck substituiren. Freilich müssen wir bei diesem Verfahren ganz absehen von der nahen Verwandtschaft, in welcher der ächte Speck mit dem Fette steht. Die in die Leberzellen aufgenommene Substanz ist ein Eiweisskörper, welcher an die stickstofffreien, organischen Substanzen, insbesondere Amylum, nur durch sein eigenthümliches Verhalten gegen Iod, durch die mahagonirothe Farbe erinnert, welche er mit diesem Reagens behandelt annimmt. Dieser Aehnlichkeit ist indessen schon mehr als genügend Rechnung getragen, wenn wir den Namen Amyloid beibehalten. Im Uebrigen verweise ich auf den allgemeinen Theil S. 33, wo neben der Frage über die Herkunft und chemische Stellung der Amyloidsubstanz auch das histologische Detail der Leberzelleninfiltration erörtert worden ist. Wir sahen dort, wie das einzelne Element durch die Intussusception der Amyloidsubstanz grösser wird, wie es seine scharfen Contouren verliert, wie sein Inhalt gleichartig, homogen mattglänzend wird, der Kern verschwindet und wie schliesslich eine glasigaussehende Scholle oder Klumpen daraus hervorgeht.

§ 472. Verfolgen wir nun den Gang der Veränderung am Acinus, so kann es uns nicht entgehen, dass die erste Ablagerung der Amyloidsubstanz in demjenigen Bezirke erfolgt, welchen ich oben (s. d. Anmerkung) als den Einmündungsbezirk der Leberarterie bezeichnet habe. In der beigegebenen Abbildung (Fig. 130), welche einen mässigen Grad von Leberamyloid darstellt, sieht man klar, wie die glasige Verquellung des Leberzellennetzes die Peripherie des Acinus einstweilen vollkommen freigelassen hat, etwa halbwegs von der Peripherie nach dem Centrum zu anfängt und von hieraus verschieden weit in die Region der Venula centralis hineinreicht. In dieser Thatsache spricht sich eine gewisse Analogie mit der amyloiden Entartung anderer Organe aus, wo die Infiltration an den kleinen Arterien selbst beginnt und sich von hier aus auf die Capillaren fortsetzt. Die kleinen Arterien pflegen auch beim Leberamyloid mitafficirt zu sein, aber statt des Fortschritts auf die Capillargefässwandungen tritt der Fortschritt auf die Leberzellen ein, welche die arteriellen Capillaren zunächst umgeben.

Im weiteren Verlauf der Krankheit wird zunächst der Bezirk der Lebervenen vollständig gefüllt, dann erst setzt sich die Infiltration auf die Zellen des Pfortadergebietes fort. Ist auch diese vollendet, so enthält jede einzelne Leberzelle, folglich auch das ganze Organ 1—2mal mehr feste Eiweisssubstanz als normal, jede einzelne Leberzelle, folglich auch das ganze Organ ist 1—2mal grösser und schwerer als normal, jede einzelne Leberzelle, folglich auch das ganze Organ ist von blassgrauer Farbe, durchscheinend, von wachsähnlicher Consistenz. Die schärferen

Kanten, welche die normale Leber hat, sind auch hier wie bei der Fettleber mehr rundlich plumpen Contouren gewichen, von der colossalen Vergrösserung giebt die Einzeichnung in das Schema (Fig. 138 VII) eine Vorstellung.

Eine besondere Erwähnung verdient auch hier der geringe Blutgehalt des Organes. Derselbe hängt natürlich in geradem Verhältnisse von der Mehrforderung an Raum ab, welche seitens der Leberzellen erhoben wird. Je hochgradiger daher

Fig. 130. Amyloidleber. *A.* Interlobuläre Arterie mit amyloider Wand. *G G.* Gallengänge. *p p.* Portalgefässe. *V V.* Interlobularvenen. Die Leberzellen in den mittleren Zonen der Acini sind amyloid infiltrirt. $^1/_{300}$.

die Infiltration, um so weniger Blut bewegt sich in einer gegebenen Zeit durch das Organ, um so mehr wird auch von dieser Seite — und ganz abgesehen von der directen Beeinträchtigung der Leberzelle — die Function der Leber leiden. Es wird nur eine sehr spärliche und dünnflüssige Galle abgesondert, was freilich bei der ohnehin sehr geschwächten Ernährung der Individuen genügen mag. Uebrigens erhält sich die Durchgängigkeit der Capillaren bis zuletzt. Man kann die Speckleberu jedes Grades vollkommen injiciren und hat dann eben Gelegenheit, den Sitz der Affection in den Leberzellen zu constatiren.

§ 473. Neben der diffusen Speckinfiltration der Leber giebt es auch noch eine heerdweise Ablagerung, welche ich bis jetzt nur einmal und zwar in einem Falle von rother Atrophie (s. unten) angetroffen habe. In einer sonst nur spurweise amyloidisirten aber durch die erwähnte Stauungsatrophie förmlich in Lappen zerlegten Leber fanden sich an mehreren Stellen, inmitten der Lappen wallnussgrosse, feste Knoten, welche in ihrer Mitte je eine weiche Stelle enthielten. Die nähere Untersuchung ergab hochgradige amyloide Infiltration mit centraler Eiterung. Die Eiterung war offenbar secundär, denn in dem spärlichen, aus dem Bindegewebe der Portalcanäle hervorgegangenen Eiter waren die isolirten Acini, speckig infiltrirt und wegen der grossen chemischen Indifferenz des Infiltrates wenig verändert, aufgeschwemmt. Die Amyloidsubstanz muss als entzündungerregend angesehen werden, da sie aber kein chemisch reizender Körper ist, so müssen wir wohl eine vor-

gängige Aufhebung der Circulation und dadurch bedingte gänzliche Abtödtung der infiltrirten Theile als den näheren Causalnexus ansehen. Wir werden auch bei der Amyloidniere von ähnlichen Erscheinungen zu berichten haben.

Combinationen von Amyloid- und Fettinfiltration sind nicht selten, meist aber so beschaffen, dass die Fettinfiltration als ein gelegentliches Accedens erscheint.

3. *Hypertrophische Zustände.*

§ 471. Als ächte Hypertrophie der Leber können wir füglich nur solche Zustände bezeichnen, wo eine deutlich nachweisbare Volumszunahme von einer gleichmässigen Vergrösserung oder Vermehrung aller in die Structur des Organes eingehenden Texturen hervorgebracht ist. Wir erkennen und erschliessen daher die Hypertrophie der Leber aus einer entschiedenen und auffallenden Vergrösserung der Acini, welche mit einer vollkommen normalen Beschaffenheit insofern einen gewissen Contrast bildet, als wir in weitaus den meisten Fällen ähnlicher Vergrösserung ein Infiltrat oder eine Neubildung als Ursache derselben nachweisen können. Man hat speciell zwischen einer Hypertrophie und Hyperplasie der Leber in dem Sinne unterscheiden zu können geglaubt, dass man die erstere durch eine Vermehrung der Grösse, die letztere durch eine Vermehrung der Zahl der Leberzellen zu Stande kommen liess. Ich muss die Brauchbarkeit einer solchen Unterscheidung für problematisch erklären, weil man beträchtliche Grössenverschiedenheiten und Theilungsvorgänge zu häufig an ganz gesunden Lebern wahrnimmt. Den einzigen Stützpunct für unser Urtheil bietet uns die Thatsache, dass eine Neubildung von Acinis unter allen Umständen nicht beobachtet wird, dass sich mithin jede Hypertrophie zunächst als eine Vergrösserung der Acini präsentiren muss. Die Abschätzung der Grösse wird aber dadurch erleichtert, dass wenigstens hypertrophische Zustände höheren Grades stets nur in umschriebenen Abschnitten des Organes vorkommen; meist handelt es sich um vicariirende Hypertrophieen, um einen Ersatz für dasjenige, was an andern Puncten durch Atrophie verloren geht, so dass man dann nicht selten neben normalen Acinis solche Acini sieht, welche zu klein und solche, welche zu gross sind. Hierher gehören die compensatorischen Hypertrophieen einzelner Leberlappen bei Narbenbildung, Druckatrophie, Verödung in anderen Regionen, welche eben nicht selten beobachtet wird. Schwieriger mag die Beurtheilung bei jener allgemeinen aber weniger hochgradigen Hypertrophie sein, welche theils in Folge von Leucämie, von Diabetes mellitus, theils bei längerem Aufenthalt in heissen Klimaten beobachtet wird. Hier wird es sich vor allem darum handeln, nicht eine Verwechselung von ächter und unächter Hypertrophie zu begehen. Diese liegt am nächsten bei der leucämischen Schwellung, welche in den meisten Fällen auf einer Infiltration mit farblosen Blutzellen beruht; auch bei Diabetes mellitus rathe ich zur Vorsicht. Man kann dort in der Regel ein verschiedenes Verhalten der drei Blutgefässbezirke des Acinus constatiren. Der Pfortaderbezirk zeigt uns das Leberzellennetz in einem mehr gequollenen als vergrösserten Zustande, die Kerne färben sich auf Iodzusatz weinroth, was wohl auf einen Gehalt an glycogener Substanz deutet, die Contouren der Zellen verschwimmen in einander, was vielleicht auf eine Volumszunahme der letzteren zu beziehen ist.

Der Arterienbezirk, die mittlere Region, ist fettig infiltrirt, das Centrum dagegen fast normal, der Zustand der Leberzellen an der Peripherie ist hier nur andeutungsweise vorhanden.

4. *Atrophische Zustände.*

§ 475. Einfache Atrophie. Bei sehr ausgehungerten Individuen, bei Strictur des Oesophagus, bei Nahrungsverweigerung Geisteskranker, bei Marasmen aller Art findet man die Leber auffallend klein, braun, die Kapsel schlaff oder gerunzelt und als Ursache dieser allgemeinen Volumsabnahme eine Verkleinerung aller Leberzellen bis zum dritten Theil des normalen Umfanges, welche mit einer Entwicklung von gelben und braunen Pigmentkörnchen im Protoplasma verbunden ist. Wir haben hier offenbar die entgegengesetzten Bedingungen von denen, welche dem Zustandekommen der Hypertrophie zu Grunde liegen, bemerken aber, dass sich die schlechtere Ernährung, die mangelhafte functionelle Reizung in einer ausschliesslichen Atrophie der Leberzellen geltend machen, während die übrigen Structurtheile vorab noch normal bleiben. Da nun aber diese übrigen Structurtheile ausschliesslich aus Bindegewebe und Gefässen bestehen, so bewirkt das relative Uebergewicht dieser »fibrösen Theile« eine zähe, lederartige Beschaffenheit des Organes, welche sich namentlich beim Schneiden bemerklich macht und welche leicht zu der irrigen Vermuthung einer Cirrhose Veranlassung geben könnte.

§ 476. Rothe Atrophie. Eine zweite Form von allgemeiner Atrophie entwickelt sich im Anschluss an diejenigen Herz- und Lungenleiden, welche mit einer Stauung des Blutes im Körpervenensysteme einhergehen. Die Lebervenen, welche kaum einen Zoll unterhalb der Einmündung der Vena cava inferior in den rechten Vorhof ihrerseits in die Vena cava einmünden, müssen ja den Wirkungen des abnormen Seitendruckes in erster Linie ausgesetzt sein. Eine andauernde, hochgradige, venöse Hyperämie bildet daher die eigentliche Grundlage aller anatomischen Veränderungen. Mindestens die Hälfte von dem Rauminhalte der Leber ist für das Blut bestimmt. Es ist daher nicht wunderbar, wenn schon ein mässiger Grad von Hyperämie eine sehr beträchtliche Volumszunahme des ganzen Organes zu Wege bringt. Würden sich daher die Capillaren auch nur um das Doppelte ihres normalen Calibers ausdehnen, was bekanntlich schon bei mässiger Hyperämie der Fall ist, so würde dadurch schon eine Mehrforderung an Raum entstehen, welche ungefähr die Hälfte des normalen Lebervolumens beträgt. Der grösste Theil dieser Mehrforderung wird durch eine entsprechende Volumszunahme des ganzen Organes gedeckt, der Rest wird allmählich auf Kosten des Parenchyms, welches zwischen den Gefässen eingeschlossen ist, gewonnen. Das Parenchym wird atrophisch und weil an die Stelle der schwindenden Leberzellen ectatische Blutgefässe treten, so hat *Virchow* diese Atrophie sehr passend als rothe Atrophie bezeichnet.

§ 477. Wie zu erwarten, entwickelt sich der Schwund nicht gleichmässig in allen Theilen, sondern er beginnt in jedem Acinus von der Seite, von welcher der abnorme Druck herkommt, im Bezirke der Vena centralis. Was vor allem auffällt an einem mikroskopischen Präparate, welches durch Injection und geeignete Erhär-

tung zur Untersuchung auf Schnitt tauglich gemacht worden (Fig. 131), ist die Erweiterung des Centralvenenlumens. Die Vene ist aber nicht bloss erweitert, sondern in jedem Falle auch etwas, oft sogar sehr bedeutend verdickt. An verschiedenen Stellen sieht man die Communication mit dem umliegenden Capillarsystem durch stärkere Stämmchen von Uebergangsgefässen besorgt, welche die Wandung entweder in gerader Linie oder in einem kurzen Schraubengang durchbrechen. Jenseits der Wandung sind die für die Leberzellen bestimmten Räume auf eine gute Strecke hin leer. Nur vereinzelte, sehr kleine und obendrein mit gelblich braunen oder schwarzen Pigmentkörnchen erfüllte Elemente zeigen die Stelle des früheren Leberzellennetzes an. Diese liegen aber den Blutgefässen selten unmittelbar an, vielmehr sind sie von ihnen durch einen lichten Zwischenraum getrennt, welchen ich mit *Biesiadecki* als Lymphgefässlumen oder perivasculären Lymphraum anerkenne. Wie man also sieht, sind die Leberzellen durch die Blut- und Lymphstauung wie durch einen äussern Druck zu Grunde gegegangen und dieser Zustand erstreckt sich verschieden weit von innen nach aussen. In der Richtung der Hauptvenenstämme sind in der Regel die Zerstörungen auch am weitesten gediehen. Es kann sein, dass wir an der Oberfläche der herausgenommenen Leber drei bis fünf Furchen finden, welche vom hinteren Rande her nach vorn ziehen, hier flach werden und zugleich in eine Anzahl kleinerer Furchen auseinandergehen, wie sich das Strombett eines Flusses höher hinauf in viele kleinere Seitentheile theilt. Soviel als diese Einsenkung unter das Niveau der Leberoberfläche beträgt, soviel Leberzellen sind hier verloren gegangen. Tausende von Acinis sind hier zugegen, in denen nicht eine einzige Zelle mehr vorhanden ist, sie sind zum Theil obliterirt, zum Theil aber noch völlig injicirbar. Neben ihnen findet man halbzerstörte und endlich solche Acini, welche noch relativ intact sind. Wie sehr aber muss man sich hier vor einer Verwechselung mit solchen Entzündungen hüten, welche durch Entwicklung von Bindegewebe in den Portalcanälen und narbige Zusammenziehung dieses Bindegewebes eine ganz ähnliche Unebenheit der Leberoberfläche, nämlich Lappung und Granulation bedingen (s. Cirrhose). Wir müssen uns um so mehr davor hüten, als Combinationen von rother Atrophie mit Bindegewebsentwicklung in den Portalcanälen eben nicht selten vorkommen. Wie diese Combination zu erklären sei, wollen wir uns nicht erdreisten, ein für allemal zu entscheiden. Man kann sich vorstellen, dass die Abundanz von Ernährungsmaterial in der hyperämischen Leber eine Prädisposition zur Neoplasie bildet, wir können uns aber auch eine primäre Cirrhose denken, welche sich späterhin mit Stauungsatrophie complicirte.

Fig. 131. Rothe Atrophie. *a.* Das Lumen der Vena centralis eines Leberacinus. *d.* Interlobuläres Bindegewebe, vermehrt. Das Uebrige im Text. $^1/_{200}$.

§ 478. Der Complication der rothen Atrophie mit Fettleber wurde bereits

S. 379 gedacht. Pralle Fettinfiltration der Randzone der Acini, Eingesunkensein und tiefrothe oder braune Färbung der Mitte — man begreift, wie gerade diese Combination vor allen anderen die Bezeichnung Muscatnussleber zu Wege bringen musste. Wir wollen sie die pigmentirte Muscatnussleber nennen.

§ 479. Die gelbe Atrophie. (Acute gelbe Erweichung.) Mit dem Auftreten eines in jeder Beziehung charakteristischen klinischen Krankheitsbildes, des sogenannten Icterus gravis, correspondirt eine ebenso charakteristische anatomische Metamorphose der Leber, welche nach den beiden hervortretendsten Merkmalen als gelbe Atrophie bezeichnet zu werden pflegt. Nach den Aussagen der verschiedensten Beobachter schwindet die Leber in einer sogar äusserlich bemerkbaren Weise binnen 3—4 Tagen, ja in noch kürzerer Zeit von ihrer normalen Grösse auf ein ausserordentlich kleines Volumen. Bei der Section findet man sie intensiv gelb gefärbt, sehr blutarm, von glatter Oberfläche, auf dem Durchschnitt aber so homogen, dass man die einzelnen Acini mit dem blossen Auge nicht unterscheiden kann. Das Letztere ist jedoch nur mit einigen Einschränkungen richtig. *Frerichs* und *R. Demme* haben mehrfach innerhalb der homogenen Substanz Ueberreste weniger veränderten Leberparenchyms gefunden; sie beschreiben grössere und kleinere Gruppen von Acinis, die sich namentlich in ihren Randpartheen so weit erhalten hatten, dass man noch einzelne Leberzellen und Blutgefässe entdecken konnte. Wo die Lebersubstanz homogen erscheint, ist letzteres nur höchst unvollkommen möglich. Eine körnige Masse, reichlichst mit Fetttropfen und Fetttröpfchen, hie und da wohl auch mit Pigmentkörnchen oder mit Blutkörperchen gemischt, daneben Gefässe und Bindegewebe in einer Art von Maceration begriffen, endlich Krystalle von Leucin und Tyrosin, das ist Alles, was die mikroskopische Untersuchung des Parenchyms zu Tage fördert. Auf diesen Befund bezieht sich auch der von einigen Autoren gewählte Ausdruck Erweichung (gallige Colliquation nach *Henoch*, *v. Dusch*), von Seiten der allgemeinen Charakteristik ist derselbe zu verwerfen, da die Leber eher hart oder lederartig ist.

§ 480. Der der gelben Leberatrophie zu Grunde liegende Process ist noch in Dunkel gehüllt. Unzweifelhaft ist, dass es sich um eine Auflösung des Leberparenchyms, insbesondere der Leberzellen handelt. Fast einstimmig ist man darüber, dass diese Auflösung durch fettige Degeneration erfolgt. Hier aber beginnen schon die Differenzen. Einige jüngere Forscher (*Ph. Munk*, *Leyden* u. a.) wollen jene fettige Degeneration unter den Gesichtspuncten der fettigen Degeneration bei Phosphorvergiftung betrachten; *Munk* lässt sogar die Möglichkeit durchblicken, dass alle Fälle von acuter gelber Atrophie auf Phosphor zurückzuführen seien. Bei der Leberstörung nach Phosphorgenuss wird aber der Hauptnachdruck auf das Auftreten von Fetttröpfchen in den Leberzellen gelegt, doch dürfte auch hier eine vorgängige parenchymatöse Schwellung nicht fehlen. Diese letztere bildet nach einer zweiten Ansicht (*Frerichs*, *Demme*) das eigentliche Wesen der gelben Leberatrophie. Die gelbe Leberatrophie ist der Ausgang einer acuten Entzündung des Parenchyms. Diese residirt vorzugsweise in den Randpartheen des Acinus und kann an den oben erwähnten Ueberresten der Structur nachgewiesen werden. Die Schwellung der

Randtheile bewirkt zugleich eine Verlegung der kleinsten aus dem Acinus herausführenden Gallengänge, mithin eine Stauung der Galle im Innern der Acini, Resorption ins Blut und Icterus. Man sieht, diese Ansicht will zugleich die wunderbare Thatsache erklären, dass die grösseren Gallenwege stets leer oder mit einem farblosen Schleime erfüllt gefunden werden und dennoch Gelbsucht zu Stande kommt. Eine dritte Ansicht (*Henoch, v. Dusch*) macht die Gallenretention in der Leber geradezu zum Mittelpunct der Erscheinungen. Die Leberzellen sollen sich danach in der retinirten Galle lösen, die gelbe Atrophie ist eine gallige Colliquation der Leber. Indessen können Leberzellen tagelang in Galle aufbewahrt werden ohne sich zu lösen. Wahrscheinlich kann man sich die Mühe, den Icterus gravis als einen Resorptionsicterus zu erläutern, überhaupt ersparen. Alles deutet vielmehr darauf hin, dass wir es hier mit einer acuten Infectionskrankheit zu thun haben, bei welcher zahlreiche farbige Blutkörperchen aufgelöst oder wenigstens ausgelaugt werden und der freigewordene Blutfarbstoff ohne Zuthun der Leber in Gallenfarbstoff übergeht. Diese Blutalteration bildet das eine Hauptmoment der Krankheit, sie äussert sich ausserdem in erheblichen Blutergiessungen, theils parenchymatösen (Haut, Mesenterium), theils oberflächlichen (Darm, Nase). Ob die schweren Zufälle von Seiten des Centralnervenapparates durch das Gift direct hervorgerufen werden, oder ob sie eine Folge der Blutentmischung sind, darüber fehlen entscheidende Beobachtungen. *Frerichs* war der Ansicht, dass das durch den Zerfall der Leberzellen entstandene und ins Blut gelangte Leucin und Tyrosin die nervösen Symptome auslöse, doch haben die bezüglichen Versuche gezeigt, dass erhebliche Mengen dieser Körper in den Kreislauf eingeführt werden können, ohne Coma, Delirien, Krämpfe etc. hervorzubringen. Auch das ist noch nicht entschieden, ob die Leberstörung eine directe oder indirecte Wirkung des Giftes ist. Wir können wählen, ob wir uns den Zerfall der Leberzellen wie bei der Phosphorvergiftung unter dem unmittelbaren Einfluss des Giftes denken, oder ob wir annehmen wollen, dass das in abnorme Umsetzungsprocesse gerathene Blut die Anregung zum Zerfall gegeben habe. Ich neige mich der ersteren Ansicht zu und schiebe überhaupt alle Erscheinungen direct auf die chemischen Eigenschaften des noch zu entdeckenden Giftes.

§ 481. Circumscripte Atrophieen des Leberparenchyms, welche mit einer allmählichen Verkleinerung und Resorption der Leberzellen und mit einer Obliteration des restirenden Blutgefässgerüstes einhergehen, werden überall an solchen Stellen beobachtet, wo die Leber mechanischen Beeinträchtigungen ausgesetzt ist.

Hierher gehört in erster Linie die Schnüratrophie der Leber. Durch die Compression der unteren Brustapertur beim Schnüren wird zunächst das Organ seitlich zusammengeschoben, es entsteht eine Anzahl niedriger Falten, welche am rechten Lappen von hinten her gegen den freien Rand verlaufen. Zugleich wird der vordere Rippenrand gegen die Oberfläche der Leber angedrückt. Die hier liegenden Acini atrophiren und werden durch ein schwieliges Bindegewebe ersetzt, welches sich bei oberflächlicher Betrachtung als eine in das Leberparenchym eindringende Verdickung der Kapsel präsentirt. Die Kapsel mag aber auch wirklich etwas verdickt sein. So entsteht eine immer tiefer werdende Furche, welche die vorderen Parthieen

sowohl des rechten als des linken Lappens abschneidet und schliesslich so weit gehen kann, dass Rand und Lappen nur durch eine dicke ligamentöse Brücke mit einander verbunden sind. Der abgeschnürte Theil erhält eine kolbige Rundung dadurch, dass sämmtliche Gefässe, welche aus ihm Blut und Galle abzuführen bestimmt sind, in ihrer Continuität comprimirt werden und in Folge dessen eine entsprechende Ectasie erfahren. Man kann schon mit blossem Auge die geschwollenen und varicösen Venen bemerken und daneben Gallengänge, welche schon nicht mehr mit Galle, sondern mit dem Secret ihrer Wandung, einem klaren Schleim, gefüllt sind. Am rechten Leberlappen kann die abnorme Beweglichkeit des freien Randes unter Umständen zu einer höchst bedenklichen Umklappung nach oben und Einklemmung unter den Rippenbogen führen. Da an ihm die Gallenblase befestigt ist, so kann durch die Zerrung des Ductus cysticus und choledochus Verschluss des letzteren und Icterus bedingt sein (*Virchow*).

§ 482. In ähnlicher Weise, wie bei der Schnüratrophie, wird durch den Druck von Exsudaten, welche sich zwischen Leber und Zwerchfell abgekapselt haben, ebenso von pleuritischen und pericardialen Exsudaten partielle Atrophie der Leber herbeigeführt. Desgleichen durch den Druck abdominaler Geschwülste. Einen höchst merkwürdigen, hierhergehörigen Fall hatte ich vor Kurzem Gelegenheit zu beobachten. Es handelte sich um eine rhachitische Puerpera. Der schwangere Uterus hatte den vordern Theil der Leber dergestalt gegen den Rippenbogen emporgedrückt, dass neben einer älteren Schnürfurche zahlreiche atropische Stellen jüngeren Datums vorhanden waren. Dieselben waren eingesunken, röthlichbraun und setzten sich sehr scharf von dem benachbarten gesunden Parenchym ab; letzteres geschah durch bogenförmige Linien, welche ihre Concavität nach aussen wandten; mithin waren die Stellen sternförmig; sie differirten der Grösse nach von 1 Millimeter Quermesser bis zum Umfange von mehreren Quadratzollen. Bei der mikroskopischen Untersuchung ergab sich ein beinahe gänzliches Fehlen der Leberzellen, während das Blutgefässgerüst noch vollständig vorhanden und gut zu injiciren war. Ohne Zweifel haben wir es hier mit einer subacuten Atrophie zu thun, da der Uterus nur während kurzer Zeit einen so beträchtlichen Umfang hat, dass er die Leber zu beeinträchtigen im Stande ist. Bemerkenswerth ist aber die Thatsache, dass in solchen Fällen zunächst die Leberzellen leiden, während sich die Blutgefässe vorläufig intact erhalten. Ich möchte glauben, dass hier sogar eine Restitutio in integrum möglich wäre. Dazu wäre nöthig, dass sich die leeren Räume zwischen den Blutgefässen von neuem mit Leberzellen füllten, was entweder von Seiten der wenigen übriggebliebenen Drüsenelemente oder von Seiten des Bindegewebes geschehen könnte.

5. *Entzündung.*

§ 483. Parenchymatöse Entzündung. Wenn wir eine Leber finden, welche in allen Dimensionen mässig vergrössert ist, dabei gelblichgrau, anämisch und von einer eigenthümlichen unelastischen, teigigen Prallheit, an der Oberfläche glatt, an der Schnittfläche auffallend trocken, etwa wie geräuchertes Fleisch, so hat man Ursache, alle diese Eigenthümlichkeiten auf eine Veränderung der Leber-

zellen zu beziehen, welche von *Virchow* als trübe Schwellung bezeichnet und als die wesentliche Grundlage der parenchymatösen Entzündung erkannt worden ist. Wir verstehen darunter eine Vergrösserung der Zelle, hervorgebracht durch das Auftreten zahlreicher dunkler (Eiweiss)Körnchen im Protoplasma. Da auch die normalen Leberzellen zahlreiche Körnchen in ihrem Protoplasma enthalten, so ist es begreiflicherweise schwer, an einem einzelnen Elemente den Punct zu bestimmen, wo diese Anfüllung mit Körnchen anfängt pathologisch zu werden. In recht exquisiten Fällen freilich ist die Körnchenmenge so gross, dass wir vor lauter dunkeln Puncten nicht mehr im Stande sind, die Kerne der Leberzellen wahrzunehmen; aber diese Fälle sind selten. Auch die Volumszunahme ist, an der einzelnen Zelle abgeschätzt, ein unzuverlässiges Kriterium. Ungleich weiter kommen wir bei der Untersuchung feiner Durchschnitte. Hier springt vor allem die bedeutende Vergrösserung der Acini und ein gewisses isolirtes Hervortreten derselben in die Augen. Die Ursache des letzteren glaube ich in einer kräftigen serösen Durchtränkung des interacinösen Bindegewebes gefunden zu haben. Das Leberzellennetz ist ziemlich verdickt, auffallender aber eine gewisse Störung seiner Structurverhältnisse. An die Stelle der pedantischen und sorgfältigen Aneinanderreihung der einzelnen Elemente ist eine sehr viel losere Zusammenfügung, eine schwer zu beschreibende Unordnung getreten; vor allem sind die Zellen häufig durch kleine Zwischenräume getrennt, viele aber sind geradezu aus der Reihe gewichen, so dass man nicht mehr recht von Balken des Leberzellennetzes reden kann. Vielleicht erstreckt sich das Oedem der Portalcanäle auch in das Innere der Acini, vielleicht thut auch die grössere Abrundung der Zellen das Ihrige zur Lockerung des Zusammenhanges. Was mir ferner auffiel und was für die Deutung der demnächst zu betrachtenden eitrigen Entzündung von grosser Wichtigkeit ist, die Bindegewebszellen der Portalcanäle sowohl als die Blutgefässkerne befinden sich in einem Zustande formativer Reizung. Die Capillargefässe sind oft mit langen Reihen oder unregelmässigen Häufchen von Kernen bedeckt, eben solche Kernhaufen gewahrt man auch in den Portalcanälen, vor allem aber mitten in der Substanz einzelner Acini. Die Letzteren sind so gross, dass ich nicht umhin kann, geradezu an miliare Abscesse zu denken.

§ 184. Die diffuse parenchymatöse Entzündung kommt in ihren gelindesten Formen so zu sagen andeutungsweise bei sehr vielen Infectionskrankheiten vor; man findet sie gelegentlich beim Typhus, bei den acuten Exanthemen, namentlich Variola, bei septischen und Thiergiftintoxicationen, Puerperalfieber etc. Es unterliegt wohl kaum einem Zweifel, dass hier überall eine Rückkehr zur Norm im Bereiche der Möglichkeit liegt. Denn trotzdem, dass jetzt bereits Jahrzehnte lang die Aufmerksamkeit der Forscher auf diesen Punct gerichtet ist, hat es doch nicht gelingen wollen, einen stringenten Beweis dafür zu liefern, dass die acute parenchymatöse Entzündung auch eines anderen Ausganges fähig sei. Freilich haben wir oben gesehen, dass einige Autoren die acute gelbe Atrophie als einen solchen Ausgang betrachten und ich selbst möchte mich der Ansicht zuneigen, dass der idiopathische Leberabscess das Endresultat einer diffusen parenchymatösen Entzündung ist, doch gebricht es hier wie dort an ausreichenden Beweisen.

§ 485. Eitrige Entzündung. Leberabscess. Wir unterscheiden idiopathische und deuteropathische oder metastatische Leberabscesse. Die deuteropathischen sind embolischer oder thrombotischer Art. Sie entwickeln sich, wenn bereits ein Entzündungs- und Eiterungsprocess an irgend einem andern Puncte des Organismus, vorzugsweise allerdings im Gebiete der Pfortaderwurzeln besteht und — zur Blutgerinnung in den Gefässen geführt hat. Aus dem Pfortaderwurzelgebiete können alsdann die Thromben direct in den Stamm und die Zweige der Pfortader hineinwachsen (Pylephlebitis im engern Sinne), meist ist aber auch hier wie überall, wo der primäre Krankheitsheerd nicht im Pfortadergebiete sitzt, Embolie die Vermittlerin des secundären Leberleidens. Es war einer der ersten Erfolge der pathologischen Anatomie, dass sie das nicht ungewöhnliche Vorkommen von Leberabscessen nach Kopfverletzungen constatirte. Bei diesen und ähnlichen Fällen muss man wohl zusehen, ob nicht etwa eine gleichzeitig verletzte Rippe die Leber verwundet hat, oder ob nicht eine Succussion im Innern stattgefunden. Rechnet man diese Accidentien ab, so bleibt eine Summe von rein metastatischen Processen, welche sich in drei Reihen unterbringen lassen: 1) Leberabscesse nach Primärerkrankungen im Pfortadergebiet, 2) Leberabscesse nach Primärerkrankungen im Gebiete des kleinen oder grossen Kreislaufs, letztere neben embolischen Processen der Lunge. In diesem Falle hat man Grund, anzunehmen, dass Lungenvenengerinnsel durch das linke Herz in die Leberarterie gelangten. 3) Leberabscesse nach Primärerkrankungen im Gebiete des grossen Kreislaufs ohne Lungenabscesse. Für diese Reihe muss einerseits die Durchlässigkeit der Lungencapillaren und der Anastomosen zwischen Lungenarterie und Vene für kleinere Emboli, andrerseits die Unvollständigkeit der Untersuchung angerufen werden. Bei näherem Zusehen findet man neben den am meisten imponirenden Verwundungen, Eiterungen etc. wohl noch eine weniger umfangreiche aber mit Thrombose verbundene Affection in solchen Gebieten, aus welchen die Pfortader einen Embolus beziehen kann (am Blasenhals, in dem Hämorrhoidalvenengebiete etc.).

§ 486. Der anatomische Hergang bei der abscedirenden Leberentzündung ist zwar in seinen gröberen Umrissen stets derselbe, typisch wiederkehrende, das histologische Detail aber, das Ineinandergreifen der einzelnen Glieder des Processes richtet sich einigermassen nach der Art der Entstehung, wie sich weiter unten zeigen wird. Unter den gröberen Umrissen verstehe ich das Auftreten der Eiterung in den Portalcanälen, das Wachsthum der Abscesse, die Bildung der pyogenen Membran etc. Dass die Eiterung überall in den Portalcanälen ihren Anfang nimmt, darf man auf die grössere Anhäufung von Bindegewebe hierselbst beziehen. Dieses geschah bisher in dem Sinne, dass man das Bindegewebe geradezu als die Bildungsstätte der Eiterkörperchen ansah. Durch die Untersuchungen von *Cohnheim* (s. ob. § 129) hat aber diese Ansicht an Boden verloren. Nachdem es bereits früher wohl einem jeden gewissenhaften Histologen befremdlich erschienen war, dass man in dem bekannten Bilde der Bindegewebswucherung (Fig. 216) die eigentliche Theilung der Zellen doch verhältnissmässig selten zu Gesicht bekommen hatte und nur die Anwesenheit von kleineren und grösseren Zellenketten an derselben Stelle, wo man mit Recht ein einfaches Bindegewebskörperchen

erwarten durfte, die Theorie gestützt hatte, machte zunächst die Entdeckung *v. Recklinghausen*'s über die »wandernden Bindegewebskörperchen« eine Modification unserer Anschauungen nöthig. Die jungen Zellen, welche bei localen Reizungen die Bindegewebsinterstitien füllen, durften und mussten zum grossen Theil als »zugewanderte« angesprochen werden. Es blieben aber doch vorläufig noch Bindegewebszellen und ihre Bildungsstätte war das Bindegewebe der Umgebung. Auch heute noch dürfen wir das Bindegewebe nicht für ganz unfruchtbar ansehen, weil ein Versuch *v. Recklingshausen*'s beweist, dass selbst ausgeschnittene Hornhautstücke unter geeigneten Bedingungen einer mässigen Zellenproduction fähig sind. Freilich aber tritt diese Bezugsquelle der jungen Zellen sehr in den Hintergrund, seit wir wissen, dass die farblosen Blutkörperchen in Person aus den Gefässen auswandern und allerhand plastische Infiltrationen zu Wege bringen. Diese Betrachtungen kehren jetzt überall wieder, wo es sich um Eiterung und heterologe Neubildung überhaupt handelt. Wir müssen unsere Anschauungen danach modificiren und wenn wir auch fernerhin fortfahren werden, von zelligen Infiltrationen des Bindegewebes zu reden, so müssen wir bedenken, dass wir das Wort Infiltration mehr als bisher in seiner eigentlichen Bedeutung, als Imprägnation mit Bestandtheilen des Blutes anwenden. Der Umstand, dass nach wie vor das Bindegewebe einen Mantel um das Gefässsystem bildet, welcher sich zwischen Blut und Parenchym einschiebt und dabei mehr als das Parenchym einer infiltrativen Anfüllung Raum giebt, wird es uns nunmehr erklären, wie so gerade das Bindegewebe der Prädilectionsort der pathologischen Neubildung ist.

Kehren wir nach dieser Abschweifung zu unserem Thema, dem Leberabscess zurück, so dürfte sich auch hier das regelmässige Auftreten der Eiterung in den Portalcanälen durch die gerade hier mehr als im Innern des Acinus gegebene Anwesenheit von erweiterungsfähigen Hohlräumen erklären. Dazu kommt allerdings, dass wenigstens bei den thrombotischen und embolischen Abscessen auch die Schädlichkeiten von den Portalcanälen an die Leber herantreten. Hier aber beginnen schon die oben erwähnten Differenzen des histologischen Processes.

§ 487. Haben wir es mit einer Thrombose der Vena portarum zu thun, so kann man die zerfallenden Blutgerinnsel in einigen Aesten des Gefässes ungefähr bis zu dem Puncte nachweisen, wo die kleineren Interlobularvenen ihren Ursprung nehmen. Die Wandungen des Gefässes befinden sich hier überall in demjenigen Zustande, welchen ich oben (§ 200) als acute Phlebitis geschildert habe. Auch die *Glisson*'sche Kapsel ist auf weite Strecken hin verändert und gar nicht selten findet man schon um den Stamm des portalen Gefässbaumes einen grösseren Abscess. An den Interlobularvenen kann nicht mehr zwischen Lumen und Wandung unterschieden werden. Die Wandung ist so vollständig mit farblosen Zellen imprägnirt, dass sie mit dem Gefässinhalt, welcher auch ganz und gar aus farblosen Zellen gebildet ist, ein Ganzes bildet.[1] Diese länglich-cylindrischen wohl auch ramificirten Körper, welche wir sehr wohl mit dem Eiterpfropf des Furunkels vergleichen können,

1) Vergleiche hierzu die weiter unten § 512 citirte neuerdings erschienene Arbeit von *Buhl* über die Entstehung der Zellen im Gefässlumen.

liegen von flüssigem Eiter umspült in einem Hohlraum, welcher sich zwischen dem Gefäss und seiner bindegewebigen Scheide etablirt hat. Die bindegewebige Scheide selbst ist mit farblosen Zellen dergestalt infiltrirt, dass sie ein etwa $^1/_4$ Linie dickes dem unbewaffneten Auge intensiv weiss erscheinendes Polster bildet. Ueberall schiebt sich dieses Polster zwischen die portalen Gefässe und das Leberparenchym ein und da die ersteren auf günstigen Schnitten weithin in ihren Verästelungen übersehen werden können, so bietet der thrombotische Abscess in einem gewissen Stadium seiner Entwicklung den Anblick eines blätterreichen Astes dar. Jedes Blättchen hat etwa die Dimensionen eines normalen Leberacinus, darf aber durchaus nicht mit einem solchen verwechselt werden; es ist zusammengesetzt aus einem entarteten Interlobulargefäss als Blattrippe und den beiderseitigen Durchschnitten der infiltrirten Bindegewebsscheide als Blattspreite. Die letztere muss zugleich als die Anlage einer pyogenen Membran betrachtet werden. Ihre Zellen werden nicht etwa von dem Interlobulargefässe, sondern von dem umgebenden Parenchym geliefert. Daher befindet sie sich auch mit dem letzteren in innigem organischem Zusammenhange und durch Injectionen lässt es sich nachweissen, dass nur ihre innere dem Portalgefäss zugewendete Oberfläche fortwährend eitrig zerfällt oder Eiter absondert, während die parenchymatöse Hälfte aus vascularisirtem Keimgewebe gebildet ist. Das Parenchym ist auf diese Weise vor der eitrigen Zerstörung geschützt, ich habe hier niemals einen Uebergang der Eiterung auf den Acinus, ebensowenig eine Thrombose der Lebervenen gefunden, dafür leidet es desto mehr unter den mechanischen Einwirkungen, welche die enorme Anschwellung der Interlobularräume mit sich bringt. Macht man Durchschnitte, welche mehrere benachbarte Portalcanäle der Quere nach treffen, so kann man sich überzeugen, wie die zwischenliegenden Acini durch den Druck zuerst in ihrer Structur verändert und schliesslich in ihren Texturbestandtheilen zu Grunde gerichtet werden. Die Balken des Leberzellennetzes, welche ursprünglich wie die Blutgefässe radiär zu der Vena centralis gestellt sind, werden in eben dieser Richtung zusammengeschoben, die kuglige Oberfläche des vergrösserten Portalcanales wird maassgebend für das Arrangement der Zellenreihen. Letztere umgeben den Portalcanal als concentrische Ringe, welche um so zahlreicher aufeinander geschichtet sind, je dicker der Portalcanal ist. Bald hält es schwer, die Stelle der Centralvenen ausfindig zu machen, und da diese Stelle gerade den Mittelpunct der alten Structur ausmacht, so ist hiermit die alte Structur selbst als aufgehoben anzusehen. Weiterhin wird die Existenz der Zellen selbst bedroht. Je mehr sie sich nämlich in den besagten concentrischen Ringen gruppiren und je mehr der von innen nach aussen wirkende Druck diese Ringe fort und fort zu dehnen und zu sprengen bemüht ist, um so mehr geht auch die ursprüngliche cubische Form der Zelle verloren, sie verschmälert sich, wird spindelförmig, bandartig, endlich so dünnleibig, dass man sie nur noch als eine Faser gelten lassen kann. Dass sie sich durch Theilung und endogene Entwicklung an der Neubildung betheiligen, habe ich hier niemals constatiren können. Hie und da sieht man wohl eine Leberzelle mit vielen Kernen, aber was will eine Zelle sagen. Die meisten gehen offenbar atrophisch zu Grunde und wenn der Zeitpunct der gänzlichen Vernichtung des Acinus erreicht ist, so stossen die Keimgewebspolster der benachbarten Portalcanäle aneinander, sie confluiren und bilden ein neues Ganzes.

Dieses Ganze hat wiederum die ungefähre Grösse und Gestalt eines Acinus, es ist auch nicht dieselbe anatomische Einheit, welche wir oben als acinusähnlich bezeichneten, sondern es ist wirklich allmählich an die Stelle eines Acinus getreten, aber ein »vereiterter Acinus« ist es deshalb doch nicht, wie sehr auch der Anblick dieser nunmehr im Eiter vollkommen freischwebenden und die ganze Abscesshöhle begrenzenden weissen Läppchen zu einer solchen Deutung einladet. Es ist die grösste Mystification, welche hier die pathologische Histologie dem unbewaffneten Auge widerfahren lässt, indem sie die unwillkürliche Vorstellung erweckt, als handele es sich beim Leberabscess einfach um eine Maceration der Acini in dem Eiter der Portalcanäle, während doch in den vermeintlichen Acinis nur Bruchtheile der pyogenen Membran vorliegen, das Leberparenchym aber längst zu Grunde gegangen ist.

Bei der weiteren Vergrösserung des Abscesses schmilzt ein Pseudoläppchen nach dem andern ein, während sich an der Peripherie immer neue bilden und isoliren. Nur wo sich Hauptäste der Vena hepatica befinden, bilden diese längere Zeit einen Stützpunct für eine grössere Zahl anhaftender pyogener Läppchen, was nicht wenig dazu beiträgt, der Abscesshöhle ein zerrissenes unregelmässiges Ansehen zu geben.

§ 488. Der embolische Abscess unterscheidet sich nur in seinen ersten Entwicklungsstadien von den thrombotischen. Er beginnt nämlich mit einer umschriebenen Hyperämie desjenigen Leberbezirkes, in welchem sich das verstopfte Gefäss, sei dies die Arterie oder die Vena portarum, verbreitet. Diese Hyperämie ist enorm, die Capillaren sind ad maximum ausgedehnt, es kommt regelmässig zur völligen Stase. Es handelt sich hier um den analogen Zustand, wie bei der Embolie der Lunge, doch kommt es an der Leber nicht, wie dort gewöhnlich, zur Hämorrhagie. Die Leber ist überhaupt trotz ihres grossen Gefässreichthums, vielleicht auch wegen desselben, zu parenchymatösen Blutungen weniger geneigt als irgend ein anderes Organ. Wenn eine Gefässzerreissung zu Stande kommen soll, so muss ein Unterschied zwischen dem Blutdruck innen und dem Parenchymdruck aussen bestehen, bei der Leber aber theilt sich jeder in den Gefässen herrschende Druck oder Ueberdruck sofort dem Leberzellennetze mit, wohin soll sich nun das Blut ergiessen? Wir sehen daher Leberblutungen nur dann zu Stande kommen, wenn durch Verwundung oder Zerfall abnorme Hohlräume enstanden sind, in welche sich das Blut ergiessen kann, sonst nicht. Jene enorme Stase aber, welche wir als den Anfang der embolischen Abscesse bezeichneten, kann als das Aequivalent einer Blutung, eines hämorrhagischen Infarctes angesehen werden. Es zeigt sich nämlich, dass an eine Wiederherstellung der Circulation hier ebensowenig gedacht wird, wie bei den blutigen Infiltrationen anderer Organe, der ganze ergriffene Lebertheil stirbt ab und bildet so ein Caput mortuum, zu welchem sich die folgenden Entzündungs- und Eiterungsvorgänge als secundäre, reactive oder sequestrirende verhalten. Wie man in der beigegebenen Abbildung (Fig. 132) bemerkt, schneidet die Zone der Blutstagnation allseitig scharf mit den Grenzen der Leberläppchen ab. Ebenso schliesst sich die sequestrirende Entzündung und Eiterung hinsichtlich ihrer räumlichen Entwicklung zunächst wenigstens an die Grenzen der Acini an. Im Umkreise

von zwei, drei Linien sind die Acini geschwollen und weisslichgrau entfärbt (Fig. 131*b*). Die meisten sind im Zustande der oben geschilderten parenchymatösen Entzündung; Oedem und trübe Schwellung der Leberzellen charakterisiren namentlich die Grenzzone gegen das Gesunde hin. Anders verhält es sich mit denjenigen Leberacinis, welche dem Blutheerde zunächst liegen. Diese sind von zahllosen Eiterkörperchen durchsetzt und gehen offenbar einer gänzlichen Schmelzung entgegen. Man findet die Eiterkörperchen zwischen den Reihen der Leberzellen diesseits der Capillargefässmembran. Nach der bisherigen Vorstellungsweise würden wir an eine Neubildung derselben seitens der Blutgefässkerne gedacht haben und ich kann mich gerade für diesen Fall nur ungern in die neueste Deutung (s. oben) finden; die farblosen Zellen liegen nämlich, wie man an ausgepinselten Präparaten sehen kann, in kleinen Häufchen alternirend den Gefässen an, eine Anordnung, welche unwillkürlich an die alternirende Stellung der Capillarkerne erinnert. Eine active Betheiligung der Leberzellen an der Eiterbildung bin ich nicht in der Lage zu constatiren, es schien mir aber, als ob beim Zerfall das Protoplasma schwinde und die Kerne frei würden.

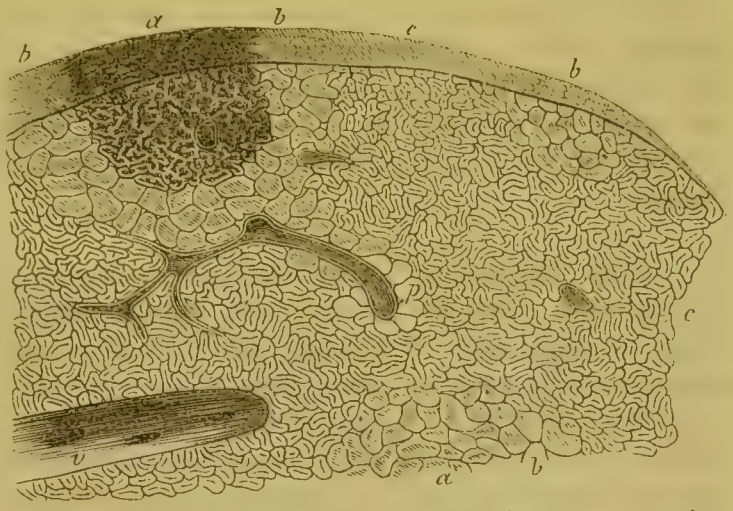

Fig. 132. Embolische Abscesse der Leber nach *Frerichs*. *a*. Zone der Blutstagnation. *b*. Zone der parenchymatösen Entzündung. *c*. Normales Parenchym. *v*. Vena hepatica.

Soweit das erste Stadium der embolischen Leberentzündung, soweit auch die Nichtübereinstimmung mit der thrombotischen Form. Von jetzt ab gesellt sich eine Thrombose der Vena portarum, soweit deren Aeste in den Bereich des Abscesses fallen, zur Entzündung hinzu und die Eiterung concentrirt sich in der früher beschriebenen Weise um die Portalcanäle. Abscesse, welche die Grösse eines Cubikzolles überschritten haben, lassen unter einander keine anatomischen Verschiedenheiten mehr erkennen, vorausgesetzt natürlich, dass sie noch im Fortschritt, in der Vergrösserung begriffen sind.

§ 189. Ich habe oben die Ansicht geäussert, dass die idiopathischen Leberabscesse eine Art des Ausganges der acuten parenchymatösen Hepatitis repräsentiren. Ich that dies gestützt einerseits auf das Vorkommen von vereinzelten zelligen Infiltrationen bei der parenchymatösen Hepatitis, andererseits darauf, dass die parenchymatöse Hepatitis bei den embolischen Abscessen als Initialstadium erscheint. Dass wir so wenig Genaues über diesen Punct angeben können, rührt davon her, dass Europa nicht der Ort ist, wo die idiopathischen Leberabscesse häufiger vorkommen, sondern Indien und die afrikanischen Küsten. Die betreffende

Krankheit verläuft acut mit Fieber, Gelbsucht und Anschwellung der Leber. Bei der Section findet man oft colossale Eiterheerde in den dicksten Theilen der Leber, namentlich im hintern Theil des rechten Lappens.

§ 490. Die traumatischen Leberabscesse sind neuerdings wiederholt zum Gegenstande histologischer Untersuchung gemacht worden. Am dritten oder vierten Tage, nachdem die Leber durch glühende Nadeln etc. gereizt worden, findet *Koster* in dem interlobulären Bindegewebe rund um die durchschnittenen Gefässe dichtgedrängte farblose Blutkörperchen; die Leberzellenreihen weichen von einander und nehmen zwischen sich ebenfalls farblose Blutkörperchen auf. *Hohn* nimmt auch eine active Betheiligung der Leberzellen bei der Eiterung an. Im Ganzen scheint sich die traumatische Lebereiterung nach dem Muster der thrombotischen zu entwickeln.

§ 491. Der weitere Verlauf des Leberabscesses ist für alle Fälle der nämliche. Es fragt sich, wird die Eiterung unter fortschreitender Einschmelzung des Parenchyms an irgend einem Puncte die Oberfläche des Organes erreichen, oder wird die pyogene Schicht noch vor dieser Katastrophe eine hinreichende Dicke und Widerstandsfähigkeit gegen die chemischen Wirkungen des sich zersetzenden Eiters erhalten haben, dass sie zur Bildung einer abkapselnden Schicht derben Bindegewebes übergehen kann. In letzterem, dem günstigen Falle, hört die Neubildung von Eiter allmählich auf, der vorhandene dickt sich ein und wird schliesslich bis auf kleine käsige oder kalkige Ueberreste resorbirt. Die Bindegewebskapsel zieht sich zu einer strahligen Narbe zusammen, welche den bedeutenden Defect natürlicherweise nur unvollkommen decken kann. Im Falle fortschreitender Vergrösserung erreicht der Abscess zunächst die Leberkapsel; eine entzündliche Verklebung der letzteren mit der gegenüberliegenden Bauchfellplatte ist wohl im Stande, die Perforation in das Bauchfell abzuwenden, doch muss sie dazu eine erhebliche Festigkeit besitzen, nicht selten sah man den Eiter eine zu schwache Adhäsion sprengen und sich so den Weg in das Abdomen erzwingen. Sonst führt die Adhäsion die Eiterung Schritt für Schritt auf andere Organe über. Am häufigsten wird das Zwerchfell durchbrochen, es folgt die Gefahr der perforativen Pleuritis, ist auch diese überwunden, so droht eine eitrige Lungenentzündung, endlich kommt es zur Perforation in einen Bronchialast und hiermit zur Entleerung des Lebereiters durch die Luftwege. Erfolgte die Anlöthung der Leber an die vordere Bauchwand, so schiebt sich der Eiter niemals in gerader Richtung in den Bauchdecken vorwärts. Er umgeht vielmehr die Muskelbäuche und kommt an entfernteren Puncten zur Entleerung, etwa in der Nähe des Processus ensiformis oder im letzten Intercostalraume. Sehr selten sind die Perforationen in den Magen, das Colon, Duodenum, die Gallenwege.

§ 492. Indurirende Entzündung. Lange Zeit anhaltende oder häufiger wiederkehrende active Hyperämieen der Leber bilden den Boden der indurirenden Entzündung. Bekanntlich können wir nach jeder Mahlzeit aus der Volumszunahme des Organes, dem bekannten Gefühl von Druck und Völle im rechten Hypochon-

drium die übrigens auch durch Vivisectionen erwiesene Theilnahme unserer Leber an der digestiven Hyperämie der sämmtlichen Unterleibsorgane constatiren. Schädliche Ingesta, Gewürze, vor Allem reichlicher Alkoholgenuss steigern diese Hyperämie über das normale Mittel und bewirken, dass dieselbe sich immer weniger vollständig zurückbildet und endlich habituell wird. Auch das Wechselfieber führt zu einer activen Hyperämie der Leber, welche sich durch die sehr beträchtliche Anschwellung, wie man sonst sagte, Anschoppung des Organes auszeichnet (Fieberkuchen). In beiden Fällen ist es äusserst wichtig für den Arzt, die Leber auf ihre normalen Grenzen zurückzuführen, so lange der Zustand einer einfachen activen Hyperämie noch ohne weitere Complicationen vorhanden ist. Andernfalls führen beide unfehlbar zu einer bleibenden, absolut irreparablen organischen Veränderung, welche sich im Allgemeinen als eine Hyperplasie des interlobulären Bindegewebes kundgiebt. Wohl mag auch bei dieser Neubildung ebenso wie bei der Eiterung die Auswanderung farbloser Blutkörperchen aus den Gefässen, insbesondere aus den interlobulären Aestchen der Vena portarum, eine Rolle spielen. Bislang haben wir uns begnügt, die Anhäufung der jungen Zellen in der unmittelbaren Nachbarschaft der genannten Gefässe als den Ausgangspunct der indurirenden Entzündung nachzuweisen. In einem mir von *Billroth* mitgetheilten Präparate sieht man diejenigen Stellen, an welchen mehr als zwei Leberlobuli zusammenstossen, welche also der Lage nach den Pfortaderästchen letzter Grösse entsprechen, ganze Heerde von Keimgewebe, welche sich, je nachdem der Schnitt den Portalcanal quer, schräg oder der Länge nach getroffen hat, entweder in Kreisform oder elliptisch auch wohl als verästelte Figuren darstellen. (Fig. 133.) Ein so frühes Stadium der intersti-

Fig. 133. Indurirende Leberentzündung. 1. Stadium. *a.* Interlobuläre Gefässlumina, in deren Umgebung eine kleinzellige Infiltration, *v.* Intralobuläre Gefässlumina. $^1/_{100}$.

tiellen Bindegewebshyperplasie kommt freilich selten zur Beobachtung. Meist findet man im Verlauf der Portalcanäle ein vorwiegend fasriges, zellenarmes Bindegewebe, welches sich in seinen Texturverhältnissen dem Narbengewebe anreiht. Eigentliches Keimgewebe findet sich entweder gar nicht mehr oder ist doch nur als eine

schmale Zone nachzuweisen, welche sich zwischen das Narbengewebe (*a*) einerseits und das benachbarte Parenchym (*b*) andrerseits einschiebt. (Fig. 134.) Aber gerade dieser letztere sehr gewöhnliche Befund gestattet uns einen Einblick in die Art und Weise, wie die Bindegewebshyperplasie fortschreitet, ich möchte sagen in die Stadiologie des Processes. Das primäre Infiltrat der Portalcanäle (Fig. 133) ist in

Fig. 134. Indurirende Leberentzündung. 2. Stadium. *aa.* Breite Streifen eines fasrigen Bindegewebes, welches an wandungslosen Gefässen sehr reich und gegen *b* durch eine unterbrochene Schicht jungen Bindegewebes abgegrenzt ist. *b.* Gruppen von Leberacini, aussen herum fettig infiltrirt. $^1/_{200}$.

Narbengewebe umgewandelt. Diese Umwandlung ist zuerst in der Mitte des Heerdes, in der nächsten Umgebung der portalen Gefässe erfolgt und darauf allmählich nach aussen fortgeschritten. Währenddessen und noch ehe alles vorhandene Keimgewebe zu Narbengewebe geworden, hat sich auch die zellige Infiltration vergrössert und bildet einen Saum von Keimgewebe, der sich überall zwischen die Narbe einerseits und das Parenchym andrerseits einschiebt.

§ 493. Es liegt auf der Hand, dass diese Neubildung das secernirende Parenchym der Leber in hohem Grade beeinträchtigen muss. Zwei Momente sind es hauptsächlich, welche sich in diesem Sinne wirksam zeigen. Fürs erste das Hineinwuchern des jungen Bindegewebes in die Substanz der benachbarten Acini, ein Vorgang, den man überall beobachten kann, wo die mehrerwähnte Infiltrationszone noch eine gewisse Mächtigkeit hat. Die Leberzellen schwinden in dem Maasse, als sich zwischen ihren Reihen die jungen Bindegewebselemente Platz machen, welche ihrerseits längs der Capillargefässe vorrücken. Schritt für Schritt werden auf diese Weise einzelne Acini oder ganze Gruppen von Acinis, welche zwischen je zwei oder drei benachbarten Portalcanälen liegen, zu Grunde gerichtet. Ist dann der Zeitpunct gekommen, wo sie zu existiren aufhören, so berühren sich und verschmelzen die von allen Seiten andringenden Keimgewebslagen, wie die Wellen über einem versunkenen Manne zusammenschlagen und an dieser Stelle ist von der ganzen Lebertextur nichts übrig als Bindegewebe und Gefässe.

Ein zweites, im Grossen wohl noch wirksameres Zerstörungsmittel der secernirenden Substanz des Organes liegt in dem kräftigen Zuge, welchen das Bindegewebe bei seiner Umwandlung in Narbengewebe ausübt. Die »narbige Retraction« (§ 96) macht sich gerade hier in eminenter Weise geltend. Von den feinsten Verästelungen der Portalcanäle geht ihre Wirkung immer kräftiger werdend auf die Hauptzweige und endlich auf den Stamm über. Eine Volumsabnahme des ganzen Organs, eine Schrumpfung der Leber in allen Dimensionen ist die unausbleibliche Folge. Fragen wir uns aber, welcher Theil der Leber bei dieser Schrumpfung vorzugsweise kleiner wird, so bietet sich uns auch hier in erster Linie das zellige Parenchym der Acini dar, weil dieses am wenigsten geeignet ist, der mechanischen Gewalt Widerstand zu leisten. Wie ebensoviele Schlingen legen sich die letzten Ausläufer der Portalcanäle um entsprechende Portionen des Leberparenchyms herum, von ihrem gemeinschaftlichen Stamme her aber wird derjenige Zug ausgeübt, welcher die Schlinge fort und fort zu verkleinern und endlich zuzuziehen bestrebt ist. Das Hineinwuchern des Bindegewebes in den Acinus, welches ich oben beschrieb, erscheint uns von diesem Standpuncte aus als das Mittel, durch welches der interlobuläre Zug das acinöse Parenchym wirklich auslöscht, vielleicht liesse sich sogar die Ansicht vertheidigen, dass jene zellige Infiltration unter dem Einflusse des interlobulären Druckes fortschreite, so dass die Atrophie des secernirenden Parenchyms als das Resultat eines einzigen in seinen verschiedenen Gliedern zusammenhängenden Processes aufgefasst werden könnte.

§ 494. Soviel von dem Detail der histologischen Vorgänge, welches bei den verschiedenen Formen der indurirenden Leberentzündung stets in derselben Weise wiederkehrt. Wir können deren im Allgemeinen drei unterscheiden, die indurirte, die granulirte und die gelappte Leber. Für das Zustandekommen der einen oder der anderen Form ist der Umstand massgebend, dass die Bindegewebsentwicklung das eine mal in den feinsten Ramificationen der Portalcanäle, das andere mal in den mittleren Partheien oder in den Hauptästen derselben stattfindet.

Leberinduration. Eine in allen Durchmessern gleichmässige Volumsabnahme des Organes, verbunden mit einer erheblichen Verdichtung, mit einer brettähnlichen Starrheit und Trockenheit der Substanz, mit Verkleinerung der Acini und Einrahmung jedes einzelnen durch ein weissliches Streifchen von Bindegewebe — das ist dasjenige Ensemble von Veränderungen, welches wir vorzugsweise als Leberinduration bezeichnen. Hierbei ist die Bindegewebshyperplasie möglichst gleichmässig durch das ganze interlobuläre Gewebe vertheilt; wie bereits bemerkt, ist jeder einzelne Acinus von seinem Nachbar durch ein anomales Bindegewebsseptum geschieden, jeder einzelne ist für sich dem atrophirenden Drucke des Narbengewebes ausgesetzt und dies ist der Grund, weshalb wir hier nicht wie bei der cirrhotischen Leber ein stärkeres Hervortreten des relativ normalen Parenchyms über das Niveau der Oberfläche und der Schnittfläche beobachten, weshalb die indurirte Leber nur wenig granulirt erscheint.

Die Leberinduration wird am häufigsten nach länger bestandenen Wechselfiebern beobachtet. Sie vergesellschaftet sich hier bisweilen mit einer zweiten Reihe von anatomischen Veränderungen, welche ich bei einer früheren Gelegenheit be-

sprochen habe, nämlich mit der melanämischen Pigmentbildung und Pigmentablagerung in der Leber (s. § 184). Die indurirte Leber ist dann schiefrig gefärbt und wir können nachweisen, dass zahlreiche schwarze Pigmentschollen der Pfortader sowohl als den Capillargefässen aussen herum anliegen. Diese Pigmentschollen sind entweder die Ueberreste von Extravasationen eines früheren Entwicklungsstadiums, oder sie sind als solche durch die Wandung der Gefässe hindurchgedrungen. Jedenfalls dürfen und können sie nicht mit atrophirenden Leberzellen verwechselt werden, da sie ihren Platz überall im Acinus zwischen den wegsamen Capillaren und den völlig intacten Leberzellenreihen behaupten und daher durchaus als etwas »Infiltrirtes, Eingedrungenes« erscheinen.

§ 495. Lebergranulation, Cirrhosis. Hat die Bindegewebshyperplasie ihren Sitz nur in den grösseren und mittleren Ramificationen der Portalcanäle, so werden dem entsprechend grössere Portionen des secernirenden Parenchyms eingefasst und abgeschnürt. Die ganze mechanische Kraft der indurirenden Entzündung concentrirt sich dann in gewissen Richtungen; alle Acini, welche in diesen Richtungen liegen, gehen gänzlich zu Grunde, die benachbarten mehr oder minder vollständig, während die zwischenliegenden Parthieen zwar relativ intact bleiben, aber fortwährend unter einem so bedeutenden äusseren Drucke stehen, dass sie überall, wo es der Raum erlaubt, polsterartig hervorquellen. Die ganze freie Oberfläche der cirrhotischen Leber ist deshalb mit halbkugligen Erhabenheiten bedeckt, welche je nach der Grösse der abgeschnürten Leberportionen vom Umfange eines halben Hirsekorns bis zu dem einer halben Haselnuss und darüber (s. Leberlappung) wechseln. Auch an jeder frischen Schnittfläche des Organes tritt diese »Granulation« wiewohl minder deutlich hervor. Die Granula sind also nicht, wie *Laennec* irrthümlich annahm,[1] das Pathologische, sondern das Bindegewebe zwischen den Granulis ist abnorm, die Granula selbst aber repräsentiren dasjenige, was von dem normalen Leberparenchym noch übrig ist.

Wenn wir das Leberparenchym normal nennen, so ist dies freilich nicht immer im strengen Sinne des Wortes zu nehmen. Sehr gewöhnlich sind die Leberzellen sämmtlich mit Fett infiltrirt, wo sie an das Narbengewebe anstossen, sieht man sehr häufig eine höchst intensive Pigmentinfiltration, welche wohl als die Begleiterin des hier fortschreitenden Unterganges angesehen werden kann. Vor allem aber fällt eine sehr erhebliche Störung der Structur auf, nämlich eine hochgradigste Verschiebung und Verzerrung der Leberzellenreihen, welche es uns unmöglich macht, die Grenzen der Acini zu unterscheiden und etwa zu zählen, wie viel derselben in einem jeden Granulum enthalten sind.

Auch das hyperplastische Bindegewebe verdient noch etwas eingehender betrachtet zu werden. Die oben citirte Analogie mit dem Narbengewebe könnte etwa die Vermuthung aufkommen lassen, als haben wir es hier mit einer möglichst gefässarmen Substanz zu thun. Dem ist aber nicht so, das weisse, narbige Bindegewebe ist vielmehr mit Blutgefässen so reichlich durchzogen, dass wir an gutinjicirten Präparaten zweifelhaft sein könnten, ob die Blutgefässlumina oder das Binde-

1) *Laennec* identificirte die Granula mit käsigen Tuberkeln.

gewebe den grösseren Theil des Raumes in Anspruch nehmen. Eigene Membranen sind an diesen Blutgefässen nicht zu entdecken, die oberste Schicht des Bindegewebes mit einem einschichtigen Epithel bedeckt tritt an deren Stelle, ein Umstand, welcher der ganzen Structur eine gewisse Aehnlichkeit mit dem cavernösen Gewebe ertheilt. Die ganze Erscheinung hängt unzweifelhaft mit dem grossen Blutreichthum der normalen Leber zusammen. Nur unter der Bedingung, dass wenigstens der grösste Theil des der Leber fortwährend zuströmenden Blutes auch Wege finde, die Leber zu passiren, kann es in diesem Organe zu ausgebreiteten narbigen Processen kommen. Es wird hierbei freilich viel von dem Seitendruck des zuströmenden Blutes abhängen und da dieser in der Leberarterie ein sehr viel grösserer ist als in der Pfortader und ihren Aesten, so erklärt sich hieraus die eigenthümliche Erscheinung, dass jene Bluträume im Narbengewebe nach dem Ausweis der Injectionen nicht von der Pfortader, sondern von der Leberarterie aus gespeist werden. Die Pfortader findet man sehr gewöhnlich in ihren mittelfeinen Aesten obliterirt. Einmal war es mir trotz des grössten angewendeten Druckes nicht möglich, von der Pfortader aus mehr zu füllen, als den Stamm und die drei oder vier Hauptäste. Diese waren zugleich stark ausgedehnt und genauere Nachforschungen ergaben, dass in diesem Falle das Pfortaderblut überhaupt gar nicht durch die Leber strömte, sondern durch eine Anzahl sehr erweiterter Anastomosen der Mesenterialvenen mit den spermatischen Venen direct in die Vena cava inferior eintrat. In andern Fällen ging das Pfortaderblut direct in die Parenchymgranula und von hier aus erst in das Gefässsystem der Narbe, während sich das letztere von der Arterie aus direct füllte.

Zwei Dinge scheinen mir nach alledem für die Blutvertheilung in der cirrhotischen Leber von Wichtigkeit, 1) dass die Pfortaderramificationen durch die Narbenbildung comprimirt und obliterirt werden, während 2) für die Verästelung der Leberarterie ein immer grösseres Verbreitungsgebiet geschaffen wird. Die Beeinträchtigung der Pfortaderäste ist die Ursache der mannigfaltigen Stauungserscheinungen in Darm und Milz, des Ascites etc. und bedingt die Entwicklung collateraler Verbindungswege zwischen Pfortader und Vena cava inferior. Die Vergrösserung des arteriellen Verästelungsbezirkes erlaubt eine theilweise Uebertragung der Pfortadergeschäfte an dieses Gefäss, die Galle wird daher vorzugsweise aus arteriellem Blute abgeschieden.

Was die Gallenwege anlangt, so scheinen sich diese im Allgemeinen offen zu erhalten. Selten sieht man hie und da ein dunkelgelbes, braunes oder gar grünes Parenchymgranulum, was soviel sagt, als dass der abführende Gallengang dieses Granulums durch die Narbe comprimirt wurde und mithin eine Anhäufung der secernirten Galle eintreten musste. Das ziemlich häufige Vorkommen von Gelbsucht bei der Cirrhosis hepatis darf daher nur auf eine Zuschwellung der Mündung des Ductus choledochus bei gleichzeitigem Katarrh des Duodenum bezogen werden.

§ 496. Die Leberlappung ist in der Regel eine Begleiterin der Lebergranulation. Aus denselben Ursachen hervorgegangen, durch denselben Process erzeugt, erinnert sie uns nur daran, dass die bedeutendsten Verunstaltungen natürlich dann zu Stande kommen müssen, wenn der Stamm des portalen Canalsystems

selbst und seine Hauptäste schwielig entarten. Dann tritt die in der normalen Leber so zu sagen vertuschte Gliederung des Organes in eine Anzahl von Lappen, welche, wie wir sahen, durch die Gruppirung des Parenchyms um die grösseren und mittleren Venenäste bedingt ist, mehr oder weniger deutlich hervor. Die Granula bilden entweder secundäre Erhebungen der gelappten Leber, oder aber, wir finden einen allmählichen Uebergang von den kleinsten Granulis durch immer grössere zu der wallnussgrossen Parenchymportion der gelappten Leber.[1]

6. *Geschwülste.*

§ 497. Cavernöse Geschwulst. Die Wahl und Reihenfolge, in welcher die verschiedenen Untersuchungsobjecte der pathologischen Histologie in Arbeit genommen worden sind, hat sich nicht immer nach den Bedürfnissen des Arztes gerichtet. Sonst wäre es eine auffallende Erscheinung, dass einige höchst wichtige Fragen über die Entstehung und das Wachsthum der Leberkrebse noch immer ihrer Erledigung harren, während eine in klinischer Beziehung höchst unbedeutende Geschwulstform, der Tumor cavernosus, schon sehr früh in den besten Kräften unserer Wissenschaft seine Bearbeiter gefunden hat. Wir haben über diese gelegentlich vorkommenden erbsen- bis wallnussgrossen, scharf umschriebenen, mit Schwellgewebe ausgefüllten und daher auch im halbgefüllten Zustande dunkelbläulichroth erscheinenden Lücken der Lebersubstanz nicht blos ausführliche histologische Kenntnisse, sondern auch eine von *Virchow* begründete Anschauung über Entstehung und Wachsthum, welche wohl mehr als eine blosse Hypothese ist.

§ 498. Ein Balkenwerk von Bindegewebe, dessen Zwischenräume dem Durchfluss des Blutes offen stehen, bildet die eigentliche Substanz der Geschwulst. Unterwerfen wir einen einzelnen Bindegewebsbalken der mikroskopischen Untersuchung, so unterscheiden wir an ihm einen Ueberzug von einschichtigem Plattenepithel, unter diesem eine streifige Grundsubstanz mit mässig zahlreichen spindelförmigen Zellen, welche von einigen Autoren für glatte Muskelfasern erklärt worden sind. Elastische Fasern, theils in umspinnenden, theils in durchziehenden Netzen angeordnet, geben dem Ganzen eine gewisse Aehnlichkeit mit den Alveolarseptis der Lunge. Auch die durchschnittliche Grösse der Maschenräume, welche sie einfassen, stimmt mit derjenigen der Lungenalveolen überein. Im Uebrigen lässt sich über die Structur nur soviel feststellen, dass die Septa radienartig um einen oder mehrere in der Mitte gelegene Puncte gruppirt sind, Puncte, welche nur durch eine etwas grössere Anhäufung von Bindesubstanz ausgezeichnet, ihrer Natur und Bedeutung nach aber nur aus der Entwicklungsweise der Geschwulst verständlich sind.

Geht man mit dem Mikroskop längs der Peripherie der Geschwulst hin, so überzeugt man sich bald, dass dieselbe von dem benachbarten Leberparenchym

1) Die pathologische Leberlappung darf natürlich nicht mit dem angebornen gelappten Zustande des Organes verwechselt werden, welcher sich von ihr durch den Mangel aller Bindegewebsvegetation sofort unterscheidet. Eine zweite mögliche Verwechselung ist die mit der syphilitischen Neubildung, welche deshalb viel entschuldbarer ist, weil bei ihr wirklich eine indurative Entzündung und Schwielenbildung ins Spiel kommt s. § 503).

überall durch eine mässig breite Bindegewebsschicht getrennt ist; hier und da sieht man, wie dieses Bindegewebe einen dreieckigen Fortsatz in den Zwischenraum zweier Acini hineinsendet. Auch diese Fortsätze enthalten Gefässlumina, aber weniger zahlreich und durch breitere Brücken von Bindegewebe getrennt. Offenbar aber haben wir hier wenn irgendwo die Entwicklungsweise der Geschwulst vor Augen: eine interlobuläre Hyperplasie des Bindegewebes, welche von einer cavernösen Metamorphose (§ 155) gefolgt ist. Die Geschwulst schliesst sich also einerseits der früher geschilderten interstitiellen Hepatitis, andrerseits der Fibroidbildung an. Auch das cirrhotische Bindegewebe war durch Gefässreichthum ausgezeichnet, wir wiesen auf die Möglichkeit hin, dass diese Qualität auf einer localen Prädisposition, nämlich dem enormen Blutreichthum der Leber, beruhen könnte und können dieselbe locale Prädisposition auch in dem gegenwärtigen Falle in Anspruch nehmen. Sie liefert uns hier statt eines einfachen ein telangiectatisches, wenn man will ein cavernöses Fibroid.

§ 499. Mit dieser Einsicht in die Entwicklung fällt zugleich die Nothwendigkeit weg, die Bluträume unserer Geschwulst auf die präexistirenden Arterien, Venen oder Capillargefässe in dem Sinne zurückzuführen, dass wir sie durch Extasie derselben entstehen lassen. Das Leberparenchym mit allen seinen Gefässen wird durch den Druck der in den kleinsten Portalcanälen fortschreitenden Geschwulstentwicklung läppchenweise, sehr langsam und ohne alle vorgängige Verzerrung, aber sehr vollständig vernichtet. Mit der Capillarcirculation aber gehen auch die Lumina der betreffenden Lebervenen ein, die Venenwandungen collabiren und bilden schliesslich jene dichteren Anhäufungen von Bindesubstanz, von welchen die Septa der fertigen Geschwulst deshalb radienartig auszugehen scheinen, weil die Geschwulstentwicklung von allen Seiten convergent gegen sie, d. h. die Puncte, vorgedrungen ist, wo die Venen liegen.

So erklärt es sich denn auch, wenn durch *Virchow*'s Injectionen nachgewiesen wurde, dass sich die Räumlichkeiten der Geschwulst von der Pfortader und von der Arterie, nicht aber von der Vene aus injiciren lassen. In den Portalcanälen giebt es aber nur Pfortader- oder Arterienästchen und eine Geschwulst, welche in den Portalcanälen wächst, wird ihre Blutgefässe natürlicherweise von diesen und nicht von den jenseits des Leberparenchyms belegenen Venen beziehen.

§ 500. Von secundären Metamorphosen der cavernösen Geschwulst ist wenig zu sagen. Ich sah einmal eine partielle Obliteration der Bluträume, welche ohne Zweifel von einer Gerinnung herrührte. Das Centrum der etwa haselnussgrossen Geschwulst war von einem derben, erbsengrossen, weissen Knoten eingenommen, während ringsherum eine linienbreite Zone bahnfreien cavernösen Gewebes existirte. Ein senkrechter Durchschnitt ergab aber, dass das Septensystem sich durch diesen Knoten hindurch fortsetzte und dass es sich offenbar um eine secundäre Ausfüllung mit junger Bindegewebsmasse handelte.

§ 501. Cysten. Wenn man von den Echinococcusblasen und accidentellen Cysten (erweichte Krebsknoten, Abscesse etc.) absieht, so bleibt nur eine kleine

Gruppe von Lebercysten übrig, welche sämmtlich als Retentionscysten der Gallenwege anzusehen sind. Dieselben werden dann und wann einzeln und von bedeutender Grösse angetroffen, viel seltener ist der Befund zahlreicher Cysten, welche in der Grösse vom kaum Sichtbaren bis zu dem ansehnlichen Umfange eines Taubeneies variiren. Wie mehrere andere Autoren (*Rokitanski*, *Foerster*), so fand auch ich diese multiple Cystenbildung der Leber neben hochgradiger cystoider Entartung beider Nieren. Die Leber war nämlich in ihrem vorderen Theile sehr cystenreich, der freie Rand des linken Lappens war ganz von mittelgrossen Blasen eingenommen, während mehr nach innen und hinten die Blasen mehr vereinzelt aber desto grösser waren. Hier bot sich auch die beste Gelegenheit, der Entwicklung der Cysten nachzugehen.

Bei diesen Studien nun fiel mir sofort die grosse Uebereinstimmung der Cystenursprünge mit demjenigen auf, was *Naunyn* kürzlich als Cystosarcoma hepatis beschrieben hat. Inmitten gewisser gut hirsekorngrosser, weisser Bindegewebsknötchen, welche in den feineren Portalcanälen eingebettet sind, bemerkt man schon mit blossem Auge eine punctförmige Oeffnung, welche sich bei genauer Untersuchung als das erweiterte Lumen eines interlobulären Gallenganges ausweist. Diese Erweiterung, deren aus niedrigen Cylinderzellen gebildetes Epithelium sich continuirlich in das Epithelium des abführenden Gallenganges fortsetzt, hat bei den kleinsten Geschwülsten eine einfach ellipsoidische Gestalt, bei grösseren ist sie in verschiedenen Richtungen ausgebaucht, ja nicht selten mit zahlreichen schlauchförmigen Bildungen besetzt, welche bis in das benachbarte Parenchym hineinragen. *Naunyn* wollte hieraus eine Vergrösserung der Geschwulst durch Epithelsprossen deduciren und die letzteren deshalb den Adenomen (s. unten) anreihen. Sie gleichen den Adenomen aber nur nach der älteren Auffassung *Billroth*'s, in welcher die Bezeichnung Adenom für solche Geschwülste der Mamma gebraucht wird, bei denen eine fortschreitende Oberflächenvermehrung der Ausführungsgänge durch eine sarcomatöse Entartung des subepithelialen Bindegewebes herbeigeführt wird. An etwas Krebshaftes dürfen wir deshalb noch nicht denken, wie auch aus der fernerweiten Entwicklung zur Genüge hervorgeht. (Vergl. § 508, Adenoma.)

Ich konnte an der oben erwähnten Leber in der That alle Uebergänge von den eben beschriebenen Geschwulstanfängen zu einfachen kugligen Cysten nachweisen. Der Uebergang geschieht durch Depression, auch wohl Durchlöcherung jener Falten, welche sich zwischen die einzelnen wandständigen Divertikel des centralen Hohlraumes einschieben und dadurch dem Ganzen ein fächriges Ansehen geben. Sind diese Falten geschwunden, so füllt sich der Hohlraum mit einem wasserklaren, dünnflüssigen Secrete mehr und mehr an, wir haben von jetzt ab nur noch einfache Retentionscysten mit glatten Wandungen vor uns.

§ 502. Syphilis. In Beziehung auf die allgemeinen Formen der syphilitischen Neubildung verweise ich auf § 235. Die Lebersyphilis gehört zu jenen tiefgreifenden Störungen der späteren Krankheitsperiode, welche man wohl als tertiäre bezeichnet. Die anatomischen Veränderungen setzen sich aus zwei mit einander in verschiedener Weise combinirten Momenten zusammen, aus einer indurativen Bindegewebshyperplasie einerseits, aus Gummabildung andrerseits.

§ 503. Der weitaus gewöhnlichste Fall ist der, dass sich neben analogen Vorgängen in anderen Provinzen des Organismus (an den Schädelknochen, am Schlund und Larynx etc.) im Parenchym der Leber ein oder mehrere Heerde von derbem, weissem Bindegewebe, welche nach verschiedenen Richtungen in das umgebende Parenchym ausstrahlen und durch die in eben diesen Richtungen kräftig wirkende Retraction eine entsprechende Einziehung und Lappung der Oberfläche zur Folge haben. Am ausgeprägtesten sind diese Zustände in der Regel längs der Insertion des Ligamentum suspensorium hepatis, hier bemerkt man gelegentlich drei und mehr Strahlennarben, oder aber, die Leber ist in ihrer ganzen Dicke durch eine einzige colossale Schwiele ersetzt. Es ist wahrscheinlich, dass der wenn auch gelinde Zug, welchen das Ligament beim Hin- und Hergleiten der Leber am Diaphragma auf das Organ ausübt, als prädisponirendes Moment für diese Localisation angesprochen werden darf; dass es kein unumgängliches ist, werden die weiter unten zu besprechenden Erscheinungsweisen der Lebersyphilis darthun.

Nicht immer aber doch sehr häufig finden sich Gummaknoten von verschiedenem Alter und verschiedener Grösse in und neben dem Narbengewebe, seltener für sich in sonst intactem Parenchym. Gelbliche, weisse, käsige und sehr saftarme Knoten von der Grösse eines Kirschkernes sind häufiger als die jüngeren noch weichen Bildungen, an denen sich die histologischen Charaktere der specifisch syphilitischen Textur studiren lassen. Wir finden da fettig entartete, aber im Zustande der Körnchenzellen verharrende, theils runde, theils spindelförmige und sternförmige Elemente, die runden in der Mitte, die stern- und spindelförmigen an der Peripherie des sphärischen Knotens. Die Grundsubstanz ist gequollen, weich und giebt mit Essigsäure eine Mucinfällung. Die käsigen Knoten verdanken ihr Dasein offenbar nur einer weiteren Metamorphose dieser eigentlichen Gummata und dürfen auf keinen Fall als eingedickter Eiter, verkäste Krebsknoten und dergleichen angesehen werden. Sie dürften nur in seltenen Fällen einer noch weiteren Veränderung, etwa einer Erweichung und Resorption unterliegen und werden uns daher stets ein willkommenes Zeichen dafür sein, dass die strahligen Bindegewebsnarben, welche ja auch auf andere Weise entstanden sein könnten, syphilitischen Ursprunges sind.

§ 504. Weit seltener als die Localisation in einzelnen grossen Heerden ist die Localisation der Syphilis in zahlreichen (30—60) durch das ganze Parenchym vertheilten kleineren Heerden. Man denke sich Gummiknoten weit unter Hirsekorngrösse zu 5—10 in eine kleine rundliche Geschwulst vereinigt: vereinigt durch derbes Bindegewebe mit knorpelartig transparenter Grundsubstanz und schön entwickelten spindelförmigen Zellen; das Bindegewebe bildet einen Hof, welcher sich mit strahligen Ausläufern mehr oder weniger weit in die Nachbarschaft ausdehnt und der ganzen Stelle ein grau durchscheinendes Ansehen giebt. Die mittlere Parthie jedes einzelnen Knötchens besteht aus Rundzellen, selbst vielkernigen Riesenzellen, die einem fettigen Zerfall entgegengehen und es lässt sich oft eine Art von concentrischer Schichtung nachweisen, wie man sie an Querschnitten entarteter Gefässe findet. Die Frage: welcher Gefässe? ist freilich nicht leicht zu beantworten, da der stehende Sitz der besagten Gummate die Portalcanäle sind und

gerade hier Arterien, Venen, Gallengänge und Lymphgefässe beisammen verlaufen. An einzelnen Knötchen, welche dicht unter der Kapsel lagen, glaube ich mich überzeugt zu haben, dass wir es mit Lymphgefässen zu thun haben, doch sind weitere Untersuchungen vonnöthen.

§ 505. Eine dritte Form von Lebersyphilis ist die hereditäre Cirrhose, welche bei neugebornen Kindern beobachtet wird, die von einer syphilitischen Mutter stammen. Ob die räthselhaften Fälle ausgeprägter und zwar sehr prägnant entwickelter Lebercirrhose, welche man gelegentlich bei Kindern von 10—15 Jahren findet und welche sich, wie ich fand, durch die vollkommene Obliteration der Pfortaderäste auszeichnet, eine Weiterentwicklung jener Hereditärform ist, dürfte schwer zu entscheiden sein. Dafür sprechen die höchst vollkommenen Compensationseinrichtungen, welche gerade hier den Pfortaderkreislauf reguliren und sich nur dadurch erklären, dass die Leber schon während ihrer Entwicklung mit der Störung rechnen musste.

§ 506. Leukämische Schwellung. Ich habe bei Betrachtung der Leukämie (§ 177 ff.) die allgemeinen Grundzüge aller leukämischen Infiltrationen angegeben. Die Leber ist ein Lieblingssitz derselben und zugleich dasjenige Organ, wo sie sich am besten histologisch verfolgen lassen.

Seitdem wir wissen, dass die Wandungen der kleineren Gefässe den farblosen Blutzellen das Durchtreten unter Umständen gestatten, werden wir vor allen anderen die leukämische »Neubildung von lymphadenoidem Gewebe« als eine durch Auswanderung farbloser Blutkörperchen bedingte Infiltration anzusprechen haben. Die vermehrte Zahl derselben im Blute legt diese Deutung zu nahe, als dass wir sie überhaupt umgehen könnten. Dazu kommt aber, dass auch der histologische Befund einer Auswanderungstheorie durchaus das Wort redet. Wegen der grossen Uebereinstimmung, welche die äussere Form der leukämischen Heerde an der Niere mit Blutheerden ebendaselbst haben, hatte ich mich längst mit dem Gedanken getragen, ob und in welcher Weise es denn möglich sei, die leukämischen Heerde auf ursprüngliche Extravasate zurückzuführen. Das einzige aber, was ich zur Unterstützung dieser Ansicht beibringen konnte, war die geringe Dichtigkeit der Gefässe innerhalb jener Bezirke, welche bei Injectionen regelmässig zu grösseren Extravasaten führte. Bei der Leber nun sehen wir, wie sich die leukämische Infiltration überall aufs Innigste dem Verlaufe der Gefässe anschliesst. Auf jedem Querschnitt eines — übrigens gut vorbereiteten, injicirten und erhärteten — Materials sieht man, wie die farblosen Zellen Reihen bilden, welche die Capillargefässe durch den ganzen Acinus begleiten. Stellenweise liegen die Zellen so dicht gedrängt, dass sie sich wie ein Epithelialstratum ausnehmen, welches der Capillarwand aussen aufsitzt. Dergleichen findet man vornehmlich in den Randtheilen der Acini, während die Mitte weniger reich bedacht ist. Ueberhaupt kann als ausgemacht gelten, dass diese Infiltration — wie mutatis mutandis die Fettinfiltration — den Acinus von Aussen nach Innen durchdringt. Die Leberzellen verhalten sich dabei nur passiv. Abgedrängt von den Gefässen, der Quelle ihrer Lebens- und Functionsfähigkeit, gehen sie atrophisch zu Grunde und oft kann man schon mit blossem Auge eine braune

Sprenkelung der Lebersubstanz wahrnehmen, welche auf Pigmentkörnchenhaufen, die letzten Ueberbleibsel der Leberzellen zurückzuführen ist. Dieselbe tritt um so schärfer hervor, als die Farbe, welche der Leberacinus bei der leukämischen Infiltration acquirirt, ein sehr reines Milchweiss ist. Wir können gewöhnlich an einer und derselben Leber alle Stadien der Veränderung neben einander sehen, da die Grenzen der Acini sich keineswegs mit der fortschreitenden Infiltration verwischen, sondern im Gegentheil immer schärfer hervortreten. Da sehen wir denn neben normalen Leberacinis solche, deren Randzone eine leichte Anschwellung und weissliche Verfärbung erfahren hat; wieder andere, welche durchweg etwa um $^1/_3$ vergrössert und gleichmässig bräunlichgrau gefärbt sind, endlich Acini von monströsem Umfang und milchweisser Färbung, dabei eigenthümlich trocken und über das Niveau der Schnittfläche polsterartig hervortretend. Die verschiedenen Grade der Infiltration vertheilen sich gewöhnlich in der Weise, dass die am meisten gedrückten Theile des Organes (unter dem Rippenrand z. B.) weniger, die von diesen Puncten entfernten Theile hochgradiger verändert sind, doch kommen mancherlei Abweichungen vor. Eine seltnere Form leukämischer Affection der Leber stellt sich in gewissen circumscripten grauweissen Knötchen dar, welche den Miliartuberkeln einigermaassen ähnlich, von ihnen aber namentlich durch die geringere Consistenz zu unterscheiden sind. Die Knötchen haben ihren Sitz in den Portalcanälen und werden meistentheils neben der vorhin beschriebenen Infiltration gefunden.

Umfang und Schwere der leukämischen Leber können sehr beträchtlich werden und der carcinomatösen Entartung in dieser Beziehung gleichkommen (Fig. 138 VIII). Es sind leukämische Lebern von 14 Pfund Gewicht beobachtet worden.

§ 507. Tuberkel. Bei allgemeiner Tuberculose der serösen Häute, der Lunge, des Herzens etc., welche wir am häufigsten bei Kindern beobachten, finden sich auch wohl in der Leber miliare Knötchen mehr oder minder reichlich vertheilt. Sie entstehen hier an den kleinsten Aestchen der Arteria hepatica und finden sich daher nicht ausschliesslich in den Interlobularräumen, sondern hie und da auch mitten in den Acinis, wo sie unter Verdrängung des Parenchyms Platz genommen haben. Die arteriellen Uebergangsgefässe dringen aber, wie oben erwähnt, bis gegen die Mitte des acinösen Parenchyms vor, ehe sie sich in Capillaren auflösen.

Selbst wenn die Lebertuberkeln, was hie und da vorkommt, einen namhaften Umfang erreichen sollten, so sind sie doch als Localaffection von sehr untergeordneter Bedeutung. Man findet dann oft eine käsige Necrose der mittleren Parthie, welche von galliger Imbibition gefolgt ist, weil alles Todte aufgedrungene Pigmente annimmt, welche vom Lebenden zurückgewiesen werden.

§ 508. Cancroide. Der ächte Epithelialkrebs der Leber ist ein sehr seltnes Vorkommniss: er ist stets metastatisch und tritt in den kleinsten Knötchen auf. Dagegen ist das Adenom eine zwar ebenfalls seltene aber stets primäre Affection des Organes und scheint gewissermaassen den gewöhnlichen Epithelialkrebs zu vertreten. Nachdem schon früher *Rokitanski* auf das Vorkommen einer geschwulstmässigen Ablagerung von Lebergewebe neuer Bildung aufmerksam gemacht, ist man neuerdings häufiger dieser interessanten Gattung von Lebertumoren begegnet.

Wenn wir nach *Hofmann*'s Vorgange die Fälle von überflüssiger Bildung echter Lebersubstanz in kleinen kugligen Portionen, die nur ein theratologisches Interesse haben, ausscheiden, so bleibt als Adenoma hepatis eine Geschwulstform übrig, welche sich durch höchst prägnante histologische und makroskopische Charaktere auszeichnet. Letztere aber erklären sich so ungezwungen aus ihrer Entstehungs- und Wachsthumsgeschichte, dass ich es mir nicht versagen kann, beides zugleich abzuhandeln.

Verfolgen wir, was bis jetzt nur in einem Falle von multipler Adenombildung möglich gewesen ist, die Knoten bis zu ihren kleinsten, mit unbewaffnetem Auge nicht mehr sichtbaren Anfängen, so gewahrt man diese in gewissen durch Form und Farbe ausgezeichneten Stellen einzelner Leberacini (Fig. 135). Hat man bei der Untersuchung die Carminimbibition angewandt, so markirt sich das erkrankte Parenchym durch eine auffallend tiefe Färbung und es wird uns daher doppelt leicht, zu sehen, dass hier an Stelle der anastomosirenden Balken des Leberzellennetzes in sich abgeschlossene, länglichrunde Zellencylinder getreten sind, welche sich mannigfach um einander krümmen und in dieser Weise einen in summa kugligen Raum ausfüllen, welcher zugleich etwa den sechsten Theil eines Leberacinus ohne Verdrängung der benachbarten Zellenreihen einnimmt, d. h. ihn ersetzt, an seine Stelle getreten ist. Diese erste Veränderung ist dadurch herbeigeführt, dass sich innerhalb des gedachten Bezirkes die Balken des Leberzellennetzes an den Verbindungsstellen von einander trennten, und jeder für sich die Form eines Zellencylinders annahm, wie wir ihn sonst nur bei der Entstehung der offenmündenden Drüsen und beim Epithelialkrebs finden. Mit dieser Umwandlung ist eine mässige Vermehrung der Leberzellen verbunden, deren Effect indessen durch die gleichzeitige Verkleinerung der Elemente vorläufig ausgeglichen wird.

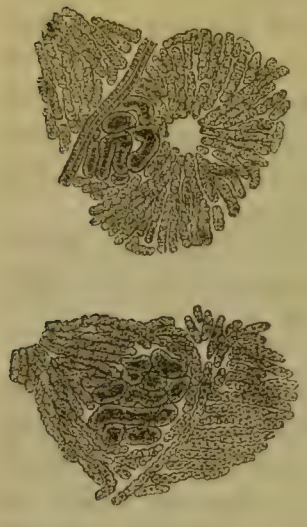

Fig. 135. Leberadenom. Kleinste, durch partielle Metamorphose eines Acinus entstandene Knötchen. $^{20}/_{1}$.

§ 509. Das weitere Wachsthum der so angelegten Knoten erfolgt einerseits durch excentrische Ausbreitung der Störung, andrerseits durch Sprossenbildung von seiten der vorhandenen Zellencylinder. Wenn die Geschwulst die Grösse eines kleinen Stecknadelkopfes erreicht hat, so ist der letztere Wachsthumsmodus der ausschliessliche. Die Geschwulst erhält schon um diese Zeit eine bindegewebige Hülle, welche sie gegen das umgebende Lebergewebe abschliesst. Letzteres wird lediglich verdrängt und erdrückt, soweit es sich nicht durch eigene Knoten an der Neubildung betheiligt. Jene aber wachsen von dem besagten Punct an durch eigene Mittel. Die eigenthümliche Intention, welche sich in der ganzen Anlage ausspricht, schreitet dabei bis zur täuschenden Nachahmung einer tubulösen Drüse, etwa der Niere, voran. Fig. 136 und 137, welche beide etwa hanfkorngrossen Knoten entnommene Durchschnitte darstellen, zeigen uns centrale Lu-

mina von verschiedener Weite an den meisten der vorhandenen Pseudodrüsenschläuche, welche mit einer gelblichen Gallertsubstanz oder mit einer dünnen, wasserklaren Flüssigkeit gefüllt sind. Es muss indessen hervorgehoben werden, dass diese Entwicklungshöhe denn doch nicht eben häufig erreicht wird und dass es bei den soliden Cylindern in der Regel sein Bewenden hat. In Fig. 137 ist zugleich ein Theil der Bindegewebskapsel sichtbar, welche den Knoten nach aussen begrenzt. Bei Knoten, welche die Grösse einer Kirsche und darüber erreicht haben, wendet diese Bindegewebskapsel dem Knoten eine vollkommen glatte, mit serösem Epithel bekleidete Fläche zu; es besteht also geradezu ein seröser Raum an der Peripherie des Knotens, welcher nur an wenigen Puncten von den zu- und abführenden Gefässen übersprungen wird. Injectionsversuche haben mich gelehrt, dass die Gefässbahnen der Knoten, wiewohl sie ursprünglich einen Bruchtheil des acinösen Capillarnetzes bilden und somit jeder der drei Gefässspecies der Leber zugänglich sind, späterhin immer ausschliesslicher von der Leberarterie gespeist werden. In die grösseren Exemplare von Adenomknoten konnte die Injectionsmasse nur von der Arterie aus eingetrieben werden. Etwas Aehnliches werden wir bei den ächten Krebsen wiederfinden.

Fig. 136. Leberadenom. Tubulöser Bau der Geschwulst. $^1/_{300}$.

Der vollentwickelte Adenomknoten ist nach alledem eine kuglig abgegrenzte, in eine bindegewebige Membran eingebalgte Geschwulst; ihre Consistenz ist schwellend weich, elastisch, ihre Farbe ein helles Leberbraun, an einzelnen Knoten etwas dunkler. Die Geschwulst kommt einsam und multipel vor; im letzteren Falle erreichen die Knoten die bedeutende Grösse von zwei Zoll im Durchmesser. Nur durch den gegenseitigen Wachsthumsdruck geht die ursprüngliche Kugelform der Knoten in allerhand gequetschte und verzogene Formen über. Späterhin tritt meistens eine Erweichung einzelner Knoten ein, die Zellen zerfallen fettig, die seröse Fläche des Balges producirt auch eine gewisse Quantität Eiter, so dass schliesslich vollkommene Abscesshöhlen entstehen, die auch bersten können und dann durch Peritonitis tödtlich werden. Umfang und Schwere der adenomatösen Leber richtet sich nach der Zahl und Grösse der Knoten, beide können sehr erheblich werden, wie bei Leberkrebs (Fig. 138, VIII).

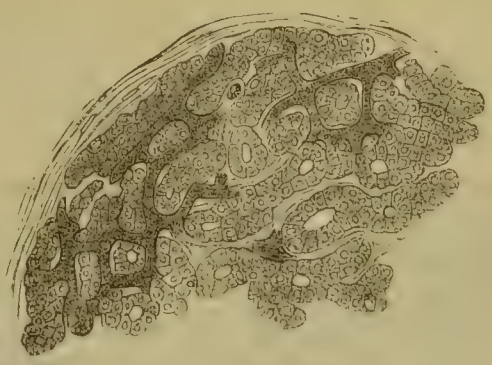

Fig. 137. Leberadenom. Blutgefässe und Kapsel der Geschwulstknoten. $^1/_{300}$.

§ 510. Carcinome. Das Lebercarcinom ist in seiner äussern Erscheinung äusserst mannigfaltig. Da haben wir einmal milchweisse, ziemlich derbe, an der

Oberfläche des Organes sowie an jeder Schnittfläche protuberirende Knoten, hirsekorn- bis faustgross, in mässiger Zahl in das dunkelbraunrothe, atrophische Leberparenchym eingebettet (Carcinoma simplex). Da ist ferner eine bis zum Ungeheuren vergrösserte Leber (Fig. 138, VIII), welche, wie die Schnittfläche sagt, fast nur aus weichen Krebsknoten in allen Grössen und Entwicklungsphasen zusammengesetzt ist (Carcinoma medullare). Da ist eine mässig vergrösserte Leber, welche neben einigen oberflächlich gelegenen, mit einer centralen Depression, einem Krebsnabel, versehenen faustgrossen Knoten, zahllose kleinere und kleinste Knötchen erkennen lässt (Cancer disseminée der Franzosen). Weiterhin die seltene Form einer wahrhaft diffusen Infiltration, bei welcher die Acini in ihrer Gestalt beharren, aber dicker und breiter werden, sowie eine mehr graulichweisse, endlich ganz weisse Farbe annehmen. Der Strahlenkrebs, ausgezeichnet durch die Anordnung der Krebsmasse in Zügen, welche sich von dem Mittelpuncte des Knotens aus radienartig nach allen Seiten hin erstrecken, meist ein pigmentirter Medullarkrebs. Endlich der Gallertkrebs, welcher selten und nur in einsamen Knoten als secundäres Leiden beobachtet wird.

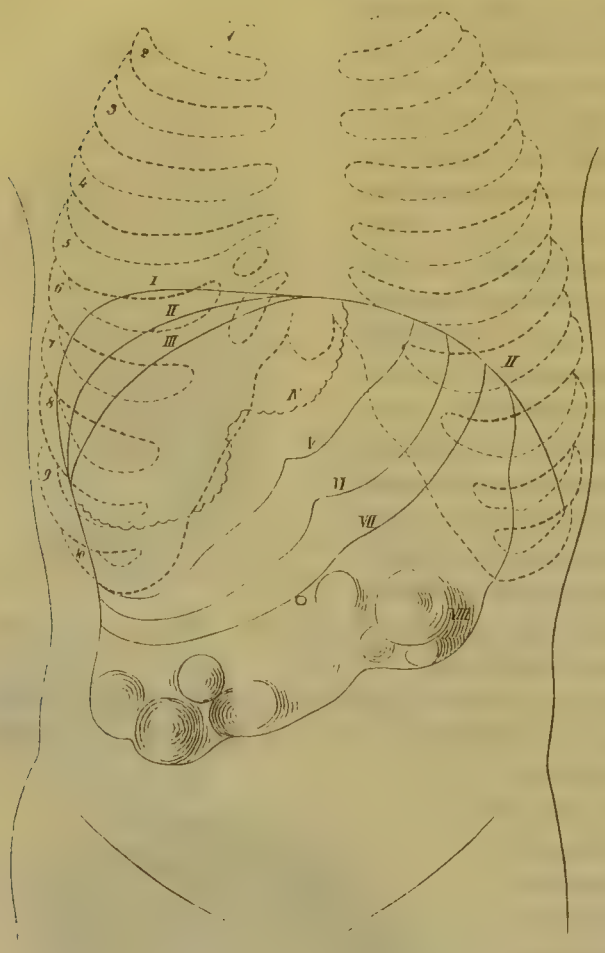

Fig. 138. Das Volumen der Leber bei verschiedenen Krankheiten. 1—10, Rippen. I. Stand des Zwerchfells bei Anschwellung der Leber höchsten Grades (Carcinom). II, II. Normaler Stand des Zwerchfells. II, III. Relative Dämpfung. III. Stand des Zwerchfells an der vordern Brustwand, zugleich die Dämpfungslinie der normalen Leber. IV. Leberrand bei Cirrhose, V. bei normaler Leber. VI. Fettleber. VII. Amyloidleber. VIII. Krebs, Leukämie, Adenom. Sämmtlich Durchschnittsgrössen.

§ 511. Es liegt gewiss nahe, über diese grosse Mannigfaltigkeit dadurch Herr zu werden, dass man auf die Quelle derselben, nämlich die histologische Entwickelung der verschiedenen Krebse zurückgreift, um mit Hülfe dieser zunächst ihre Structur und im Anschluss daran die makroskopischen Eigenthümlichkeiten zu verstehen. Dieser Weg ist denn auch bereits vielfach betreten worden, hat aber bis jetzt nur in einen wahren Urwald von Einzelerscheinungen geführt, welcher noch manchem Forscher ein ergiebiges Terrain für weitere Thaten gewähren wird.

Versuchen wir es zunächst an die Thatsache anzuknüpfen, dass mehr als drei Viertheile aller Leberkrebse metastatisch und von den metastatischen wiederum zwei Drittheile Metastasen sind nach Primärerkrankungen im Pfortadergebiet, ein Drittheil Metastasen nach Primärerkrankungen im übrigen Körper mit und ohne vorgängiges Ergriffensein der Lunge. Das überwiegende Vorkommen metastatischer Krebse könnte möglicherweise auf die Einwanderung krebsiger Emboli in die Pfortader resp. in die Leberarterie zurückzuführen sein. Hierfür sprechen 1) eine grosse Reihe von verschiedenen Autoren mitgetheilter Befunde von krebsiger Thrombose der Vena portarum. Nach *Virchow* giebt es eine ganz selbständige, d. h. nicht von Carcinomen der Nachbarschaft mitgetheilte Carcinombildung im Lumen der Vena portarum. Ein Thrombus, welcher das Gefäss von einigen seiner Ramificationen her bis in den Stamm hinein füllt, ohne an irgend einer Stelle die Wand zu durchbrechen, besteht ganz aus Krebsmasse. Diese Erscheinung kann wohl nur so gedeutet werden, dass hier im Anschluss an einen oder mehrere krebsige Emboli zuerst eine Thrombose der Pfortader und dann eine carcinomatöse Umwandlung des Thrombus statthatte. Mit dieser Rarität darf natürlich der weit gewöhnlichere Fall nicht verwechselt werden, wo ein Lebercarcinom auf die Pfortader übergreift, die Wandung zerstört und von hier aus im Lumen weiterwächst. Dagegen gehört mit etwas grösserem Rechte hierher eine Beobachtung von *Naunyn*, wo nach primärem Nierenkrebs mit krebsiger Thrombose der angelagerten Venen des Mesocolon zahlreiche hirsekorngrosse Flecke der Leber überall den Quer- oder Längsschnitt eines krebsig-thrombirten Pfortaderzweiges, umgeben von einer kleinsten Krebsgeschwulst vor Augen stellten. Man könnte der Meinung Raum geben, als habe man hier den unmittelbaren Anblick des krebsigen Embolus und seines verderblichen Einflusses auf die Umgebung. Dennoch glaube ich vor einer zu weitgehenden Application dieser Deutung warnen zu müssen, da solche Befunde keineswegs so häufig sind, wie der genannte Beobachter anzunehmen scheint. Wir können nur im Allgemeinen die Thatsache bestätigen, dass in sehr vielen Fällen, wo der Krebs mit zahlreichen vereinzelten Knötchen auftritt, diese Knötchen ihren Standort in den Portalcanälen haben. Das gilt aber beinahe für alle Geschwülste und dürfte mit anderen Verhältnissen zusammenhängen.

§ 512. Eine sehr interessante Beobachtung, welche die krebsige Thrombose der grösseren Gefässe und die damit zusammenhängenden Fragen auf die Capillaren des Parenchyms überträgt, bietet uns die Entwicklung und das Wachsthum der pigmentirten Strahlenkrebse dar. Die eigenthümliche Structur dieser Geschwülste rührt davon her, dass hier die Capillargefässe bis in die Lebervenen hinein mit den schwarzen Krebszellen verstopft sind und in Folge davon die bekannte Wirtelbildung, durch welche sich jene Seite des Gefässapparates auszeichnet, in schwarzen Sternbildungen von allen möglichen Dimensionen zum Vorschein kommt. Fig. 139 führt uns den Randtheil eines Krebsknotens vor Augen; wir unterscheiden Stroma und Zellennester; das Stroma aber zeigt in seinen Hauptbalken Leberzellen, welche zum Theil sehr verzerrt, in die Länge gedehnt, auch hier und da reichlich braun und schwarz pigmentirt sind, welche sich aber doch theils durch bekannte Eigenthümlichkeiten, theils durch ihren unmittelbaren Zusammenhang mit den an-

stossenden Partheien des Leberzellennetzes als ächte Leberzellen kennzeichnen. Die zarteren Bälkchen des Stroma sind spindel- und sternförmige Zellen, welche mit den Leberzellen natürlich gar nichts zu thun haben. Die Anwesenheit der Leberzellen in den Hauptbalken zeigt uns auch nur, dass es die Leberzellen nicht sind, welche hier die Krebszellen liefern im Gegensatz zum gewöhnlichen Krebs; sie dient uns aber zugleich zur Orientirung über den Ort, wo die Krebszellen abgelagert werden. Dieser ist kein anderer als das Lumen der Blutgefässe. Wir können die doppelte Contour der Capillarmembran erkennen, wie sie die kleineren Zellennester vollständig, die grösseren wenigstens theilsweise umzieht, es unterliegt daher gar keinem Zweifel, dass die Krebszellen wirklich da stecken, wo früher die Blutkörperchen verkehrten. Es fragt sich nun, wie sie dahin gekommen, wie sie entstanden sind. Bis vor Kurzem hätte ich mir nicht getraut, hierauf eine bestimmte Antwort zu geben. Im Stillen pflegte ich allerdings die Ansicht, dass die Gefässzellen die Erzeugerinnen der krebsigen Elemente seien; die Bilder, welche uns diesen Vorgang erläutern — Kerntheilung und doppelter Kern in Zellen, welche der Gfässwand innig angeschmiegt, halbmondförmig in das Lumen vorspringen, Zellen, die wie ein wucherndes Epithelium der Gefässwand aufsitzen — diese Bilder, sage ich, kann man an den Grenzen des Krebsknotens in Fülle finden; auch die beigegebene Abbildung zeigt sie uns an einigen Stellen. Aber ich zweifelte noch, bis kürzlich die schönen Untersuchungen von *Thiersch* und *Buhl* die Fruchtbarkeit der Gefässepithelien im höchsten Grade plausibel gemacht haben. *Thiersch* räumt den Gefässepithelien bei der Thrombenorganisation eine hervorragende Bedeutung ein, *Buhl* constatirt, dass die Eiterbildung in den Aestchen der Vena portarum bei Phlebitis thrombotica (s. § 487) auf einer Wucherung der Gefässepithelien beruht. Nach diesen beiden Beobachtungen stehe ich nicht länger an, für den radiären Pigmentkrebs die Entstehung und Anhäufung der Krebszellen im Gefässlumen auf eine Wucherung der Gefässepithelien zurückzuführen.

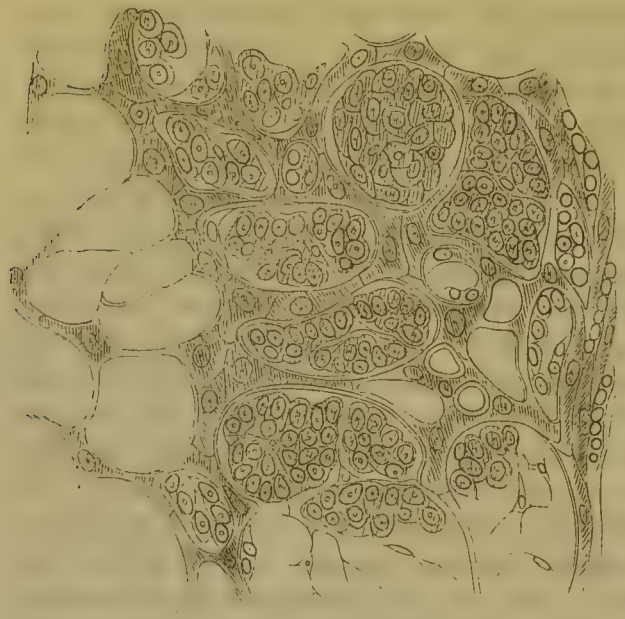

Fig. 139. Carcinoma hepatis. Die Entstehung und Structur des pigmentirten Radiärkrebses. Das Leberzellennetz bildet die erste Anlage des Stroma, während die Krebszellen im Lumen der Gefässe abgelagert werden. $^1/_{400}$.

§ 513. Die obenangeführte Beobachtung bildet zugleich den Uebergang zu einer zweiten Reihe von Studien, welche mehr das Wachsthum der Krebsknoten betrifft. Die übersichtlichsten und einfachsten Verhältnisse bietet in dieser Bezie-

hung der diffuse Leberkrebs dar, jene merkwürdige Entartung der Leberacini, bei welcher diese, ohne ihre Form und Grenzen im Allgemeinen einzubüssen, doch allmählich in Krebsmasse verwandelt werden. Fig. 140 stellt die lehrreichste Parthie eines zur Hälfte degenerirten Acinus dar und ich glaube, dass man sich hier ohne Schwierigkeit davon überzeugen kann, dass die Leberzellen selbst es sind, welche durch vielfache Theilung und Umgestaltung zu Krebszellen werden, während das Capillarnetz die erste Anlage des Krebsstroma abgiebt. Bei *v* ist das Centrum des Acinus, das hier sehr erweiterte Venenlumen, von welchem in bekannter Weise die Capillargefässe ausstrahlen. Bei *a* sind die Leberzellen normal, bei *c* ganz dasselbe Auseinanderrücken und Lockerliegen der mehr abgerundeten und vergrösserten Zellen, welches ich § 183 als charakteristisch für die parenchymatöse Entzündung angeführt habe. Dann folgen Zwischenformen, bis bei *b* sehr weite Maschenräume des hier vollendeten Krebsstroma mit den zahllosen Abkömmlingen der Leberzellen gefüllt sind.

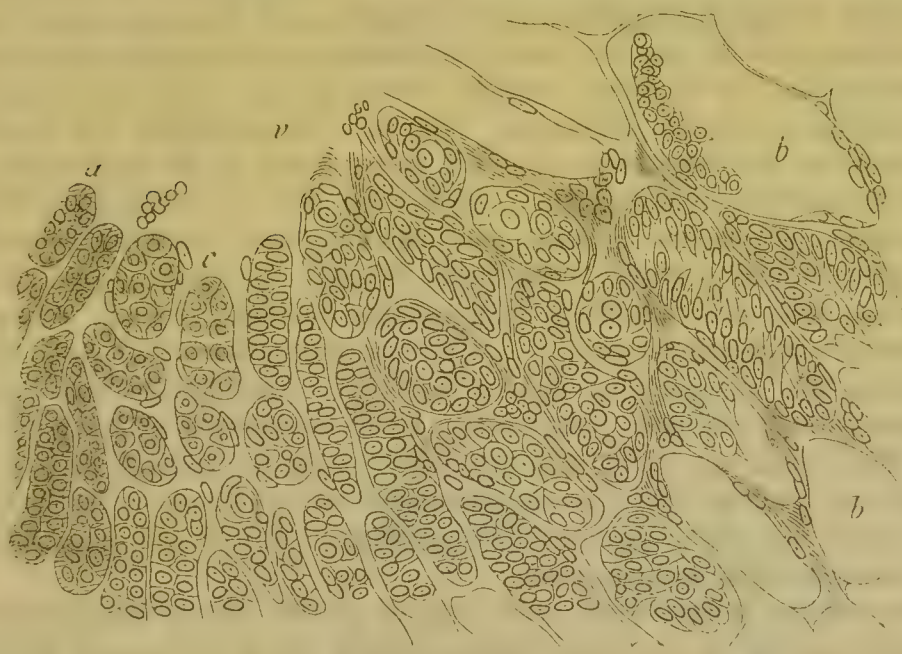

Fig. 140. Carcinoma hepatis. Die Entstehung und Structur des diffusen Medullarkrebses. Das Blutgefässnetz bildet die erste Anlage des Stroma, während die Leberzellen zu Krebszellen werden. *a*. Normale Leberzellen. *c*. Parenchymatöse Entzündung. *b*. Krebszellennester. *v*. Vena centralis. $^1/_{400}$.

Dieser Umwandlungsprocess darf allerdings zunächst nur für den diffusen Leberkrebs als gültig angesehen werden, es unterliegt aber keinem Zweifel, dass die knotigen Leberkrebse in derselben Weise wenigstens wachsen können. Untersuchen wir, um gleich mit dem ungünstigsten Falle zu beginnen, die Grenze eines grossen und derben Carcinomknotens nach dem anstossenden Leberparenchym hin, so finden wir, dass durch den Druck des wachsenden Knotens alle benachbarten Acini aus ihrer Structur herausgedrängt und in flache Scheiben verwandelt sind, welche der kugligen Oberfläche des Krebses parallel liegen. Die Leberzellen um-

gürten den Krebs mit fünf oder mehr concentrischen Reihen. Es macht dieses Bild freilich den Eindruck, als ob die Leberzellen der weiteren Vergrösserung des Knotens eher hinderlich als förderlich sein müssten und wir werden in dieser Ansicht nur bestärkt, wenn wir sehen, dass gerade diese Knoten die trefflichsten Beispiele für das sprungweise Wachsthum der Geschwülste darbieten. Jenseit jenes Gürtels von Leberzellen und zunächst ausser Zusammenhang mit dem Hauptknoten etablirt sich ein neuer Knoten, welcher auf eigene Faust nach allen Seiten hin wachsend schliesslich den Hauptknoten erreicht und mit ihm zu einem Ganzen zusammenschmilzt. Oft sieht man die ganze Peripherie des Hauptknotens mit derartigen Nebenknoten besetzt und an seinen nach aussen gebuchteten Contouren können wir abnehmen, dass dies nicht die ersten »benachbarten Heerde« sind, welche er annectirt hat. Aus alledem kann aber nur so viel geschlossen werden, dass die Leberzellen unter dem Druck des Carcinoms atrophisch zu Grunde gehen können, noch ehe sie ihre Lebenskraft durch Betheiligung an der Metamorphose zu bethätigen im Stande sind. Dabei bliebe aber die Möglichkeit, dass jene kleinen Knoten ihre Krebszellen aus Leberzellen formirten, noch durchaus unangerührt.

Ein ganz anderes und der gedachten Annahme viel günstigeres Bild bietet uns die Untersuchung der weicheren multiplen Carcinome dar, welche wir je bei weitem am häufigsten zu Gesicht bekommen. Für diese ist namentlich von *Frerichs* das Hineinwuchern der Krebsmasse von den Portalcanälen in die anstossenden Acini zur Evidenz gebracht worden. Die vielfachen Injectionen, welche dieser Forscher veranstaltete, liessen ihm zugleich keinen Zweifel, dass dieses Wachsthum so zu sagen unter den Auspicien der Leberarterie erfolgte, da sich die Krebsknoten nur von diesem stets sehr erweiterten Gefässstamme aus füllen liessen, während die Pfortaderäste comprimirt waren und keine Injectionsmasse aufnahmen. Ein sehr instructives Bild ist seine Fig. IV (auf Tafel VII, Atlas, zweites Heft), wo man die benachbarten Acini eines Krebsknotens in der Neubildung geradezu schmelzen sieht. Diese Figur, an deren Treue wir nicht im mindesten zweifeln können, macht durchaus den Eindruck einer Transsubstantiation des Leberparenchyms, der Leberzellen selbst und redet eine vernehmlichere Sprache als alle auf mangelhafte Beobachtung gegründete Raisonnements.

Was endlich unseres Erachtens ebenfalls für die directe Metamorphose der Leberzellen spricht, ist der grosse Gefässreichthum, durch welchen sich die weicheren Leberkrebse alle auszeichnen. Das Stroma der kleineren Knoten ist überall lediglich aus weiten und dünnwandigen Capillargefässen gebildet. Späterhin kommt ein eigenes Wachsthum des Stroma durch Spindelzellen und Bindegewebe (s. § 121) hinzu, die Stromabalken werden etwas dicker, aber immer enthält das Hauptrahmenwerk in jedem seiner Balken ein Blutgefäss von grösserem Caliber, welches ich für den Abkömmling einer ursprünglichen Lebercapillare halte.

§ 514. Hiermit glaube ich den Leser überall an die Puncte geführt zu haben, wo der Faden der Untersuchung abgeschnitten ist. Ein bündiges Urtheil über die Entstehung und das Wachsthum der Leberkrebse zu geben ist zur Zeit noch nicht möglich. Anders ist es mit der Rückbildung der Carcinome, welche weitaus in den meisten Fällen durch eine fettige Entartung der zuerst entstandenen, daher ältesten

und am meisten central gelegenen Zellen jedes Knotens eingeleitet wird. Wir können den Bereich dieser Veränderung einer bräunlichgelben oder gelbweissen Verfärbung schon mit blossem Auge abschätzen und uns überzeugen, dass gerade diese Stellen vorzugsweise weich, breiig und zerfliessend sind. Der fettige Detritus ist resorptionsfähig. Er wird aber nur resorbirt, wenn der Knoten oberflächlich liegt, wo dann die eine, nach dem Peritoneum gelegene Seite einsinken kann, was bei tiefer gelegenen Knoten, welche nach allen Seiten eine gleich dicke und starre Geschwulstwand haben, nicht der Fall ist. Hier kommt es daher zur Bildung förmlicher krebsiger Abscesse, während wir an den Oberflächenknoten das Phänomen der Dellung oder Nabelung beobachten. Als Krebsnabel bezeichnet man die schüsselförmige Vertiefung, welche sich über der collabirten Mitte eines Krebsknotens einstellt. Macht man hier einen senkrechten Durchschnitt, so stösst man auf die sogenannte Krebsnarbe, d. i. in Summa dasjenige, was nach dem Verlust der Krebszellen noch von der Structur des Carcinoms übrig geblieben ist, das Stroma, die obliterirten und die wenigen noch erhaltenen Blutgefässe, alles zu einem soliden Narbengewebe vereinigt, welches überall von der Peripherie in das Stroma der noch floriden Geschwulstmasse einstrahlt.

VIII. Anomalieen der Nieren.

§ 515. Es wird hie und da mit Recht als ein Ziel der pathologisch-histologischen Studien angegeben, dass man bis zu einem gewissen Grade mit unbewaffnetem Auge die stattgehabten Veränderungen der Gewebe beurtheilen lerne. An keinem Organe kann man es in dieser Beziehung so weit bringen, als an der Niere. Man muss sich zu dem Ende die Substanz der Niere in gewisse anatomische Bezirke zerlegen, innerhalb deren die Störungen theils beginnen, theils Gruppen anatomischer Veränderungen von charakteristischem Gesammteffect erzeugen. Es handelt sich dabei zunächst um die Haupteintheilung der Niere in Mark und Rinde, welche durch den Verlauf der Hauptäste der Nierenarterie und Vene einerseits, andrerseits durch den ausschliesslichen Befund von gewundenen Harncanälchen und Malpighischen Körperchen in der Rindensubstanz gekennzeichnet ist. Weiterhin aber unterscheiden wir

an der Rinde

1) den Bezirk der Malpighischen Körperchen und der gewundenen Abschnitte der Harncanälchen (Fig. 141, *g*). Derselbe umfasst vier Fünftheile der ganzen Corticalis. Da die Kapseln der Malpighischen Körperchen zugleich die Anfänge der Harncanälchen, die

Fig. 141. Halbschematische Skizzen über die Structur der Niere im Durchschnitt und Flächenschnitt durch die Corticalsubstanz. *a a a*. Die Basen der Nierenlobuli, welche im Flächenschnitt als polygonale Figuren erscheinen. *b*. Ein Hauptast der Arteria rhenalis, welcher Mark und Rinde scheidet und die Arteriolas ascendentes mit den Malpighischen Körperchen in die Corticalsubstanz aufsteigen lässt. *c*. Lumina von Nierenvenen, welche die Interfasciculargefässe aufnehmen; die letzteren am Flächenschnitt als sternförmige Figuren erscheinend. *d*. Vasa recta. *e*. Oberfläche der Nierenpapille. *f*. Fascikel geradeverlaufender Harncanälchen, welche in die Rindensubstanz als Ferrein'sche Pyramiden einstrahlen.

gewundenen Abschnitte der Harncanälchen aber zugleich die Endabschnitte derselben sind, so repräsentirt die in Rede stehende Substanz den wichtigsten Theil des secretorischen Parenchyms. Im Uebrigen enthält sie sämmtliche Arterien- und Venenstämmchen der Rinde, sämmtliche Wundernetze mit den entsprechenden Vasa afferentia und efferentia und die venöse Hälfte des Capillarsystems.

2) den Bezirk der geradeverlaufenden Harncanälchen. Ich sollte eigentlich sagen, die Bezirke, denn in Wahrheit zerfällt dieser Bezirk in ebensoviele Unterabtheilungen, als die Niere Lobuli besitzt. Jeder Nierenlobulus (Fig. 141, *a*, *a*) besteht in seinem Marktheile nur aus gestreckten Harncanälchen, und zwar einerseits aus den an der Papille (Fig. 141, *e*) mündenden, verhältnissmässig weiten Abflussröhren (Fig. 142, *f*), andrerseits aus den sehr engen umbeugenden Abschnitten der Harncanälchen, welche mit dem einen Schenkel aus je einem gewundenen Canälchen hervorgehen, mit dem anderen schräg von unten in ein Abflussrohr einmünden (Fig. 142, *c*, *d*, *e*). Von der Anzahl dieser Schleifen hängt die Dicke des Bündels auf jedem Querschnitt ab. Die Schleifen der am meisten peripherisch gelagerten Malpighi'schen Körper reichen eben noch in die Marksubstanz hinein, während die am meisten central, also an der Grenze von Mark und Rinde gelagerten Glomeruli ihre Schleifen bis dicht über die Papille herabsenden, die mittleren aber ihrer Lage entsprechend in allen möglichen Distanzen zwischen Papille und Markgrenze die Schleife bilden. So kommt es, dass sich hart an der Grenze der Corticalis in dem Marktheile des Lobulus die auf- und absteigenden Schenkel der sämmtlichen umbeugenden Harncanälchen in einem Querschnitt vereinigt finden, während nach der Papille zu die von peripherischen Kapseln kommenden, nach der Peripherie zu die von centralen Kapseln kommenden Schleifen mehr und mehr wegfallen. Demgemäss verjüngt sich das Bündel der geraden Harncanälchen eines jeden Nierenlobulus

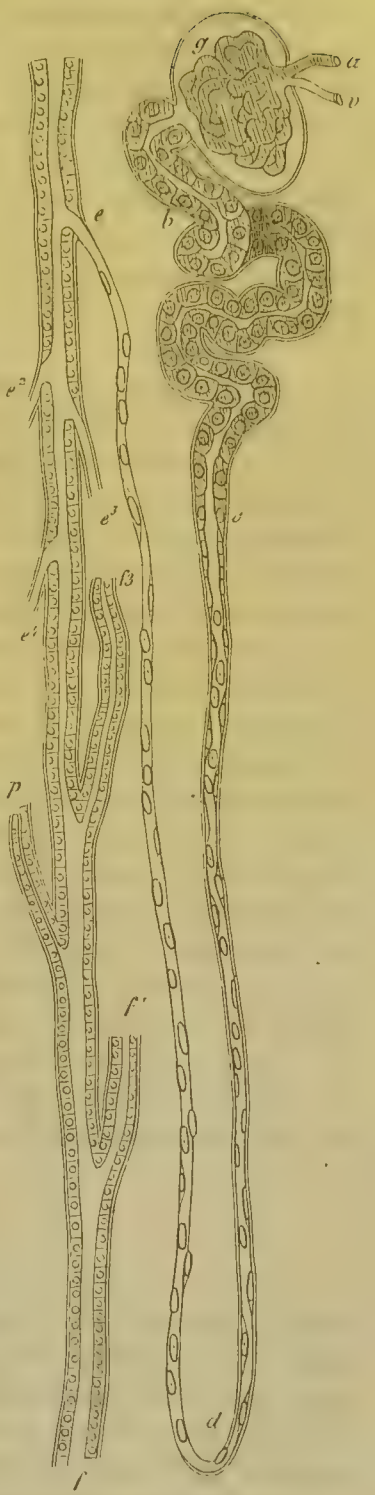

Fig. 142. Schematische Skizze über den Verlauf und die Abtheilungen eines einzelnen Harnröhrchens. *a*. Vas afferens. *v*. Vas efferens eines Malpighischen Knäuels (*g*). *b*. Gewundenes Ende des Harncanälchens mit Malpighischer Kapsel. *c*. Uebergangsstelle des gewundenen Harncanälchens in den absteigenden Schenkel des schleifenförmigen. *d*. Schleife. *e*. Einmündung des aufsteigenden Schenkels des schleifenförmigen Harncanälchens in das System der Abflussröhren (*f*, *f*¹, *f*², *f*³). *e*², *e*³, *e*⁴. Einmündungsstellen anderer aufsteigender Harncanälchen.

von der Markscheide an gerechnet nach beiden Seiten hin. In die Corticalsubstanz setzt es sich als sogenannte Ferrein'sche Pyramide fort. Diese Ferrein'schen Pyramiden nun sind identisch mit unserem Bezirk der geradeverlaufenden Harncanälchen in der Corticalsubstanz. Das engmaschige Capillarnetz, welches diese Harncanälchen umstrickt, ist zugleich die arterielle Hälfte des Gesammtcapillarsystems der Niere. Die Vasa efferentia dringen nämlich, nachdem sie den Glomerulus Malpighianus verlassen, direct in die Mitte der Ferrein'schen Pyramide vor und lösen sich hier erst in Capillaren auf, so dass das Blut in jedem Nierenlobulus von innen nach aussen strömt, trotzdem auch die zuführenden Gefässe, die Arteriolae ascendentes (Fig. 141, *b*) an der Peripherie gelagert sind.

am Mark

3) den Bezirk der geradeverlaufenden Harncanälchen, d. i. den Marktheil des Nierenlobulus (s. sub 2 und vergl. Fig. 141, *f*).

4) den Bezirk der Vasa recta. Von der Markscheide her schieben sich kleine Bündel von Venen und Arterien zwischen die zu je einem Lobulus gehörigen Bündel von geradeverlaufenden Harncanälchen ein (Fig. 141 *d*). Da diese Gefässe sich ebenfalls durch ihren gestreckten Verlauf auszeichnen, so sind sie im leeren Zustande schwer von den benachbarten Harncanälchen zu unterscheiden. Die Grenzen der Lobuli würden sich unter diesen Verhältnissen für das blosse Auge verwischen. In Wirklichkeit sind aber die Vasa recta beinahe immer gefüllt und liefern uns so ein höchst werthvolles makroskopisches Kriterium für die Unterscheidung der benachbarten Lobuli. Sie kommen, so weit es Arterien sind, zum weitaus grössten Theil von den am meisten markwärts gelegenen Glomerulis her, sind sehr verlängerte Vasa efferentia, zum kleinern Theil entspringen sie direct aus den Hauptästen der Arteria renalis, welche zwischen Mark und Rinde hinziehen. Die Venen vereinigen sich nahe der Markgrenze zu kurzen Stämmchen, welche direct in die Hauptäste der Vena renalis einmünden. Die Vasa recta sind von einer mässigen Menge lockeren Bindegewebes umgeben, den letzten Ausläufern der Bindegewebsscheide, welche die Hauptgefässe bei ihrem Eintritt am Hilus der Niere einhüllt.

Die weitere Betrachtung wird nun lehren, in wiefern uns diese Bezirkseintheilung der Niere bei der »Mikroskopie mit unbewaffnetem Auge« als wesentlichstes Orientirungsmittel zu Hülfe kommt.

1. Entzündung im Allgemeinen.

§ 516. Die pathologische Anatomie der Nierenentzündung ist wohl das am meisten gepflegte und dabei am wenigsten abgerundete Capitel unserer ganzen Lehre. Weit entfernt nämlich, dass wir im Stande wären, ein anatomisches, in Stadien getheiltes Krankheitsbild unter dem Namen Nierenentzündung zu entwerfen, müssen wir meines Erachtens sogar die Versuche *Rayer*'s, *Förster*'s u. A., zwischen einer einfachen, albuminösen, parenchymatösen, interstitiellen, croupösen Nephritis strengere Grenzen zu ziehen als verfrüht ansehen. Diese Unfertigkeit und Unsicherheit auf pathologisch-anatomischem Gebiete spiegelt sich insbesondere auch in dem schwankenden Zustande der klinischen Diagnose, wo der äusserst elastische Begriff des Morbus Brightii gewiss nicht aus blosser Ehrerbietung gegen *John Bright*

noch immer ein ungeschmälertes Ansehen geniesst. Dem gegenüber ist die Stellung des pathologischen Histologen eine verhältnissmässig leichte zu nennen. Es steht uns frei, die Veränderungen, welche an den einzelnen Structurbestandtheilen, den Harncanälchen, dem Bindegewebe, den Blutgefässen beobachtet werden, für sich zu betrachten und so wenigstens die Elemente der anatomischen Veränderungen in unvermischter Reinheit darzustellen, während es erst in zweiter Linie unsere Aufgabe ist, aus der Combination dieser Elemente die hauptsächlichsten anatomischen Gesammtkrankheitsbilder zusammenzustellen.

a. *Veränderungen an den Harncanälchen.*

§ 517. Desquamativer Katarrh. Wenn man auf die Papillen einer nicht ganz frischen, aus der Leiche genommenen Niere einen seitlichen Druck ausübt, so quillt regelmässig aus den dort mündenden Harncanälchen ein wenig weisslich getrübter Urin hervor; die weissliche Trübung rührt von der Beimengung epithelialer Zellen her, welche sich in ihrer zum Theil röhrenförmigen Aneinanderlagerung als die abgelösten Epithelbezüge der Harncanälchen ausweisen. Da diese Erscheinung constant ist, so muss es gewagt erscheinen, aus einem jeweiligen stärkeren Hervortreten derselben das Bestehen eines desquamativen Katarrhs der Harncanälchen erkennen zu wollen; wir können aus der leichteren Ablösbarkeit post mortem nicht einmal den Schluss ziehen, dass auch intra vitam das Epithel der Harncanälchen locker auf der Membrana propria hafte, im Gegentheil werden wir dadurch aufgefordert, gegen den Befund epithelfreier Harncanälchen unter allen Umständen misstrauisch zu sein. Ich habe in solchen scheinbar epithellosen Harncanälchen der Nierenpapille auf Querschnitten gar nicht selten Bruchstücke des Epithelzellenkranzes angetroffen, welche sich bei der Präparation wahrscheinlich nur durch einen Zufall in dieser Isolirtheit erhalten hatten, desto beredter aber davon Zeugniss ablegten, dass das fehlende Stück des Kranzes ebenso wie der Epithelüberzug der vollkommen nackten Canäle herausgefallen waren.

Danach könnte es fast so scheinen, als sei ich gesonnen, die Existenz eines desquamativen Katarrhs der Harnröhrchen überhaupt in Abrede zu stellen. Dem ist jedoch keineswegs so. Ich weise nur ein vielgebrauchtes und doch völlig unbrauchbares Kriterium seiner Existenz zurück. Der desquamative Katarrh der Harnröhrchen verläuft in der Weise, dass zunächst eine körnige Trübung und Ausstossung der vorhandenen Epithelbezüge eintritt, hierauf aber eine reichlichere Production junger Zellen von Seiten des Bindegewebes in der Umgebung der Harncanälchen zu einem schnelleren Wechsel der Epithelzellen und zur Absonderung zahlreicher, aber immer einzelner älterer und jüngerer Zellenformen führt. Freilich wiederholt sich hier die Frage von der Bildungsstätte der Epithelien und die Anwesenheit der Membrana propria zwischen Bindegewebe und Epithel ist sehr geeignet, Zweifel und Bedenken über die Möglichkeit einer Ergänzung des Epitheliums vom Bindegewebe her wach zu rufen. Indessen hat durch die neuerlichen Entdeckungen *Cohnheim's* (l. c.) der Glaube an die absolute Homogenität der Capillaren einen starken Stoss bekommen, welcher sich ohne Zweifel auf alle homogenen Membranen fortpflanzen wird. Ich habe oben (§ 356) die Auswanderung junger Bindegewebszellen durch die Basalmembran der Trachealschleimhaut bei

Croup des Näheren beschrieben, ich citire ausserdem die Untersuchungen von *Iwanoff* über die Auswanderung cornealer Elemente durch die vordere Glashaut der Cornea in das Epithel bei gewissen Pannusformen, auch die Bellini'schen Röhrchen sind bereits vor Jahren von *Axel Key* auf diese Möglichkeit hin und zwar nicht ohne einige positive Resultate untersucht worden. Im Uebrigen verweise ich auf die beigegebenen Abbildungen. Fig. 143 stellt Quer- und Schrägschnitte von katarrhalischen Harncanälchen dar. Das mittlere von den Dreien ist seines normalen Epithelbezuges ganz entkleidet und weist statt dessen junge Zellenformen ohne feste Verbindung auf. Die beiden anderen zeigen mehr oder weniger gelockerte Epithelbezüge sowie jünere Zellen oberhalb und unterhalb des Epithels. Auch die zellige

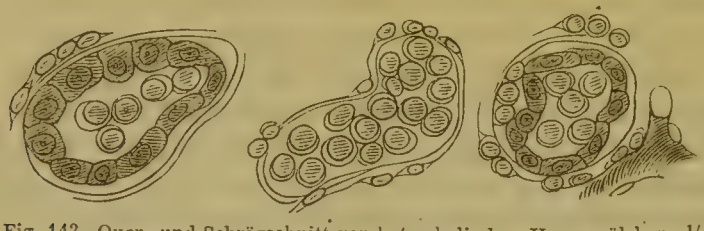

Fig. 143. Quer- und Schrägschnitt von katarrhalischen Harncanälchen. $^1/_{500}$.

Infiltration des Bindegewebes ist angedeutet. Ich habe diese Veränderungen bis jetzt nur an dem an der Papille mündenden System der Abflussröhren beobachtet, welche man innerhalb der Marksubstanz an ihrem bedeutend grösseren Kaliber von den umbeugenden Harncanälchen, in der Corticalis an ihrem helleren Epithel und gleichfalls an ihrem wenn auch nur wenig grösseren Kaliber von den gewundenen Harncanälchen unterscheiden kann.

§ 518. Trübe Schwellung. Eine der wichtigsten Affectionen der Harnröhrchen ist die trübe Schwellung der Epithelialzellen. Sie charakterisirt sich durch das reichlichere Auftreten von feinen dunkeln Körnchen im Protoplasma und eine offenbar hierdurch bedingte Volumszunahme des einzelnen Elementes. Das Mehr von Raum, welches hier erforderlich ist, wird einerseits durch eine erhebliche Dickenzunahme des ganzen Harncanälchens, andrerseits dadurch gedeckt, dass die Zellen nach innen vorquellend, auch das Lumen des Harncanälchens vollkommen ausfüllen. Sie theilen sich dann in den vorhandenen Platz auf Kosten ihrer äusseren Gestalt. Die einen schieben sich mit kegelförmigen Spitzen nach innen vor, die andern werden mehr kuglig und bilden bauchige Auftreibungen an der äussern Contour des betreffenden Harncanälchens (Fig. 144, 1). Die Kerne der Zellen werden zwar undeutlich unter der dichten Wolke von feinen Körnchen, welche das Protoplasma trübt, ich habe sie aber selbst in sehr hochgradigen Fällen von trüber Schwellung durch Carminimbibition und Essigsäure immer noch deutlich machen können. Dabei wollte es mir scheinen, als ob hier doch häufiger als man gewöhnlich annimmt, eine Kern- und Zellentheilung vorkäme, doch will ich mir kein definitives Urtheil erlauben, weil gerade bei der trüben Schwellung der Epithelien alle histologischen Kriterien so ausserordentlich unzuverlässig sind. Dieselbe wird nämlich

ausschliesslich an den gewundenen Abschnitten der Harncanälchen beobachtet und wir wissen, dass gerade hier eine feinkörnige Trübung der Epithelzellen schon unter normalen Verhältnissen gefunden wird, ebenso, dass gerade diese Zellen eine mehr cubische oder cylindrische Gestalt haben; die trübe Schwellung würde somit nur als ein quantitativer und deshalb sehr schwer abzuschätzender Excess erscheinen, wenn nicht die perverse Lagerung des veränderten Epithels und die Zuschwellung des Lumens weitere Anhaltepuncte böten. Aehnlich ist es mit der Kern- und Zellentheilung, welche auch in der normalen Niere beobachtet werden kann. Am meisten Gewicht müssen wir unstreitig auf den Gesammteffect der veränderten Tubuli auf Schnitten legen; die ausgesprochene Verbreiterung derselben, die Varicosität der äusseren Contour, endlich eine gewisse nicht unbeträchtliche Aufquellung und Dickenzunahme der Tunica propria, welche nach meinen Erfahrungen nie vermisst wird, sichern die mikroskopische Erkenntniss des krankhaften Zustandes besser als die Betrachtung einer einzelnen Epithelzelle.

Fig. 144. 1. Trübe Schwellung und beginnende fettige Entartung der Epithelien der gewundenen Harncanälchen. 2. Fortgeschrittene fettige Entartung. 3. Bildung der Fibrincylinder. *a.* Querschnitt eines Harncanälchens mit einem das Lumen ausfüllenden Gallertcylinder. *b.* Epithelium. *c.* Tunica propria. *d.* Erneute Colloidproduction an der Oberfläche der Epithelzellen, welche die ältere abhebt. $^1/_{500}$.

Welcherlei chemische Umsetzungen bei der trüben Schwellung am Protoplasma vor sich gehen, ist bislang noch nicht ermittelt worden. Wahrscheinlich handelt es sich um Imprägnation mit einem eiweissartigen Körper, da die Trübung, wie wir oben sahen, durch Essigsäurezusatz zum Verschwinden gebracht werden kann. In allgemein pathologischer Beziehung haben wir die trübe Schwellung als die Folge einer Reizung anzusehen, welche die Zelle vom Blute aus getroffen hat. Meist handelt es sich um Intoxicationen und Infectionen, Phosphorvergiftung, Variola und andere acute Exantheme, Typhus, puerperale und septische Fieber, bei denen allen das Gift an einer andern Stelle aufgenommen, der Niere aber wie allen übrigen Organen durch das Blut zugeführt wird.

§ 519. Fettige Entartung. Die weiteren Schicksale der »trüb geschwellten« Epithelzellen sind verschieden. Geringere Grade der Affection scheinen kein Hinderniss zu sein, dass die Zellen zur Norm zurückkehren. Denkt man sich die körnigen Massen als Ernährungsmaterial, welches in Folge der Störung des Stoffwechsels in der Zelle liegen bleibt und sich in fester Form ausscheidet, so wird man sich die Rückkehr zur Norm als eine Wiederauflösung und Verarbeitung der festen Massen vorstellen dürfen. Directe Beobachtungen über diesen Punct fehlen aus naheliegenden Gründen gänzlich. Auf der andern Seite droht die fettige Degeneration der geschwollenen Epithelien. Dann treten neben den feinen Eiweiss-

molecülen dunklere und grössere Körnchen auf, welche sich durch ihre mikrochemische Reaction (Löslichkeit in Alkohol und Aether) als Fetttröpfchen ausweisen. Ich habe mich oft über die sehr verschiedene Grösse dieser Fetttröpfchen gewundert. Einige sind staubförmig klein, andere so umfangreich, dass man fast an Fettinfiltration denken könnte (Fig. 141, 2), wenn nicht die Bildung von Körnchenkugeln und der schliessliche Zerfall zu fettigem Detritus zu deutlich für die destructive Tendenz des Processes sprächen. Die Fettmetamorphose ist, so lange die Zellen noch als besondere Gebilde zu unterscheiden sind, mit einer weiteren Aufblähung des Tubulus verbunden, welche freilich nur vorübergehend ist und demnächst in den entgegengesetzten Zustand, den des Collapsus übergeht. Man denkt sich nämlich, dass der fettige Detritus theils mit dem nachdringenden Urin entleert theils resorbirt wird und dass dann natürlich die Harncanälchen leer und schlaff zurückbleiben. Für die Möglichkeit der Entleerung des fettigen Detritus spricht der bekannte Befund von Fetttröpfchen und Körnchenkugeln im Urin. Die letzteren kleben noch hie und da den zugleich entleerten Fibrincylindern (s. u.) äusserlich auf und bekunden so ihre Herkunft aus den Harncanälchen. Der grössere Theil der Fettmassen wird indessen ohne Zweifel durch Resorption entfernt. *Beer* fand das Stroma der Niere, insbesondere die sternförmigen Lücken für die Bindegewebszellen ganz überschwemmt mit Fetttröpfchen. Die Bilder, welche er uns davon giebt, correspondiren zu gut mit dem bekannten Ansehen der Darmzotten während der Fettresorption, als dass uns hier ein erheblicher Zweifel bleiben sollte. Viel weniger ausgemacht scheint mir die völlige Entkleidung der Harncanälchen von Epithel zu sein. Man kann dafür eigentlich nur den vollständigen Schwund der Harncanälchen bei der bindegewebigen Verödung des Organes, also in den späteren Stadien der Nierenschrumpfung anführen. Eine Niere aber, deren Corticalsubstanz ausschliesslich oder auch nur zum Theil aus epithellosen und collabirten Harncanälchen bestanden hätte, habe ich niemals gesehen. Es dürfte daher wahrscheinlich sein, dass der Ausfall an Zellen, welche die nach der acuten trüben Schwellung eintretende Fettmetamorphose an der Epitheldecke der gewundenen Harncanälchen verursacht, vorläufig durch einen entsprechenden Nachwuchs und Wiederersatz gedeckt wird und dass auf diese Weise eine völlige Ausgleichung der Störung im Bereiche der Möglichkeit liegt. Hiermit stimmen auch die klinischen Erfahrungen überein.

Etwas Anderes ist es freilich, wenn das Epithelium eines durch interstitielle Bindegewebsentwicklung abgeschnürten oder ausser Nahrung gesetzten Harncanälchens, dessen gänzliche Verödung nur noch eine Frage der Zeit ist, wenn dieses fettig degenerirt. Dergleichen Zuständen begegnet man ausserordentlich häufig in solchen Nieren, an denen die chronisch gewordene Nephritis ihr Zerstörungswerk halb vollendet hat (s. § 544). Hier aber ist die fettige Entartung keineswegs ein Folgezustand früherer trüber Schwellung, sondern lediglich der Beweis, dass das betreffende Harncanälchen nicht mehr genügend mit Ernährungsmaterial versorgt wird und dass in Folge dessen die protoplasmareichen und daher sehr ernährungsbedürftigen Epithelzellen der Necrobiose anheimfallen. Das histologische Detail ist freilich auch bei dieser fettigen Entartung dasselbe wie bei der acuten Form, doch sterben nicht alle Zellen mit einem Male ab, man findet vielmehr nebeneinan-

der die verschiedensten Stadien des Processes, wie es denn auch die Aetiologie der Störung mit sich bringt.

§ 520. Fibrincylinder. Eines der wichtigsten Zeichen für das Bestehen einer in das Gebiet der Hyperämie und Entzündung fallenden Nierenaffection findet der Arzt in der Anwesenheit der sogenannten Fibrincylinder im Bodensatz des Urins. Fibrincylinder nennt man gewisse hyaline, farblose, in der That cylindrische Körper, welche ihrer Form nach so vollkommen mit den Dimensionen der Harnröhrchenlumina übereinstimmen, dass es kaum des Nachweises an Ort und Stelle bedurft hätte, um sie für »Abgüsse der gestreckten Harncanälchen« zu erklären (Fig. 145). Einen Schritt weiter gelangt man zu der Vorstellung, dass diese Abgüsse in derselben Weise entstanden sein dürften, wie die Abgüsse enger Bronchiallumina bei der croupösen Pneumonie und indem man dieser Idee folgte, kam man schliesslich zu der Aufstellung einer croupösen Nephritis mit fibrinöser Oberflächenabsonderung. Dazu kam die höchst plausible Explication *Traube*'s, wonach die wachsende Höhe des Blutdruckes in den Nierenmarkkegeln zur Filtration immer dichterer Blutbestandtheile führen sollte, erst Eiweiss, später Fibrin, endlich Blutkörperchen, einer Explication, welche bei der grossen Popularität des bewährten Forschers auf diesem Gebiete nicht umhin konnte, sich in den Vorstellungskreisen des ärztlichen Publicums festzusetzen. Hiergegen ist auch heute nur der eine Einwand zu machen, dass die sogenannten Fibrincylinder chemisch kein Fibrin sind, dass mithin das Fibrin aus jener Climax einfach gestrichen werden muss. Dieser Einwand lässt aber den Hauptpunct der *Traube*'schen Anschauung, dass nämlich die Albuminurie mit der Hyperämie der Nierenmarksubstanz entsteht, steigt und fällt, vollkommen unangetastet.

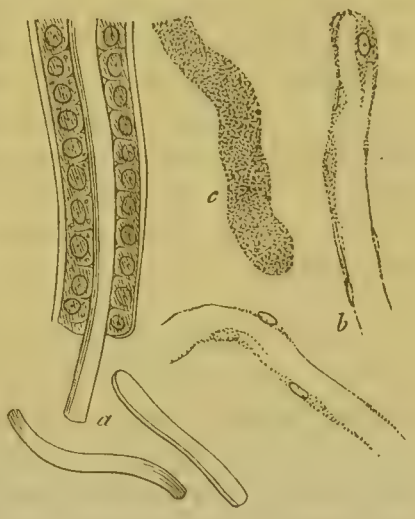

Fig. 145. Fibrincylinder, *a*. innerhalb eines Harncanälchens, *b*. *c*. aus dem Urin, mehr oder weniger reichlich mit Fettmoleculen bedeckt. $^1/_{500}$.

Die Fibrincylinder entstehen nicht ohne eine thätige Theilnahme der Harnröhrenepithelien. Unter Umständen, deren nähere Bestimmung wir einer späteren Erörterung vorbehalten, produciren die Epithelialzellen der geradeverlaufenden Harncanälchen in ihrem Protoplasma eine colloide Substanz, welche sie in das Lumen der Harncanälchen austreten lassen, so dass hier das gemeinschaftliche Product sämmtlicher Zellen zu einem cylindrischen das Lumen ausfüllenden Körper zusammentritt. Befinden sich abgelöste Zellen in diesem Lumen, wie es bei katarrhalischen Zuständen der Fall ist, so werden diese in der Mitte des Cylinders fixirt. Unmittelbar nach dem Austritt erstarrt die colloide Substanz ein wenig, die äusseren Contouren des Cylinders setzen sich schärfer ab und nun beginnt die Fortbewegung, die Entleerung des Gebildes. Diese wird theils durch den nachdrängenden Urin bewerkstelligt, theils findet eine erneute Colloidproduction seitens der Epithel-

zellen statt, welche das ältere Product von der Unterlage abhebt. Alles dies wird, denke ich, durch die Abbildung Fig. 141, 3 erläutert. Weit ungewöhnlicher ist der Fall, dass die ganzen Epithelzellen colloid entarten und zu colloiden Cylindern verschmelzen, welche sich dann theils durch ihre Dicke, theils durch eine gewisse Varicosität von den gewöhnlichen Fibrincylindern unterscheiden.

Die Ausstossung der ausserordentlich weichen und in jeder Richtung biegsamen, schlüpfrigglatten Fibrincylinder findet trotz der mehrmaligen Krümmung des Weges, den wenigstens einige von ihnen zurückzulegen haben (Fig. 142), keine Schwierigkeiten. Insbesondere geht der Uebergang aus dem aufsteigenden Schenkel des schleifenförmigen Canälchen in die Abflussröhren wegen der grösseren Weite der letzteren leicht von Statten. Die Mehrzahl der Fibrincylinder wird gerade in den schleifenförmigen Canälchen gebildet; ihrem Lumen, viel seltener dem grösseren Caliber der Abflussröhren, entspricht die gewöhnliche Dicke derjenigen, welche sich im Bodensatze des Urins vorfinden. In den gewundenen Abschnitten der Harncanälchen bilden sich wohl nur ausnahmsweise Fibrincylinder und diejenigen, welche man auf Schnitten in der Corticalsubstanz antrifft, liegen nicht in den Tubulis contortis, sondern in den Abflussröhren, welche ja nach *Henle*'s Untersuchungen durch die ganze Rindensubstanz gleichmässig und als ein selbständiges Canalsystem verbreitet sind, somit auch zwischen den gewundenen Harncanälchen angetroffen werden können.

§ 521. Amyloidinfiltration. Ich bin der Ueberzeugung, dass Fibrincylinder, welche an schwer zu passirenden Stellen der Harncanälchen, insbesondere an den Umbeugestellen der »Schleifenförmigen« liegen bleiben, mit der Zeit glasig verquellen und die mikrochemischen Reactionen der Amyloidsubstanz annehmen, auf Iodzusatz braunroth werden. Nur so kann ich es mir erklären, wenn in Nieren, welche in den übrigen Structurbestandtheilen zwar äusserst alterirt aber doch nicht gerade amyloid infiltrirt sind, an den erwähnten Umbeugestellen Cylinder von Amyloidsubstanz gefunden werden, welche die Harncanälchen auf eine grössere Strecke hin verstopfen. Diese Cylinder können nicht als metamorphosirte Epithelien (s. unten) angesehen werden, denn das Epithelium liegt wohlerhalten zwischen ihnen und der Membrana propria des Harncanälchens. Die amyloide Infiltration der Epithelien wird überhaupt nur in den hochgradigsten Fällen von allgemeinem Nierenamyloid gefunden, so dass wir für diese ganz alleinstehenden Amyloidcylinder auf die § 46 näher erörterte locale Entstehung der Specksubstanz aus »liegen gebliebenen geronnenen Eiweisskörpern« zurückgreifen müssen.

Was nun jenes allgemeine Nierenamyloid (vergl. § 42) anlangt, so pflegen die Harncanälchen erst in zweiter Linie von ihm ergriffen zu werden. Das hauptsächlichste Depot findet sich dann in den glashellen Membranen, welche beträchtlich aufquellen, im Schnitt bei durchfallendem Licht hellleuchtend werden und die bekannte Iodreaction darbieten. Die Epithelzellen leisten ungleich längeren Widerstand. Treten auch sie endlich in die Metamorphose ein, so quellen sie auf, ihre Contouren verwischen sich, die benachbarten verschmelzen mit einander und indem das centrale Lumen gänzlich einschwindet entsteht ein Cylinder von Amyloidsubstanz, welcher an seinen buchtigen Contouren noch die Zusammensetzung aus Zellen

erkennen lässt (*Key*). Die Amyloidinfiltration der Harncanälchen findet sich neben derjenigen der Blutgefässe, insbesondere der Vasa recta, vorzugsweise an der Nierenpapille, erstreckt sich aber von hier ausstrahlend auch wohl bis in die Ferrein'schen Pyramiden hinein. An den gewundenen Harncanälchen habe ich sie noch nicht beobachtet, doch zweifle ich an der Möglichkeit dieses Vorkommens keineswegs. Man wird hier immer Mühe haben, die erkrankten Tubuli von den gleichzeitig erkrankten Gefässen zu unterscheiden.

§ 522. Die cystoide Entartung der Harncanälchen beruht entweder auf Obturation oder auf Obliteration ihres Lumens, und entsteht nach dem allgemeinen Schema der Retentionscysten, doch erleidet letzteres gerade hier einige sehr wesentliche Modificationen.

Ein sehr gewöhnliches Hinderniss des Harnabflusses bieten die im vorigen Paragraph erwähnten Amyloidcylinder in den umbeugenden Harncanälchen dar. Man findet neben ihnen gar nicht selten kleinere und grössere, bis erbsengrosse Cystchen, welche die Marksubstanz der Niere durchsetzen; bald sind ihrer nur wenige, bald sind sie so dicht gesäet, dass sie sich unter einander berühren, etwa zierliche perlschnurförmige Reihen bilden etc. (Fig. 148 *f*).

Das zweite Viertel der Marksubstanz von der Spitze an gerechnet ist unstreitig der Lieblingssitz dieser Art von Nierencysten, von hier aus verlieren sie sich allmählich gegen die Rindensubstanz hin, an der Papille werden sie ebensowenig gefunden als in nächster Nähe der Markgrenze oder der Ferrein'schen Pyramiden. Was das Detail ihrer Entwicklung anlangt, so scheint in den ersten Stadien der Ectasie eine gallertartige Erweichung des Verstopfungsmaterials selbst eine bedeutende Rolle zu spielen. Bis zur Grösse eines Stecknadelkopfes etwa enthalten die Cysten keineswegs eine klare oder urinöse Flüssigkeit, sondern eine Substanz, welche nicht freiwillig ausfliesst, wenn ein Schnitt den Balg öffnete, eine Substanz, welche in Alkohol, Chromsäure etc. leicht erstarrt und dann auf Querschnitten eine concentrische Anordnung erkennen lässt, welche sich mit Carmin roth imprägnirt und diese Farbe ganz besonders festhält, kurz einen halbfesten, gallertigen Eiweisskörper. An einzelnen Cysten des ebengedachten Calibers lässt sich weder Epithel noch Tunica propria nachweisen und der Uebergang in die Nachbarschaft ist so verschwommen, dass man sich für diese Fälle unmöglich des Gedankens an einen centrifugalen Erweichungsprocess entschlagen kann. Diesem letztern sind allerdings ziemlich enge Grenzen gezogen; ein scharf abschneidender Bindegewebssaum bildet an noch grösseren Exemplaren dieser Cysten die Grenze gegen die Nachbarschaft, zugleich wird der Inhalt structurlos, wasserklar und dünnflüssig. Diese weitergehenden Befunde dürfen uns indess nicht abhalten, die bereits von *Beckmann* begründete und von *Virchow* recipirte Annahme aufrecht zu erhalten, wonach die kleineren, multiplen Cysten der Marksubstanz, welche wir bei interstitieller Nephritis finden, Retentionscysten sind.

§ 523. Cysten durch Abschnürung finden sich in der Corticalsubstanz solcher Nieren, bei welchen eine entzündliche Hyperplasie des Bindegewebes vorzugsweise die Umgegend der grössern Nierengefässe an der Markgrenze ergriffen hat. Diese Cysten sind entweder einzeln oder sie kommen auch wohl so zahlreich vor, dass die

ganze Corticalsubstanz von ihnen eingenommen wird und von dem relativ intacten Parenchym nur noch wenige Ueberreste vorhanden sind. In letzterem Falle (der cystoiden Degeneration) haben wir noch die beste Gelegenheit, der Entwicklung der Cysten in allen ihren Stadien nachzugehen. Mit Recht hat *Virchow* noch neuerdings vor der Annahme gewarnt, als entständen die Cysten aus je einem Harncanälchen. Cystengrundlage bildet vielmehr eine etwa hanfkorngrosse rundlich umschriebene Stelle im Gebiet der gewundenen Harncanälchen, innerhalb deren alle Tubuli beträchtlich erweitert, die Wandungen aber mit einander verschmolzen sind, so dass das Ganze schon jetzt den Eindruck einer durch schmale Septa gegliederten Cyste macht. Weiterhin atrophiren die Scheidewände an den dünnsten Stellen, die ectatischen Harncanälchen öffnen sich ineinander und laufen endlich zu einer einzigen grösseren Cyste zusammen. Die Scheidewandüberreste weichen wie ein zerrissenes Spinngewebe nach der Wand zurück und können hier selbst an grösseren Cysten noch nachgewiesen werden. Der Inhalt der Cysten ist ursprünglich eine urinöse Flüssigkeit; auch in grösseren Exemplaren fand ich durch Abdampfen mit einem mehrfachen Volumen Weingeist, Ausziehen des Rückstandes mit absolutem Alkohol und etwas Aether und Behandlung des Extractes mit Salpetersäure Harnstoff in ziemlich grossen Mengen, was mir gegenüber den im Ganzen negativen Resultaten *Beckmann*'s bemerkenswerth erscheint. Nicht selten findet sich auch Blut in den Cysten, wodurch sie eine bräunliche oder ockergelbe Farbe erhalten, endlich Eiweiss, welches man durch Kochen zum Gerinnen bringen kann.

§ 524. Eine ganz ähnliche Entstehungsweise wie die durch interstitielle Nephritis erworbenen Nierencysten haben die angeborenen Nierencysten. Es wird ein Kind geboren, stirbt aber entweder schon während der Geburt oder nachdem es einigemal vergeblich zu athmen versucht hat. Als Todesursache findet sich eine doppelseitige cystoide Degeneration der Nieren, vermöge deren diese beiden Organe zu Geschwülsten von zwei Zoll Länge und anderthalb Zoll Dicke angewachsen sind. Das Zwerchfell ist hinaufgedrängt, die untere Brusthälfte trichterförmig erweitert, nimmt die Leber auf, so dass für die Excursionen der Lungen kein Raum vorhanden ist. Geht man hier der Entstehung der Cysten nach, so erweisen sich stets die Malpighi'schen Kapseln als Ausgangspuncte. Neben ganz normalen Kapseln findet man solche, an denen sich die Wand vom Gefässknäuel zurückgezogen hat, so dass zwischen beiden ein mehr oder minder breiter halbmondförmiger Zwischenraum klafft. Je grösser dieser letztere wird, um so mehr wird das Malpighi'sche Körperchen zu einer wandständigen Prominenz, welche sich aber als solche noch an erbsengrossen Cysten finden kann. Auch in ihrer Continuität können die Harncanälchen entarten, aber es ist stets nur ein Harncanälchen, niemals entstehen oder wachsen hier die Cysten durch Confluenz mehrerer. Vielmehr scheinen die Scheidewände, je grösser die Cysten werden, um so dicker zu werden. Die Scheidewände sind ausserdem sehr reich an Lymphräumen, welche man von dem perivasculären Bindegewebe des Hilus aus vortrefflich füllen kann. Das Blutgefässsystem ist äusserst mangelhaft entwickelt, die Arteria renalis hat bei ihrem Ursprung aus der Aorta ein so enges Lumen, dass man mit einer Stecknadel eben noch hinein kann, die Vene ist verhältnissmässig weiter.

Als eigentliche Ursache dieser angeborenen cystoiden Entartung ist von *Virchow* die Einschaltung einer Bindegewebsmasse zwischen die Nierenkelche und die Nierenpapille angegeben worden, eine Angabe, welcher auch ich beitrete, ohne mir ein sicheres Urtheil über die Bedeutung dieses Bindegewebes zu erlauben. Wenn es wahr ist, dass sich die Nierencanälchen und die Nierenkelche bei der Entwicklung des Organes entgegenwachsen, so haben sie in diesen Fällen wie es scheint den Anschluss nicht erreicht.

b. *Veränderungen des Bindegewebes.*

§ 525. Bevor wir die vom Bindegewebe der Niere ausgehenden Veränderungen studiren, ist es nöthig, mit einigen Worten auf die Natur und die Verbreitung dieser Substanz im normalen Zustande hinzuweisen. Zerzupft man ein Stückchen frischer Niere auf dem Objectträger möglichst fein und bringt das Präparat unter das Mikroskop, so möchte man beinahe zweifeln, ob hier überhaupt Bindegewebe zugegen sei. Nichts als Harncanälchen und Blutgefässe bieten sich scheinbar vollkommen nackt dem Auge dar. Es gehört schon eine sehr aufmerksame Musterung der einzelnen Harncanälchen dazu, um an ihnen hie und da anhängende kleinste Häufchen und Fetzen einer gerinnselähnlichen, oft feinkörnigen Substanz zu entdecken, welche in der That als Bindesubstanz zu deuten ist. Dagegen sind Schnitte aus den verschiedenen Regionen des Organes, welche einige Zeit in Carminlösung und darauf in Essigsäure gelegen haben, für die Untersuchung weit erspriesslicher. An ihnen können wir uns auf das Bestimmteste überzeugen, dass überall sowohl in der Marksubstanz als in der Corticalis, die Harncanälchen einerseits, die Blutgefässe andrerseits verklebt und zusammengehalten werden durch einen organisirten Kitt, welcher nichts anderes ist als die gesuchte Bindesubstanz. Eine Grundsubstanz, welche sich durch Essigsäure klärt, enthält in entsprechenden spindelförmigen und sternförmigen Lücken die bekannten Zellen des Bindegewebes. Meist findet man ein zelliges Element auf jedem der kleinen dreieckigen Räume, welche auf Querschnitten zwischen den runden Contouren der genannten Canäle übrig bleiben. So verhält es sich namentlich in der Region der Tubuli contorti; gegen die Markpapille hin werden mit zunehmender Breite der dreieckigen Interstitien auch die Zellen etwas zahlreicher, die Spitze der Papille wird durch eine recht derbe Bindegewebsplatte gebildet, welche in Folge der zahlreichen Durchbrechungen seitens der Abflussröhren siebförmig erscheint. Grössere Anhäufungen von Bindegewebe sogar mit fibrillären Andeutungen in der Grundsubstanz kommen sodann, wie schon oben bemerkt, in der Umgebung der grösseren Gefässe und der Vasa recta vor.

§ 526. Eine formative Reizung des Bindegewebes der Niere findet sich mehr oder minder ausgesprochen, primär oder secundär, diffus oder circumscript wohl bei allen entzündlichen Zuständen des Organes ein. Indem wir den besten Theil dieser Mannigfaltigkeit für die Ausstattung der unten zu gebenden Schilderungen »von entzündeten Nieren« aufsparen, liegt es uns hier nur ob, den histologischen Process zu verfolgen. Dies kann in verschiedenen Richtungen geschehen. *Beer* unterscheidet zwischen einer einfachen und einer zelligen Hyperplasie und versteht unter ersterer eine allmähliche Schwellung des interstitiellen Gewebes, wobei in

dessen Habitus nur die eine Modification ersichtlich wird, dass die zelligen Elemente sich leicht vergrössern; die Zahl der Zellen bleibt dieselbe; was die Intercellularsubstanz betrifft, so erscheint sie in einem der Vergrösserung der Bindegewebskörper entsprechenden Maasse vermehrt; die weiteren Veränderungen sind untergeordneter Art, es scheint namentlich, dass die Intercellularsubstanz, je reichlicher sie sich anhäuft, um so mehr den »fibrillären« Charakter annimmt. Im Allgemeinen lässt sich diese ganze Reihe als Hyperplasie des Bindegewebes im engern Sinne, als eine gleichmässige Zunahme aller in dem Bindegewebe vorhandenen Texturtheile ansehen. Sie kommt nicht sowohl bei den eigentlichen entzündlichen Zuständen vor, als sie sich in Folge andauernder venöser Hyperämie entwickelt, doch kann hier leicht eine Verwechselung begangen werden, indem die activen Hyperämieen der Niere, welche entzündliche Zustände einzuleiten pflegen, ebenfalls mit einer Anschwellung der Grundsubstanz der Bindegewebszellen und mit einer kräftigen serösen Durchtränkung mithin Aufquellung der Grundsubstanz einhergehen.

§ 527. Wichtiger für die Lehre von der Nephritis ist der von *Beer* als zellige Hyperplasie bezeichnete Vorgang, es ist die von uns so oft beschriebene frische entzündliche oder plastische Infiltration des Bindegewebes, die Anhäufung junger membranloser Zellen mit dem Charakter der farblosen Blutkörperchen, der Bildungszellen etc. überall da, wo sich Raum für deren Anhäufung findet. Woher diese Zellen kommen, ist schwer zu sagen. Nicht weil es uns an einer plausiblen Vorstellung über ihre Herkunft gebräche, im Gegentheil, wir haben deren nur zu viel. Wir müssen es dahingestellt sein lassen, inwieweit die vorfindigen Zellen ausgewanderte farblose Blutkörperchen oder neugebildete Abkömmlinge der Bindegewebszellen der Niere sind. Bei der histologischen Untersuchung finden wir an Querschnitten die Bindegewebssepta zwischen den benachbarten Harncanälchen oft bis auf das Dreifache ihres normalen Umfanges verdickt, verbreitert. Die jungen Zellen liegen in zierlichen Reihen wo sie weniger dicht, in continuirlichen Massen wo sie am dichtesten gedrängt sind. Ein doppelt und dreifacher Ring solcher Zellen pflegt die Malpighi'schen Kapseln zu umgürten, was namentlich für das folgende Stadium der Entartung von sehr erheblicher Bedeutung ist (Fig. 146).

§ 528. Nur in ganz bestimmten Fällen (s. unten) überschreitet die Zellenneubildung diejenigen Grenzen, welche zwischen Keimgewebe und Eiter gezogen sind. Der Eiter sammelt sich ausnahmslos in Abscessen an, deren Form und Grösse durch die Ursache der Eiterung bestimmt wird. Gewöhnlich folgt auf den keimgewebigen Zustand des interstitiellen Bindegewebes, wie wir ihn bis dahin beobachtet haben, eine Reduction des Volumens, welche wir nicht umhin können der narbigen Schrumpfung an die Seite zu stellen. Doch sind hier erhebliche Einwände zulässig. Was nämlich wirklich eintritt und überall leicht demonstrirt werden kann, ist nicht eine Veränderung in der Qualität des Bindegewebes, sondern ein Eingehen und Untergehen der in das Bindegewebe eingebetteten anderen Structurbestandtheile der Niere, der Harncanälchen, der Blutgefässe, der Malpighi'schen Knäuel. An allen diesen Gebilden kann man eine allmähliche Abnahme des Volumens verbunden entweder mit einer fettigen Metamorphose oder mit einer compressiven

Verdichtung der Substanz wahrnehmen. Die Malpighi'schen Körperchen obsolesciren in der Weise, dass wir an ihrer Statt kleine Kugeln finden, welche äusserst derb, dicht und vollkommen blutleer sind. Dieselben zerfallen in einen ungeschichteten Kern, welcher dem comprimirten Gefässknäuel entspricht, und in eine dicke, aus mehreren Lamellen concentrisch um den Kern geschichtete Hülle von Binde-

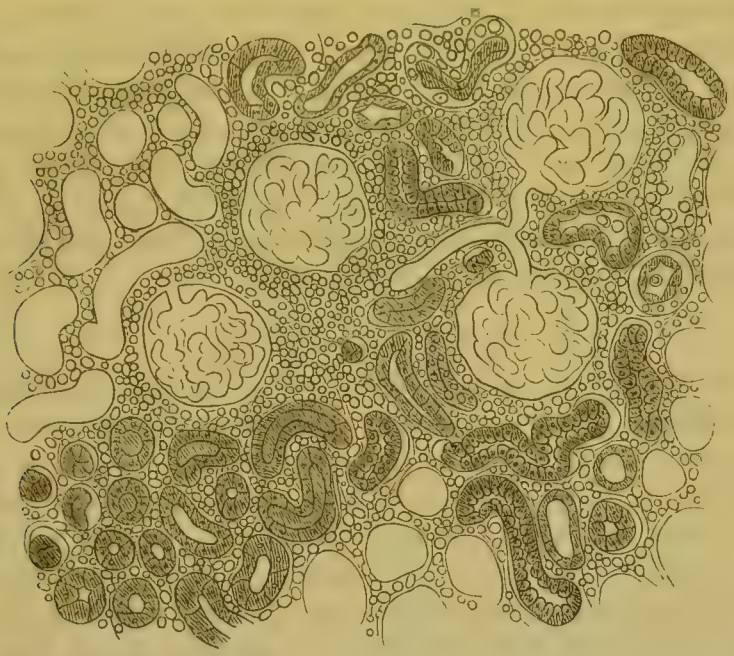

Fig. 146. Zellige Hyperplasie des interstitiellen Bindegewebes. $^1/_{300}$.

gewebe. Angesichts dieses Befundes nun können wir uns freilich kaum des Gedankens erwehren, dass hier eine förmliche Strangulation des Wundernetzes eingetreten und diese lediglich der freiwilligen Zusammenziehung narbig gewordenen Bindegewebes zuzuschreiben sei (Fig. 148 *d*). Dieses ist aber auch die einzige Thatsache, welche für eine qualitative Aenderung des jungen Bindegewebes spricht. Im Uebrigen würde auch die einfache Verdrängungstheorie zur Erklärung der Erscheinungen hinreichen, da schon der Verlust der Harncanälchen z. B. die erheblichste Volumsabnahme der ganzen Niere begreiflich machen würde. Niemals tritt auch bei hochgradigen Nierenschrumpfungen ein exquisit streifiges oder gar fasriges Wesen an dem verdrängenden Bindegewebe hervor und was gar die Zahl der Zellen anlangt, welche doch bei der Narbenbildung stets auf's äusserste reducirt erscheint, so habe ich mich niemals von einer nennenswerthen Abnahme derselben überzeugen können.

§ 529. Sehr interessant und für die histologische Bedeutung der glashellen Membranen vom grössten Belang ist hierbei das Verhalten der Tunicae propriae der Harncanälchen. Dass diese in gesunden Nieren ein Gebilde für sich darstellen, welches mit dem Epithelbezuge der Harncanälchen in intimerer Beziehung steht als mit dem Bindegewebe umher, ist unbestreitbar. Bei der zelligen Hyperplasie des

letzteren kehrt sich jedoch dieses Verhältniss um und es tritt die wahre Natur der Tunica propria ans Licht. Letztere macht so zu sagen gemeinschaftliche Sache mit dem jungen Bindegewebe ihrer Nachbarschaft, sie verschmilzt mit ihm und bildet nach einiger Zeit nur noch den durch eine scharfe, feine Linie bezeichneten Abschluss des Bindegewebes gegen das Lumen und das Epithel der Harncanälchen. Gleichzeitig bemerkt man gar nicht selten kleine Einziehungen, überhaupt Unregelmässigkeiten in der Rundung der Contour, welche denjenigen Puncten entsprechen, wo das Canalnetz im Innern des Bindegewebes auf die Oberfläche mündet; wenigstens sieht man gerade hier die jungen Zellen bis dicht an das Lumen herantreten. Diese Stomata sind meines Erachtens schon im normalen Harncanälchen vorhanden, doch sind sie viel enger und ebensowenig zur directen Anschauung zu bringen, als die feinen Stomata der Capillaren. Alle diese Veränderungen habe ich indessen nur in sehr vorgeschrittenen Fällen der interstitiellen Nephritis und bis jetzt auch nur in der Marksubstanz nahe der Papille angetroffen.

c. *Veränderungen der Gefässe.*

§ 530. Wollen wir die anatomischen Elemente der Nierenentzündung vollständig in Händen haben, so dürfen wir eine histologische Alteration der Gefässe nicht unerwähnt lassen, welche freilich mit dem Entzündungsprocess als solchem nichts zu thun hat, offenbar aber in einem sehr nahen Causalverhältniss zu ihm steht, ich meine die amyloide Infiltration der Gefässwandungen. In den §§ 42 ff. des allgemeinen Theils wurde der bevorzugten Stellung, welche das Gefässsystem in der Amyloidkrankheit einnimmt, ausführlicher gedacht und gerade die Entartung eines Malpighi'schen Gefässknäuels als Paradigma ausgewählt. In der That sind es wohl ausnahmslos die Malpighi'schen Körperchen, in welchen sich die ersten Anfänge der Krankheit nachweisen lassen. Gewöhnlich folgen hierauf die Vasa afferentia und die Arteriolae ascendentes, während die Vasa efferentia und die Vasa recta, also die Gefässe jenseit der Wundernetze, vor der Hand nicht ergriffen werden. Dabei macht sich eine höchst ungleichmässige Theilnahme der Glomeruli sehr bemerkbar: nicht blos dass innerhalb desselben Glomerulus gar nicht selten einige Schlingen noch vollkommen frei sind, während alle übrigen bereits ebenso vollständig degenerirt sind, wir finden auch sehr gewöhnlich ganz gesunde und ganz entartete Glomeruli nebeneinander und man kann sich des Gedankens nicht erwehren, dass an diesem längeren Intactbleiben die durch die partielle Obliteration der Blutbahn bedingte collaterale Hyperämie Schuld sein müsse, wenn es auch schwer ist, sich über diese Vorstellung nähere Rechenschaft abzulegen.

Nachdem die Entartung der Corticalsubstanz bis auf diesen Punct gediehen ist, pflegt der Process auf die Marksubstanz überzuspringen, hier sind es aber, wie oben gezeigt wurde, nicht die Blutgefässe, sondern die Tunicae propriae der Harncanälchen, welche zuerst erkranken. Nimmt man jetzt ein schmales Scheibchen vom Querschnitt der Niere, wäscht dasselbe aus und bringt es dann auf kurze Zeit in diluirte wässrige Iodlösung, so bemerkt man schon mit unbewaffnetem Auge in der Corticalsubstanz zahlreiche mahagonirothe Pünctchen und Strichelchen, welche den Glomerulis und den entarteten arteriellen Gefässchen entsprechen, während die Marksubstanz einen ebenso gefärbten Kranz von feinen Strahlen darbietet, welcher

am dichtesten etwas über der Papille ist, nach der Markscheide zu aber an Dichtigkeit schnell abnimmt.

In sehr hochgradigen Fällen von Nierenamyloid ist alles infiltrirt, was homogene Membranen besitzt, Gefässe und Harncanälchen, nur das Bindegewebe und die meisten Epithelien sind frei geblieben.

2. Die einzelnen Entzündungsformen.

§ 531. Lassen wir es uns nunmehr angelegen sein, mit Hülfe der bis dahin gewonnenen Data der pathologischen Histologie eine Reihe besonders charakteristischer oder häufig wiederkehrender anatomischer Physiognomieen aufzustellen, welche der »entzündeten Niere« zugeschrieben werden. Die häufige Combination von zweifellos entzündlichen und von nicht entzündlichen z. B. regressiven oder einfach hyperplastischen Zuständen, welcher wir hierbei begegnen, macht es freilich nöthig, in dieser Rubrik zugleich der cyanotischen Niere und des reinen Nierenamyloids zu gedenken, obwohl dieselben nicht dahin zu gehören scheinen.

a. *Hyperämie. Cyanotische Induration. Stauungsnephritis.*

§ 532. Wir dürfen an der Niere so gut wie anderwärts zwischen einer activen und passiven Hyperämie unterscheiden, indem wir jene u. a. als das Initialstadium der Entzündung, diese als das Resultat einer mechanischen Hinderung des Blutabflusses auffassen. Der pathologische Anatom hat indessen für beide Formen nur eine, höchstens der Intensität nach verschiedene Erscheinung: Die Anhäufung des Blutes im Venensystem, welche verschieden weit in die arterielle Seite der Capillarbahn hinübergreift; die Arterien selbst bis zum Glomerulus sind stets nur wenig gefüllt. Der Glomerulus nimmt eine Ausnahmsstellung ein, indem er nur bei directer Beeinträchtigung seiner Blutcapacität durch äusseren Druck eine gewisse Menge von Blut fahren lässt, welche ihn sonst unter allen Umständen als ein rothes Pünctchen an der Schnittfläche erscheinen lässt.

§ 533. Die hochgradigste Hyperämie charakterisirt sich durch eine sehr erhebliche, etwa $^1/_3$ Intumescenz des ganzen Organes. Die Kapsel lässt sich in Folge einer serösen Durchtränkung des Parenchyms leicht von dem letztern abziehen. Das Parenchym ist bläulichroth, feucht, glatt; die Stellulae Verheynii treten stark hervor und lassen sich schon mit blossem Auge bis in ihre feineren Ramificationen, die interfasciculären Venen verfolgen. Auf dem Durchschnitt findet man die hauptsächlichste Anhäufung des Blutes in dem Bezirk der gewundenen Harncanälchen; die Glomeruli zeichnen sich nicht immer durch besonders starke Blutfüllung aus und hierin wäre vielleicht die Möglichkeit gegeben, active und passive Hyperämie zu unterscheiden. Die Marksubstanz lässt vorzugsweise in dem Bezirke der Vasa recta eine dunkelrothe Radiärsubstanz erkennen, welche offenbar von der stärkeren Anfüllung der Venen herrührt.

Bei geringeren Graden von Hyperämie fehlt die Röthung und Schwellung im Bezirke der gewundenen Harncanälchen; die Anfüllung der Venensterne hingegen, der Glomeruli und der Vasa recta ist nur quantitativ geringer; an sich erhält sie

sich, wie schon erwähnt, auch in der ganz normalen Niere und kann dann nicht als etwas Pathologisches angesehen werden.

§ 534. Ist die Hyperämie der Niere ein chronischer, durch venöse Stauung bedingter Zustand, so gesellen sich weitere Veränderungen hinzu, vor allem die oben (§ 526) näher geschilderte einfache Hyperplasie des interstitiellen Bindegewebes. Dieselbe kommt in allen Bezirken der Niere ganz gleichmässig zur Entwicklung und unterscheidet sich dadurch sehr wesentlich von der zelligen Hyperplasie; das ganze Organ nimmt gleichmässig an Gewicht, Umfang und an Consistenz zu. Am auffälligsten ist die grössere Derbheit des Gewebes, welche um so leichter zu Verwechselungen mit der entzündlichen Niereninduration Veranlassung geben kann, als hier wirklich eine Bindegewebsneubildung vorliegt. Einige Autoren haben daher die Kategorie: Stauungsnephritis aufgestellt, obwohl die Bindegewebsbildung in diesem Falle wohl nur eine Folge der besseren Ernährung ist und daher durchaus den Charakter einer homologen Entwicklung an sich trägt. Die Blutgefässe werden durch dieses Bindegewebe ebensowenig alterirt als die Harncanälchen; das Secret der Niere pflegt jedoch ab und zu Eiweiss zu enthalten, was auf eine periodische Steigerung der Blutfülle hindeutet.

Die höchsten Grade von Nierenhyperämie sah ich in frischen Fällen von Cholera asiatica. Sie bildet hier die Einleitung zu einer parenchymatösen Entzündung und wir dürfen annehmen, dass alle parenchymatösen und katarrhalischen Entzündungen in ähnlicher Weise eröffnet werden. Die Stauungshyperämie und die ihr folgende cyanotische Induration sind stets die Folge einer Herzaffection, namentlich von Stenose und Insufficienz der Mitralklappe.

b. *Acute parenchymatöse Nephritis. Nephritis albuminosa.*

§ 535. Geringerer Grad: Die Niere ist mässig, doch deutlich vergrössert, ihre Consistenz ist kaum verändert; die Kapsel trennt sich leicht; an der entblössten Oberfläche treten die Venensterne hervor; überhaupt bewirkt die Anhäufung des Blutes in den Venen und der venösen Seite des Capillarsystems ein deutliches Hervortreten der lobulären Eintheilung der Niere. Das Gleiche zeigt der Querschnitt. Der Bezirk der gewundenen Harncanälchen ist gelblichgrau, weich, teigig und erhebt sich ein wenig über das Niveau der Schnittfläche. Die Malpighi'schen Körperchen sind darin als rothe Puncte sichtbar. Ein mässiger Grad von trüber Schwellung der Epithelien (§ 518) in den gewundenen Harncanälchen hat sich zur Hyperämie hinzugesellt und ihre Erscheinungsreihe complicirt. Sonst ist noch alles normal, insbesondere die Marksubstanz.

§ 536. Höherer Grad. Die Niere ist nahezu auf das Doppelte ihres normalen Umfangs vergrössert. Ihre verdünnte Kapsel trennt sich leicht. Die entblösste Oberfläche zeigt nur noch die grösseren Venensterne, welche sich in grellem Contrast von dem gelblichweissen Parenchym abheben. Nächst der gelblichweissen Farbe ist die teigigweiche Consistenz des Parenchyms auffallend. Auf dem Querschnitt aber erkennt man sofort, dass beide Qualitäten ausschliesslich demjenigen Theil der Niere zukommen, welcher in den Bezirk der gewundenen Harncanälchen

fällt. Dies ist freilich bis auf die kleinen Ferrein'schen Pyramiden identisch mit der Corticalsubstanz überhaupt, so dass die herkömmliche Schilderung der Bright'schen Entzündung als einer gelblichweissen, teigigen Intumescenz der Nierenrinde neben einer hyperämischen aber sonst weniger veränderten Marksubstanz für die acute parenchymatöse Nephritis sehr wohl passt. Die Glomeruli Malpighiani sind mit blossem Auge nicht mehr zu erkennen, sie werden ebenso wie alle Blutgefässe, welche in den Bezirk der gewundenen Harncanälchen fallen, bei der Section vollkommen leer gefunden. Ohne Zweifel hat die fortgesetzte trübe Schwellung der Epithelien (§ 518) in den gewundenen Harncanälchen und die damit verbundene Volumszunahme der letzteren in erster Linie die Anschwellung des ganzen Organes, später aber bei der immerhin erschöpflichen Ausdehnbarkeit der Nierenkapsel zu einer Compression der Blutgefässe innerhalb des veränderten Parenchyms geführt, so dass wir die Corticalsubstanz geradezu als anämisch bezeichnen können. Das Blut scheint dann hauptsächlich in die Venen und in die Capillaren der Marksubstanz gedrängt worden zu sein. Ich erwähnte schon des auffälligen und höchst charakteristischen Umstandes, dass die Marksubstanz der entzündeten Niere in gleichem Maasse blutreich erscheint, als die Corticalsubstanz blutärmer. Indessen darf aus dieser eigenthümlichen und gewiss sehr wichtigen Blutvertheilungsanomalie, wie sie der Sectionsbefund darbietet, nur cum grano salis auf die Blutvertheilung während des Lebens geschlossen werden. Versuchen wir es, mit einer beliebigen Injectionsmasse von der Arterie her das Organ zu füllen, so gelingt dies nur dann nicht, wenn die Gefässe amyloid entartet sind. Die amyloide Entartung ist aber gerade bei der parenchymatösen Nephritis eine seltene Complication. Sind die Gefässe wie gewöhnlich gesund, so bleibt keine Capillare der Rindensubstanz ungefüllt. Allerdings empfindet man bei der Injection einen aussergewöhnlichen aber doch elastischen Widerstand; einen Widerstand, der sich während des Lebens zwar unzweifelhaft geltend gemacht haben muss, der aber doch nicht so gross ist, dass man annehmen könnte, er hätte das Einströmen des Blutes überhaupt unmöglich gemacht. Nach dem Tode freilich, als die Triebkraft des Blutes aufhörte, musste sich jener elastische Druck eine höhere Geltung verschaffen und das vorhandene Blut völlig aus der Rindensubstanz hinaus in die Venen und in die Marksubstanz drängen, aber ich wiederhole, so hochgradig wie wir sie post mortem finden, dürfen wir uns die ungleiche Blutvertheilung intra vitam nicht vorstellen.

Dieser Form der Nephritis entspricht in der Symptomatologie der Befund eines sehr sparsamen, dunkeln, überaus eiweissreichen und mit Fibrincylindern reichlich versehenen Urines, mit oder ohne Blut, aber stets ohne Eiter. Der Zustand entwickelt sich sehr acut, mit heftigen Schmerzen und kann wegen der Arbeitseinstellung der sämmtlichen Epithelien in den gewundenen Harncanälchen, welche mit der Suppressio urinae beinahe identisch ist, sehr rasch zum Tode führen. Der Tod erfolgt unter urämischen und hydropischen Erscheinungen. Die acute parenchymatöse Nephritis ist wohl stets die Folge einer Vergiftung im weitesten Sinne des Wortes. Acute Exantheme, namentlich Pocken und Scharlach, Phosphorvergiftung, Typhus, Cholera, Pyämie, puerperale Processe rufen sie hervor.

§ 537. Die Heilung der parenchymatösen Entzündung erfolgt bei den gerin-

geren Graden durch Wiederauflösung der festen Albuminate, welche die Zellen der gewundenen Canälchen füllen: in den höheren Graden bewirkt eine fettige Metamorphose, deren Anfänge wir gewöhnlich in den tödtlich verlaufenden Fällen beobachten, eine gänzliche Auflösung der Epithelzellen. Der Verlust wird durch Neubildung gedeckt, für welche wohl ohne Frage das Bindegewebe in Anspruch genommen werden muss. (Vergl. § 143).

c. *Interstitielle Nephritis.*

§ 538. 1. Circumscripte eitrige Form. α Nierenabscesse bei Pyelitis. Die Niere ist erheblich grösser als normal. Die Kapsel und das Fettpolster sind hyperämisch, ödematös. Erstere lässt sich nicht immer ohne Substanzverlust trennen, vielmehr bleiben sehr gewöhnlich kleine Fetzen eitrig zerfallenen Parenchyms hängen, welche einen der gleich zu erwähnenden Abscesse bedeckten. Auch die übrige Innenfläche der Kapsel ist nicht so glatt wie gewöhnlich, sondern sammetartig, rauh. An verschiedenen Puncten der entblössten Oberfläche des Organes sieht man flache, weisslichgelbe Erhöhungen, welche sich bei näherer Untersuchung sofort als Eiterheerde verrathen. Dieselben sind durchschnittlich von der Grösse eines halben Stecknadelkopfes und stehen entweder einzeln oder in Gruppen von 3—6 vereinigt. Betrachtet man die durch seichte Einziehung der Oberfläche markirten Grenzen der grossen Malpighi'schen Pyramiden, so findet es sich meistens, dass alle oder doch wenigstens der grösste Theil der vorhandenen Abscesse auf einer Pyramidenbasis vereinigt sind, während andere Pyramiden ganz frei sind. Jeder Abscess ist mit einem intensiv rothen Hofe umgeben. Man hat der Grösse wegen gemeint, dass jeder Abscess etwa einem erweiterten Lobulus entspräche; dieses ist jedoch nicht richtig: der Mittelpunct des Abscesses entspricht der Lage nach einer aus der Tiefe auftauchenden Interfascicularvene, wie sich aus der weiteren Betrachtung von selbst ergiebt. Der übrige Theil der Oberfläche zeigt eine mässige Hyperämie; dieselbe beherrscht auch die ganze Schnittfläche, doch ist alles matt grau überflogen, was der makroskopische Ausdruck einer geringen aber gleichmässigen zelligen Hyperplasie des Bindegewebes ist (§ 528). Die Schnittfläche — wir verstehen hierunter stets den Hauptdurchschnitt, welcher von der grössten Circumferenz des Organes nach dem Hilus geht — ist zugleich der Ort, um Näheres über Sitz und Ausbreitung der Abscesse zu ermitteln. Dieselben präsentiren sich hier als lange gelbe Eiterzüge, welche in der Marksubstanz der Umgebung der Vasa recta, in der Corticalis den Interfasciculargefässen oder richtiger den diese begleitenden Bindegewebszügen entsprechen. In der Marksubstanz sind sie stets am dichtesten gestellt; die meisten Abscesse der Corticalsubstanz erscheinen als ein Hinaufgreifen der Markvereiterung in die Rinde; selbst die an der Oberfläche des Organes sichtbaren Eiterpuncte sind gelegentlich nur die äussersten Enden von Abscessen, welche bis in die Nähe der Papille reichen. Die Harnröhren der Marksubstanz sind im Zustande des desquamativen Katarrhs (§ 517).

Die Nierenkelche und das Becken sind stets erweitert; ihre Schleimhaut eitrig-katarrhalisch (Pyelitis), stellenweise diphtheritisch; in ihrem Lumen findet sich ein höchst übelriechender, in ammoniakalischer Zersetzung begriffener Urin, welcher einen reichen Bodensatz von Eiterkörperchen und Tripelphosphaten bildet. Der-

selbe Zustand der harnleitenden Wege findet sich an den Ureteren, vielleicht an der Harnblase, ja selbst an der Harnröhre. Das geschilderte Nierenleiden ist daher eine von den grösseren Harnwegen fortgeleitete Entzündung. Ursprünglich eine Oberflächenaffection hat dieselbe bei ihrem Uebergang auf das Nierenparenchym sofort zu einer allgemeinen Theilnahme des ganzen Nierenbindegewebes geführt und diese Theilnahme selbst wiederum hat sich an verschiedenen Puncten bis zur Eiterproduction gesteigert. Die reichere Anhäufung von Bindegewebe in der Umgebung der Vasa recta und der Corticalvenen mag bei der Localisation der Eiterung nicht ohne Einfluss geblieben sein.

§ 539. Eine Niereneiterung ist an sich ein höchst gefährliches Leiden; doch hängt begreiflicherweise sehr viel davon ab, ob nur eine Niere oder ob beide erkrankt sind. Im letzteren Falle pflegt der Tod durch Urämie zu erfolgen. Im ersteren und wenn das Individuum leben bleibt, steht eine weitere Reihe pathologisch-anatomischer Veränderungen in Aussicht. Eine völlige Sistirung des Processes — Eindickung, Verkäsung, ja Verirdung des Abscesseiters und Abkapselung — wird nur in äusserst engen Grenzen beobachtet. Das Gewöhnliche ist, dass der Eiter an der Spitze der Papillen in die Nierenbecken durchbricht. Ist dies an mehr als einem Puncte geschehen, so ist der Markkegel gegen das Nierenbecken zu durch eine höchst unregelmässig gestaltete Geschwürsfläche begrenzt, welche sich durch Necrotisation der am meisten vorstehenden Gewebsreste schnell vergrössert und durch fortgesetzte Eiterung tief in das Parenchym eingreift. War schon vorher Diphtheritis der Harnwege vorhanden, so setzt sich dieselbe ausnahmslos gerade auf das blossliegende Nierenparenchym fort. Die diphtheritischen Schorfe werden abgestossen, um durch neue ersetzt zu werden. Das Nierenparenchym geht bis auf eine kleine der Kapsel zunächstliegende Schicht zu Grunde.

Viel seltener als der Durchbruch nach dem Hilus zu ist der Durchbruch des Eiters durch die Nierenkapsel. Dieser führt zur Bildung von Entzündungsheerden und Senkungsabscessen in dem lockern retroperitonealen Bindegewebe, welche sich an verschiedenen Puncten, z. B. unter dem Lig. Poupartii nach aussen entleeren können.

§ 540. 3. Embolische Nierenabscesse. Wir brauchen nur wenige Abänderungen von dem § 538 entworfenen Bilde der pyelitischen Vereiterung vorzunehmen, um dasjenige der embolischen zu erhalten. Diese Abänderungen betreffen namentlich die ersten Stadien der Störung, in welchen auf Seiten des embolischen Abscesses, wie bei den analogen Zuständen der Lunge, das hämorrhagische Element mehr hervortritt. Die Verstopfung trifft selten einen Hauptast der Arteria renalis, meist sind es die Arteriolae ascendentes oder gar die Vasa afferentia, in welchen wir die Emboli vorfinden. Nach dem Caliber des verstopften Gefässes richtet sich natürlich die Grösse des Heerdes. Die Störung beginnt mit einer excessiven Hyperämie, welche sich bis zum Blutaustritt in die Harnröhrchen steigert. Letzterer erfolgt vorzugsweise im Mittelpuncte des Heerdes, der frische Heerd erscheint daher mit einem tiefrothen Centrum und verwaschenen Rändern, wie ein Flohstich an der Haut (*Virchow*). Später wird die Mitte gelblichweiss — die Eiterung beginnt

und führt alsbald zur Bildung eines Abscesses, welcher sich von den pyelitischen Formen nicht mehr unterscheidet. Auch hier finden wir oft eine ganze Schaar von Abscessen in einer Malpighi'schen Pyramide vereinigt, während die übrigen freigeblieben sind. Dies erklärt sich durch die Annahme, dass ein grösserer Embolus an den verschiedenen Theilungsstellen, die er zu passiren hatte, zerschellt ist, worauf seine sämmtlichen Bruchstücke in die kleineren Verästelungen des betreffenden Lobus hineinfuhren. Was aber auf der andern Seite auch makroskopisch die embolisch afficirte Niere von der pyelitischen unterscheidet, ist nächst dem Mangel einer katarrhalisch diphtheritischen Erkrankung der Nierenkelche die vorwiegende Betheiligung der Corticalsubstanz. Dort enthielt die Marksubstanz, hier enthält die Corticalis die meisten Abscesse.

§ 541. 2) Diffuse nichteitrige Form. 1. Stadium. Die Niere ist beträchtlich vergrössert; die Kapsel trennt sich leicht; sie ist oft verdickt und saftreich, so dass ihre Theilnahme am Entzündungsprocesse evident wird. Die Consistenz des Organes ist teigig weich, die Farbe der Oberfläche weisslich, blass bis auf einige Venensterne; machen wir den Hauptschnitt, so springt sofort der eigenthümliche Contrast in die Augen, welchen die Corticalsubstanz mit der Marksubstanz bildet. Die erwähnten Veränderungen des Volumens, der Consistenz und Farbe beziehen sich ausschliesslich auf die Corticalsubstanz: diese ist in ihrer ganzen Dicke weisslichgelb, blutleer bis auf die Malpighi'schen Körperchen, welche sich als rothe Puncte darstellen und quillt an der Schnittfläche polsterartig hervor, während die Markkegel unter Umständen sehr hyperämisch aber sonst nicht weiter verändert sind. Das Makroskopische der Veränderung stimmt, wie man sieht, in hohem Grade mit der parenchymatösen Nephritis (§ 536) überein. Das Volumen ist allerdings nie so bedeutend wie dort, die Consistenz nie so weich und welk, die Farbe ist nie so gelb, sondern zieht mehr in das Milchweisse, aber es gehört einige Uebung dazu, um auf so schwankende Kriterien hin ein Urtheil zu fällen. Die mikroskopische Untersuchung wird hier wohl niemals entbehrt werden können. Sie sagt uns, dass der in Rede stehende Affect wesentlich bedingt ist durch eine zellige Hyperplasie des Bindegewebes im Bezirk der gewundenen Harncanälchen und der Malpighi'schen Kapseln (§ 528, Fig. 147). Diese Hyperplasie kann im Allgemeinen als eine diffuse bezeichnet werden, weil in der That kein grösserer Abschnitt der Nierenrinde ganz davon verschont bleibt; das hindert jedoch nicht, dass innerhalb eines mikroskopischen Schnittes erhebliche Ungleichmässigkeiten in der Anhäufung des jungen Bindegewebes hervortreten, dass wir hier Stellen finden, wo die Anhäufung ein Bindegewebsseptum auf das Doppelte und Dreifache seiner normalen Dimensionen verdickt hat und dicht daneben Stellen, die noch normal sind (Fig. 147). Für das unbewaffnete Auge verschwinden diese Unterschiede vollkommen: die zahllosen jungen Zellen bewirken hier wie überall, wo sie in grösserer Menge angehäuft sind, einen weisslichen Farbenton, welcher um so reiner hervortritt, je weniger Blut in den Gefässen zugegen ist. Die Blutverdrängung aus der Rinde kommt in ganz ähnlicher Weise zu Stande, wie bei der parenchymatösen Nephritis, der Befund post mortem ist hier wie dort nicht absolut, sondern nur als ein Fingerzeig für den Befund intra vitam maassgebend, auch diese Niere lässt sich von der Ar-

terie aus mit Injectionsmasse unschwer und vollständig füllen. Nur einen Umstand will ich hervorheben, weil er durch *Traube* eine directe diagnostische Verwerthung gefunden hat: den Umstand nämlich, dass hier die Malpighi'schen Körperchen unter einigermaassen anderen äusseren Bedingungen sich befinden, als die übrigen Blutgefässe. Sie liegen im Lumen der Harncanälchen und wenn sie auch scheinbar eine sehr vollständige Constriction erfahren (Nierenschrumpfung), so sind sie wohl anfänglich durch ihre intracanaliculäre Lage vor äusserem Druck geschützt und daher viel länger, als bei der parenchymatösen Nephritis in hyperämischem Zustande.

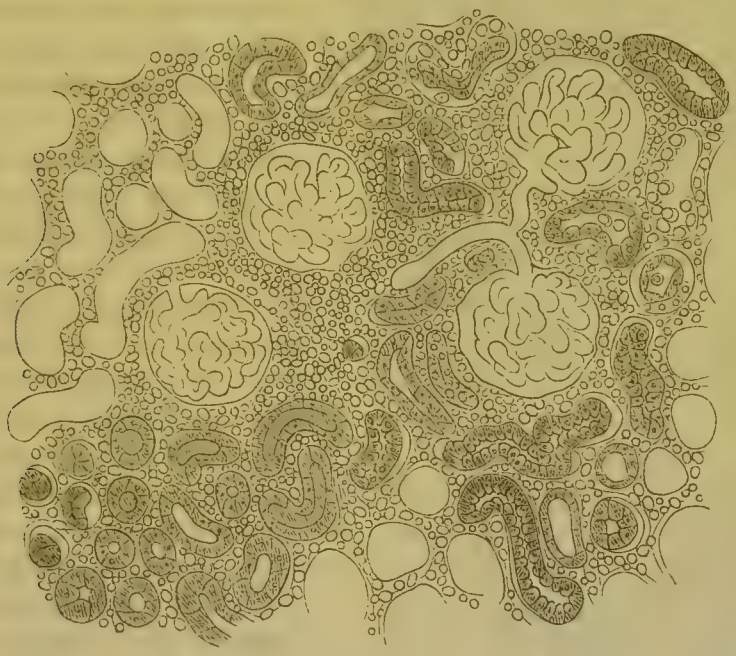

Fig. 147. Zellige Hyperplasie des interstitiellen Bindegewebes. $^1/_{300}$.

Ihre Blutüberfüllung kann selbst bis zum Blutaustritt gehen und, da die Bahn bis in die grösseren Harnwege in diesem Falle durch keine Schwellung der Harnröhrenepithelien verlegt ist, so erscheint das ergossene Blut im Urin und kann so seine diagnostische Verwerthung finden.

§ 542. 2. Stadium. Nierenschrumpfung. Das Volumen der Niere ist bis zur Hälfte, ja bis unter die Hälfte des Normalen verkleinert; dies wird noch auffälliger, wenn das Organ durch den üblichen Hauptschnitt getheilt ist und hierdurch die gleichzeitige Vergrösserung des Hilusraumes zum Vorschein kommt, welche durch eine Zurückziehung der Papillen und der Columnae Bertini bedingt ist. Denken wir uns mit *Henle* die Niere als eine unverhältnissmässig dickwandige Tasche, so sind deren innere und äussere Oberfläche einander genähert, was natürlich nur durch einen retractiven Process in der Substanz der Tasche selbst möglich ist. Die Kapsel lässt sich stellenweise nur sehr schwer abziehen, sie ist weisslich, derb und mit ziemlich weiten Gefässen versehen, welche mit den Gefässen der Fettkapsel anastomosiren. Die Oberfläche zeigt ein unregelmässig höckeriges Aussehen.

Die halbkugligen Prominenzen variiren in der Grösse 0,1—0,5 Centimeter Durchmesser, sie sind gelblichgrau gefärbt, während die eingezogenen ein reingraues oder röthliches Ansehen haben. Sehr auffallend ist die lederartige Härte des ganzen Organes; hie und da treten Cysten bis zu Kirschengrösse, mit klarem gelblichem oder eitriggrauem Inhalte zu Tage. Auf dem Durchschnitt sieht man, dass hauptsächlich die Corticalsubstanz an Dicke eingebüsst hat. Es kann so weit kommen, dass dieselbe nur noch einen liniendicken Ueberzug über den Markkegeln bildet.

§ 543. In der beigegebenen Abbildung (Fig. 148), welche uns bei schwacher Vergrösserung ein etwa drei Lobuli umfassendes Segment des Hauptschnittes vorführt, entspricht die Länge der Arteriola ascendens (*a*) zugleich der Dicke der Corticalsubstanz. Das Gefäss ist stark geschlängelt, auch erweitert und giebt einige ebenfalls stark gewundene Vasa afferentia zu den wenigen noch wegsamen Malpighi'schen Körperchen, während der grössere Theil des Blutes (hier der Injectionsmasse) einen Ausweg in die Nierenkapsel gefunden hat. Letztere ist bedeutend verdickt und ganz durchsetzt mit Blut- und Lymphräumen, welche ihr ein netzförmig durchbrochenes Ansehen geben (Fig. 148 *b*). Die Corticalis besteht in ihrer Hauptmasse aus Bindegewebe, in der Zeichnung durch schraffirte Linien angegeben. In

Fig. 148. Nierenschrumpfung. (Vom Hauptschnitt einer geschrumpften Niere, etwa drei Lobuli von der Spitze bis zur Basis umfassend. *a*. Arteriola ascendens. *b*. Mit Lymphräumen durchsetzte Nierenkapsel. *C*. Grenze des Marks und der Rinde. *d*. Glomeruli, geschrumpft in Bindegewebe eingebettet, welches auch die übrigen Structurbestandtheile der Corticalis bis auf wenige Harncanälchen verdrängt hat. *e*. Parthieen von gewundenen Harncanälchen innerhalb der Marksubstanz durch Ectasie der ausführenden Harnröhren entstanden. *f*. Gallertcysten der Papille.

diesem Bindegewebe bemerken wir 1) die verkümmerten Ueberreste einer Anzahl von Malpighi'schen Körperchen, welche sich als grössere und kleinere concentrisch geschichtete Bindegewebskugeln darstellen (*d* § 528), 2) hie und da einen Knäuel sehr erweiterter gewundener Harncanälchen, welche sich in der allgemeinen Zerstörung erhalten haben.

Bei *C* ist die Grenze gegen die Marksubstanz, welche somit fünf Sechstheile der ganzen Dicke des Organes ausmacht. Auch die Marksubstanz ist keineswegs normal. Zunächst fällt die Erweiterung der Ausflussröhren und ihre Verästelungen auf. Ich kann mich bei der stellenweise (*e, e*) ganz exquisiten Schlängelung und Knäuelbildung dieses Systems des Gedankens an eine vicariirende Entwickelung nicht entschlagen. Jedenfalls haben wir hier die Wege vor uns, auf welchen die bekanntlich oft sehr grossen Mengen Urines im zweiten Stadium der Bright'schen Krankheit ausgeschieden werden. Freilich kann die Compensation immer nur eine ungenügende sein, sie beruht wesentlich darauf, dass mit einer enormen Menge transsudirenden Blutwassers auch entsprechende Mengen von Harnbestandtheilen entleert werden, wobei der gleichzeitige Verlust von Eiweiss nur eben nicht ganz so hoch in die Wagschale fällt, als der Nutzen, welchen die Wegschaffung des Harnstoffes etc. aus dem Blute gewährt. Aber auch für diese theuer erkaufte Vicariation müssen Wege bereitet sein, auf welchen das Transsudat nach aussen gelangt und diese Wege sind die geschlängelten und erweiterten Ausflussröhren.

Die schleifenförmigen Harncanälchen zeigen entweder keine Veränderung oder die § 522 näher beschriebene cystoide Entartung der Umbeugestellen, welche durch colloide Metamorphose liegen gebliebener Fibrincylinder eingeleitet wird. In unserer Abbildung (*f*) sieht man, wie zahlreiche, zum Theil perlschnurartig aneinandergereihte Cystchen dieser Art die nächste Umgebung der Papille durchsetzen.

d. *Combination von parenchymatöser und interstitieller Entzündung.*

§ 544. Wegen der grossen Uebereinstimmung der makroskopischen Eigenthümlichkeiten, welche eine Niere im ersten Stadium einer rein interstitiellen Nephritis mit einer parenchymatös entzündeten darbietet, hat man oft genug beide zusammengeworfen und einen continuirlichen Krankheitsprocess acceptirt, welcher mit der parenchymatösen Schwellung anfängt und mit der Schrumpfung aufhört. Es ist auch keineswegs meine Absicht, die Möglichkeit, ja die Häufigkeit einer derartigen Combination zu bestreiten, ich will nur hervorheben, dass es eben eine Combination ist von zwei Zuständen, welche auch völlig getrennt von einander vorkommen können. Als ein hierhergehöriges anatomisches Bild hebe ich z. B. die sogenannte gefleckte Niere hervor, welche durch die Combination eines mittleren Grades von Nierenschrumpfung und einer fettigen Degeneration der Harnröhrenepithelien entsteht.

Die Niere ist nahezu von normaler Grösse, eher etwas darunter, ziemlich hart und unelastisch anzufühlen. Die Kapsel trennt sich mit geringem Substanzverlust. Die Oberfläche ist mit zahllosen Höckerchen bedeckt, welche durchschnittlich ein Millimeter hoch, nach aussen convex aber nicht immer rund, sondern in allerhand zierlichen Schnörkeln geordnet sind. Eine intensiv gelbe Farbe zeichnet sie aus und unterscheidet sie von den röthlichgrauen Zwischenparthieen sehr auffallend.

Wie der Hauptschnitt zeigt, setzt sich diese eigenthümliche grelle Abwechselung von gelb und röthlichgrau durch die ganze Corticalis fort. Nimmt man von der gelben Substanz unter das Mikroskop, so überzeugt man sich alsbald, dass es fetterfüllte Harncanälchen sind, während die röthlichgraue Zwischenmasse aus ziemlich gefässreichem Bindegewebe sowie aus obliterirten Harncanälchen und Malpighi'schen Knäueln besteht.

e. *Combination von Nierenamyloid und interstitieller Nephritis.*

§ 545. Eine ausserordentlich häufige Combination, welche so aufzufassen sein dürfte, dass die Amyloidinfiltration vorangeht und etwa bis zur Degeneration der Malpighi'schen Knäuel fortschreitet, wo sich dann die interstitielle Nephritis hinzugesellt. Die mechanische Behinderung der Circulation in den Malpighi'schen Knäueln bewirkt eine allmählich steigende collaterale Hyperämie der Corticalsubstanz und bereitet so den Boden für die zellige Hyperplasie, welche entweder ohne Weiteres oder durch einen anderweitigen Entzündungsreiz hervorgerufen in Scene geht.

Das anatomische Bild unterscheidet sich von dem einer einfachen interstitiellen Nephritis des ersten Stadiums dadurch, dass auf Iodbehandlung in der weisslichgelben geschwollenen Corticalsubstanz die Malpighi'schen Knäuel mit der bekannten rothen Farbe hervortreten, während wir neben der Nierenschrumpfung gewöhnlich auch eine Amyloidinfiltration der Nierenpapille unterscheiden können § 521.

f. *Vollendete Amyloidinfiltration.*

§ 546. Diese kommt sehr selten vor; ich selbst habe sie nur einmal gesehen, das Präparat befindet sich im physiologischen Institut von Breslau. Die Niere ist beinahe auf das Doppelte des normalen Volumens vergrössert, durchweg sehr blass, wachsartig und was mir besonders charakteristisch schien, die Basen der Malpighi'schen Kegel zeichneten sich durch tiefere Zwischenfurchen so scharf von einander ab, wie man es sonst nur an der fötalen Niere findet. Iodbehandlung ergiebt Amyloidinfiltration aller homogenen Häute, sowohl der Capillarmembranen, als der Tunicae propriae der Harncanälchen.

3. Geschwülste.

§ 547. a) Cysten. Kein Organ des Körpers ist so reich an gelegentlichen Cystenbildungen als die Niere. Es kommt hier gar nicht selten vor, dass wir bei Sectionen durch den unerwarteten Befund einzelner Cysten überrascht werden, welche sich durch einen vollkommen klaren, leicht gelblichen oder auch ganz farblosen Inhalt und eine sehr zarte Wandung auszeichnen. Ueber die Entstehung und Natur dieser höchst einfachen Blasen ist man gerade am wenigsten unterrichtet. Da die Nierensubstanz im Uebrigen vollkommen normal ist und höchstens die Folgen des mechanischen Druckes, welchen die Cysten auf ihre Nachbarschaft ausüben, in gewissen kugligen Eindrücken der nächsten Nachbarschaft aufweisen, so müssen wir darauf verzichten, von dieser Seite einen Erklärungsgrund zu erhalten. Die mikroskopische Untersuchung der Wand erzielt ein dünnes Stratum fasrigen Bindegewebes, welches mit einem schönen, polygonalen Pflasterepithelium bedeckt ist.

Die chemische Untersuchung des Inhaltes ergiebt keine Harnbestandtheile, dagegen Eiweiss und wechselnde Mengen von Leucin und Tyrosin. Alle übrigen Cystenformen lassen sich auf die Harncanälchen als Ausgangspuncte zurückführen. Sie sind mit Ausnahme der cystoiden Degeneration der Fötalniere Begleiterscheinungen entzündlicher Zustände und wurden demgemäss bereits früher (§ 522 ff.) abgehandelt.

§ 548. b Cavernöse Geschwulst. Analog den cavernösen Tumoren der Leber kommen auch an der Niere kirschkern- bis wallnussgrosse, in ärztlicher Beziehung aber unwichtige Geschwülste vor, welche aus Schwellgewebe bestehen. Ihr Sitz ist vorwiegend die äusserste Oberfläche, dicht unter der Kapsel.

§ 549. c) Fibrom. Inmitten einer ganz normalen Niere findet man einzelne glänzend weisse, sehr derbe und dichte Bindegewebsknoten von der Grösse einer Erbse und darunter. Dieselben haben ihren Sitz fast immer in der Nachbarschaft der grösseren Gefässstämme, an den peripherischen Partheien der Marksubstanz. *Virchow* schreibt ihre Entstehung einer umschriebenen Nephritis interstitialis zu, da sich die Harncanälchen bis in die Geschwulst hinein verfolgen lassen.

§ 550. d) Leukämische Tumoren. Lymphoma. In besonders hoch entwickelten Fällen von Leukämie trifft man neben ähnlichen Veränderungen anderer Organe auch in der Niere markweisse Geschwülste, welche aus farblosen, in ein feinstes Reticulum eingebetteten Blutkörperchen bestehen. Dieselben sind entweder kuglig und variiren dann von der Grösse eines kleinen Pünctchens bis zu der einer kleinen Kirsche; oder sie schliessen sich in ihrer äussern Form der Strictur der Niere in sofern an, als sie die Interstitien der Lobuli mehr gleichmässig anfüllen und darum wie diese mehr langgezogene, auch wohl keilförmige Heerde bilden. Die oben (§ 506) ausgesprochene Ansicht, dass wir es hier mit wirklichen Extravasaten zu thun haben, wird insbesondere dadurch bestätigt, dass man im Centrum der kleinen Geschwülste sehr gewöhnlich auch rothe Blutkörperchen in Masse antrifft. (Eine Beobachtung von *Virchow*, welche ich bestätige.)

§ 551. e) Tuberculose. Disseminirte Form. Miliare, grau durchscheinende Knötchen sind gleichmässig aber wenig zahlreich durch das Nierenparenchym vertheilt. Sie entwickeln sich in den Scheiden der kleinen arteriellen Gefässe, auch wohl anderwärts im Bindegewebe und haben nur als Theilerscheinung einer durch den ganzen Körper verbreiteten Miliartuberculose einige Bedeutung.

Localisirte Form. Phthisis renalis. Zum Krankheitsbilde der »Tuberculose des Urogenitalapparates« gehört auch eine Affection der Nieren, welche sich in ihrem feineren Geschehen sowohl als in ihren gröberen Effecten der bereits besprochenen (§ 375) Erkrankungsweise der Schleimhäute anschliesst. Die Tuberkeleruption beginnt an der Nierenpapille, auf welche sie von der Schleimhaut der Nierenkelche übergeht. Die dichtgestellten Gruppen von grauen Knötchen bilden zuerst ein continuirliches Infiltrat, verkäsen dann und dies geschieht oft gleichzeitig auf eine grössere Strecke hin, so dass man linienbreite Zonen von käsiger

Substanz unterscheiden kann. Mit der Erweichung und Abstossung der käsigen Massen wird eine entsprechende Quantität von Nierensubstanz miterweicht und mitabgestossen. Es entsteht ein echtes tuberculöses Geschwür von putridem Charakter, welches mit seinem Grund immer tiefer in das Organ vordringt, zuerst die Marksubstanz, dann die Rinde aufzehrend. In recht hochgradigen Fällen von Phthisis renalis bildet die Niere einen dickhäutigen Sack mit halbkugligen Ausbuchtungen, welche je einer Malpighi'schen Pyramide entsprechen. Ein zusammenhängendes Geschwür, welches das Innere des Sackes einnimmt, erstreckt sich auch auf die Oberfläche des Nierenbeckens und Ureters, während die vorspringenden Leisten, welche die einzelnen Nierenkelche von einander sondern, theils zerstört, theils in die Wand des Sackes zurückgedrängt sind. Vom Nierenparenchym ist nur noch ein spärlicher Rest der Corticalsubstanz dicht unter der Kapsel, oder es ist gar nichts mehr übrig, die Geschwürsfläche liegt in der stark verdickten und mit Tuberkeln durchsetzten Kapsel selbst.

§ 552. f) Carcinom. Der Krebs zeigt sich an der Niere in allen Formen, primär und metastatisch. Am wichtigsten sind die primären weichen Carcinome. Sie sind nicht häufig, aber theils ihr Sitz, theils ihre Grösse können und müssen die erheblichsten Störungen herbeiführen. Krebsige Nieren werden bis 1 Fuss hoch und ½ Fuss breit. Dazu ist bei recht gleichmässiger und diffuser Einlagerung der Carcinommassen die Form der Niere wenigstens in ungefähren Umrissen erhalten; in anderen Fällen unterscheiden wir einzelne colossale Knoten, welche je eine Malpighi'sche Pyramide substituiren, daneben kleinere, welche nur Gruppen von Lobulis entsprechen. Dass es sich aber um eine Substitution und nicht um Verdrängung handelt, beweist namentlich der Umstand, dass man noch innerhalb eines Carcinomknotens erkennen kann, welcher Theil desselben früher Marksubstanz war und welcher Corticalis. Für das Histologische der Entstehung ist dieser ausgeprägt substitutive Charakter des Nierenkrebses insofern von Interesse, als er die neuerdings von *Waldeyer* vertretene Ansicht unterstützt, nach welcher die epithelioiden Elemente direct von den Epitelzellen der Niere abstammen sollten. *Waldeyer* isolirte Bruchstücke eines Krebszellennetzes, welche mit sprossenartigen Hervortreibungen besetzt waren und welche er für verdickte und durch selbständiges Wachsthum vergrösserte Cylinder von Harnröhrchenepithelien ansprach. Bislang hielt man auch für den Nierenkrebs an der Entstehung der Geschwulst aus dem Bindegewebe fest und erklärte die Beibehaltung der Hauptformen des Organes durch die gleichmässige Vertheilung der degenerirenden Substanz, des Bindegewebes (s. § 65 A. 1).

§ 553. Die Nierenkrebse zeichnen sich, wie die Leber- und Hodenkrebse durch ihren Reichthum an weiten, dünnwandigen Gefässen aus. Diese Gefässe reissen gelegentlich, das Blut tritt in grösseren und kleineren Lachen aus, ein Theil des Tumors ist ganz damit durchsetzt. Daher kommt es, dass gerade für die Nierenkrebse so oft die Bezeichnung »fungus haematodes« gebraucht wird. Bemerkenswerth ist ausserdem, dass die weichen Nierenkrebse eine besondere Neigung haben, in die abführenden Canäle, Venen und Nierenkelche hineinzuwachsen.

eine Neigung, welche sich unter Umständen durch sehr erhebliche klinische Zeichen bemerkbar macht. Schiebt sich nämlich die Geschwulst in der Nierenvene vorwärts, so gelangt sie schliesslich an die Vena cava inferior. Sie ragt dann in das Lumen der letzteren mit einem Zapfen herein, welcher durch das vorbeiströmende Blut leicht zertrümmert und fortgeführt wird. Embolische Processe in der Lunge sind die unausbleiblichen Folgen dieser Katastrophe. Ragt andrerseits das Carcinom in die grösseren Harnwege vor, so pflegen ziemlich constant Blutentleerungen mit dem Urin einzutreten, welche die Kachexie und den Tod erheblich beschleünigen.

Druck von Breitkopf und Härtel in Leipzig.

IX. Anomalieen der Ovarien.

1. Entzündung.

§ 554. Die physiologische Thätigkeit des reifen Eierstocks ist mit Erscheinungen verbunden, welche wir an anderen Organen nicht anstehen würden in die Kategorie der »entzündlichen« zu versetzen. Die functionellen Hyperämieen, welche wir an der Darmschleimhaut, der Leber, den Nieren etc. beobachten, können sich an Intensität nicht entfernt messen mit der Wallungsblutfülle, welche die Ovarien während der Ovulation darbieten. Das Platzen der Follikel, ohne welches doch das Ei nicht entleert werden kann, ist eine freiwillige Verwundung, der Bluterguss fehlt nicht und nur durch einen längeren Reparationsprocess, welcher das physiologische Vorbild einer Wundheilung durch Granulationen ist, kann die gestörte Continuität wieder hergestellt werden. Auch die concomitirenden Vorgänge der Menstruation tragen den Charakter einer gewaltsamen Störung des vegetativen Gleichgewichts an sich. Aus alledem aber ergiebt sich, dass es ebensowohl für den Arzt als für den Anatomen erheblich schwer ist, die Grenzen zwischen den physiologischen und den pathologischen, insbesondere entzündlichen Veränderungen des Eierstocks zu bestimmen. Klinisch spricht sich die Verwandtschaft beider ebensowohl darin aus, dass die Vorgänge bei der Ablösung des Eies einfach durch quantitativen Excess einen entzündlichen Charakter annehmen, als darin, dass die wirklichen Entzündungen als »pseudomenstruale« Zustände erscheinen. In anatomischer Beziehung muss man sich vor Missdeutungen etwaiger hyperämisch-hämorrhagischer Erscheinungen an »einzelnen Follikeln«, etwaiger Verdickungen der Albuginea sowie narbiger Einziehungen der Oberfläche, muss man sich vor der voreiligen Constatirung einer Atrophie oder Hypertrophie hüten, weil diese Dinge bis zu einem gewissen Grade in dem naturgemässen Evolutions- und Involutionsplane des Organes vorkommen.

§ 555. Unzweifelhaft entzündlicher Art sind die suppurativen Oophoritiden, wie sie namentlich im Anschluss an das Puerperium vorkommen. Dieselben haben indessen nur wenig histologisches Interesse. Eine kräftige sero-fibrinöse Durchtränkung des Organs führt zu einer oft bedeutenden Anschwellung; auf dem Durchschnitt erscheint das Stroma sulzig ödematös. Man bemerkt in ihm entweder Eiterstreifen, welche vom Hilus aus dem Verlaufe der Gefässe folgend nach der Peripherie hinziehen oder es ist bereits hie und da zur heerdweisen Ansammlung des Eiters, beziehentlich zur Bildung von Abscessen gekommen, welche

namentlich bei oberflächlicher Lage in die Bauchhöhle zu perforiren drohen. In den meisten Fällen ist übrigens eine eitrige Peritonitis bereits vorhanden und hat das entzündete Ovarium in eine eitrig-fibrinöse Exsudatmasse eingehüllt. Was die Follikel anlangt, so fallen diese gelegentlich durch eine besonders starke Hyperämie und Anschwellung auf, so dass es den Eindruck macht als habe sich die Entzündung ganz speciell auf die secretorische Substanz concentrirt. Der Inhalt der Follikel ist unter diesen Umständen getrübt durch die Beimengung abgelöster Zellen der membrana granulosa, so dass in summa die Bezeichnung einer katarrhalischen Entzündung gerade für diese Fälle passend gewählt sein dürfte. Jedenfalls reichen zur histologischen Beurtheilung aller dieser Erscheinungen die allgemeinen Gesichtspuncte über eitrige und abscedirende Entzündung, Katarrh etc. aus; eine besondere Betrachtung haben wir nur den Folgen zuzuwenden, welche eine glücklich bestandene Oophoritis für das erkrankt gewesene Ovarium haben muss.

Eine entzündliche Neubildung, mag sie noch so schnell über einen Theil hinziehen, hinterlässt stets einen Zustand grösserer Vulnerabilität, welcher sich in einer Neigung theils zu Recidiven, theils zu mehr hyperplastischen Processen ausspricht. Das alte Bindegewebsstroma des Organes ist stellenweise geradezu durch ein zellenreiches junges Keimgewebe ersetzt; mit dem grösseren Zellenreichthum ist eine grössere Reizbarkeit des Organes an sich gegeben; nehmen wir hinzu, dass das Ovarium periodisch wiederkehrenden heftigen Blutwallungen ausgesetzt ist, bedenken wir, dass seine physiologischen Veränderungen mit entzündlichen Zuständen so zu sagen gleichsinnig sind, so werden wir es begreiflich finden, dass gerade am Ovarium auf die acut verlaufene Entzündung allerlei hyperplastische Vorgänge folgen, welche im Allgemeinen von den bindegewebigen Bestandtheilen ausgehend, im Einzelnen bald mehr das eigentliche Stroma, bald mehr die Kapseln der Follikel betreffen.

§ 556. Die Hyperplasie der Stroma ovarii kann unter dem Bilde einer gleichmässigen bis zum Umfange einer Mannesfaust steigenden Intumescenz erscheinen; Fälle dieser Art sind auch wohl als Hypertrophie des Ovariums beschrieben worden; gewöhnlicher ist ein mehr retractiver das Volumen des Organes in allen Richtungen verkleinernder Process, welcher der Lebercirrhose und der Granularatrophie parallel zu setzen ist. Eine grössere Derbheit, glänzend weisse Farbe und eine mehr oder weniger gelappte, hie und da wohl auch mit kleinen, polypösen Excrescenzen besetzte Oberfläche bekunden die gleichzeitige (oft sehr vorwiegende) Betheiligung der Rindenschicht. Nach *Virchow* geht die Verdickung der Albuginea an denjenigen Puncten, wo die Oberfläche in Folge einer früheren Ovulation narbig eingezogen ist, auf die collabirte Theca des geborstenen Follikels über. Doch sind, wie ich bereits oben erwähnte, bei der Beurtheilung dieser Zustände die Grenzen zwischen dem »Normalen« und dem »Entzündlichen« schwer zu ziehen. Dass die Corpora lutea der Mittel- und Ausgangspunct fibroider Geschwülste werden können, ist von *Rokitanski* zuerst gesehen und seither mehrfach bestätigt.

§ 557. Hyperplastische Zustände an den bindegewebigen Theilen, insbesondere den Kapseln der ungeborstenen Follikel sind zwar häufig genug beobachtet

und beschrieben aber nicht gerade auf vorangegangene Oophoritiden bezogen worden. Dennoch läge es bei der oft ganz eclatanten Concentration der acuten Oophoritiden auf diese Kapseln nicht eben fern, die Möglichkeit eines derartigen Causalnexus scharf in's Auge zu fassen. Hierbei sollte uns der Umstand, dass Kapselverdickungen vorzugsweise an solchen Follikeln beobachtet werden, welche zugleich durch eine abnorme Flüssigkeitsansammlung in ihren Höhlen den Charakter von Cysten angenommen haben, eher ermuthigen als zurückschrecken. Unstreitig nämlich setzt die entzündlich verdickte Kapsel den Kräften, welche sonst die Berstung des Follikels herbeiführen, einen grösseren Widerstand entgegen, als die normale. Das Nichtbersten der Follikel wird auf diese Weise erklärlich; in der Folge mag immerhin die im Follikel enthaltene Flüssigkeitsmenge zunehmen; der steigende Druck im Innern, weit entfernt den Follikel zu sprengen, führt vielmehr eine weitere reactive Verdickung der Kapsel herbei, so dass die Störung in einen circulus vitiosus eintritt, dessen weitere Leistungen wir höchst wahrscheinlich in dem Eierstockscystoid I. Form (§ 561) vor uns sehen.

2. Cysten.

§ 558. Nächst der Niere ist das Ovarium am häufigsten von Cystenbildungen der verschiedensten Art heimgesucht. Da giebt es sehr grosse und sehr kleine, einfache und zusammengesetzte Cysten; Cysten mit wässrigem, colloidem, mit fettigem, blutigem oder gemischtem Inhalt. Der unbefangene Beurtheiler wird diesem Cystenreichthume gegenüber von vornherein geneigt sein, denselben mit dem Umstande in Verbindung zu bringen, dass das Ovarium in seinen Follikeln die Cystenanlagen quasi präformirt enthält. In der That ergiebt auch eine genaue Untersuchung, dass wenigstens die Mehrzahl aller Ovarialcysten aus *Graaf*'schen Follikeln hervorgeht, während andrerseits für eine wenn auch nicht ebenso grosse, so doch mindestens ebenso wichtige Gruppe von Cysten bis auf Weiteres ein anderer Entstehungsmodus acceptirt werden muss. Im vorigen Paragraphen habe ich zu zeigen versucht, in welcher Weise eine durch Entzündung angeregte Hyperplasie der Follikelwand den ersten Anstoss zur Cystenbildung geben könne, resp. geben müsse. Ich verkenne jedoch nicht, dass es dabei lediglich auf ein unrichtiges Verhältniss zwischen den Kräften, welche den Follikel zu sprengen haben, und der Haltbarkeit der Kapsel ankommt. Der Follikel wird auch dann ungeborsten bleiben und zur Cyste entarten, wenn jene sprengenden Kräfte ungenügend sind, und dieser Fall scheint in dem gleich zu besprechenden Hydrops folliculorum vorzuliegen. Was sprengt denn die Theca folliculi? Etwa das Transsudat aus den Blutgefässen? Unmöglich! wenigstens in dem Sinne, dass durch Uebertragung des Blutdrucks auf den Follikelinhalt eine directe Drucksteigerung in demselben stattfände. Dergleichen Vorstellungen sind mit den Gesetzen der Osmose nicht vereinbar. Wohl aber darf man daran denken, dass zur Zeit der Menstruation von den Zellen der Membrana granulosa des reifen Follikels ein quellungsfähiger chemischer Körper (Colloid?) erzeugt wird, welcher das reichlich dargebotene Transsudatwasser in grossen Mengen bindet, aufquillt, und bei dieser Gelegenheit die Kapsel sprengt, wie etwa quellende Erbsen einen Schädel zu sprengen im Stande sind.

Es wäre dann wohl denkbar, dass bei gewissen Individuen nicht hinreichende Mengen jenes Körpers gebildet würden, mithin die activen Kräfte, welche den Follikel sprengen sollten, zu gering ausfielen.

Soviel über die noch so fragwürdige Entstehung der Ovarialcysten aus *Graaf*'schen Follikeln. Gehen wir nunmehr zu den einzelnen Cystenformen über.

§ 559. a. Hydrops folliculorum. Der wässrige, in chemischer Beziehung dem Blutserum nahestehende Inhalt ist die am meisten hervortretende Eigenthümlichkeit einer gewissen Species von Ovarialcysten, welche unstreitig am häufigsten und zwar mehr gelegentlich gefunden wird, weil sie zu bedenklicheren Störungen und ärztlichen Eingriffen keine Veranlassung giebt. Schon bei neugeborenen Kindern findet man nicht selten kleine Exemplare dieser glatt- und dünnwandigen, blutgefässarmen Blasen, bei Erwachsenen sind sie gelegentlich zu ein oder mehreren zugegen. Ein so erkranktes Ovarium kann die Grösse eines Kindskopfes erreichen, meist bleibt es unter der Grösse einer Mannesfaust. Dass es sich um eine Wassersucht der *Graaf*'schen Follikel handelt, ist am schlagendsten von *Rokitanski* bewiesen worden, welcher in einem Falle in allen die Grösse einer Bohne nicht überschreitenden Cysten noch das Eichen nachweisen konnte.

§ 560. b. Eierstockscystoid. Wir verstehen unter »Eierstockscystoid« (Cystoma ovarii) ganz aus Cysten zusammengesetzte oder auch nur aus einer Cyste bestehende Geschwülste, welche je ein Ovarium substituiren, mithin durch eine wenigstens in ihren Endproducten cystische Entartung desselben entstanden sind. Da diese Tumoren in Beziehung auf Umfang und Schwere das gewöhnliche Maass pathologischer Neubildungen weit zu überschreiten und ärztliche Eingriffe der gefährlichsten Art nothwendig zu machen pflegen, so werden sie mit Recht zu den wichtigsten Krankheiten des Eierstocks gezählt. Auch dem Anatomen bietet das Studium dieser Geschwulstgruppe eine Reihe der interessantesten Erscheinungen dar, insbesondere scheint es ihm vorbehalten zu sein, auf histologischer Basis eine sachgemässe Eintheilung der Eierstockscystoide herzustellen. Früher gab man viel darauf, ob ein Eierstockscystoid aus einer oder aus mehreren Cysten bestehe, ob es uni- oder multiloculär sei; doch hat es sich herausgestellt, dass dieser für die Praxis sehr wichtigen Unterscheidung eine fundamentale Bedeutung nicht beigelegt werden kann. Erwiesenermaassen nämlich sind die einfachen Cystoide nicht von Anfang an einfach, sondern erst durch die fortgesetzte Verschmelzung benachbarter Cysten entstanden. Von Anfang an sind alle Cystoide multiloculär. Wir werden daher diesem Eintheilungsprincip nur eine untergeordnete Stelle einräumen, indem wir zugeben, dass der gedachte Unilocularisationsprocess allerdings vorzugsweise häufig bei derjenigen Form der Eierstockscystoide vorkommt, welche auf einer colloiden Entartung der *Graaf*'schen Follikel beruht (Form I.).

Die makroskopischen Verhältnisse der Eierstockscystoide sind zunächst von der Zahl und Grösse der enthaltenen Cysten abhängig. Eine einfache Cyste bedingt die Kugelgestalt, zwei und mehr Cysten bedingen eine mehr längliche Gestalt und eine mit halbrunden Höckern besetzte Oberfläche. Durch die Wandungen der Cysten leuchtet die enthaltene Flüssigkeit mit gelber oder in verschiedenen

Nüancen bräunlicher Farbe hindurch; schneidet oder sticht man ein, so fallen die ursprünglich prallen Cystenwände zusammen und zwar in Folge bereits eingetretener Communicationen der Cysten oft in ausgedehnterem Maasse als man erwartet hatte. Der Cysteninhalt ist begreiflicherweise mehr ein Gegenstand chemischer als anatomischer Untersuchung. Der hervorragendste chemische Bestandtheil ist jener noch so räthselhafte Eiweisskörper, welchen man als Colloid *κατ' ἐξοχήν* bezeichnet (siehe § 10) und der hier in verschiedenen Modificationen vorkommt. Die schönen Untersuchungen *Eichwald*'s haben dargethan, dass in den Eierstockscystoiden überhaupt zwei Reihen von chemischen Umwandlungen neben einander hergehen, indem einerseits das durch Gewebsmetamorphosen gebildete Colloid allmählich in Schleimpepton, andrerseits die aus dem Blute transsudirten Eiweisskörper in Eiweisspepton übergeführt werden. Die dauernde Einwirkung der Körpertemperatur genügt also, um eine Art langsamer Verdauung jener so zu sagen rohen Stoffe herbeizuführen. Je grösser und älter die Cysten sind, um so mehr dürfen wir daher die erwähnten löslichen Eiweissmodificationen, mithin auch eine grössere Dünnflüssigkeit des Inhalts anzutreffen erwarten. Die im Cysteninhalte oft in bedeutender Menge suspendirten festen Theile als: freie Zellen und Kerne, Cholesterinkrystalle, Fettröpfchen oder Detritus, Blutkörperchen, Pigmente sind sämmtlich Absonderungsproducte der Cystenwand und werden sich in allen Fällen theils durch Desquamation und Fettmetamorphose epithelialer Gebilde, theils durch stattgehabte Blutungen erklären lassen.

Alle weiteren Eigenthümlichkeiten der Eierstockscystoide müssen wir der speciellen Betrachtung der einzelnen Formen überlassen, deren wir bis jetzt drei zu unterscheiden wissen. (Vergl. *Mayweg*'s Preisschrift, über die Entwicklungsgeschichte der Eierstockscystoide, Bonn 1868.)

§ 561. I. Form. Mehrkämmerige Geschwülste bis zur Grösse eines Manneskopfes oder einkämmerige Cysten bis zu 2 Fuss Durchmesser, mit glatter, wenig adhärenter Oberfläche und verhältnissmässig dicken, fibrösen Wandungen, welche an ihrer Innenseite sehr gewöhnlich mit blumenkohlähnlichen oder mehr knolligen papillösen Excrescenzen bedeckt sind. Der Inhalt der kleineren Cysten ist ein sehr concentrirtes Colloid von bernsteingelber Farbe, der Inhalt der grösseren Cysten ist dünnflüssiger und mit mancherlei fettigen und zelligen Absonderungsproducten der Wand versehen (s. oben). Letztere sind ausnahmslos auf Rechnung eines ansehnlichen doppelt geschichteten Cylinderepitheliums zu setzen, welches die Wand und alle ihre Protuberanzen bekleidet.

Machen wir behufs der mikroskopischen Analyse einen senkrechten Durchschnitt durch die ganze Dicke der Cystenwand, so erkennen wir sofort, dass die letztere fast durchweg aus einem wohl entwickelten, in Lamellen stratificirten Bindegewebe besteht. Die Dicke der Lamellen beträgt durchschnittlich 0.003 MM. Nur die innerste subepitheliale Schicht macht hiervon wenigstens bei allen nicht überfaustgrossen Cysten eine Ausnahme. Sie ist aus Keimgeweben gebildet und gegen das Cystenlumen hin an vielen Puncten mit papillösen Vegetationen der verschiedensten Grössen besetzt (Fig. 149). Das bereits erwähnte Stratum von cylindrischen Epithelialzellen setzt sich nicht allein auf die Oberfläche der Papillen

fort, sondern pflegt sogar hier besonders üppig zu sein. Uebrigens aber würde wenig Besonderes gerade über diese Papillen zu sagen sein, wenn sich nicht in

Fig. 149. Querschnitt durch die innerste Schicht einer faustgrossen Ovarialcyste, welche durch colloide Entartung *Graaf*'scher Follikel entstanden. *a*. Papillöse Excrescenz, leicht abgeplattet, mit Cylinderepithelium bekleidet. *b*. Subepitheliales Bindegewebstratum, gleichfalls papillös zerklüftet und von epithelbekleideten Interpapillenspalten durchsetzt, welche Drüsenschläuchen nicht unähnlich sind. $^1/_{200}$.

ihrer Formentwicklung der Umstand geltend machte, dass dieselbe in einem abgeschlossenen, begränzten Raume vor sich geht, mithin analoge Verhältnisse vorliegen, wie wir sie oben (§ 66) für das papilloma cysticum kennen gelernt haben. Es liegt auf der Hand, dass Papillen, welche von der innern Oberfläche eines kugligen Hohlraumes ausgehen, convergiren und daher beim Weiterwachsen einander berühren müssen. Diese Berührung wird um so eher eintreten, je mehr die Papille eine Neigung hat, sich zu verästeln, baumartig auszubreiten. Beides liegt hier vor, und die Folge davon ist, dass die Papillen an ihren Spitzen und Seitenflächen frühzeitig und in der mannigfaltigsten Weise miteinander verwachsen. Gar nicht selten haben daher die grösseren bis faustgrossen gestielten Geschwülste, welche man gelegentlich in den Cysten antrifft, eine glatte, kaum gelappte Oberfläche, während man doch, wenn man sie auf Durchschnitten untersucht, keinen Zweifel darüber haben kann, dass es sich in der That um ächte Papillome handelt. Aber auch schon die kleineren, kaum aus der Wandung hervorragenden Papillen verschmelzen oft mit ihren inneren Enden, auch an ihnen finden wir daher ein Phänomen, welches wir § 66 als eine häufige Folge derartiger Verschmelzungen kennen gelernt haben, ich meine die Bildung von Retentionscysten. Meines Erachtens sind die epithelbekleideten Spalträume, welche wir in der Nähe und zum Theil auch etwas ferner von der inneren Oberfläche unserer Cysten finden und welche schon von *Rokitanski*, neuerdings namentlich von *Fox* als Anlagebildungen sogenannter Tochtercysten beschrieben worden sind, als ehemalige Interpapillarräume aufzufassen. Die stetig nach innen vordringende Oberflächenerhebung und Verdickung hat diese Interpapillarräume so zu sagen überholt, ehe es zu einer völligen Obliteration kommen konnte; der kleine Ueberrest von freier epitheltragender Oberfläche aber genügte, um eine selbstständige Secretion zu unterhalten und somit die Cystenbildung zu veranlassen. Dieses ist denn auch in der That die einzige Art und Weise, wie bei dieser ersten Form des Eierstockscolloids neben den einmal vorhandenen neue Cysten entstehen, und wenn man das sehr spärliche Vor-

kommen derartiger Tochtercysten in Rechnung zieht, so wird man der ganzen Erscheinung eine mehr accidentelle Bedeutung beimessen, ja man wird es über dieselbe hinweg betonen dürfen, dass die erste Form des Eierstockscystoids im Gegensatze zur zweiten sich durch eine gewisse Beschränkung in der Zahl der Cysten und durch das Zurücktreten aller solcher Erscheinungen kennzeichnet, welche auf eine Vermehrung dieser Zahl hinauslaufen. Der Grund hiervon ist kein anderer, als dass bei der ersten Form des Eierstockscolloids eine gewisse gegebene Zahl *Graaf*'scher Follikel den Ausgangspunct der Störung bildet.

§ 562. Der beste Beweis für die Richtigkeit dieser Annahme würde unstreitig durch das Auffinden der Ovula in den kleineren und zugleich primären Cysten geliefert werden; es ist aber bis jetzt nur einmal gelungen, in einer etwa kirschengrossen Cyste das Ovulum zu entdecken. Bei der Obduction einer Frau, welche nach der operativen Entfernung des rechten cystoid entarteten Ovariums erlegen war, fand sich das linke Ovarium in den Anfängen der gleichen Störung; diesem letzteren war die fragliche Cyste entnommen. Reichlicher fliesst jedenfalls die Quelle der indirecten Beweise. Da ist einmal anzuführen, dass wir bei der in Rede stehenden Form niemals so kleine Cystenanfänge nachweisen können, dass dadurch die gewöhnliche Grösse der *Graaf*'schen Follikel so zu sagen unterboten würde. Ferner der Umstand, dass selbst die kleinsten Cysten mit einer vollständigen Epithelialauskleidung versehen sind, welche nach Form und Schichtung der Zellen die volle Dignität eines Aussenflächen- oder Drüsenepitheliums (im Gegensatze zu den Endothelien) hat und wie diese eine periodische Erneuerung erfährt. Endlich die weitgehende Analogie mit den Cystosarcomen gewisser offenmündiger Drüsen, insbesondere mit dem Cystosarcoma testis und mammae. Die intracanaliculäre Papillombildung, welche z. B. das Cystosarcoma mammae phyllodes auszeichnet, kehrt hier wieder, mit dem einzigen Unterschiede, dass beim Ovarium wegen der Abgeschlossenheit der *Graaf*'schen Follikel die Cystenbildung mehr in den Vordergrund tritt als bei der Brustdrüse. Was liegt also näher, als dass wir auch beim Ovarium die präformirte Drüsensubstanz, also die Follikel für den Sitz und Ausgangspunct der Störung halten? Beiläufig gesagt findet das häufigere Vorkommen uniloculärer Cystoide in dieser ersten Kategorie eben darin seine Erklärung, dass es sich wegen der begrenzten Zahl der Follikel von vornherein um eine begrenzte, wenn auch oft ziemlich bedeutende Anzahl von Cysten handelt, welche, wenn sie einen gewissen Umfang erreicht haben, durch Atrophie der Zwischenwände mit einander confluiren und dieses Confluiren wiederholen, bis der vorhandene Vorrath von Cysten verbraucht ist, dann aber wegen mangelnder Nachbildung von Cysten nur einen einzigen, allerdings oft einen ganz colossalen Sack bilden.

§ 563. Es erübrigt nun noch die Frage nach der Entstehung des Colloidstoffes aufzuwerfen. Woher kommt diese Materie? Ist sie ein Ausscheidungsproduct der Epithelzellen? oder ist sie ein Product der Involution aller älteren Epithelzellen, und füllen diese mit ihrem colloid gewordenen Protoplasma die Höhle des Follikels? Ich schliesse mich entschieden der Ansicht derjenigen an, welche

das Colloid für ein Secret der Drüsenzellen ähnlich dem Schleime halten. Ich glaube sogar, dass die Zellen der membrana granulosa zur Zeit der Berstung des Follikels normaliter eine gewisse Menge dieses Körpers secerniren, weil ohne die Anwesenheit einer starken quellungsfähigen Substanz die Berstung des Follikels nicht recht denkbar wäre. Vor allem aber fehlt es an jeder sicheren Beobachtung über colloidentartende Epithelzellen, während wir abgestossene aber sonst nicht veränderte Epithelzellen oft in überaus grossen Mengen im Cysteninhalte antreffen.

§ 564. II. Form. An der Stelle des einen Ovariums (das andere ist in der Regel gesund, während bei Form I die Erkrankung oft doppelseitig ist) liegt eine nicht selten weit über Manneskopf grosse Geschwulst, welche aus einigen grossen und sehr vielen kleineren und kleinsten Cysten zusammengesetzt ist. Die grösseren Cysten sind oft eingeschnürt und lassen an dieser Stelle die Ueberreste ehemaliger Scheidewände in Form von gefensterten Membranen oder verästelten, blutgefässführenden Strängen erkennen, welche offensichtlich einer allmähligen Maceration erliegen. Die Oberfläche der Geschwulst ist wohl immer durch eine grössere Zahl entzündlicher Adhäsionen mit dem Bauchfell verbunden, auf welchen stärkere venöse Gefässe herüber- und hinüberziehen. Die Wandungen der Cysten sind verhältnissmässig dünn und leicht zerreisslich, innen glatt, oft pigmentirt. Die kleineren Cysten zeigen in ihrem gallertigen Inhalt hie und da ein fasriges Etwas, welches sich wie ein Spinngewebe in dem Raume ausspannt, die allerkleinsten sind nur mit dem Mikroskope wahrnehmbar. Uebrigens ist auch hier der Inhalt der grösseren Cysten dünnflüssiger, als der Inhalt kleinerer, und nur die häufige Beimengung von Blut und Blutpigmenten hat für die zweite Form etwas Charakteristisches.

§ 565. Machen wir behufs der mikroskopischen Analyse feine Abschnitte an den derberen Theilen der Geschwulst, so überzeugen wir uns bald, dass ununterbrochene Anhäufungen von fasrigem, wohlorganisirtem Bindegewebe selbst da selten sind, wo eine weisse, leidlich feste Substanz, sei es die äussere Umhüllung der Geschwulst, sei es ein breiteres Balkenwerk im Innern bildet. Alle diese Theile bestehen zwar aus Bindegewebe, aber das Bindegewebe ist durchsäet mit kleinsten und allerkleinsten Cystchen, welche sich aufwärts bis zu den ersten Anfängen verfolgen lassen (Fig. 150). Die nebenstehende Abbildung vergegenwärtigt uns den inneren Zustand eines Stromabälkchens, welches zwei etwas grössere Cysten *a*, *a* von einander trennt. Wir erkennen sofort, dass das streifige Bindegewebe, welches die Grundlage der Structur bildet, in zahlreiche Unterbälkchen auseinanderweicht und mit diesen eine Gruppe von kleinen Cysten umfasst und durchsetzt. Natürlich dürfen wir uns diese Bälkchen nicht drehrund vorstellen, es sind vielmehr nur scheinbare Bälkchen, in Wahrheit aber die Querschnitte membranöser Scheidewände von verschiedener Dicke. Hie und da (*c*, *c*) ist das Bindegewebe reichlich mit jungen runden Zellen infiltrirt, ein Beweis, dass es sich in einem Zustande formativer Reizung befindet. Man könnte auf den Gedanken kommen, dass gewisse grössere Aggregate dieser Zellen (*c*) das erste Stadium der Cystenbildung, die Cystenanlage, repräsentirten. Denn gewisse kleinste Cysten (c. d. Abbildung)

nehmen sich genau so aus als sei nur eine gewisse Menge von Colloidsubstanz zwischen den Zellen einer derartigen kleinen Gruppe aufgetreten und habe dieselbe nach allen Seiten hin auseinandergedrängt. Eine solche Deutung ist in der That von verschiedenen Autoren versucht worden. Doch möchte ich hier zur Vorsicht rathen. Das Messer könnte sehr wohl die äusserste Spitze einer grösseren Cyste coupirt und auf diese Weise nur das Trugbild einer sehr kleinen Cyste erzeugt haben. Ich will deshalb die Möglichkeit einer derartigen Entstehungsweise nicht in Abrede stellen, doch möchte ich mich in der Definition etwas weiter fassen und nur im Allgemeinen von einer circumscripten colloiden Erweichung des Bindegewebstromas als Anfangspunct der Cysten reden. Es scheint mir nämlich, dass auch gewisse aufgequollene und durchscheinende Stellen des Stromas (*d*), welche nicht gerade rund und scharf begrenzt sind, doch auch als Cystengrundlagen zu betrachten seien. Die Colloidsubstanz ist hier mehr diffus zwischen die fasrigen Bestandtheile des Stromas ergossen; trotzdem wird auch dieser Erguss bei weiterem Aufquellen der Kugelgestalt zustreben müssen und sich je länger je mehr als ein rundlicher mit Bindegewebsseptis durchzogener Raum von der Nachbarschaft absetzen. Vergleichen wir aber dieses voraussichtliche Schicksal der Stelle *d* mit dem wirklichen Zustande der kleinsten Cystenexemplare *b*, *c* etc., so müssen wir gestehen, dass jene Annahme an Wahrscheinlichkeit gewinnt. Die meisten kleineren Cysten sind noch mit einem Systeme von Bindegewebsseptis durchzogen und ich kann versichern, was man allerdings auf unserer Abbildung nicht sieht, dass sogar mitunter Capillargefässe mitten durch den Cystenraum hindurchziehen. Derartige Befunde vertragen sich mit der Hypothese, dass auch diese Cysten aus *Graaf*'schen Follikeln hervorgegangen seien, schlechterdings nicht. Erst wenn die Cyste einen im Verhältniss zu diesen Anlagebildungen sehr bedeutenden Umfang erreicht hat, könnte man an Follikel erinnert werden. In grösseren Cysten nämlich findet sich ein wenn auch nicht immer vollständiges Epithelialstratum, und die Colloidsubstanz ohne weitere fasrige Beimengungen ist an erhärteten Präparaten in einer Weise stratificirt, welche auf eine Absonderung von der Wand hindeutet. Dass die Cysten überhaupt von

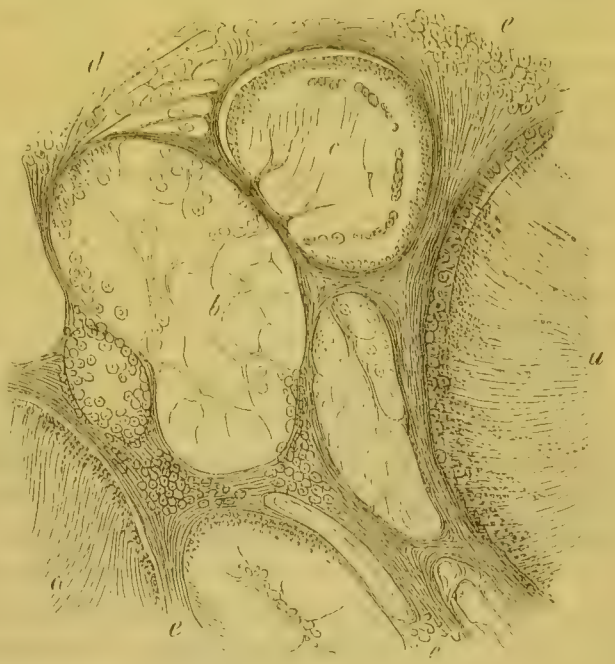

Fig. 150. Colloidentartung im Stroma eines Ovarialcystoids. *a*, *a*. Grössere Cysten, deren Wand ein unvollständiges Epithel niedriger Cylinderzellen trägt, deren Inhalt nach der Erhärtung strahlig geklüftet ist. *b*. Jüngere Cyste, ohne Epithel mit Ueberresten von Bindegewebsfasern durchsetzt. *c*. Desgl. mit einem Kranze abgelöster Epithelien. *d*. Colloidinfiltration des Bindegewebes, welche noch kein cystenähnliches Ansehen und Abschluss gewonnen hat. *e*. Kleinzellige Infiltration des Stromas. $^1/_{200}$.

einer gewissen Grösse an als Absonderungscysten zu betrachten sind, ist auch aus anderen Gründen unzweifelhaft. Woher rührte sonst das viele Bluteiweiss, welches in allen grossen Cysten vorhanden ist, wenn es nicht aus den Gefässen transsudirt, folglich an der Wandung abgesondert wäre? Wir haben es aber in unserem Falle trotz alledem nicht mit Follikeln, sondern mit jener Umwandlung ursprünglicher Erweichungscysten in Absonderungscysten zu thun, welche ich pag. 64, 65 weitläufiger erörtert habe.

Fassen wir schliesslich das Resultat unserer Studien zusammen, so ist es dieses, dass die zweite Form des Eierstockscystoids, welche sich durch die unbegrenzte Anbildung neuer Cysten auszeichnet, auf einer colloiden Degeneration des Stroma ovarii beruht. Von Einigen wird sie geradezu als ein Carcinoma colloides cysticum angesehen.

§ 566. III. Form. Beide Ovarien sind gleichweit in einer gewissen Form cysto-colloider Entartung vorgeschritten. Sie haben die Grösse einer Mannesfaust überschritten, sind an der Oberfläche glatt und lassen durch die Albuginea hindurch eine grosse Menge hirsekorn- bis erbsengrosse Cysten durchschimmern, welche alle mosaikartig neben einander gelagert sind. Auf dem Durchschnitte erkennt man, dass dieses Cystenmosaik durch die Dicke des Organes hindurchreicht, so jedoch, dass in der Mitte die grössten Exemplare bis zu Kirschengrösse gefunden werden. Das Ganze erinnert an Bienenwaben. Der Inhalt der Cysten ist durchweg eine klare Gallerte, so dass auch bei diesem Eierstockscystoid der Name Eierstockscolloid, welcher bei Form I und II vorzugsweise üblich ist, nicht unpassend angewendet werden könnte. Uebrigens ist Form III sehr selten und daher mag es wohl rühren, dass über die Herkunft der Cysten nichts Sicheres bekannt ist. Das einzige Exemplar, welches mir zu Gebote steht, ist in dünnem Spiritus dergestalt macerirt, dass eine zuverlässige Untersuchung unmöglich ist. Der makroskopische Eindruck spricht entschieden zu Gunsten der *Graaf*'schen Follikel; kleiner als diese sind auch die kleinsten Cysten nicht, zudem hat jede Cyste eine eigene, feste Membran und endlich erinnert das bereits erwähnte Arrangement der Cysten, die kleineren aussen, die grösseren innen, sehr auffallend an das gleiche Arrangement der *Graaf*'schen Follikel. Ich würde die Degeneration als Struma ovarii (nach *Virchow*'s Auffassung von Struma) bezeichnen.

§ 567. c. Dermoidcysten des Ovariums. Da $^3/_5$ aller Dermoidcysten im Ovarium beobachtet werden, so gilt das § 172 über diese Geschwulstform Gesagte insbesondere den Dermoidcysten des Ovariums und ich füge nur hinzu, dass wir über die erste Entstehung der Dermoide bis jetzt gar nichts wissen.

Alle übrigen Cysten des Ovariums sind erst in zweiter Linie, z. B. durch Erweichung einer festen Geschwulst, Cysten, doch kann das Carcinoma ovarii in hohem Grade ein Eierstockscystoid vorspiegeln.

3. Carcinoma.

§ 568. Am Ovarium sind andere als medullare Carcinome äusserst selten. Die letzteren mögen, obwohl genauere Nachweise darüber noch fehlen, von den Follikeln

oder den Follikelanlagen ausgehen. Dafür spricht der exquisit adenoide oder sagen wir wenigstens »regelmässig alveoläre« Bau der runden Knoten, aus welchen sich die Geschwulst zusammensetzt. Fig. 151 stellt die Randparthie eines etwa hühnereigrossen Carcinomknotens dar. Die Gefässbahnen sind mit blauer Masse gefüllt. Der Knoten stösst an die verdickte Albuginea an, welche letztere mit einer Anzahl von papillösen Excrescenzen bedeckt ist. Betrachten wir nun zunächst die Substanz des Knotens selbst, so müssen wir eingestehen, dass hier eine ziemliche Annäherung an den Durchschnitt einer tubulösen Drüse z. B. der Corticalis der Niere gegeben ist; die Balken des Krebsstromas sind sämmtlich gefässführend und tragen die Krebszellen wie ein niedriges Cylinderepithelium, so dass in der Mitte der Alveolen Lumina freibleiben, welche Drüsencanälen ähnlich sind. Die Albuginea selbst ist nicht mit Krebsnestern durchsetzt, sondern bildet eine sehr derbe Scheidewand zwischen den Knoten einerseits und den Papillen andrerseits. Desto auffallender und in gewissem Sinne beweisender ist es, dass eine dieser Papillen in ihrem etwas angeschwollenen Körper eine deutliche Anlage neuer Krebsbildung zeigt. Mehr parallel als unmittelbar neben den Gefässen haben sich längliche Spalten mit denselben grossen Epithelzellen gefüllt, welche wir im vollendeten Knoten als Krebszellen ansprechen. Mir scheint, es sind die Lymphgefässe, welche hier wie bei der Tuberkelbildung (§ 151) die Initiative der Entwicklung ergreifen, indem ihre Endothelien zu Krebszellen heranwuchern. An ein Aussprossen der vorhandenen, möglicherweise Follikular-Epithelien ist wegen der breiten Bindegewebsbarriere, welche die Papille von den Eierstocksknoten trennt, natürlich nicht zu denken. Wenn daher das Eierstockscarcinom zu den Drüsencarcinomen (*Billroth*'s) gehören sollte, so ist es wenigstens, wenn es die Grenzen des Organs überschritten hat, im Stande, auch im Bindegewebe und seinen Binnenräumen Knoten zu bilden.

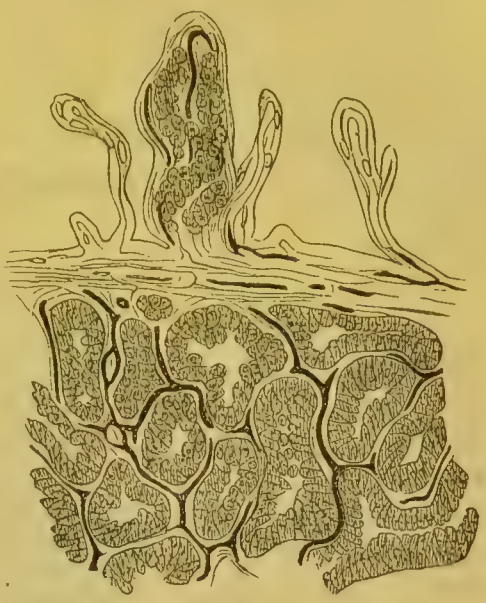

Fig. 151. Drüsencarcinom des Ovariums. Der Perionealüberzug, verdick t und mit Papillen versehen, zeigt in einer dieser Papillen beginnende Carcinosis. $^1/_{300}$.

4. Histioide Geschwülste.

§ 568 a. Am Eierstock sind histioide Geschwülste selten. Das Fibroid findet sich, gewöhnlich einseitig, als ein sehr derber, zur Verkalkung neigender Knoten, der eine colossale Grösse (56 Pfund) erreichen kann, meist aber die Grösse eines Gänseeies nicht überschreitet.

X. Anomalieen des Hodens.

1. Entzündung.

§ 569. Die acuten Entzündungen des Hodens, wobei ich hauptsächlich an die gonorrhoischen und traumatischen Formen denke, beginnen mit einer sehr kräftigen serösen Infiltration des Parenchyms, welche sich constant mit einer mässigen Exsudation in den Sack der Tunica vaginalis propria vergesellschaftet. Der grosse Reichthum des Hodens an Lymphräumen sowie die Weite und Ausdehnbarkeit derselben mag hierbei eine Rolle spielen, denn die Erscheinungen sind ziemlich dieselben, wie man sie künstlich durch Unterbindung der Lymphgefässe des Samenstranges erzeugen kann. Von histologischem Interesse sind nur gewisse Ausgänge der acuten Entzündung. Bei weitem am häufigsten erfolgt bekanntlich die gänzliche Restitutio in integrum, seltener sind indurative, am seltensten eitrige Zustände. Die letzteren nehmen ihren Ausgangspunct beide an den Wandungen der Lymphgefässe. Bei der indurativen Entzündung verengt eine Hyperplasie des Bindegewebsstratums einerseits das Lumen der Lymphgefässe, andrerseits verdickt sie die bindegewebigen Tunicae propriae der Samencanälchen durch äussere Apposition mehr und mehr und beeinträchtigt dadurch auch das Lumen der Samencanälchen und die Samenepithelien. Ein gänzliches Eingehen der letzteren und eine Verkleinerung und Abplattung des ganzen Hodens ist daher das gewöhnliche Endergebniss der indurativen Entzündung. Anders bei der Eiterung. Die Eiterkörperchen lösen sich von der inneren Oberfläche der Lymphgefässe ab und befinden sich sofort in einem freien Raume, der mit einer immerhin bewegten und circulirenden Flüssigkeit gefüllt ist. Ist die Eiterbildung daher nicht intensiv, so werden die gelieferten Zellen nach dem Blutgefässsystem hin fort und fort weggeführt werden und das Ganze ist vielleicht nur der quantitative Excess eines Vorganges, welcher auch normal vorkommt und dann Zuführung von Lymphkörperchen aus den Lymphgefässwurzeln genannt wird. Ansammlungen von Eiter in Form von Abscessen sind daher seltene Dinge und selbst wenn es zur Ansammlung gekommen, so ist doch noch mit viel grösserer Wahrscheinlichkeit die Resorption der Eiterkörperchen als der Aufbruch nach aussen zu gewärtigen. Ist es aber dennoch zum Aufbruch gekommen, so sind die Fistelöffnungen klein und schliessen sich gern, wenn nicht ein gewisses Auswuchern des Granulationsgewebes um die Fistelöffnungen eintritt, was gerade hier häufig beobachtet wird und gelegentlich zur Bildung fungöser, sarcomähnlicher Gewächse führt, die die Structur des wilden Fleisches haben.

§ 570. Als chronische Hodenentzündung wird von *Förster* mit Recht ein Zustand aufgefasst, welcher von anderer Seite wohl auch als Atherom des Hodens beschrieben worden ist. Das Organ ist hierbei sehr beträchtlich vergrössert. Der Sack der Tunica vaginalis propria ist durch Adhäsionen obliterirt, die Albuginea stark schwielig verdickt. Im Innern sieht man gewöhnlich eine grosse, z. B. faustgrosse und mehrere kleinere Cysten, welche ganz mit einem halbflüssigen Atherombrei gefüllt sind. Ungeheure Massen von Cholesterinkrystallen, Fetttropfen von allen Grössen, Körnchenkugeln, hie und da etwas gelbes Pigment sind darin suspendirt. Spült man diesen Inhalt heraus, so präsentirt sich die Wand grösstentheils mit einer Schicht dicht gedrängter und sehr gefässreicher Granulationen bedeckt, dazwischen sind inselförmige Parthien mit Kalksalzen imprägnirt, von einer leisen Rauhigkeit und weissen haftenden Bestäubung der Oberfläche bis zur vollständigen Incrustation einer zusammenhängenden Parthie der Oberfläche und Umwandlung derselben in eine feste, eine halbe Linie dicke Kalkplatte. Sehr charakteristisch ist der senkrechte Durchschnitt durch die Granulationsschicht, weil dieselbe im Ganzen zwar durchaus den Charakter der gewöhnlichen Wundgranulationen zeigt, höchstens durch etwas grössere zellige Elemente ausgezeichnet ist, an der Oberfläche aber keinen Eiter sondern Fettkörnchenkugeln absondert. Man kann hier sehr schön die fettige Metamorphose in allen ihren Stadien an denjenigen Zellen studiren, welche die äusserste Schicht der Granulation bilden und, wie es mir scheint, durch fortdauernde, der Eiterung analoge Absonderung hierher gelangen. Niemals habe ich eine wirkliche Eiterproduction an der Oberfläche der geschlossenen Cyste gesehen; diese tritt nur da ein, wo die Höhle durch die Encheirese des Arztes eröffnet wird.

Die kleineren Cysten lassen in der Regel einen ausreichenden Einblick in die Entstehungsgeschichte dieser interessanten Neubildung zu. Ihr Lumen ist nämlich von gewissen Ueberresten der normalen Hodenstructur durchsetzt, in welcher wir unschwer stärkere Gefässtämmchen nebst etwas Bindegewebe, also die ehemalige Lobularsepta wiedererkennen. Die zwischenliegenden Hohlräume haben die länglich kegelförmige Gestalt der Hodenlobuli und enthalten neben massenhaftem fettigem Detritus oft längere Bruchstücke macerirter Tunicae propriae. Breite Massen von sehr derbem, weissglänzendem, gefässarmem Bindegewebe umziehen schon diese kleineren Cysten und grenzen dieselben gegen den etwaigen Ueberrest des mehr intacten Hodenparenchyms ab. Auch die Hauptcysten bestehen nur in ihren innersten Theilen aus Granulationsgewebe, resp. Kalkplatten, die Hauptmasse ihrer Wand zeigt gleichfalls jene sehnenartige Substanz, welche oft in zwei bis drei Linien dicken Schwarten angehäuft ist, vorzüglich da, wo sie continuirlich in die verdickte Albuginea übergeht.

Es handelt sich hier somit um eine Orchitis und Periorchitis indurativa, welche sich von der gewöhnlichen Hodeninduration dadurch unterscheidet, dass sie nicht den ganzen Hoden gleichmässig ergreift, sondern zunächst einige Hauptsepta in einen hyperplastischen Zustand versetzt und dadurch grössere Abschnitte des Hodenparenchyms abschnürt und zur fettigen Umwandlung nöthigt. Die reichliche Zellenproduction an der Oberfläche der Septa, und die sofortige Umwandlung der abgesonderten Zellen in fettigen Detritus, das Liegenbleiben des letzteren und die

hierdurch bedingte atheromatöse Entartung (§ 29) sind die Ursachen, weshalb sich in der Folge die so abgeschnürten Parenchymstellen in Atheromcysten umwandeln und als solche eine oft sehr bedeutende Grösse erreichen.

2. Tuberkel.

§ 571. Unter Hodentuberkeln versteht man eine gewisse Art grösserer käsiger Knoten von rundlicher Gestalt, welche in der Regel zu mehreren beisammensitzen, später influiren und dann einen einzigen Knoten von sehr unregelmässiger, höckriger oder verästelter Gestalt bilden. Die käsige Substanz zeichnet sich durch ihre elastisch-federnde Derbheit aus, welche sie so lange besitzt, bis eine centrale Erweichung zur Bildung eines Abscesses führt, welcher die Neigung hat nach aussen aufzubrechen und jene bekannte Form von Hodenfisteln zu veranlassen, die symptomatisch durch die Langwierigkeit ihres Verlaufs und die gelegentliche Entleerung macerirter Samencanälchen gekennzeichnet sind. Nebenhoden und vas deferens sind dieser Art der Erkrankung ebenfalls ausgesetzt, ja die letztere pflegt mit Vorliebe im Parenchym des Nebenhodens zu beginnen.

Fragen wir nach der Entstehung und Ausbreitung der Neubildung, so dürfte sich zwar selten jemals Gelegenheit bieten, die ersten Anfänge der Störung zu studiren, sehr häufig dagegen und beinahe regelmässig wird ein histologischer Process an der Peripherie der Knoten gefunden, welcher offenbar zur Vergrösserung derselben bestimmt ist. Das unbewaffnete Auge nimmt daselbst eine dünne Lage röthlichgrauer, durchscheinender und leicht gallertiger Substanz wahr, welche mit Blutgefässen reichlich durchzogen ist und gegen das gesunde Hodenparenchym eine kleine Anschwellung bildet. In der beistehenden Abbildung eines senkrechten Durchschnitts stellt bei dreihundertfacher Vergrösserung *a* das relativ normale Hodenparenchym, *b* die Wucherungsschicht, *c* den käsigen Knoten dar. Wie man sieht, hat der Process einen durchaus interstitiellen Ablauf. Die Samencanälchen verhalten sich passiv. Bei *a* sind sie noch ganz normal, die sehr dicken bindegewebigen Tunicae propriae welche beim Cystosarcom (§ 574) eine so grosse Rolle spielen, zeigen kaum in ihren äussersten Lagen Spuren von Kern- und Zellenbildung. In der Zone *b* werden sie durch die Neubildung mehr und mehr auseinandergedrängt, ohne ihre charakteristischen Formbestandtheile einzubüssen; in der Zone *c* rücken sie noch etwas weiter auseinander und hier beginnt dann auch eine glasige Verquellung der Tunicae und eine fettige Metamorphose der Epithelien; es sind dies die einzigen Veränderungen der Samencanälchen, welche aber nicht zu einer gänzlichen Zerstörung führen; denn wie schon erwähnt, finden sie sich wieder nach der Erweichung und dem Aufbruch der käsigen Substanz, wir müssen also annehmen, dass sie sich so wie wir sie hier in der Abbildung sehen innerhalb des Käses conserviren.

Sehen wir uns nun die essentielle Erkrankung an, so ist in erster Linie die Localität derselben berücksichtigungswerth. Es ist nämlich genau die Region, welche nach *Ludwig* und *Tomsa*'s Untersuchungen von einem höchst entwickelten Lymphraumsystem durchsetzt wird, und, wenn wir die neueren Erfahrungen über Tuberkelbildung zu Rathe ziehen, welche mit einer so erfreulichen Ueberein-

stimmung darauf hinauslaufen, dass diese so lange räthselhafte Neubildung durch eine Wucherung der Lymphgefässendothelien zu Stande kommt,[1] so liegt in der That die Vermuthung nahe, dass es sich auch hier um einen Vorgang innerhalb der Lymphgefässe handelt, welcher sich von der Bildung miliarer Knötchen nur durch das mehr Diffuse seines Auftretens unterscheidet. Miliare Tuberkel von der gewöhnlichsten Beschaffenheit finden sich hier allerdings nirgends, indessen ist zu bedenken, dass es einmal auch Tuberkel (namentlich am Peritoneum) giebt, welche die Grösse einer Linse, einer flachen Bohne etc. erreichen und dass zweitens auch an anderen Organen (namentlich am Gehirn) die Tuberkulose in der gleichen Weise wie hier beobachtet wird. Die letzterwähnte Uebereinstimmung erstreckt sich namentlich auch auf die weiteren Umwandlungsstadien der Neubildung. Verfolgen wir die letztere aus der Zone *b* nach der Zone *c* (Fig. 152), so bemerken wir zwar noch eine Zeitlang die Grenzen der Zellen, aber sie verwischen sich und statt der runden Contouren treten, wie durch eine starke gegenseitige Abplattung hervorgerufen, längliche und vieleckige, endlich spindelförmige Contouren auf, welche letztere den Uebergang zu einer rein fasrigen Textur bilden. Diese fasrige Textur herrscht überall in den käsigen Knoten vor. Die weisse Farbe wird durch die massenhafte Einlagerung dunkler (Fett-) Körnchen bewirkt, die derbe, zähe, schwer zerreissliche Beschaffenheit, vielleicht auch die lange Persistenz dürften auf Rechnung der fasrigen Constitution zu setzen sein. Ich war einigermassen überrascht, als ich hier zum ersten Male, später aber bei allen »solitär«-knotigen Producten der Tuberkulose auf die *Lebert*'schen Fasern stiess; ich musste mir demnach sagen, dass der Tuberkel nicht überall und immer direct zu verkäsen brauche, sondern dass sich zwischen das Stadium der jugendlichen Infiltration und dasjenige der Verkäsung noch ein drittes Stadium einschieben könne, welches die unzweideutige Tendenz zu einer höheren Organisation ausspricht. Ich halte den fasrigen Tuberkel für eine Analogie des

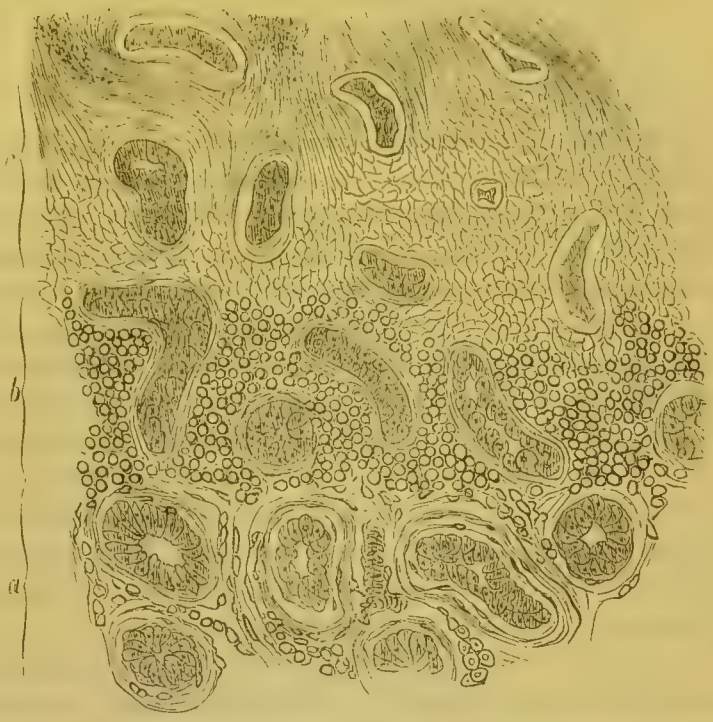

Fig. 152. Durchschnitt durch den Rand eines käsigen Hodentuberkels. *a*. Relativ normale Hodensubstanz. *b*. Kleinzellige Infiltration des intertubulären Bindegewebes. *c*. Fasrige Metamorphose und Verkäsung. $^1/_{300}$.

1) Vergl. ausser § 435 dieses Werkes die neueren Arbeiten von *Langhans* und *Klebs*. (*Klebs*: Beiträge zur Geschichte der Tuberkulose. Virchow's Archiv 44.)

Narben- oder vielmehr des Fibroidgewebes und werde insbesondere auch bei der Besprechung des solitären Hirntuberkels auf diese Ansicht zurückkommen.

Die Tuberkulose in disseminirter, metastatischer Form kommt am Hoden nicht vor.

3. Syphilis.

§ 572. Die syphilitische Affection des Hodens lässt wie die Syphilis der Leber zwei Hauptformen unterscheiden, eine einfach entzündliche und eine gummöse. Jene verläuft mit einer erheblichen, das Hodenparenchym auf grosse Strecken hin destruirenden Induration. Das interstitielle Gewebe bildet den Ausgangspunct der Störung; hier folgt auf eine hyperplastische Production von jungem Bindegewebe eine schwielige Verdichtung desselben und man bemerkt schon mit blossem Auge die weissen Faserzüge, welche nach Maassgabe der lobulären Eintheilung kegelförmige Einlagerungen bilden, deren Basis in der ebenfalls verdickten Albuginea liegt, während die Spitze gegen das Centrum Highmori gerichtet ist und hier mit den Spitzen der benachbarten Kegel zusammenfliesst. Schliesslich sieht man nur eine continuirliche weisse Schwiele, innerhalb deren die Samencanälchen und mit ihnen jede Spur der alten Eintheilung der Drüse zu Grunde gegangen ist. Der Hoden ist abgeplattet, die Tunica vaginalis propria enthält gewöhnlich einen serösen Erguss.

Die gummöse Hodensyphilis setzt in der Regel den Bestand der geschilderten Induration schon voraus. Die Gummabildung ist deshalb nur als eine weitere Steigerung und Specification des Processes anzusehen. Meist sind mehrere ungefähr kirschkerngrosse Knoten in die Schwiele eingestreut. An einem senkrechten Durchschnitt, welcher die Grenze des Knotens gegen die Schwiele hin umfasst, können wir auf's Deutlichste wahrnehmen, dass der specifische Process mit einer Vermehrung der Bindegewebszellen beginnt, welcher alsbald eine fettige Degeneration der neugebildeten Elemente folgt. Die Fettkörnchenanhäufungen confluiren aber, ohne dass deshalb die Continuität des fasrigen Zwischengewebes aufgehoben würde und so kommt es, dass auch diese Knoten, wie die gelben Tuberkel, eine sehr derbe Consistenz haben und deshalb leicht mit jenen verwechselt werden können.

4. Carcinom.

§ 573. Es ist schwer, mit blossem Auge das weiche Carcinom des Hodens vom weichen Sarcom, den Medullarkrebs vom Markschwamm zu unterscheiden. Dieselbe weiche, stellenweis zerfliessende Consistenz, dieselbe Art der Propagation vom Hoden auf Nebenhoden, Vas deferens und retroperitonale Lymphdrüsen, dieselbe milchweisse Farbe zeichnen die Geschwulst aus. In Beziehung auf die histologische Beschaffenheit verdanken wir *Birch-Hirschfeld* den Nachweis, dass auch hier wie bei den Krebsen der Niere, der Leber und der Mamma die Krebszellen von den Epithelzellen der Drüsencanälchen abstammen. Das Stroma ist zwar mit jungen Zellen reichlich durchsetzt, doch erscheint die Grenze zwischen ihm und den epithelioiden Zellenaggregaten scharf und unverwischt: auf die Aehn-

lichkeit der Krebszellen mit den normalen Epithelzellen des Hodens dürfte weniger Werth zu legen sein, dagegen ist es *Birch-Hirschfeld* gelungen, mittelst 15 % Salzsäure an der Grenze der Neubildung gegen das Gesunde hin Samencanälchen zu isoliren, welche bei glatter Oberfläche entweder knotige, mehr unscheinbare Anschwellungen zeigten oder mit einer etwas rapideren Verbreiterung in die Geschwulst selbst übergingen. Dass wir es hier mit den Anfängen der Neubildung zu thun haben und dass mithin diese Anfänge in einer Wucherung der Hodenepithelien bestehen, ist wenigstens mir unzweifelhaft.

Bei seinem weiteren Wachsthum nimmt der Hodenkrebs nicht selten den Charakter des Fungus haematodes an. Eine besonders reichliche Entwickelung von Stromagefässen, wie ich sie § 122 geschildert habe, vermittelt diesen Uebergang.

Ein anderes als das weiche Carcinom kommt primär am Hoden nicht vor. Die Beobachtungen über Scirrhus des Hodens sind gegenüber strengeren Anforderungen an den anatomischen Beweis nicht stichhaltig; Pigmentkrebs soll als Metastase gesehen worden sein.

Von der Combination des Carcinoms mit anderen Geschwülsten ist § 575 gehandelt.

5. Sarcom und andere histioide Geschwülste.

§ 574. Nicht alles, was der Chirurg schlechtweg Hodensarcom nennt, ist ein Sarcom im Sinne der pathologischen Histologie. Der Chirurg will mit der Bezeichnung Sarcom nur den Gegensatz einer festen, im weitesten Sinne fleischartigen Geschwulst und einer Geschwulst mit flüssigem Inhalt, namentlich der Hydrocele tunicae vaginalis, constatiren. Indessen ist thatsächlich der Hoden eine Lieblingsstätte des Sarcoms. Das Sarcom kommt am Hoden in allen Hauptspecies vor, und was sein Vorkommen am Hoden besonders charakterisirt, das ist die beinahe ausnahmslose Combination nicht blos der verschiedenen Hauptspecies in einer Geschwulst, sondern sämmtlicher histioider Neubildungen mit Sarcom. Die innere Verwandtschaft aller histioiden Geschwülste tritt gerade am Hoden recht deutlich hervor. Knorpel-, Schleim- und Fettgewebe, Muskelfasern von beiderlei Gestalt nehmen einen mehr oder minder wichtigen Antheil an der Zusammensetzung der Hodensarcome. Das Knorpel- und Muskelgewebe bildet auch selbstständige und primäre Tumoren, doch dauert es gewöhnlich nicht lange, so erfolgt mit einer schnellen peripherischen Wucherung der Umschlag in rund- und spindelzellige Sarcomformen.

Wenn schon durch diese häufigen Combinationsverhältnisse eine grosse Mannigfaltigkeit in der Structur der Hodensarcome erzeugt wird, so geschieht dies noch in weit höherem Grade durch das sehr gewöhnliche Auftreten von Cysten. Die Cysten sind mehr oder minder zahlreich, von der Grösse eines Mohnsamenkorns bis zu der eines Taubeneies und darüber lassen sich alle Uebergänge verfolgen; der Inhalt ist bei den kleinsten Formen gallertig, zäh, später wird er dünnflüssiger und durch die Beimengung von Blut, von Cholesterinkrystallen und Fettropfen getrübt. Nicht selten ist auch an grossen Cysten eine fadenziehende, synovinartige Beschaffen-

heit des Inhalts, während ein rein wässriger, seröser Inhalt geradezu selten ist. Die Wandung der Cysten ist namentlich an den kleineren Exemplaren stets mit einem continuirlichen Cylinderepithel bekleidet; sehr gewöhnlich sind papillöse Excrescenzen, welche so reichlich werden können, dass sie den ganzen Cystenraum füllen (Cystosarcoma phyllodes). Gehen wir der Entstehung dieser Cysten nach, welche seltener und in einzelnen Exemplaren auch beim Hodencarcinom gefunden werden, so stossen wir auf die Samencanälchen, welche, durch die interstitielle Neubildung an einer Stelle comprimirt, an einer unmittelbar dahintergelegenen freigebliebenen Parthie zu einer Retentionscyste entarten. Dieses ist wenigstens die am meisten verbreitete Ansicht, welche ich nur dadurch modificiren möchte, dass man auch die Ectasie eines ganzen Convoluts von Samencanälchen, so zu sagen einer umschriebenen Portion des Hodenparenchyms als Ausgangspunct der Cysten zulässt. Ich fand nicht selten kleinste Cysten, welche von einzelnen stark macerirten bindegewebigen Septis durchzogen waren, die ich nur als die Ueberreste früher bestandener festerer Scheidewände ansehen konnte.

§ 575. Die häufigsten Formen von einfachen und Combinationsgeschwülsten der histioiden Reihe sind nun folgende.

a. Das weiche oder Medullarsarcom ist in seinem äusseren Habitus dem Medullarcarcinom ähnlich. Diese Aehnlichkeit erreicht den höchsten Grad in jenen »sehr gewöhnlichen« Fällen, wo eine Combination mit Carcinom wirklich vorliegt. Diese Geschwülste sind in ihrer Hauptmasse weiche, spindelzellige Sarcome mit breitbalkigem Gefüge, aber in gewissen kleinen Zwischenräumen, welche diese breiten Balken von Spindelzellen zwischen sich lassen oder umziehen, liegen Nester von ächten Krebszellen. Man könnte dabei an querdurchschnittene Samencanälchen mit ihrem Epithel denken und ich halte es auch nach den neuesten Erfahrungen über diesen Punct nicht für unwahrscheinlich, dass hier das Derivat eines Samencanälchens vorliegt, aber jedenfalls sehen diese Zellen nicht mehr wie gewöhnliche Samenepithelien aus, sondern zeigen jene verdächtigen Anomalieen der Contouren, jene Polymorphie, welche nur dem Krebs eigenthümlich ist. An anderen Stellen sehen wir denn auch den eigentlichen Krebs mehr in den Vordergrund treten und dann hat das Ganze den Anschein eines Carcinoms mit sarcomatösem Stroma.

Wo das Medullarsarcom ganz selbstständig oder wo es in Verbindung mit Knorpel und Schleimgewebe auftritt, finden wir mehr ein rundzelliges Parenchym mit sehr ausgebildetem intercellulärem Netzwerk, jene auch als »lymphdrüsenähnlich« bezeichnete Structur, welche sich von dem gewöhnlichen Rundzellensarcom durch grössere Weichheit und den Reichthum an leicht isolirbaren, von der Schnittfläche abzustreifenden Zellen auszeichnet, so dass gerade hier ohne mikroskopische Untersuchung eine Verwechselung mit weichem Carcinom sehr leicht begangen werden kann.

Alle medullaren Geschwülste des Hodens sind im höchsten Grade bösartig. Sind sie im Hoden selbst und nicht im Nebenhoden entstanden, so bildet die Albuginea längere Zeit hindurch ein Hinderniss im Wachsthum der Geschwulst; ist aber auch die Albuginea zerstört, so wuchert die Neubildung äusserst schnell längs des Samenstrangs in die Bauchhöhle, ergreift die retroperitonalen Lymphdrüsen etc..

und schon nach kurzer Zeit ist die Geschwulst des Hodens selbst der geringere Theil des Leidens.

b. Das Cystosarcoma testiculi ist immer eine complicirte Geschwulst. Am constantesten ist ein Verhältniss der sarcomatösen Neubildung zu den Samencanälchen, wie es zuerst *Billroth* für sein Adenoidsarcom der Mamma beschrieben hat. Die Neubildung concentrirt sich nämlich in dem subepithelialen Bindegewebe, d. h. sie erscheint als eine enorme Verdickung und rundzellige Entartung der Tunica propria. Hieran schliesst sich die Ectasie einerseits und das phyllodische Hineinwuchern in das Lumen andrerseits (vergl. § 587). *Förster* beschreibt zwar auch hier ein knospenartiges Auswachsen der Samencanälchen, wie es im Allgemeinen nur den verschiedenen Carcinomspecies eigenthümlich ist, indessen möchte ich für meine Person die bezüglichen Bilder mehr für Einfaltungen der vergrösserten Wand ansehen. Derartige Einfaltungen erscheinen natürlich im Querschnitt wie zapfenförmige Ausstülpungen des Epithels. Hie und da bemerkt man Cysten ohne wandständige Papillen. In der Cystenflüssigkeit schwimmen gelbbräunliche kuglige Concretionen, welche für die Genitaldrüsen der Mamma charakteristisch sind.

Zu diesen Veränderungen der Samencanälchen selbst gesellen sich histioide Neubildungen zwischen den Samencanälchen. Man begegnet da kleineren Einsprengungen, welche ganz aus hyalinem Knorpel bestehen; die eigenthümliche rosenkranzförmige Gestalt und die hie und da hervortretende Verästelung erinnern uns daran, dass diese Enchondrombildungen, wie *Paget* und *Billroth* gesehen, dem Laufe der Lymphgefässe entsprechen und ihr Lumen füllen. Grössere Heerde von Schleimgewebe, selbst Muskel- und Fettgewebe in einzelnen Einsprengungen wurden beobachtet. Endlich ist der allezeit drohende Umschlag in Carcinom auch hier in Betracht zu ziehen, wie denn überhaupt gerade an den Drüsen und Apparaten der Zeugung viel häufiger als anderwärts Uebergänge von einfachen, entzündlichen Reizungen, von Geschwüren, Operationswunden, katarrhalischen Hyperplasieen zu sarcomatösen und späterhin zu carcinomatösen Entartungen vorzukommen scheinen. Je länger eine Localität dieses Systems, z. B. auch der äussere Muttermund, der Sitz einer formativen Reizung ist, um so mehr zeigt sie Neigung zu immer üppigeren Wucherungen, endlich zu Carcinosis.

c. Das Enchondrom erscheint als ein solitärer Knoten von Wallnuss- bis Hühnereigrösse und hyaliner Beschaffenheit. Nachdem es längere Zeit, vielleicht Jahre lang als eine schmerzlose, scharf umschriebene Verhärtung bestanden, tritt eine rapidere, meist schmerzhafte Vergrösserung ein, und wenn wir den jetzt exstirpirten Hoden anatomisch untersuchen, so finden wir den Enchondromknoten in eine Sarcommasse eingebettet, welche gewöhnlich nach der einen Richtung hin sich besonders reich entwickelt und mächtige Sarcomknoten neben der alten Knorpelgeschwulst etablirt hat.

d. Das Myom kommt als solitärer Knoten im Hoden vor. *Rokitansky* hat einen solchen von der Grösse eines Gänseeies beschrieben, welcher aus quergestreiften Muskelfasern gebildet war. Ich selbst habe Anno 1860 von *Middeldorpf* einen etwas kleineren Tumor erhalten, welcher aus glatten Muskelfasern und zahlreichen Nervenfasern bestand. Die letzteren bildeten Plexus mit sehr reichen Ausstrah-

lungen in die Muskelsubstanz. Die einzelnen Fasern zeichneten sich durch zickzackförmigen Verlauf aus. Eine genauere Controle des Verlaufs war mir wegen der ungenügenden Methoden der damaligen Zeit noch nicht möglich.

6. Atrophie.

§ 576. Abgesehen von den secundären Atrophieen der Samencanälchen, welche bei Entzündung und Geschwulstbildung vorkommen, wäre hier nur des verfrühten Eintritts der senilen Involution zu gedenken. Bekanntlich hört jenseits der 60er Jahre die physiologische Leistung des Hodens auf. Die Samenepithelien erfahren dann mehr und mehr eine fettige Metamorphose. Der ganze Hoden wird entsprechend kleiner, weich und zeigt auf dem Durchschnitt ein gelbliches, dunkel-buttergelbes bis bräunliches Colorit.

XI. Anomalieen der Mammae.

1. Entzündung.

§ 577. Die Geschwülste der weiblichen Brustdrüse sind so oft und so frühzeitig schon Gegenstand eifriger histologischer Forschung gewesen, dass man die Brustdrüse in diesem Sinne nicht unpassend die Amme der pathologischen Gewebelehre nennen könnte. Im Gegensatz hierzu ist die Histologie der Mastitis noch so gut wie gar nicht bekannt. Man begnügt sich einstweilen, Vorstellungen, welche man an anderen ähnlich gebauten Drüsen, z. B. an den Speicheldrüsen, factisch gewonnen hat, auf die Brustdrüse zu übertragen und dadurch die verschiedenen Krankheitsbilder der Mastitis zu erklären.

Die acuten Entzündungen, welche während der Lactation vorkommen, sind entweder diffus über die ganze Drüse verbreitet oder sie bilden umschriebene Knoten von der Grösse eines Taubeneies und darüber. Gewisse diffuse Entzündungen, welche wir Mastitis nennen, verlaufen nicht eigentlich in der Drüse selbst, sondern im lockern Bindegewebe, welches die Drüse sowohl hinten als vorn umgiebt. Dieselben führen sehr gewöhnlich zur Abscedirung und fallen in Beziehung auf histologische Processe lediglich unter die Gesichtspuncte der Phlegmone telae cellulosae (§ 306). Was die knotigen Entzündungsheerde anlangt, so dürfte wohl auch hier vorwiegend das interstitielle Gewebe betheiligt sein. Die Retention von Milch in den Ausführungsgängen der betreffenden Drüsenlappen dürfte in den Fällen, wo sie wirklich vorkommt, am einfachsten durch die entzündliche Infiltration des umgebenden Bindegewebes zu erklären sein, ähnlich, wie wir dies bei der Bildung der Retentionscysten besprochen haben (§ 66). Der Knoten abscedirt in der Regel an mehreren Puncten zugleich; vielleicht dass es hier einmal gelingt, den Beginn der eitrigen Schmelzung auf einzelne Drüsenlappen zurückzuführen. Positive Beobachtungen über die Art und Weise der Betheiligung des secernirenden Parenchyms liegen nicht vor.

Noch dunkler als die Verhältnisse der acuten Mastitis sind uns die histologischen Zustände jener schmerzlosen Indurationen, welche in Gestalt wallnussgrosser und kleinerer Knoten oft jahrelang bestehen und sich entweder schliesslich zurückbilden oder auch erweichen, oder endlich zur Sarcom- und Carcinombildung übergehen. Wahrscheinlich handelt es sich um eine plastische, zellige Infiltration des Bindegewebes, welche ja, wie wir wissen, ein neutrales Vorstadium der meisten pathologischen Neubildungen ist.

2. Geschwülste.

§ 578. Wenn ich Eingangs darauf hindeutete, dass die pathologische Gewebelehre an den Geschwülsten der Brustdrüse gewissermassen ihre hohe Schule durchgemacht hat, so könnte sich der Leser hiernach berechtigt glauben, im Folgenden einer ausnahmsweise schulgerechten Darstellung des Gegenstandes zu begegnen. Er dürfte sich aber getäuscht finden, wenn er sich unter einer schulgerechten Darstellung eine scharf ausgeprägte Systematik, eine höchst charakteristische Eintheilung und minutiöse Gliederung des Materials vorstellen wollte. Die immer specieller werdenden Studien haben vielmehr dahin geführt, Grenzen zu verwischen als neue Grenzen zu ziehen. Ich weiss nur zwei Hauptgruppen von Mamma-Geschwülsten aufzustellen, Geschwülste, die von den epithelialen Structurelementen der Drüse, und solche, die vom subepithelialen oder interstitiellen Gewebe ausgehen. Beide Gruppen greifen secundär in das Entwicklungsgebiet der anderen über, um so mehr müssen wir den Ausgangspunct betonen und in ihm die eigentliche Quelle aller späteren Eigenthümlichkeiten suchen.

a. *Geschwülste, welche von den epithelialen Structurelementen der Drüse ausgehen.*

§ 579. Der durchgehende Charakter aller hierher gehörigen Neubildungen ist ein stärkeres Hervortreten und Hervordrängen des Epitheliums, welches die innere Oberfläche der Acini bekleidet. Dies ist, wie aus der normalen Histologie bekannt, aus einem einfachen Stratum kleiner, niedriger, kernhaltiger Zellen, welche sich gegenseitig auf's innigste berühren und leicht seitlich zusammendrücken, gebildet. Während der Lactation vermehren sich diese Zellen auf die doppelt und dreifache Zahl, thürmen sich dabei aber nicht über einander, sondern schalten sich neben einander ein, so dass natürlich die Flächenausdehnung des Epitheliums und mit ihr der Umfang der Endbeeren des Acinus bedeutend wächst. Das periacinöse und interacinöse Bindegewebe, welches sich um dieselbe Zeit durch grosse Succulenz und erhöhten Reichthum an Wanderzellen auszeichnet, giebt dieser activen Ausdehnung der Acini nach und bald berühren sich die benachbarten Endbeeren eines Acinus bis auf ein sehr schmales Septum, welches aber persistirt. Endlich ist die grösstmöglichste Ausdehnung erreicht. Die fernerhin nachgebildeten Epithelien können nur dadurch Platz finden, dass sich die älteren Zellen von der Wand des Acinus ablösen: letztere gelangen in das Lumen des Acinus und indem sie hier der fettigen Metamorphose anheimfallen, geben sie zur Bildung eines fettigen Detritus Veranlassung, welchen wir Milch nennen.

§ 580. Diese physiologischen Vorgänge bieten uns mancherlei willkommene Vergleichungspuncte zum Verständniss der ersten Reihe von Brustdrüsengeschwülsten dar. Die zunächst in Betracht kommende Störung freilich, die ächte Hypertrophie der Mamma ist zu wenig bekannt, als dass wir über den Modus ihrer Entstehung etwas Zuverlässiges aussagen könnten. Nach *Birkett* handelt es sich hierbei um abnorm viele und abnorm grosse Drüsenläppchen mit gleichzeitiger Hyperplasie des interacinösen Bindegewebes. Die seltene Krankheit würde also in

einer colossalen aber gleichmässigen Intumescenz der Mamma bestehen, welche in allen Theilen eine normale Textur aufzuweisen hätte.

§ 581. Ebenfalls selten, jedoch sorgfältig untersucht, ist diejenige Geschwulst, welche ich nach den von mir (§§ 132, 139) aufgestellten Definitionen am ehesten als Adenom der Mamma bezeichnen möchte. Eine Wucherung der epithelialen Gebilde des Acinus bildet die unbestreitbare Grundlage der Neoplasie. Dieselbe unterscheidet sich aber von der physiologischen zunächst dadurch, dass sich die Zellen übereinanderthürmen und dass eine regelrechte Fettmetamorphose ausbleibt. Hart an der Grenze des Bindegewebes ist die Keimstätte der jungen Zellen (Fig. 153); hier sieht man ganz kleine Zellenformen, welche der Wand auf's innigste anhaften und von einer die ganze Alveole auskleidenden, sehr dünnen, kernhaltigen Protoplasmaschicht geliefert zu werden scheinen. Die jungen Zellen heben sich allmählich aus dem Niveau dieser Schicht empor und drängen sich zwischen die Basen der untersten Epithelzellen ein. So werden diese selbst allmählich abgehoben und gegen das Lumen der Alveole vorgedrängt. Schicht folgt auf Schicht, bis endlich in der Mitte des Hohlraums die allseitig gebildeten epithelialen Massen einander berühren und der Hohlraum selbst gefüllt ist. Demnächst beginnt eine immer steigende Dilatation der Hohlräume, welche der physiologischen Erweiterung bei der Lactation zwar ganz analog ist, aber sich dadurch wesentlich von ihr unterscheidet, dass sie keineswegs gleichmässig an allen Theilen der Drüsensubstanz geschieht. Einzelne Beeren dehnen sich vielmehr auf Kosten aller übrigen aus und so gewinnt ein entarteter Acinus, obwohl man ihn noch sehr wohl als solchen erkennen kann, dennoch sehr bald ein fremdartiges Ansehen. Auch das Ergriffensein der Drüse ist kein gleichmässiges. Die Geschwulst bildet vielmehr Knoten bis zu Faustgrösse, neben welchen der Rest der Drüse atrophisch wird.

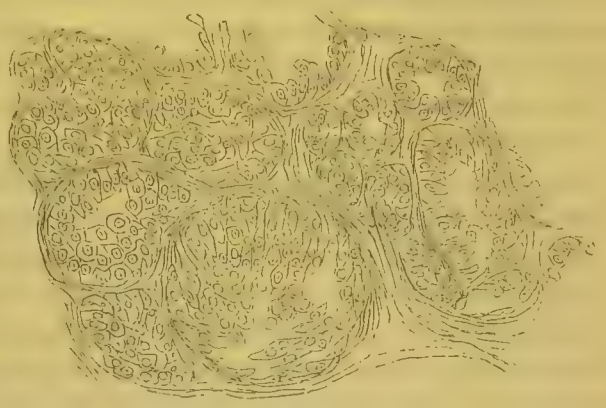

Fig. 153. Adenoma mammae. Aechtes Epithelialcarcinom (*Billroth*). Das Nähere siehe im Text. $^1/_{300}$.

Charakteristisch ist die höhere Entwicklung, welche das einzelne Zellenindividuum erfährt. Dieselbe geschieht in specifisch epidermidaler Richtung, wenn es auch bei der Ausbildung von Uebergangsepithelien und Riffzellen sein Bewenden hat und niemals zur eigentlichen Verhornung geschritten wird.

Später confluiren die benachbarten Zellennester mehr und mehr, auch beginnt eine fettige Metamorphose im Centrum der grösseren, welche mit der Bildung von Atheromcysten endigt, die in grosser Zahl und in Exemplaren bis zu Erbsengrösse die Geschwulst durchsetzen können. Von einem Aufbruch dieser Cysten nach aussen, Geschwürbildung etc. ist nichts bekannt geworden; ebenso sind alle weiteren Schicksale der mit diesen Geschwülsten Behafteten problematisch; niemals wurde bis jetzt eine Metastase in den Lymphdrüsen der Achselhöhle beobachtet.

Nach alledem sehe ich mich genöthigt, die Geschwulst den Drüsen-Cancroiden oder Adenomen beizuzählen und würde auch gegen den von *Billroth* und *v. Brunn* eingeführten Namen eines »wahren epithelialen Drüsencarcinoms« nichts einzuwenden haben.

§ 582. Es folgt das weiche Carcinom der Mamma, in seinen Anfangsstadien dadurch charakterisirt, dass einer oder gleichzeitig mehrere Drüsenlappen in kurzer Zeit zu umfangreichen Knoten anschwellen, welche den Patienten sehr viele Schmerzen verursachen. Das weiche Carcinom geht nicht minder entschieden, wie die eben erörterte Geschwulstform, von den Epithelien aus. Ein wesentlicher Unterschied aber besteht schon in der Art der Proliferation. Dort »Nachschub von Seiten der Matrix«, hier »Theilung der vorhandenen Epithelzellen«. Sehr charakteristisch ist daher die vollkommen scharfe Grenze, welche sich zwischen Bindegewebe und Epithelium frühzeitig einfindet. Eine glatte schöngeschwungene Grenzcontour mit hyalin durchscheinendem äusserstem Saume schliesst das bindegewebige Stroma ab. Sie verläuft genau parallel der Oberfläche der epithelialen Zellencylinder, ohne mit denselben irgendwo in eine intimere Beziehung zu treten. Auf den ersten Blick sieht man, dass die Wucherung und das selbstständige Wachsthum des Epitheliums hier das Hauptmotiv aller Veränderungen bildet. Das Epithelium bildet zunächst einen soliden Strang, welcher das Lumen des Acinus bis zu den Endbeeren ausfüllt. Die Zellen nehmen dabei das § 108 geschilderte Gepräge grosser protoplasmareicher Krebszellen an. An den jüngsten Stellen scheint das Protoplasma der einzelnen Zellen in einander zu fliessen, aber bald tritt eine deutlichere Sonderung und damit die durch den Wachsthumsdruck bedingte Polymorphie der Zellen ein.

Ueberall nimmt man Kerntheilung und -abschnürung wahr. Nun beginnt ein Auswachsen der Zellencylinder in Form solider Epithelzapfen, welche sich gegen das Bindegewebe vorschieben. Das Bindegewebe weicht überall zurück. Die Scheidewände zwischen den benachbarten Alveolen werden durchbrochen und bald ist von dem ganzen doch sehr dicken Septensystem des Acinus nur noch ein zartes weitmaschiges Netzwerk übrig, welches die Gefässe trägt. Mittlerweile hat sich in den stärkeren Bindegewebsanhäufungen, welche die einzelnen Acini des kranken Lappens trennen, eine reichliche Infiltration mit kleinen Rundzellen eingefunden. Das Bindegewebe ist dadurch weicher, nachgiebiger und fähiger geworden, an dem weiteren Wachsthum des Krebses sich zu betheiligen. Der Krebsknoten stellt jetzt eine bereits sehr umfangreiche Geschwulst dar, an welcher wir aber noch alle Theile des alten Lobulus, wenn auch sehr verändert, wieder erkennen können. Nun aber folgt eine zweite Entwicklungsphase.

Dieselbe ist durch das immer zahlreichere Auftreten neuer Knoten in der bisher noch intacten Substanz der Drüse bezeichnet. Die neuen Knoten wachsen wie die alten, confluiren zum Theil mit ihnen und tragen so zur Entstehung einer umfangreichen, unregelmässig höckrigen und weichen Geschwulst bei, über welcher die Haut sich spannt, um schliesslich zu vereitern und so den Aufbruch des Krebses nach aussen zu gestatten.

§ 583. Eine ganz neue Art der Entstehung und des Wachsthums carcinomatöser Neubildungen ist neuerdings durch eine sehr gute Arbeit von *Köster* bekannt geworden. Ich meine die Entstehung der Krebszellen aus den Endothelien der Lymphgefässe und das dadurch ermöglichte, resp. erklärte Vordringen der Zellencylinder des Krebses in die Lymphgefässe des benachbarten Bindegewebes. Es giebt nun auch an der Brustdrüse einen Krebs, welcher nach einer mässigen Vermehrung und Metatypie der Alveolarepithelien direct zu einer Infiltration des interacinösen und interlobulären Lymphgefässnetzes übergeht. In einem dem unbewaffneten Auge mehr weiss als grau erscheinenden, sehr derben aber mässig grossen Knoten zeigt das Mikroskop die Endbeeren der Acini, ebenso wie die Ausführungsgänge bis zu den grösseren Milchcanälchen hin erweitert und mit einem fettigkörnigen Detritus, mit Körnchenkugeln und Zellen gefüllt; an diese Nester und Zapfen, welche man wie gesagt ganz deutlich als die Bestandtheile ehemaliger Acini erkennt, setzen sich die infiltrirten Lymphgefässe mit leicht verbreiteter Basis unmittelbar an. Das Lymphgefässnetz ist mit Krebszellen so vollständig ausgefüllt, wie man es nur bei gelungenen Injectionen sieht. Die charakteristische Contourirung mit einspringenden Bogenlinien, die Varicosität, die breiten Knotenpuncte des Netzes, alles tritt deutlich hervor und lässt uns darüber keinen Zweifel, dass es sich hier wirklich um entartete Lymphgefässe handelt. *Billroth* hat für diese Form den passenden Namen eines »tubulären« Carcinoms gewählt. Ich glaube indessen nicht, dass es statthaft ist, zwischen dem tubulären Carcinom und dem gewöhnlichen Scirrhus eine scharfe Grenze zu ziehen, wie sich aus dem Folgenden von selbst ergeben wird.

§ 584. Die bei weitem häufigste Form carcinomatöser Erkrankung, der harte Krebs der Mamma im weitesten Sinne des Wortes, beruht weniger auf einer »Wucherung« der vorhandenen Drüsenepithelien als auf einer »epithelialen Infection«, welche sich von ihnen aus auf die Bindegewebszellen und die lymphatischen Endothelien ihrer Nachbarschaft erstreckt. Die Wucherung der Drüsenepithelien beschränkt sich in der Regel darauf, dass die Zellen sich durch Theilung mässig vermehren, dass sie die Charaktere von Krebszellen annehmen und zu einem soliden Körper zusammentreten, welcher sich sehr bald nicht mehr von den in der Nachbarschaft entstehenden Krebszellennestern unterscheiden lässt. So unscheinbar diese Metamorphose ist, so kann doch, wie ich glaube, kein Zweifel darüber obwalten, dass sie den ersten Anstoss zu allen weiteren Veränderungen giebt; auf grösseren Durchschnitten, welche die verschiedensten Stadien des Processes umfassen, sieht man deutlich, dass die krebsige Infiltration von der Umgebung der Acini ihren Anfang nimmt und sich concentrisch um dieselben ausbreitet. Diese Ausbreitung, mithin das eigentliche Wachsthum des Krebses beruht auf einer directen Umwandlung der Bindegewebszellen und der lymphatischen Endothelien in Krebszellen, resp. Krebszellennester und -züge.

Es ist gewiss sehr wichtig, dass wir als Anatomen die einzelnen Bestandtheile des Ernährungsapparates, die Blutgefässe, Lymphgefässe und das zwischen beiden liegende System von »Spalträumen im Bindegewebe« streng aus einander halten, weil uns dazu die Natur selbst zuverlässige Kriterien an die Hand giebt. Wir

werden vielleicht wahrnehmen, dass auch bei gewissen pathologischen Veränderungen die einzelnen Abtheilungen sich selbstständig benehmen. Darüber dürfen wir aber die physiologische Zusammengehörigkeit der drei Theile nicht ignoriren, welche ihren anatomischen Ausdruck vor allem in der Gleichartigkeit und Gleichwerthigkeit der Zellen gefunden hat, welche die innere Oberfläche des gesammten der Ernährung dienenden Canalsystems auskleiden. Diese Zellen haben Kern und Protoplasma: das letztere ist aber an den Blut- und Lymphgefässen grossentheils zu einer dünnen homogenen Platte geworden, welcher der Kern mit dem noch weichen, oft sehr kleinen Ueberrest des Protoplasmas auf der äusseren, d. h. dem Lumen der Gefässe abgewandten Seite angeklebt ist. Auch an den Saftzellen kommt eine theilweise Sclerose des Protoplasmas vor, wie namentlich beim Schleimgewebe, bei der Cornea, bei den Bindegewebslagen der Intima vasorum ersichtlich ist, doch möchte ich mich nicht anheischig machen, diese Parallele schon jetzt bis in's kleinste Detail durchzuführen. Viel auffälliger und schlagender tritt die Wesenseinheit aller dieser Zellen bei pathologischen Wucherungen hervor.

Wir bleiben vor der Hand bei unserem Carcinome stehen. Es kann bei den oft und gründlich studirten mikroskopischen Bildern, welche das harte Carcinom der Brustdrüse darbietet, keinem Zweifel unterliegen, dass die meisten Zellennester durch eine directe Metamorphose einzelner Bindegewebszellen entstehen; wenn irgendwo, so bleibt hier die Lehre *Virchow*'s unangefochten. Wir haben einen unleugbaren Fehler gemacht, indem wir die Resultate, welche uns der Brustdrüsenkrebs lieferte, zu voreilig generalisirten; denn es hat sich gezeigt, dass Krebszellen auch auf andere Weise entstehen können als aus Bindegewebskörperchen. Darum aber behält das, was wir z. B. oben § 124 ff. über das Carcinoma simplex im Allgemeinen gesagt haben, nach wie vor seine volle Gültigkeit für das einfache Carcinom der Brustdrüse, dem auch die l. c. beigegebenen Abbildungen entnommen sind. Eingeleitet wird die Metamorphose durch eine allerdings noch hypothetische epitheliale Infection, d. h. eine Anregung zur gleichsinnigen individuellen Entwicklung, welche von dem wirklichen Epithelium auf die zunächst befindlichen Bindegewebszellen ausgeübt wird. Dann folgen die reichlichen Ansammlungen von Protoplasma um die Kerne, die Kerntheilung, die Zellentheilung, wie es seiner Zeit beschrieben worden ist, und ich kann nicht umhin, in dem spindelförmigen, jüngsten Krebszellenneste heute noch ein umgewandeltes ehemaliges Bindegewebskörperchen zu sehen. Bei erneuter Prüfung des Gegenstandes habe ich mich freilich überzeugt, dass auch die Lymphgefässe an der krebsigen Production participiren können, doch participiren sie in hervorragender Weise nur bei den härtesten κατ' ἐξοχήν Scirrhus genannten Formen der Reihe, an den weicheren kann man ihre gesonderte Theilnahme nicht nachweisen.

§ 585. Wir unterscheiden also, wie man sieht, in einer zusammengehörigen Reihe von harten Brustkrebsen härtere und weichere Formen. Die Härte im Allgemeinen (gegenüber dem Medullarkrebs) wird dadurch bedingt, dass die bekanntlich sehr dichten und derben Faserzüge des interstitiellen Bindegewebes durch die krebsige Infiltration zwar gespannt und ausgedehnt, vielleicht auch etwas verdünnt aber niemals gänzlich resorbirt werden, so dass sie während sämmtlicher Ent-

wicklungsphasen des Krebses ein starres Geflecht bilden, welches durch die Geschwulstmasse ausgespannt ist. Nur der unwiderstehlichen Raumforderung wachsender Krebszellen gegenüber lockert sich die innige Verbindung der Fasern. Haben die Krebszellen aber den Zenith des Lebens überschritten, so überwiegt auch wiederum die elastische Spannung des Bindegewebes und ich glaube mit der Annahme, dass diese Spannung die regressive Metamorphose der Krebszellen direct befördere, nicht zu weit zu gehen. Aus den vorstehenden Betrachtungen ergiebt sich die Untereintheilung der harten Krebse von selbst. Je entschiedener und je üppiger die Zellenneubildung auftritt, je grösser und raumfordernder das einzelne Zellenindividuum wird, je ausnahmsloser jede Bindegewebszelle an der Entartung Theil nimmt, um so mehr wird die ganze Geschwulst eine dem Infiltrat entsprechende weichere Beschaffenheit haben, während umgekehrt eine mässige Production kleinbleibender Zellen und die vorzugsweise Infiltration der Lymphgefässe dem Bindegewebe das Uebergewicht verleihen, mithin härtere Krebsformen erzielen wird.

§ 586. Alle Brustkrebse treten gern in Knotenform auf; wenn von dieser Regel einmal eine Ausnahme vorkommt, wenn auch diffuse Infiltrationen eines oder mehrer Lappen, ja der ganzen Drüse vorkommen, so sind dies regelmässig etwas weichere Bindegewebskrebse, welche sich durch grosse vielgestaltige Zellen auszeichnen. Für das viel häufigere Auftreten derselben Species in Knotenform mag das im allgemeinen Theil über das Carcinoma simplex Gesagte hier nochmals in Erinnerung gebracht werden.

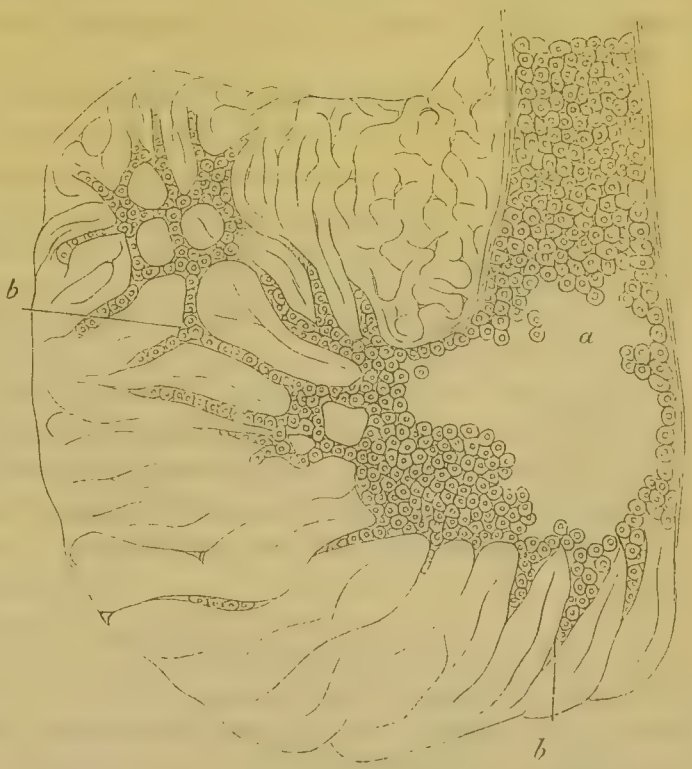

Fig. 154. Scirrhus mammae. *a*. Milchcanälchen mit hyperplastischem Epithel. *b*. Zellig infiltrirte Spalträume des Bindegewebes (Lymphgefässe?) Nach *Waldeyer*.

Etwas eingehender sei der ächte Scirrhus behandelt. *Billroth* hat denselben als kleinzelligen, tubulären Bindegewebskrebs bezeichnet. Sein vielbewährtes Kennerauge hat sofort die beiden wichtigsten Kriterien der Neubildung hervorgehoben. In der That nämlich erreichen die Zellen des Scirrhus kaum den dritten Theil von der Grösse einer gewöhnlichen Krebszelle. Sie haben aber trotzdem einen ausgesprochen epithelialen Charakter, wie man am besten da sehen kann, wo die interstitielle Neubildung an das Epithelium der Acini

und Ausführungsgänge anstösst (Fig. 151). Was die Zellen sonst noch auszeichnet, ist ihre grosse Durabilität. Eine regressive Metamorphose ist an diesen Krebsen kaum nachzuweisen. Die Schnittfläche des Knotens ist derb, weiss, stellenweise wie seidenglänzend ohne die gelbe Reticulirung, welche beim einfachen Krebs die Zone der Fettmetamorphose anzeigt. Das zweite *Billroth*'sche Kriterium, die Tubularität, beruht in erster Linie auf der Infiltration der Lymphgefässe, in zweiter darauf, dass die Bindegewebszellen bei ihrer Proliferation und Metatypie die Spalträume des Bindegewebes mehr gleichmässig, in langen Reihen ausfüllen, statt wie beim einfachen Krebs sich auf mehr wie einen Punct zu concentriren und ein Nest zu bilden. Die hierauf bezügliche Abbildung (pag. 469) gehört *Waldeyer*, der sich besonders um den Nachweis des Zusammenhang der interstitiellen Wucherung mit dem Epithelium der Acini verdient gemacht hat. Dieselbe zeigt bei *b*, wie mir scheint, ein Bruchstück des infiltrirten Lymphgefässnetzes, doch habe ich seither Bilder bekommen, wo der lymphangioide Charakter gewisser tubulöser Infiltrate sehr viel deutlicher hervortrat, ja wo die Lymphgefässe ganz ausschliesslicher Sitz der Neubildung waren (vergl. oben § 583). Die Bindegewebszellen scheinen hier wenig betheiligt. Dies ist aber entschieden nicht das Gewöhnliche. Um sich ein Bild des gewöhnlichen Verhaltens zu machen, muss man sich alle die feinen Linien, welche neben dem Infiltrate vorhanden sind, mit wenig unterbrochenen Zellenreihen besetzt denken.

Zum Schluss gebe ich noch eine Synonymentafel, welche bei der sehr in die Breite gegangenen Literatur der Brustkrebse dem Anfänger gewiss erwünscht ist:

Einfache Hypertrophie der Mamma. Wahres Adenom (*Billroth*).

Adenom oder cancroide Hypertrophie nach meiner Terminologie. Wahres Drüsenepithelialcarcinom (*Billroth*).

Medullarcarcinom. Weicher Brustkrebs, acinöses grosszelliges Drüsencarcinom (*Billroth*).

Carcinoma simplex (*Förster*). Von den Praktikern mit dem folgenden als Scirrhus bezeichnet. Der gewöhnlichste Brustkrebs. Grosszellig (?) tubulärer Krebs (*Billroth*). Carcinoma reticulatum (*Müller*).

Scirrhus. Faserkrebs. Kleinzellig-tubulärer Krebs (*Billroth*). Retrahirender, atrophirender, vernarbender Krebs.

b. *Geschwülste, welche vom Bindegewebe der Drüse ausgehen.*

§ 587. In dieser zweiten Gruppe von Brustdrüsengeschwülsten finden wir die meisten Repräsentanten der histioiden Neubildung, das Sarcom, das Fibrom, das Myxom etc. Geschwülste, welche meist von einer umschriebenen Parthie der Drüse ausgehen und in Knotenform wachsend oft colossale Dimensionen erreichen, Geschwülste, welche nach einer gründlichen Exstirpation nur ausnahmsweise recidiviren und innere Metastasen machen. Der wichtigste von diesen Tumoren ist unstreitig das Cystosarcoma mammae, eine Geschwulst, welche darum unsere ganze Aufmerksamkeit verdient, weil sie uns unter einer höchst charakteristischen makroskopischen Form die verschiedenen Species der histioiden Neubildung, sei es

einzeln, sei es combinirt, vorführt und dadurch die nahe Verwandtschaft und innere Zusammengehörigkeit derselben documentirt.

Der Ausdruck Cystosarcom ist daher keineswegs als die Bezeichnung eines bestimmten etwa rundzelligen Sarcoms mit Cysten aufzufassen, sondern er sagt uns nur, dass eine Neubildung mit dem gewöhnlichen Charakter der histioiden Geschwülste die Mamma ergriffen und die präformirten Hohlräume derselben dilatirt hat. Die Art und Weise dieser Dilatation hat aber so hervorragende Eigenthümlichkeiten, dass daraus ein höchst fremdartiges makroskopisches Verhalten der Geschwulst resultirt. Runde, schleimgefüllte Cysten werden nur selten und vereinzelt angetroffen. Dagegen bemerkt man an der Schnittfläche überall flache Spalten, welche hie und da mit einander communiciren, im Ganzen aber mehr parallel oder concentrisch verlaufen und dadurch der Geschwulstmasse einen eigenthümlich blättrigen Bau verleihen, welchen *Virchow* sehr passend mit der Structur eines durchschnittenen Kohlkopfes vergleicht (Fig. 155). Wenn hier von Cysten die Rede sein soll, so sind diese — das müssen wir uns von vornherein sagen — entweder plattgedrückt oder mit Geschwulstbestandtheilen dermassen erfüllt, dass der blasige Charakter gänzlich unkenntlich wurde. Beides ist in gewissem Grade der Fall. Es kann zunächst als ausgemacht gelten, dass jene Spalträume die veränderten Ausführungsgänge der Drüse sind. Auf einem hinreichend feinen Durchschnitt (Fig. 156) bemerkt man einen continuirlichen Ueberzug von mehrfach geschichtetem Cylinderepithelium, welches in das Lumen der Spalten einen klebrigen, klaren, synovinartigen Schleim absondert. Das Epithelium ist somit gegenüber dem normalen in einem üppigen hyperplastischen Zustande, welcher der abnormen Vergrösserung der von ihm bekleideten Oberfläche ganz conform ist. Diese Vergrösserung der epithelbekleideten Oberfläche, d. h. des subepithelialen und interstitiellen Bindegewebes, ist aber der eigentliche Mittelpunct des Processes. Sie erfolgt entweder in der Weise einer mehr gleichmässigen Ausdehnung und Verdickung der Canalwandungen oder durch Hineinwachsen papillöser und dendritischer Vegetationen in das Lumen der Canäle. Seltener und meist nur complicatorisch entstehen solide, kuglige Tumoren entfernt von der Oberfläche der Canäle inmitten der breiteren Lagen des interstitiellen Gewebes. Fügen wir zu der hieraus resultirenden Mannigfaltigkeit der äusseren Erscheinung noch die Mannigfaltigkeit des geschwulstbildenden Materials hinzu, so können wir uns nicht wundern, dass beinahe jedes Cystosarcoma mammae seine Besonderheiten

Fig. 155. Gewöhnlicher makroskopischer Anblick eines Cystosarcoma mammae auf dem Durchschnitt.

Fig. 156. Dilatirtes und verzerrtes Milchcanälchen mit Cylinderepithelium bekleidet. $^1/_{200}$.

hat. Wir heben hier nur die am häufigsten wiederkehrenden anatomischen Bilder hervor:

1. Cystosarcoma fibrosum. (Fibroma intracanaliculare papillare mammae *Virchow*). Eine rundliche, meist lobuläre Anschwellung der Mamma von sehr beträchtlicher Härte. Auf dem Durchschnitt sieht man theils grössere, bis hühnereigrosse Knoten von der Farbe und Beschaffenheit ächter Fibroide, theils ebensolche Blätter und Scheidewände: endlich kleinere und grössere Gruppen von Papillen, welche wohl auch an einzelnen Stellen die Hautdecke durchbrochen haben und dann frei zu Tage liegen.

2. Cystosarcoma mucosum. (Myxoma intracanaliculare arborescens mammae *Virchow*. Cystosarcoma proliferum oder phyllodes *Müller*). Die häufigste Form: zeichnet sich vor der fibrösen durch schnelleres Wachsthum und üppiges Hineinwuchern blättriger und papillöser Excrescenzen in die Milchcanäle aus. Am klarsten tritt dieses Verhältniss dann hervor, wenn neben der Dehnung und Verzerrung der Milchcanäle eine Ansammlung schleimigen Secretes einhergeht und nun wirkliche runde oder halbrunde Säcke entstehen, in welche die papillösen Wucherungen hereinragen (Fig. 157). Das Geschwulstmaterial ist Schleimgewebe gemischt mit rundzelligem Sarcomgewebe.

Fig. 157. Cystisch-ectatisches Milchcanälchen von papillösen Excrescenzen der Wandung angefüllt. Nach *Meckel von Hemsbach*.

3. Sarcoma pericanaliculare; adenoides *Billroth*. Eine als rundlicher Knoten erscheinende Geschwulst, welche auf dem Durchschnitt blattähnliche Windungen einer weissen oder röthlich-grauen Substanz erkennen lässt, die sich bei mikroskopischer Untersuchung als rund- oder seltner spindelzelliges Sarcomgewebe zu erkennen giebt. Die Neubildung hat sich hier auf das subepitheliale Bindegewebsstratum beschränkt, und was wir sehen, ist eine monströse Nachbildung der Verästelungsweise des normalen drüsigen Parenchyms.

4. Sarcoma pericanaliculare diffusum. Eine ganz gleichmässige, jedoch meist spindelzellige Sarcommasse, innerhalb deren die Milchcanäle zu breiten klaffenden Spalten verzerrt und ausgedehnt sind. Auch diese Geschwulst beginnt in der Umgebung der Canäle, setzt sich aber dann über das gesammte interstitielle Gewebe fort.

§ 588. Neben dem Cystosarcom bilden die übrigen histioiden Geschwülste der Mamma eine verschwindend kleine Zahl. Am interessantesten dürfte ein Spindelzellensarcom mit beschränkter Bösartigkeit sein, welches sich durch seinen exquisit radiären Bau auszeichnet (Carcinoma fasciculatum Mülleri). Doch ist die Geschwulst zu selten, um über sie Genaueres berichten zu können. Kleinere Enchondromknoten sind wiederholt an der Mamma gefunden worden, ebenso Lipome, doch dürften die letzteren wohl stets als entartete Fettlappen der Nachbarschaft anzusehen sein.

XII. Anomalieen der Prostata.

1. Hypertrophie.

§ 589. Es ist in der neueren Zeit die Ansicht aufgestellt und namentlich von England aus (*Thompson*) vertheidigt worden, dass die Prostata als das Analogon des weiblichen Uterus anzusprechen sei. Der grosse Reichthum an glatten Muskelfasern, durch welchen das Stroma der Drüse ausgezeichnet ist, der Umstand, dass das anerkannte Aequivalent der Gebärmutter, der sogenannte Utriculus prostaticus, ziemlich genau in die Mitte der Drüse eingesenkt ist, geben dieser Parallelisirung in der That etwas Bestechendes, doch darf nicht übersehen werden, dass einerseits die Glandulae utriculares, mit welchen doch die Prostatatubuli verglichen werden müssten, nicht in die Muscularis des Uterus eingebettet sind, andrerseits der erwähnte Utriculus prostaticus nicht blos eine Höhle, sondern auch eine eigene sich von der Substanz der Prostata deutlich sondernde Wandung besitzt, welche dann doch ein näheres Anrecht hat, mit der Gebärmutter verglichen zu werden. Immerhin ist es interessant, dass gerade die häufigste Erkrankungsform der Prostata, die Hypertrophie, in vielen Puncten mit einer ebenfalls sehr häufigen Erkrankung der Gebärmutter, nämlich der Fibrombildung, ganz unverkennbare Aehnlichkeiten darbietet.

§ 590. Wir können zwei Formen von Prostatahypertrophie unterscheiden. Bei der einen, selteneren Form handelt es sich um eine gleichmässige Vergrösserung des Organes in allen Richtungen, bedeutende Zunahme der Consistenz durch das Auftreten eines überaus derben, straffen, weisslichen Fasergewebes, welches die ganze Drüse durchsetzt. Sämmtliche Muskelbündel befinden sich hier im Zustande einer fortschreitenden Hyperplasie, während die Drüsentubuli atrophisch zu Grunde gehen. In sehr ausgezeichneten Fällen dieser Entartung sind die drüsigen Bestandtheile vollkommen zerstört, es ist keine Spur derselben mehr nachzuweisen, die Prostata ist in eine homogene fibromusculäre Geschwulst verwandelt.

Anders verhält es sich bei der zweiten weitaus gewöhnlicheren Form von Prostatahypertrophie, welche sich schon für die oberflächliche Betrachtung durch das Auftreten mehr discreter Knoten kennzeichnet. Letztere sind von runder oder wenigstens rundlicher Gestalt und variiren im Durchmesser von 0,5 MM. — 15 MM., die kleineren sind stets weich, röthlichgrau und springen polsterartig an der Schnittfläche hervor, während die grösseren meistentheils, wenn auch keineswegs immer, von etwas härtlicher, fibröser Beschaffenheit und mehr in's Weissliche

ziehender Färbung sind, im Uebrigen aber ebenfalls an der Schnittfläche Protuberanzen bilden. Da wo diese Knoten wenig zahlreich sind, kann man sagen, dass sie in das Parenchym der Prostata eingesetzt erscheinen: in der Regel aber sind sie in so grosser Menge vorhanden, dass die Drüse geradezu mosaikartig aus ihnen zusammengesetzt ist und die Ueberreste des relativ unveränderten Drüsenparenchyms neben ihnen verschwinden. Die mancherlei Varietäten, welche in der äusseren Form der hypertrophischen Prostata beobachtet werden, der Umstand, dass bald der linke, bald der rechte Seitenlappen, bald mehr die Portio superior des hinteren Umfangs der Drüse (der sogenannte mittlere Lappen) ergriffen ist, die mannigfaltigen Verzerrungen und Verlagerungen, welche die pars prostatica der Harnröhre erfährt, alles erklärt sich aus dem verschieden zahlreichen Auftreten und dem ungleich schnellen Wachsthum der Knoten.

§ 591. Treten wir deshalb der histologischen Beschaffenheit und der Entstehungsgeschichte dieses so wichtigen Bestandtheils der hypertrophischen Prostata näher. Alle Knoten, die kleinsten wie die grössten, zeigen in ihrer Zusammensetzung drüsige und muskulöse Elemente. Die ersteren gleichen den Tubulis der normalen Prostata ebensowohl durch ihr niedriges mehr pflasterförmiges Cylinderepithelium als durch die Art und Weise der Verästelung, welche unter beinahe rechten Winkeln erfolgt. Von einer Tunica propria im gewöhnlichen Sinne habe ich nichts entdecken können, wohl aber ist das die Tubuli zunächst umschliessende fibromusculäre Gewebe der Oberfläche der Tubuli parallel stratificirt, und kann so bis weit hinaus als eine »eigene Umhüllung« des mit dem Epithel ausgekleideten Lumens angesehen werden. Man thäte den Thatsachen Gewalt an, wenn man verkennen wollte, dass die Drüsentubuli insofern wenigstens die wichtigste Rolle bei der ganzen Neubildung spielen, als ihre Form und Verästelung es ist, welche der ganzen Structur des Knotens zu Grunde liegt. Ob ein Aussprossen des Drüsenepitheliums in Form solider Zellenzapfen, also ächte Drüsenhyperplasie, den ersten Ausgangspunct der Neubildung abgiebt, habe ich nicht entscheiden können; wahrscheinlicher ist mir die primäre Betheiligung des subepithelialen Gewebes. Dieses wird hyperplastisch und schwillt von kaum messbarer Dicke zu einer 0.05 bis 0.2 MM. starken Schicht von jungem ganz aus Spindelzellen bestehendem Gewebe an. Die meisten Autoren halten diese Spindelzellen für muskulös und bezeichnen deshalb die Neubildung ebenso wie das gemeine Uterusfibroid, als fibromusculär. Ich habe gegen diese Nomenclatur einige Bedenken, doch möchte ich es vermeiden, eine an sich sehr einfache Sache durch Streiten über die Bezeichnung zu verwirren (§ 153). Ein einzelner Drüsentubulus mit seinen terminalen Verästelungen erhält durch die gedachte Vergrösserung des subepithelialen Stratums die Form und die Grösse eines Stecknadelknopfes und hebt sich demgemäss als kleinstes Knötchen von dem übrigen Parenchym ab. Die weitere Vergrösserung des Knötchens erfolgt einerseits durch die Theilnahme der nächstangrenzenden Drüsentubuli, andrerseits von innen heraus durch Auswachsen der vorhandenen fibrotubulösen Geschwulstelemente. Je mehr der letztere Wachsthumsmodus vorherrscht, um so mehr isolirt sich der Knoten wenn er grösser wird und kommt schliesslich wohl gar in eine besondere fibröse Hülle zu liegen.

Fassen wir nun das Gesagte zusammen, so müssen wir die gewöhnliche Hypertrophie der Prostata als eine fibromusculäre Hyperplasie des peritubulären Stromas einzelner Drüsenabschnitte mit gleichzeitiger Verlängerung und Vervielfältigung der Tubuli selbst bezeichnen. Eine ähnliche Affection ist von *Billroth* an der Brustdrüse beobachtet und als Adenoidsarcom beschrieben worden (vgl. § 587, 3).

2. Entzündung.

§ 592. Die Prostata verhält sich in Beziehung auf acute Entzündungen einigermassen wie die äussere Haut. Wie dort die innige Verflechtung der Cutisfasern, so verbietet hier die grosse Derbheit des Stromas die schnelle Verbreitung des Processes. Wir finden daher die acute Entzündung in allen ihren Stadien auf einzelne wenn auch oft zahlreiche kleine Heerde beschränkt. Ich spreche hier natürlich nicht von traumatischen Eiterungen, welche sich in ihrer Ausbreitung nach der stattgehabten Laesio continui richten, sondern von jenen acuten parenchymatösen Schwellungen, welche in seltenen Fällen protopathisch sind, meist aber durch Sympathie der Prostata mit dem übrigen Urogenitalsystem, vor allem mit Katarrhen der Harnwege entstehen.

Ich halte es für gerechtfertigt, zwei Stadien der acuten Entzündung zu unterscheiden. Eine ansehnliche Hyperämie und ödematöse Durchtränkung des ganzen Organes bezeichnet den Beginn des Leidens und hält während des ganzen ersten Stadiums an. Von näheren anatomischen Befunden ist leider nur wenig bekannt geworden. *Thompson* bemerkte »Pünctchen dicklichen Eiters, welche aber nicht eigentlich kleine Abscesse, sondern Drüsencrypten waren«. Danach scheint sich also der Process schon frühzeitig in den Tubulis zu localisiren. Das zweite Stadium, dessen Eintritt durch die Kunst der Aerzte meist verhütet wird, ist das der Abscedirung. Es entwickelt sich eine üppige Absonderung von Eiterkörperchen an der innern Oberfläche der Drüsentubuli; die Eiterkörperchen mischen sich mit dem normalen Secret der Drüse und bilden mit ihm eine leimartige, fadenziehende, grünlichgelbe Flüssigkeit, welche sich von gewöhnlichem Eiter einigermassen unterscheidet. Die präexistirenden Hohlräume werden ausgedehnt, späterhin verschmelzen einzelne mit einander und man findet dann die Prostata mit einer verschieden grossen Zahl grösserer und kleinerer Abscesse durchsetzt. Sehr selten nimmt eine einzige grössere Abscesshöhle die Mitte eines Seitenlappens ein. Ueberhaupt vergehen Wochen und Monate, ehe die Entzündung bis auf diesen Punct gediehen ist, weil das straffe fibromusculäre Stroma der Drüse dem Fortschreiten der Eiterung nicht günstig ist. Die Abscesse eröffnen sich in der Regel nach der Urethraloberfläche zu, weniger häufig bricht der Eiter aussen durch und verursacht Fistelgänge nach dem Mastdarme, dem Darme oder Penis.

3. Tuberkulose.

§ 593. An der Prostata kommt die Tuberkulose nur in jener Form vor, welche zur Phthisis des Organes führt. Die ursprünglich grauen, später käsig werdenden Knötchen finden sich in der Umgebung der Tubuli eingebettet. Erwei-

chung und Zerfall derselben führt zur Bildung von mehrfachen Abscessen, welche sich durch fortschreitende Anbildung neuer Tuberkeln vergrössern und schliesslich gegen die Blase hin perforiren. Der ganze Process ist der Phthisis rhenalis und testiculi (§ 551 und § 571) analog.

4. Krebs.

§ 594. Der Krebs der Prostata ist eine nicht eben häufige und stets protopathische Erkrankung. Der Medullarkrebs bildet sehr umfangreiche knollige Geschwülste, welche meist gegen das Lumen der Harnröhre protuberiren, später durchbrechen und Geschwüre bilden. Nach der Angabe von *Oscar Wyss* entsteht das Carcinom durch eine primäre Entartung der drüsigen Substanz, insbesondere des Tubularepitheliums, während sich das Stroma mehr passiv verhält. Mir selbst stehen keine eigenen Anschauungen zu Gebote. Der melanotische Krebs, welcher ebenfalls an der Prostata beobachtet worden ist, dürfte sich der medullaren Form anschliessen.

XIII. Anomalieen der Speicheldrüsen.

1. Entzündung.

§ 595. Die anerkennenswerthen Fortschritte, welche die normale Histologie der Speicheldrüsen in der neuesten Zeit gemacht hat, sind für die pathologischen Verhältnisse noch in keiner Weise ausgebeutet worden. Dies liegt vornehmlich daran, dass Speicheldrüsenerkrankungen überhaupt selten sind, und dass Entzündungen insbesondere in einem zu weit vorgeschrittenen Stadium zur Untersuchung zu kommen pflegen. Das experimentelle Studium fand bis jetzt an der Unempfindlichkeit der Thierspeicheldrüsen gegenüber traumatischen Einwirkungen seine grossen Schwierigkeiten, so dass es einigermassen zu entschuldigen ist, wenn sich unsere Kenntnisse von den histologischen Vorgängen bei der Speicheldrüsenentzündung immer noch auf eine geringe Anzahl besser untersuchter Fälle von Parotitis (*Virchow* und *C. O. Weber*) stützen. Ich selbst habe mich an das von *C. O. Weber* benutzte sehr wohl conservirte Material des Bonner pathologischen Instituts gehalten.

§ 596. Der Entzündungsreiz wird der Speicheldrüse wohl in allen Fällen von derjenigen Schleimhautoberfläche zugeleitet, auf welcher ihr Ausführungsgang mündet. Auch bei den sogenannten idiopathischen Parotiden pflegt eine vielleicht geringfügige Stomatitis das Primäre zu sein, und was die dyscrasischen Formen anlangt, so hat sich die wichtigste unter ihnen, die mercurielle, bereits ebenfalls als fortgeleitet von der Mundschleimhaut erwiesen, nur die Parotitis der Infectionskrankheiten (Typhus, Pyämie, acute Exantheme etc.) hat in unseren Anschauungen noch das Recht auf einen directen Ursprung aus dem kranken Blute, welches die Drüse durchströmt. Die anatomischen Veränderungen entsprechen diesen ätiologischen Voraussetzungen insofern, als sie im Wesentlichen den Charakter einer katarrhalischen Entzündung des secernirenden Drüsenparenchyms combinirt mit einem Katarrh der Speichelröhren an sich tragen.

Was zunächst das Parenchym anlangt, so gebührt *Virchow* das Verdienst, den früher allgemein verbreiteten Irrthum, als sei die Parotitis im Wesentlichen eine Entzündung des Drüsenbindegewebes, beseitigt zu haben. Es ist wahr, dass bei der acuten Parotitis sowohl die bindegewebigen Umhüllungen der Drüse als insbesondere die Bindegewebssepta im Innern eine beträchtliche, anfänglich ödematöse, später vielleicht sogar eitrige Infiltration erfahren. Trotzdem gilt jede Entzündung der Speicheldrüsen in erster Linie dem secernirenden Parenchym im

engsten Sinne des Wortes, d. h. den Speichelzellen, welche die kurzen Endtubuli der Drüse als deren Epithelium auskleiden. Die mit blossem Auge unterscheidbaren sogenannten Drüsenläppchen, welche normal etwa die Grösse eines starken Stecknadelknopfes und eine blass-gelblichgraue Farbe besitzen, treten an der entzündeten Drüse als dunkelrothe bis linsengrosse, prall geschwellte Körperchen hervor. Man sieht, dass sich die entzündliche Hyperämie ganz speciell auf diese Lappen concentrirt hat. Selbst Blutaustretungen werden hie und da an der Oberfläche der Läppchen wahrgenommen. Schreitet man dann zur mikroskopischen Untersuchung gut gehärteter Präparate, so erkennt man freilich erst nach einiger Gewöhnung an das ziemlich bunte Bild Folgendes:

Die Endtubuli sind gruppenweise, je nach ihrer Zusammengehörigkeit zu einzelnen Acinis, verschieden weit in der Erkrankung vorgeschritten. Neben einzelnen noch völlig normalen Acinis findet man 1) solche, deren Epithelien stark vergrössert, dunkel-körnig getrübt und in ihrem Zusammenhange gelockert sind. Die vergrösserten Zellen, welche hie und da Kerntheilung erkennen lassen, füllen den ganzen Raum aus, sie haben denselben nach Verhältniss bis auf das Doppelte und noch mehr erweitert; *Weber* hat auch endogene Eiterbildung an diesen grossen Zellen beobachtet; 2) solche, deren Alveolen in ihrem Lumen zahlreiche Eiterkörperchen enthalten, während noch eine continuirliche Epithelschicht die Wandung bekleidet (Fig. 158). Dieser Eiter hat die Bedeutung einer katarrhalischen Oberflächen-Absonderung, und es fragt sich nur, woher er stammt? Hier sind mehre Möglichkeiten vorhanden. Man könnte einmal an die eben erwähnte, von *Weber* beschriebene endogene Eiterbildung denken und in dem vorliegenden Eiter das Endresultat derselben erblicken: man könnte zweitens an eine Auswanderung junger Zellen aus dem subepithelialen Bindegewebe denken. Das Vorhandensein einer continuirlichen Epithelschicht würde ich nicht als ein Hinderniss der Auswanderung ansehen; endlich drittens, wäre die Möglichkeit in's Auge zu fassen, dass die wandständigen noch vorhandenen Epithelien durch Theilung die central gelegenen jungen Zellen erzeugten. Man sieht nämlich gerade hier regelmässig lebhafte Theilungsvorgänge, und wenn man überlegt, dass dieselbe Zellenschicht höchst wahrscheinlich auch die Matrix der normalen Epithelzellen ist, so findet sich von selbst die Vermuthung ein, dass eine excessive Betheiligung der physiologischen Regeneration bei der Entzündung eine Rolle spielen möchte. Schon an den mit frisch geschwellten Epithelien erfüllten Acinis bemerkt man Kerntheilung in jenen auf dem Querschnitt halbmondförmigen, in toto sternförmigen und anastomosirenden protoplasmareichen Zellen, welche zwischen der bindegewebigen Alveolarwand und den eigentlichen und ausgebildeten Speichelzellen eine eigene Schicht bilden. Nach *Pflüger* stehen diese Zellen mit dem Nervensystem in engster Verbindung. Damit scheint es aber nicht unverträglich zu sein, dass sie zugleich für die Ergänzung des Epithelialstratums über ihnen sorgen, wie insbesondere *Heidenhain* nachgewiesen hat. Vergleicht man nun die verschiedenen veränderten Acini mit einander, so gewinnt man bald

Fig. 158. Vom Querschnitt einer entzündeten Parotis. Drüsenendtubulus mit Eiterkörperchen gefüllt, die Wandung mit Epithelzellen bekleidet, welche in lebhafter Proliferation begriffen sind, das umgebende Bindegewebe kleinzellig infiltrirt. $^1/_{500}$.

die Ueberzeugung, dass gerade diese Zellen es sind, welche nach dem Verlust des übrigen Epithelialstratums noch persistiren, zugleich aber in einen krankhaften Wucherungsproces verfallen sind; 3) solche Acini, bei welchen keine Spur von einem Epithelium mehr vorhanden ist und welche nur noch eitergefüllten Bindegewebsmaschen gleichen. Diese gänzlich vereiterten Acini confluiren zu immer grösseren Abscessen, welche nachgerade ganze Läppchen, ja ganze Lappen der Drüse einnehmen. 4) Das interstitielle Bindegewebe ist anfangs ödematös gequollen und dient so dem Anatomen, die einzelnen entzündeten Läppchen deutlich von einander zu sondern und kenntlich zu machen. Später beginnt zunächst im Umfange der entzündeten Acini eine zellige Infiltration, welche sich je länger je mehr theils nach innen gegen das Lumen der Acini, theils nach aussen in die breiteren Bindegewebssepta vorschiebt, beiderseits zur Vereiterung und Abscessbildung Veranlassung gebend. 5) Die Speichelröhren im ganzen Umfange des Entzündungsheerdes produciren an ihrer Oberfläche gleichfalls Eiter, wie *C. O. Weber* nachgewiesen hat, doch erhält sich ihr Epithel sehr lange intact und geht nur bei einer gänzlichen Vereiterung der Drüse mit zu Grunde.

Nach alledem dürfen wir uns den Entzündungsprocess der Speicheldrüsen etwa in der Weise ablaufend denken, dass in einem ersten Stadium Hyperämie der Drüsenläppchen und trübe Schwellung der Speichelzellen mit einer ödematösen Durchtränkung des Bindegewebes einhergehen, in einem zweiten Stadium eine eitrig-katarrhalische Absonderung theils vom Epithel der Acini, theils vom umgebenden Bindegewebe aus unterhalten wird, während sich zugleich eine zellige Infiltration des Drüsenbindegewebes ausbildet; in einem dritten Stadium, welches aber in der Regel nicht erreicht wird, der Bindegewebseiter einerseits in die Alveolen einbricht, andrerseits im Bindegewebe Abscesse bildet und so den Untergang des ganzen Organes herbeiführt. Die nie fehlende lebhafte Betheiligung der Speichelröhren an dem eitrigen Katarrh legt den Gedanken nahe, dass die meisten Entzündungen der Parotis in der That durch die Ausführungsgänge von der Mundhöhle aus zugetragen werden. Der so ausgesprochene katarrhalische Charakter der Parotiden würde damit zugleich seine Erklärung finden.

2. Geschwülste.

§ 597. Das weiche Carcinom der Parotis, eine seltene Neubildung, scheint nach allem, was von histologischen Details darüber bekannt geworden, ein ächtes Drüsencarcinom zu sein, d. h. es scheint von den Epithel-Auskleidungen der Drüsenacini selbst auszugehen. Ein üppiges und unbändiges Auswuchern der letzteren in Form von soliden Zellencylindern, welche sich unaufhaltsam in allen Richtungen vorschieben, das Bindegewebe theils durchbrechend, theils ausdehnend, ist das Hauptmotiv seines Wachsthums. Das Stroma besteht aus dünnen und glatten Bindegewebsbalken, welche zwischen einem stellenweise reich entwickelten Gefässnetz ausgespannt sind. Die Krebszellen liegen dem Stroma im Allgemeinen nur lose an, doch verdient eine Beobachtung von *Sick* Erwähnung, wonach die Krebszellen den Venen und venösen Capillaren fester anhafteten, ja durch Theilung der Adventitialzellen daselbst entstanden zu sein schienen. Auch *C. O. Weber*

betont eine innigere Beziehung des Bindegewebes zu der Krebszellenproduction, indem er auf das nicht seltene Auftreten papillöser Excrescenzen aufmerksam macht, welche in das Lumen der Acini hereinragen. Ich habe etwas Aehnliches auch an den weichen Carcinomen der Mamma gesehen. Die Trennung der Krebszellen vom Bindegewebe war zwar im Allgemeinen ausnehmend scharf, doch existirten einzelne Puncte, an welchen das vollkommene Gegentheil, nämlich ein continuirliches Uebergehen von Bindegewebszellen in Krebszellen, ersichtlich war. Es waren meist Kreuzungspuncte der dicksten unter den Stromabalken, doch habe ich Näheres über ihre Lage und Bedeutung nicht ermitteln können.

Das melanotische Carcinom ist noch seltener als der einfache Medullarkrebs; über seine histologischen Verhältnisse ist gar nichts bekannt.

§ 598. Ueber den Scirrhus der Parotis hat *C. O. Weber* einige Angaben gemacht. Danach bietet diese Geschwulst bedeutende Analogieen mit dem Scirrhus mammae dar, doch ist die Betheiligung des Drüsenepitheliums noch weit entschiedener als dort; die kleinzellige Infiltration des Bindegewebes hat mehr den Charakter einer reactiven Entzündung und schwieligen Hyperplasie. Die Drüsenepithelien bilden Schläuche und Cylinder, welche die derbe weisse Masse der Geschwulst nach allen Richtungen durchsetzen.

§ 599. Ein Adenom der Speicheldrüsen ist bis jetzt nicht beschrieben worden, das Epithelialcarcinom kommt primär ebenfalls nicht vor; doch findet man es nicht selten als Eindringling, wenn sich die peripherische Wucherung eines Lippen- oder Zungencancroids auf die Parotis oder Submaxillaris fortsetzt. Wenn irgendwo, so haben die *Köster*'schen Untersuchungen (§ 583) für dieses Einbrechen der Cancroidzapfen in die Structur eines anstossenden Organes eine hervorragende Bedeutung. Gerade so wie es der Verlauf und die Verästelungsweise der Lymphgefässe vorschreibt, sieht man hier die Zellencylinder zunächst in der bindegewebigen Umhüllung sich ausbreiten, dann auf den breiteren Septis in das Innere der Drüse eindringen, um endlich von hier aus die einzelnen Läppchen des secernirenden Parenchyms selbst in Angriff zu nehmen. Der einzelne Alveolus participirt in der Weise, dass sich zunächst die spindel- oder halbmondförmigen Randzellen, welche wir als die Matrix der Speichelzellen kennen gelernt haben, lebhaft theilen und vermehren. Es entsteht ein Polster von grösseren Epithelzellen, welches die älteren Speichelzellen rings umgiebt und den Alveolus etwa auf das Doppelte des normalen Umfangs ausweitet. Ist die Veränderung noch etwas weiter gediehen, so kann man einerseits die ehemaligen Speichelzellen nicht mehr als etwas Besonderes erkennen, andrerseits kann man die vom Alveolus producirten Epithelzellen nicht von den Epithelzellen der benachbarten Cancroidzapfen unterscheiden, mit welchen sie jetzt auch in directer Verbindung erscheinen. Was diesen letzteren Punct, die directe Communication der beiderseitigen Epithelproduction, anlangt, so will es mir vorkommen, als ob es sich dabei um die Eröffnung und Erweiterung präformirter Fortsetzungen handelt. Von einem anderweitigen, etwa einfach atrophischen Untergang der Drüsenzellen ist nichts zu sehen; erwähnt sei nur noch die enorme kleinzellige Infiltration des Bindegewebes, welche den beschriebenen Epithelwucherungen überall vorangeht, ohne jedoch direct an denselben betheiligt zu sein.

§ 600. Neben den eigentlichen Carcinomen müssen wir noch des häufigen Vorkommens einer combinatorischen Epithelwucherung gedenken, welche gewissen gemischten histioiden Neubildungen eigen zu sein pflegt. Die Speicheldrüse ist, wie erwähnt, ein beliebter, nächst dem Knochen der beliebteste Standort des Enchondroms. Vollkommen reine, ja ich möchte sagen, die reinsten Formen dieser Geschwulst werden gerade hier beobachtet. Daneben aber giebt es Geschwülste, in welchen das Knorpelgewebe nur den Höhepunct der individuellen Gewebsausbildung darstellt, während neben ihm Schleimgewebe, sowie spindel- und rundzelliges Sarcomgewebe, die Hauptmasse der Geschwulst darstellen (*Billroth*). Diese Geschwülste gehen stets vom interstitiellen Bindegewebe aus und bilden Knoten, welche die Grösse einer Faust erreichen können, wegen ihres durchaus centralen Wachsthums aber dem Patienten gewöhnlich schon unerträglich werden, wenn sie den Umfang einer welschen Nuss erreicht haben. Sehr gewöhnlich habe ich an ihnen einen radiären Bau gefunden: im Centrum eine derbe fibröse Stelle und von dieser ausgehend Strahlen von Sarcomgewebe, in welche hie und da Portionen von Schleimgewebe und Knorpelgewebe eingelassen sind. In anderen Geschwülsten hat das Schleimgewebe entschieden das Uebergewicht und diese werden dann wohl geradezu als Myxome der Parotis bezeichnet. Gerade bei diesen hat *Billroth* die obenerwähnten combinatorischen Epithelwucherungen wahrgenommen. Ob dieselben von den Drüsenacinis ausgehen, ist zweifelhaft, nicht zweifelhaft ist es hingegen, dass sie der Hauptmasse nach metamorphosirte Lymphgefässe sind. Dies lehrt ein Blick auf die schönen *Billroth*'schen Präparate, von denen auch mir eines zu Gebote steht. Das ganze Lymphgefässnetz mit seinen charakteristischen Contouren erscheint mit Epithelmassen angefüllt, und selbst das kleine Bruchstück desselben, welches ich zeichnete, ehe ich die Arbeit *Köster*'s (§ 383) kannte, zeigt die unverkennbaren Contouren dreier quer und schräg durchschnittener Lymphgefässe. Auffallend ist es, dass gerade hierbei die Entwicklung von Perlknoten beobachtet wird, was nicht einmal beim secundären Cancroid der Speicheldrüsen (§ 599) der Fall ist.

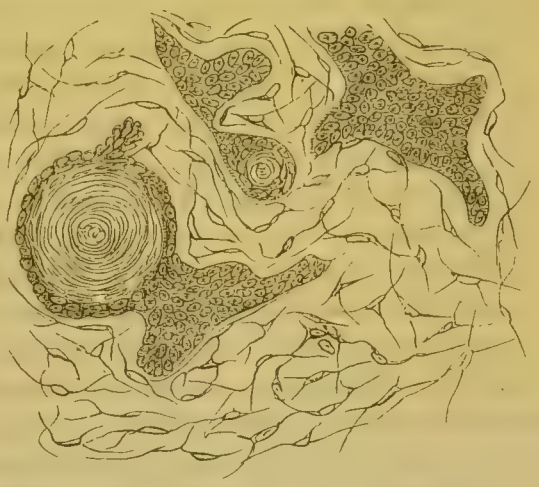

Fig. 159. Von der Schnittfläche eines Myxoms der Parotis. Die mit Epithelzellen und Perlknoten gefüllten Räume sind wahrscheinlich Lymphgefässe. Vergl. den Text. $^1/_{300}$.

XIV. Anomalieen der Thyreoidea.

Die eingehenden Studien *R. Virchow*'s (Krankh. Geschwülste III, 1) haben die pathologische Anatomie des Kropfes, welche bis dahin an einer gewissen Zerfahrenheit und Unsicherheit laborirte, so bedeutend geklärt und gefördert, dass ich es wagen kann, das ziemlich schwierige Thema auch in einer kurzen, lehrbuchmässigen Weise zu fassen.

1. Struma.

§ 601. Die Glandula thyreoidea ist nur wenigen Krankheiten unterworfen; die wichtigste unter diesen ist der Kropf, Struma, eine oft sehr bedeutende Vergrösserung des Organes, welche sporadisch fast überall, in einzelnen Gebirgsgegenden aber so häufig vorkommt, dass man vornehmlich bei dem weiblichen Theile der Bevölkerung kaum einer gesunden Schilddrüse begegnet.

Wir können zwar eine ganze Reihe verschieden qualificirter Kröpfe aufstellen, es giebt cystische, vasculäre, gelatinöse, follikuläre, amyloide Kröpfe, aber sie alle gruppiren sich um einen gemeinschaftlichen Ausgangspunct, die Struma hypertrophica. Mit anderen Worten, jeder Kropf, er mag späterhin ein noch so abweichendes, eigenartiges Gepräge tragen, beginnt mit einer ächten und einfachen Hypertrophie der Drüsensubstanz, welche für sich allein, d. h. ohne den Hinzutritt anderweiter, secundärer Metamorphosen, den Zustand der Struma hypertrophica bedingt. Was verstehen wir nun unter Struma hypertrophica?

§ 602. Den Bau der Schilddrüse will ich nur kurz repetiren. Wir unterscheiden an ihr ähnlich wie bei einer offenmündigen Drüse zwei Substanzen, 1) die Drüsenfollikel, das Analogon der secernirenden Drüsensubstanzen, z. B. der Tubuli der Niere, der Acini der Schleimdrüsen etc., und 2) ein Fachwerk von Bindegewebe, welches die Follikel einschliesst, und in kleineren Gruppen zu »Körnern«, in grösseren zu Läppchen und Lappen vereinigt. Die Follikel sind rings geschlossene Bläschen, aus einem einfachen Pflasterepithelium bestehend und je einen Tropfen einer sehr eiweissreichen, klaren Flüssigkeit einschliessend. Das Bindegewebe ist zugleich der Träger einer ausnehmend reichen Vascularisation, welche von den vier mächtigen arteriae thyreoideae gespeist wird. Die Entwicklung der Struma beginnt nun in jedem Falle damit, dass sich die Follikularzellen durch Theilung vermehren. Dadurch aber, dass diese Vermehrung an einzelnen Puncten der Follikelwand reichlicher geschieht als an anderen, bekommen die Follikel zapfenförmige Ausstülpungen, die sich, wenn sie eine gewisse Länge erreicht haben, verästeln, abschnüren und neue Follikel bilden. So verästelte und ausgestülpte Follikulargebilde gelang es *Billroth* im Zusammenhange zu isoliren. Der ganze Vorgang ist, wie man sieht, eine ächte Hyperplasie der eigentlichen Drüsensubstanz, und so lange er sich ausschliesslich in diesem Sinne bewegt, sprechen wir von Struma hypertrophica.

. Das äussere Ansehen einer hypertrophischen Struma ist zunächst von dem Umstande abhängig, dass die Hyperplasie sehr selten die Drüse gleichmässig und in ihrer ganzen Ausdehnung ergreift, sondern dass einzelne Lappen und Läppchen oder gar gewisse Nebenläppchen, die an den verschiedensten Puncten der Peripherie vorkommen, sich vorwiegend betheiligen. So entstehen scharfbegrenzte, runde, an der Schnittfläche polsterartig vorspringende Knoten (Kropfknoten), welche, wenn sie an der Peripherie des Organes ihren Sitz haben, die auffälligsten Verunstaltungen bewirken. Weitere Unterscheidungen gründen sich auf die relative Theilnahme des Bindegewebes und der Gefässe an dem hyperplastischen Processe. Eine sehr häufige Form der Struma kommt dadurch zu Stande, dass die Entwicklung des Stromas ganz auffallend hinter derjenigen der Follikel zurückbleibt. Die Kropfknoten haben dann eine sehr weiche, fast fluctuirende Beschaffenheit; sie sind gelblichgrau mit einem Stich in's Röthliche und von der Nachbarschaft durch eine derbere Bindegewebsschicht, eine sogenannte Kapsel, abgesetzt, aus welcher sie sich mehr oder weniger leicht ausschälen lassen. (Struma mollis.) In anderen Fällen überwiegt die Entwicklung der Gefässe, insbesondere der Arterien und Capillargefässe dermassen, dass sich die Bezeichnung Struma aneurysmatica, welche von *Philipp von Walther* herrührt, rechtfertigt. Die Arterien sind bis in die kleinsten Ramificationen hinein erweitert, geschlängelt und verdickt; die Geschwulst pulsirt und auch die gesteigerte Temperatur zeugt von der enormen Menge Blutes, welche die Drüse in der Zeiteinheit durchströmt. Eine dritte Modification der hypertrophischen Struma wird dadurch bedingt, dass sich das Bindegewebe in mehr als ausreichender Weise an der Hyperplasie betheiligt. Breite, weisse Bindegewebssepta durchziehen dann das ganze Organ; im Innern der Knoten etabliren sich Heerde von derben Fasergeweben, welche sich peripherisch ausbreiten und die follikuläre Neubildung ersticken. Hie und da treten Knoten und Septa in Berührung, endlich herrscht das Bindegewebe so sehr vor, dass wir die trotz alledem primäre Hyperplasie der Follikulärgebilde zu übersehen anfangen. (Struma fibrosa, Faserkropf.)

§ 603. Wenn wir so schon in der aufsteigenden Entwicklungsreihe des Struma hyperplastica eine gewisse Mannigfaltigkeit des anatomischen Bildes constatiren können, so wird diese noch beträchtlich gesteigert, wenn wir die spätere Geschichte derselben in's Auge fassen. Hier stossen wir zunächst auf den Gallertkropf (Struma gelatinosa oder colloides). Es ist bekannt, dass schon die unvergrösserte, ich sage nicht die normale, Schilddrüse gewisse Mengen von Colloidsubstanz enthält. Man kann von der Schnittfläche gelegentlich bernsteingelbe, durchscheinende Kugeln von derb-elastischer Consistenz oder auch von mehr zerfliessender Beschaffenheit ausdrücken und sich leicht überzeugen, dass diese Kugeln aus dem Innern der Follikel stammen. Ob sie hierhin durch Absonderung seitens der Wand gelangen, oder ob sie durch eine chemische Metamorphose jenes Eiweisskörpers entstehen, welcher in der Follikularflüssigkeit enthalten ist, ist zwar noch nicht definitiv entschieden, doch dürften die schönen Erörterungen, welche wir darüber bei *Virchow* lesen, Manchen bewegen, mehr der letzteren Annahme zuzustimmen. Besagte Gallertbildung nun complicirt sich ganz besonders gern mit der hyperplastischen Vergrösserung der Follikel, und so resultirt jene wohlbekannte Form vom Kropf,

die sich durch die gleichmässige, oft colossale Vergrösserung der ganzen Drüse auszeichnet. Der Anblick der zahllosen, mit einer gelblichen, klebrigen Gallerte gefüllten Alveolen, die eigenthümlich pralle, teigige Consistenz sind sehr charakteristisch.

Je reichlicher natürlich die Gallertmassen werden, umsomehr wird der von Alveole zu Alveole ausgeübte Druck eine Atrophie der Bindegewebssepta und so die Confluenz der Follikel, der Läppchen und der Lappen zu grösseren gemeinschaftlichen Hohlräumen herbeiführen. In diesen aber verflüssigt sich die Gallerte mehr und mehr; endlich wird sie so dünn wie eine gewöhnliche Eiweisslösung und unterscheidet sich auch chemisch nicht von einer solchen. Das Ganze ist zu einer Cyste geworden, und nach der Zahl und Grösse der Drüsenabschnitte, welche die eben geschilderte Metamorphose eingegangen sind, richtet sich jetzt die Zahl und Grösse der Cysten, welche die Struma enthält. Es giebt Kröpfe, welche ganz und gar aus grösseren und kleineren Cysten zusammengesetzt sind (Struma cystica). Auf dieser Stufe bleibt jedoch die Veränderung nicht lange stehen. Was ursprünglich nur eine Erweichungscyste war, wird zur Absonderungscyste, und hiermit ist ein sehr kräftiges Motiv zur weiteren Vergrösserung gegeben. Blutserum, selbst Blut werden in erheblicher Quantität in das Innere der Cysten abgesetzt, einzelne unter ihnen erreichen einen colossalen Umfang (Riesenkropf). Andrerseits kann der erhöhte Binnendruck zur weitern Resorption von Scheidewänden im Innern führen, der Cystenkropf unilocularisirt sich und das letzte Resultat ist vielleicht: statt der Schilddrüse eine einfache, mässig grosse aber sehr dickwandige Cyste.

§ 604. Wir haben schliesslich noch der Struma ossea und der Struma amyloides zu erwähnen. Dieselben repräsentiren je eine besondere Art der regressiven Metamorphose, welche hier das Drüsenparenchym und die Gefässe, dort das bindegewebige Stroma erfährt. Gewöhnlich sind es nur einzelne Abschnitte grösserer Strumen, welche verkalken oder sich mit Amyloidsubstanz imprägniren. Doch kann die Petrification wohl so weit gehen, dass nach der Maceration ein förmlich zusammenhängendes Skelet, eine Cystenwand als knöcherne Trommel und dergl. zurückbleibt. Andrerseits kann auch die Amyloidinfiltration einzelner Kropfknoten einen so hohen Grad erreichen, dass eine vollkommen wachsartige Beschaffenheit resultirt (§ 15) und der Chemiker gerade hier Gelegenheit findet, sehr grosse Quantitäten chemisch möglichst reinen Amyloids zu gewinnen.

2. Krebs.

§ 605. Was man seiner Zeit Scirrhus thyreoideae nannte, ist nichts anderes, als die oben beschriebene Bindegewebsinduration der hyperplastischen Struma. Es bleibt sonach nur das Carcinoma molle als eine gelegentlich vorkommende Affection der Schilddrüse übrig. Dasselbe bildet idiopathisch ziemlich umfangreiche Geschwülste, welche die Neigung haben, nach dem Oesophagus oder der Trachea hin aufzubrechen. Metastatische Carcinome sind ziemlich selten; histologische Data liegen weder bezüglich der einen noch bezüglich der anderen Form vor.

XV. Anomalieen der Nebennieren.

§ 606. Dass auch die Nebennieren einer Reihe pathologischer Veränderungen unterworfen sind, ist erst seit einer kurzen Reihe von Jahren in ärztlichen Kreisen näher bekannt und gewürdigt worden. Im Jahre 1855 stellte *Thomas Addison* die Behauptung auf, dass ein gewisses constitutionelles Leiden, bestehend in Anämie nebst einer bis zum tödtlichen Marasmus gehenden Schwäche, und eine immer mehr zunehmende schmutzig bräunliche, nicht ganz gleichmässige, sondern fleckweise dunklere Verfärbung der äusseren Haut hervorgerufen würden durch eine gänzliche Desorganisation der Nebennieren. Diese Behauptung hat sich mittlerweile so ziemlich in ihrem ganzen Umfange bestätigt, namentlich aber hat die Hautfärbung, das Melasma suprarenale, ein unbestrittenes Bürgerrecht in der Wissenschaft erlangt. Ueber das Nähere des Causalnexus herrscht freilich die grösste Uneinigkeit unter den Autoren; *Virchow*, welcher sich in Deutschland vorzugsweise mit der Frage beschäftigt hat, ist nach reiflicher Ueberlegung zu der Ansicht gelangt, dass die Zerstörung der Nebennieren als ein Insult gegen die nervösen Apparate theils der Nebennieren selbst, theils der regio suprarenalis (z. B. des Plexus solaris) aufzufassen, und von dieser Basis aus also durch Vermittlung des Nervensystems die übrigen Symptome zu erklären seien. Danach wäre die Art und Weise, wie die Nebennieren zu Grunde gehen, gleichgültig. Doch steht erfahrungsgemäss fest, dass in der grossen Mehrzahl der Fälle die Tuberkulose der Nebennieren die *Addison*'sche Krankheit veranlasst.

§ 607. Bleiben wir daher zunächst bei dieser bei weitem häufigsten Affection des Organes stehen. Dieselbe beginnt mit der Eruption grauer überhirsekorngrosser Knötchen in der Marksubstanz. Näheres über ihren Sitz, ob in den Gefässcheiden, den Nervenscheiden oder Lymphgefässen, ist nicht bekannt. Die Knötchen confluiren und bilden so immer grössere, alsbald käsig werdende Tumoren, welche schliesslich bis zur Grösse eines Taubeneies und darüber anwachsen können. Hierbei spielt eine kleinzellige Infiltration der Bindegewebssepta, welche ich als entzündlich ansehe, eine Hauptrolle. Mark und Rinde gehen gleicherweise in der Entartung zu Grunde. Erst die Kapsel trotzt der Zerstörung, ja sie verwandelt sich durch reactiv-entzündliche Hyperplasie in eine $^1/_2$ — 2 Linien dicke, saftreiche Schwiele, welche den Käseheerd nach aussen abgrenzt. Mehrmals sah ich sie in Verbindung mit der benachbarten Leberoberfläche, dem Pankreas etc.

und glaube, dass gerade diese Fortsetzung der Entzündung auf die Umgebung der Nebennieren die von *Virchow* so betonten Störungen des Nervenplexus nach sich ziehen kann.

§ 608. Ueber das weiche Carcinom der Nebennieren, welches sogar als eine primäre Erkrankung, meistens freilich bei gleichzeitigem Carcinom der Geschlechtsdrüsen, vorkommt, sind histologische Angaben bis jetzt nicht gemacht worden. Was man früher Sarcom nannte, ist neuerdings von *Virchow* als Gliom beschrieben worden. *Virchow* hält sich überzeugt, dass die Marksubstanz der Nebennieren, welche so reich ist an Nervenfasern und Ganglienzellen, auch der Nervenkittsubstanz, der Neuroglia, nicht entbehre und betrachtet daher gewisse nicht eben selten vorkommende rundliche, erbsen- bis kirschengrosse, blassröthliche, derbe Tumoren der Marksubstanz als partielle Hyperplasieen dieser Neuroglia, mithin als Gliome (vergl. Geschwülste des Nervensystems). Davon wohl zu unterscheiden ist eine andere mehr gleichmässige Hyperplasie der ganzen Drüsensubstanz, welche *Virchow* neuerdings als Struma suprarenalis beschrieben hat. Diese Bezeichnung ist gut gewählt wegen der grossen Aehnlichkeit, welche die Rinde der Nebenniere im Bau mit der Schilddrüse besitzt. Wir haben hier ebenfalls geschlossene Follikel, welche mit Zellen epithelialer Art gefüllt sind; die Follikel sind in der äussersten Rinde rundlich; weiter nach innen länglich, schlauchförmig; an der Grenze gegen das Mark sind sie sehr klein, und ihre Follikelzellen mit schwarzem und braunem, körnigem Pigment erfüllt (intermediäre Pigmentschicht, *Virchow*). Die Struma suprarenalis kommt durch eine Proliferation der Follikelzellen zu Stande, und je nachdem sich dieser Process über die ganze Drüse verbreitet oder auf einzelne Theile beschränkt bleibt, erhalten wir knotige oder mehr gleichmässige Intumescenzen des Organs. Die Knoten können wallnussgross werden und zeigen dann sehr verlängerte und verästelte hin und her gewundene Follikel mit fettig zerfallendem Zellenprotoplasma. Wo sich das Interstitialgewebe lebhafter an der Hyperplasie betheiligt, entstehen derbe, sklerotische Stellen. Man sieht, die Analogie mit der Struma thyreoideae ist allerdings eine sehr weitgehende; wir dürfen uns der von *Virchow* aufgestellten Analogisirung mit voller Ueberzeugung anschliessen.

XVI. Anomalieen des Knochensystems.

§ 609. Als ein Hauptergebniss der medicinischen Forschungen unserer Zeit hat man mit Recht das Axiom von der Identität der pathologischen Erscheinungen mit den Erscheinungen des physiologischen Lebens hingestellt. Das Verhältniss der verschiedenen Einzeldisciplinen zu diesem Axiom war und ist natürlich ein etwas verschiedenes. Während es einem Lehrer der inneren Klinik verhältnissmässig leicht wird, seinen Schülern plausibel zu machen, dass das Fieber nur ein quantitativer Excess der normalen Wärme sei, dass die quälendste Dyspnoë durch Sauerstoffmangel und Kohlensäureüberschuss ganz ebenso erzeugt werde, wie das normale Athembedürfniss, so hat dagegen die pathologische Anatomie einen viel schwereren Stand, wenn sie auch nur mit einiger Wahrscheinlichkeit zum Beispiel die pathologische mit der physiologischen Neubildung parallelisiren will (s. §§ 60. 67). Unter diesen Umständen ist es für den pathologischen Anatomen besonders erfreulich, dass er in den Krankheiten des Knochensystems wenigstens ein Paradigma besitzt, welches geeignet ist, jene Uebereinstimmung auch einem ungeübten Auge und einem widerstrebenden Sinn einleuchtend zu machen.

Wem jene interessante Reihe von histologischen Erscheinungen gegenwärtig ist, welche das normale Wachsthum des Knochensystems begleiten, wer genau weiss, was über die Bildung des Knochens aus dem Periost und über die Transformation des Knorpels in Knochen bekannt ist, der kennt auch das Fundament der pathologischen Histologie des Systems und wird sich mit Leichtigkeit in die geringen qualitativen Abweichungen zu finden wissen, welche nebenher noch bestehen. Eine grosse Zahl von Knochenkrankheiten beruht auf einem einfachen Plus oder Minus des normalen Wachsthums, eine ungleich grössere auf dem excessiven Hervortreten einzelner anatomischer Momente, welche beim normalen Wachsthum eine untergeordnetere Rolle spielen, überall aber kann man wenigstens eine Analogie des pathologischen Phänomens mit irgend einem normalen nachweisen. Wir werden diesen Verhältnissen bei unserer Eintheilung soviel wie möglich Rechnung tragen.

1. Entwicklungskrankheiten.

§ 610. Ob man ein Recht hat, das allgemeine Zugrosswerden oder Zukleinbleiben des ganzen Körpers, den sogenannten Zwerg- und Riesenwuchs, so ausschliesslich, wie dies zu geschehen pflegt, auf ein mehr oder weniger intensives

Wachsthum des Skelettes zurückzuführen, will ich hier ununtersucht lassen und für eine verneinende Beantwortung dieser Frage nur den einen Umstand anführen, dass wenigstens das excessive Wachsthum einzelner Gliedmaassen, welches hie und da beobachtet wird, nicht allein vom knöchernen Skelett der betreffenden Theile ausgeht. Löst man nämlich die Weichtheile solcher Extremität ab, vergleicht ihr Gewicht mit dem Gewicht der zurückgebliebenen Knochen und verfährt mit der unveränderten anderen Extremität ebenso, so ergiebt sich, dass das hohe Gesammtgewicht der kranken Extremität keineswegs ausschliesslich auf Rechnung der Knochen zu setzen ist, sondern dass Muskeln, Haut, Gefässe etc. in gleichem Maasse zugenommen haben.

§ 611. Eine eigentliche Störung des normalen Wachsthums findet bei der vorzeitigen Verknöcherung der Nähte und Synchondrosen statt. Durch zu frühe Verknöcherung der Longitudinalnäthe des Schädels entstehen jene langgestreckten Schädelformen mit schmaler Stirn, welche wir als dolichocephal bezeichnen, durch überwiegend schnelle Verknöcherung der Kranz- und Lambdanaht werden die brachycephalen Rundschädel erzeugt. Prognathe Gesichtsbildung resultirt aus der beschleunigten Verknöcherung der Knorpelfuge, welche zwischen den Körpern des Os occipitis und des Os sphenoideum (im Os tribasilare, *Virchow*) in der Anlage vorhanden ist. Frühzeitige Verknöcherung in den Synchondrosen des Beckens verursachen »Stehenbleiben der betreffenden Beckenkrümmung (Synchondrosis sacroiliaca dextra, sinistra; Symphysis) auf einem jugendlichen Standpuncte« und somit schief- und querverengte Becken. Alle diese Dinge können unter Umständen eine pathologische Bedeutung haben oder gelegentlich erhalten, doch fallen sie noch so sehr in die Breitegrade der Gesundheit, dass unter Anderem die Schädel- und Gesichtsformen der diversen Menschenraçen ganz ähnliche Verschiedenheiten zeigen, wie die oben berührten.

§ 612. Rhachitis, englische Krankheit. Die mancherlei anomalen Zustände des Knochensystems, jene grosse Zahl von Verbiegungen und Anschwellungen der Knochen, welche wir bei der englischen Krankheit entstehen sehen, haben ihren letzten Grund in einer krankhaften Beschleunigung derjenigen Processe, welche die Umwandlung des Knorpels in Knochen, sowie die Erzeugung des Knochens aus dem Periost einleiten und vorbereiten. Die eigentliche Knochenbildung folgt langsameren Schrittes nach, und daher kommt es, dass sich diejenige Substanz in unverhältnissmässiger Menge anhäuft, welche bei der normalen Verknöcherung kaum entstanden schon wieder zur Umsetzung in Knochengewebe schreitet und daher nur von sehr kurzem, vorübergehendem Bestande ist. Diese Uebergangssubstanz ist es, welche die erwähnten Auftreibungen veranlasst und weiterhin zu Brüchen und Verbiegungen Veranlassung giebt. Doch ich will nicht vorgreifen.

§ 613. Bei der Bildung des Knochens aus knorpliger Grundlage schmilzt bekanntlich der Knorpel unmittelbar vor der vorrückenden Knochengrenze langsam, Schicht für Schicht zu einem relativ weichen, aus Zellen

bestehenden Material ein: die Knorpelzellen theilen sich und die Theilung wiederholt sich in der Regel zweimal, nämlich bei den Tochter- und Enkelzellen, so dass an Stelle einer ursprünglichen Knorpelzelle durchschnittlich acht vorhanden sind, welche bis auf Weiteres durch einen gemeinschaftlichen Hohlraum zusammengefasst werden. Dieser Hohlraum ist die ehemalige Knorpelhöhle. Die glashelle, ziemlich dicke Membran, welche sie auskleidet, ist die ehemalige Knorpelkapsel. Beide sind entsprechend der Multiplication der Insassen und entsprechend einer eigenthümlichen Aufblähung, welche jede der neugebildeten Urenkelzellen erfährt, ausgedehnt, erweitert, vergrössert. Die hyaline Grundsubstanz des alten Knorpels ist bis auf wenige Ueberreste consumirt, so dass die grossen, cirunden Kapseln der benachbarten Zellengruppen einander unmittelbar berühren. Eine einfache oder höchstens doppelte Schicht solcher Zellenkapseln bildet die normale Wachsthumszone des Knorpels.

Gerade diese ersten Vorgänge, so zu sagen die Vorarbeiten zum Knochenwachsthum, erfahren bei der Rhachitis eine entscheidende Störung. Es muss wohl angenommen werden, dass in der Rhachitis der chemische (?) Reiz, welcher die Knorpelzellen zur Theilung veranlasst, in grösserer Quantität vorhanden ist und somit eine häufigere Theilung der einzelnen Zellen, sowie ein rascheres Engagement immer neuer Zellenschichten in den Wucherungsprocess verursacht. Dieser Annahme entspricht der anatomische Befund in hohem Maasse. Zehn bis zwanzig und mehr Schichten von Knorpelzellen sind gleichzeitig in den Wucherungsprocess eingetreten. Auch die Enkelzellen haben sich wiederum getheilt und so sind Zellengruppen von 30—40 Elementen entstanden, welche in langgezogenen, durch die gegenseitige Abplattung hie und da etwas verbogenen und verdrückten Columnen senkrecht gegen die Knochenoberfläche gestellt sind (Fig. 160 *a*). Während man am normalen Knochen die Wucherungszone des Knorpels mit blossem Auge nur als einen äusserst schmalen, röthlichgrauen Streifen kaum bemerkt, schiebt sie sich am rhachitischen Knochen (Fig. 161) als ein breites, durchscheinend graues und sehr weiches Polster *b* zwischen den Knorpel *a* einerseits und die fertige Knochenstructur *d* andrerseits ein.

Fig. 160. Von der Wucherungsschicht eines rhachitischen Epiphysenknorpels. *a*. Einige Zellencolumnen, wie sie aus der Wucherung je einer Knorpelzelle hervorgehen. *b*. Directe Verknöcherung des Knorpels. Siehe pag. 192. $^1/_{500}$.

§ 614. Was hier am Knorpel geschieht, das wiederholt sich in völlig analoger Weise am Periost. Da ich in den §§ 72 und 18 die Knochenbildung aus

Membranen mehrfach besprochen habe, so darf ich die histologischen Einzelheiten des Processes als bekannt voraussetzen. Das junge, gefässreiche Keimgewebe, welches vom Periost an seiner dem Knochen zugewendeten Oberfläche producirt wird, stellt unter normalen Verhältnissen nur ein dünnes Stratum dar, welches sich dem unbewaffneten Auge kaum bemerklich macht. Die Schnelligkeit, mit welcher es, kaum entstanden, in Knochen umgewandelt wird, lässt eine stärkere Anhäufung nicht zu Stande kommen. Anders ist es bei der Rhachitis. Unter dem Einflusse dieses Krankheitsprocesses häuft sich jene Uebergangssubstanz in oft sehr mächtigen, linienhohen Schichten an. Aeltere Autoren sprechen von einem hämorrhagischen Exsudat zwischen Beinhaut und Knochen und vergleichen die Ablagerung ihrer Farbe wegen mit der Pulpa der Milz. Genauer betrachtet findet sich indessen hier nirgends ein Extravasat, allein der grosse Reichthum an dünnwandigen und weiten Capillargefässen verursacht die prononcirte Färbung des jungen Bindegewebes (Fig. 161, *g*). Die Ablagerung zieht sich in der Regel in Form von breiten, flachen, beetartigen Erhebungen über die Oberfläche der Knochen hin. An den Deckknochen des Schädels pflegen dieselben scharf umschrieben zu sein, was an den Extremitäten nicht in dem Maasse der Fall ist.

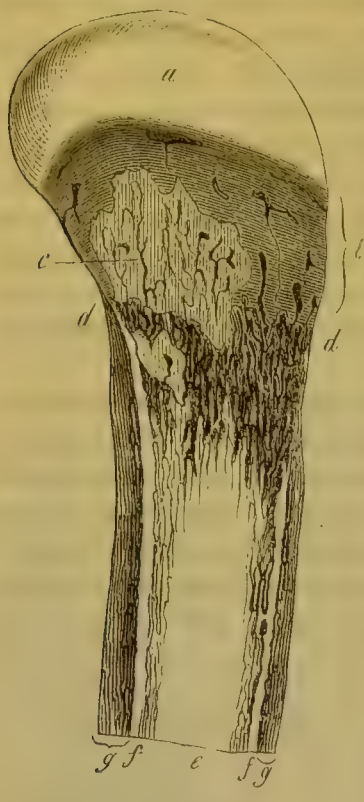

Fig. 161. Durchschnitt durch die obere Hälfte eines rhachitischen Humerus. Mässig vergrössert. *a*. Hyaliner Epiphysenknorpel. *b*. Wucherungsschicht desselben mit Markräumen durchsetzt, bei *c* ein grosses Stück direct ossificirten Knorpels (s. Fig. 162). *d*. Die Knochengrenze. *e*. Die Markhöhle. *f*. Die compacte Substanz. *g*. Wucherungsschicht des Periostes.

§ 615. Fragen wir nun, wie verhält sich gegenüber diesen luxuriösen Leistungen des Knorpels und des Periostes der Knochen selbst, macht er so zu sagen Gebrauch von der sich darbietenden Gelegenheit zu schnellerem Wachsthum und wächst selbst schneller oder nicht? Dass er dies im Allgemeinen nicht thut, wird schon durch die Thatsache der »Anhäufung der Uebergangsgewebe« bewiesen. Aber man könnte angesichts der eigenthümlichen histologischen Erscheinungen, welche in eben jenen angehäuften Uebergangsgeweben vor sich gehen, wenigstens die Vorstellung bekommen, als sei sich die Natur ihrer Pflichten gegen den Knochen wohl bewusst, als versuche sie wenigstens mit ihrem ossificatorischen Vermögen die schwierige Aufgabe zu lösen, und wenn sie auch mit ihrem beschränkten Vorrath an Kalksalzen, Gefäss- und Markraumbildung nicht im Stande ist, einen wirklich soliden Knochen zu leisten, so vertheile sie dieselben doch nach bestem Wissen über die ganze Wucherungszone, als wolle sie uns daran erinnern, wie weit eigentlich schon der Knochen reichen müsste, wenn Alles mit rechten Dingen zugegangen wäre.

§ 616. Lassen wir die Teleologie bei Seite, so bleibt die Thatsache stehen, dass wirklich der Verknöcherungsprocess innerhalb der Wucherungsschichten nicht ganz vermisst wird, sondern dass er in seinen einzelnen anatomischen Momenten wenigstens angedeutet ist. Bleiben wir zunächst beim Knorpel stehen, so ist da in erster Linie das Vorkommen von wohlentwickelten Markräumen innerhalb der Schicht *b* (Fig. 161) zu registriren. Wir wissen, welche wichtige Rolle die Markraumbildung bei der Ossification aus Knorpel spielt. Jene rundlichen Gruppen gewucherter Knorpelzellen verwandeln sich durch eine weitere und, wie es scheint, sehr plötzlich eintretende Theilung je in einen gleichgrossen Heerd von sehr viel kleineren aber sehr viel zahlreicheren Zellen (Markzellen); durch partielle Einschmelzung der Grundsubstanz tritt dieser Heerd mit den unmittelbar anstossenden Markräumen des fertigen Knochens in Verbindung; fast gleichzeitig erfolgt die Bildung einer Capillarschlinge für das annectirte Gebiet und ein neuer Markraum mit allen seinen Attributen ist vollendet. Um die Anschaulichkeit dieses in seiner Art einzig dastehenden Umwandlungsprocesses zu erhöhen, kann ich es mir nicht versagen, denselben auch als ein Hineinwachsen des Knochenmarkes in den Knorpel zu definiren. Das Markgewebe gleicht dem Granulationsgewebe auf ein Haar. Wie also von der Oberfläche einer heilenden Wunde die Granulationen aufschiessen, so erheben sich hier von der Oberfläche des Knochens aus den offenstehenden Markräumen gefässhaltige Wucherungen des Markgewebes, welche mit ihren kolbigen Enden in das Knorpelgewebe hineinragen. Wären wir nicht gewohnt, in diesem Falle mehr die Entstehung der Räume für das junge Gewebe, so zu sagen das negative Bild der ganzen Erscheinung im Auge zu behalten, so könnten wir die Markräume ebensogut Markpapillen nennen und würden mit dieser neuen Vorstellung vielleicht glücklicher in der Deutung einzelner Erscheinungen sein.

Bei dem normalen Knochenwachsthum geschieht die Ausbildung von Markräumen und das Vorrücken des Knochenmarkes in den Knorpel gleichzeitig und gleichmässig auf der ganzen Verknöcherungsgrenze. Zwischen den benachbarten Markräumen wird der Knorpel vollkommen aufgelöst, die Capillarschlingen anastomosiren und an den Grenzen der Ernährungsterritorien (§ 48) beginnt die Entwicklung der ersten Knochenbälkchen, Sclerose der Grundsubstanz, Umwandlung der Markzellen in Knochenkörperchen, Verkalkung etc. Ein einziger Blick auf Fig. 161 zeigt uns, dass von einem derartigen gleichmässigen Vorrücken der Markraumbildung bei der Rhachitis nicht die Rede ist. Wir sehen vielmehr, dass während das Gros der Markräume in Reihe und Glied verharrt (bei *d*), einzelne derselben ihre Fortsetzungen bis weit in den gewucherten Knorpel hineinerstreckt haben, ja bis zur Grenze des nicht gewucherten Knorpels (*a*) vorgedrungen sind. Untersuchen wir die Sache an einem wagerecht durch den Knorpel (etwa bei *b*) geführten Schnitte (Fig. 16), so bemerken wir, dass diese sporadischen Markräume dessen ungeachtet nicht regellos vertheilt sind, sondern dass vielmehr jeder Markraum den Mittelpunct eines grösseren Knorpelterritoriums bildet, welches hinsichtlich seiner Ernährung auf ihn angewiesen ist. Somit scheint es uns nicht unwahrscheinlich und ist es ja auch mit den allgemeinen Gesetzen der Ernährung und Gefässbildung im Einklang, dass diese ganze vorläufige Markraumbildung

die Bedeutung einer Vascularisation, einer Ernährungseinrichtung für den gewucherten wie für den nicht gewucherten Theil des Knorpels hat, welcher letztere insbesondere durch die Zwischenlagerung einer so mächtigen Schicht jungen gefässlosen Gewebes unverhältnissmässig weit von seinem Nahrungsboden abgehoben ist.

Neben der Markraumbildung erinnert eine Anzahl verkalkter Stellen innerhalb des gewucherten Knorpels an die Vorgänge der normalen Verknöcherung. Bei letzterer zeigt sich die Verkalkung einerseits als eine provisorische Incrustation des Knorpels an der Knochengrenze, andrerseits als eine definitive Imprägnation der Grundsubstanz des bleibenden Knochens. In Beziehung auf die provisorische Knorpelverkalkung und die eigenthümliche Störung, welche dieselbe bei der Rhachitis erfährt, darf ich lediglich auf den § 48 verweisen, wo ich den Fall benutzt habe, um daran die Principien der Verkalkung überhaupt zu demonstriren. Weitaus die meisten von den rauhen, weissen, unter dem Messer knirschenden Einsprengungen, welche der rhachitisch gewucherte Knorpel enthält, sind provisorisch verkalkter Knorpel. Daneben kommt aber auch eine definitive Deposition von Kalksalzen und zwar im Sinne der normalen Knochenbildung vor. *Kölliker* war der Erste, welcher am rhachitischen Knorpel den directen Uebergang vom Knorpel zum Knochen beobachtet hat (§ 49, pag. 41). Die beistehende Abbildung (Fig. 162) ist dazu bestimmt, dem Leser eine Vorstellung von diesem höchst merkwürdigen Knorpelknochen zu geben. Wie man sieht, besteht derselbe aus Markräumen *b*, *b*, welche durch breite Brücken eines Gewebes getrennt sind, das nach der sternförmigen Gestalt seiner Zellen und nach der vollendeten Kalkimprägnation der Grundsubstanz inclusive Zellenkapseln nicht mehr als verkalkter Knorpel, sondern als Knochengewebe anzusehen ist. Freilich können wir nicht daran zweifeln, dass ausser der Imprägnation mit Kalksalzen nur noch eine sehr mässige Lageveränderung der einzelnen Zellen dazu geführt hat, die gewucherten Knorpel zu der in Rede stehenden Textur umzuformen. Bei *a*, *a* geht die letztere ununterbrochen in die oben erwähnten Knorpelzellencolumnen über, und die Persistenz einer besonderen Zone für die Kapsel der Zelle trotz der Verkalkung wäre für den normalen Knochen etwas Unerhörtes. Aber auf der andern Seite beweist das Verhalten, welches die Natur selbst dem Knorpelknochen gegenüber einhält, dass sie denselben als Aequivalent des ächten Knochens angesehen wissen will. Denn wie die

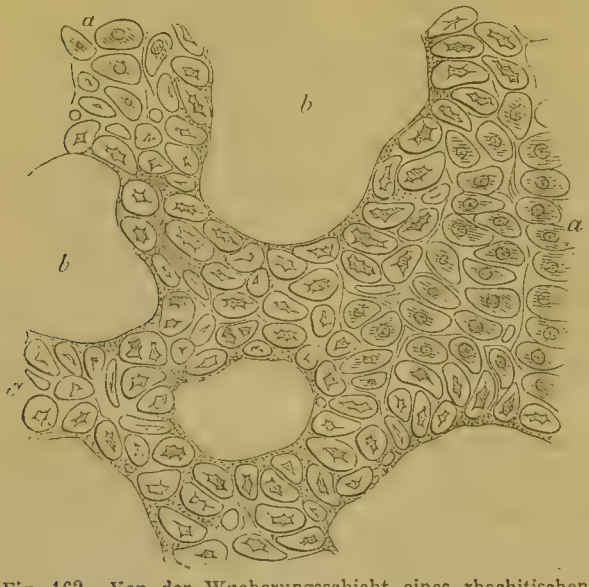

Fig. 162. Von der Wucherungsschicht eines rhachitischen Epiphysenknorpels (Fig. 161, *c*). *a*. Unverknöcherte Zellencolumnen. *b*. Markräume direct ossificirten Knorpelgewebes. $^1/_{500}$.

Abbildung Fig. 161 darthut, wird beim allmähligen Vorrücken der Verknöcherungslinie *d, d* der Knorpelknochen ganz einfach in das System des ächten Knochens eingereiht und aufgenommen. Die homogene, kalkige Beschaffenheit und der grosse Reichthum an Markräumen machen uns die scharfumschriebene Portion *c* des gewucherten Knorpels als Knorpelknochen kenntlich. Dieser Portion ist auch unser Schnitt Fig. 162 entnommen. Blicken wir aber auf die nächstanstossende Region der bis dahin fertigen Diaphyse, so bemerken wir ein kleineres, ganz ebenso beschaffenes Stück, welches ausser Continuität mit jenem und bereits ganz von regulären Markräumen umwachsen ist. *Virchow* hat die Vermuthung ausgesprochen, dass derartig stehengebliebene Stückchen von Knorpelknochen in späteren Lebensjahren wohl eine Prädisposition zu enchondromatöser Entartung bedingen könnten.

§ 617. Sehr viel einfacher gestaltet sich die »unvollkommene Verknöcherung des Uebergangsgewebes« auf Seiten des Periostes. Alle Complicationen, welche die Gefässlosigkeit des Knorpels mit sich bringt, die Markraumbildung, die provisorische Verkalkung etc. kommen in Wegfall, es fragt sich eben nur: wieviel von ächtem Knochengewebe in der § 48 geschilderten Weise aus dem jungen gefässreichen Bindegewebe erzeugt wird. Dieses Quantum, welches dem normalen Quantum wohl entsprechen dürfte, ist in der Rhachitis über einen sehr viel grösseren Raum vertheilt, als unter normalen Verhältnissen, die einzelnen Knochenbälkchen fallen daher sehr dünn aus und das Gesammtresultat ist die Umwandlung des § 514 geschilderten subperiostalen »Exsudates«, in ein äusserst lockeres, gefässreiches Osteophyt, welches in ungebührlicher Dicke dem Knochen aufliegt und zugleich ungebührlich lange im Zustande des Osteophyts verharrt, während die Anbildung compacter Knochensubstanz einstweilen gänzlich sistirt wird.

§ 618. Hiermit haben wir den rhachitischen Process überall bis zur Acme der Störungen begleitet. Fragen wir uns nun, in welcher Art die letzteren geeignet sind, die verschiedenen Deformitäten des rhachitischen Skelettes herbeizuführen? In dieser Beziehung kommt zunächst der Umstand in Betracht, dass die breiten Schichten gewucherten Knorpelgewebes, welche sich zwischen Epiphysen und Diaphysen der langen Knochen einschieben, den mechanischen Einwirkungen, welchen das Skelett an allen Stellen ausgesetzt ist, nachgeben, nach den Seiten hin ausquellen und rundliche, den Knochen rings umgreifende Wülste bilden.

Der Name »Zwiewuchs«, welchen die Rhachitis in einigen Gegenden Deutschlands führt, rührt davon her, dass man die beiderseitigen Anschwellungen der zu einem Gelenke gehörigen Epiphysenknorpel für zwei unmittelbar nebeneinanderliegende Gelenke (Articuli duplicati) taxirte. Als »rhachitischer Rosenkranz« wird die Anschwellung sämmtlicher Rippenknorpel an ihrer Berührungsstelle mit dem Knochen bezeichnet. Natürlich sind auch Verschiebungen des Knochens gegen den Knorpel nicht ausgeschlossen. Die allbekannte Hühnerbrust (Pectus gallinaceum) entsteht dadurch, dass sämmtliche Sternalextremitäten der knöchernen Rippenkörper durch die Athembewegungen nach innen gezogen werden, während das

Sternum nebst den Rippenknorpeln aus der Ebene des Brustkorbs herausgedrängt wird. Dazu ist eine beinahe rechtwinklige Knickung der Rippenknorpel nöthig, welche nur durch die grosse innere Verschiebbarkeit des gewucherten Knorpels möglich wird. Für den Arzt noch wichtiger sind die Formfehler des Beckens, welche durch eine zu grosse Beweglichkeit in den Knorpeln der Synchondroses sacroiliacae verursacht werden. Da nämlich das Kreuzbein unter der ganzen Last des Rumpfes, Kopfes und der oberen Extremitäten naturgemäss nach abwärts drängt und in dieser Bewegung durch die nachgiebigen Synchondroses sacroiliacae nicht genügend gehemmt wird, so tritt das Promontorium mehr oder weniger tief in den Beckeneingang herab und verengt denselben von oben und hinten her dergestalt, dass bei der nachträglichen Fixirung des abnormen Zustandes eine nierenförmige Configuration desselben herauskommt.

Für die mannigfaltigen Verkrümmungen und Infractionen, welche die Knochen der Extremitäten erfahren, ist hauptsächlich die Störung des Periostwachsthums verantwortlich zu machen. Man könnte zwar fragen, ob denn die Auflagerung einer Neubildung auf die Oberfläche des Knochens nicht vielmehr dazu beitragen müsste, dem Knochen eine grössere Festigkeit zu geben? Dies ist an sich unbestreitbar; wir müssen aber bedenken, dass das Dickenwachsthum der Knochen, die fortwährende Anbildung von compacter Substanz an der Peripherie stets und überall begleitet ist von einer Resorption der compacten Substanz an deren innerem der Markhöhle zugewendetem Umfange, einer Resorption, welche mit jener Apposition gleichen Schritt hält und welche auch während des rhachitischen Processes nicht stille steht. Wenn nun, wie wir sahen, eben diese Rhachitis die peripherische Apposition compacter Substanz unterbricht, so ist die nothwendige Folge eine Dickenabnahme der Knochenrinde, welche selbst durch die dicksten Osteophytschichten in ihren Folgen nicht paralysirt werden kann. Die Knochen biegen sich daher, oder, was ebenfalls sehr häufig ist, sie brechen, ähnlich einer geknickten Papierrolle, auf der einen Seite ein, während sich die andere Seite über die Bruchstelle hinwegspannt und das Mark in der Mitte zerquetscht wird (Infractio). Am typischsten ist in dieser Beziehung das Verhalten der Unter- und Oberschenkel, welche sich unter der Last des Körpers stets nach aussen krümmen, während zugleich die Tibia auf ihrer unteren Epiphyse nach innen ausweicht (Säbelbeine, genu varum).

§ 619. Eine besondere Betrachtung verdienen die Wirkungen des Rhachitismus auf das Wachsthum des Hinterhauptbeines. Das Hinterhauptbein ist mehr als alle anderen Deckknochen des Schädels mechanischen Einwirkungen ausgesetzt. Der Druck des von innen auflagernden Gehirnes trifft gerade im Hinterhaupt zusammen mit dem Gegendruck irgend einer den Kopf des Kranken stützenden Unterlage, eines Kissens oder dergleichen. Kommt es nun zu einer üppigeren Wucherung von Seiten des Periostes, so wird das junge wenig widerstandsfähige Gewebe, noch ehe es zur Verknöcherung schreiten kann, unter jenem doppelseitigen Drucke atrophisch zu Grunde gehen müssen; eine Verdickung des Os occipitis durch Apposition Seitens des Periosts kommt daher nicht zu Stande, während auf der anderen Seite die mit dem Gehirnwachsthum verbundene Resorption der Tabula

vitrea die gewöhnlichen Fortschritte macht. Die Folge ist, dass die Schuppe des Hinterhauptbeines hie und da dünne Stellen, endlich geradezu Löcher bekommt, welche nur durch die dura mater und das Periost verschlossen werden (weicher Hinterkopf, Craniotabes).

§ 620. Wie hochgradig im einzelnen Falle die geschilderten Veränderungen des Skelettes ausfallen, hängt theils von der Intensität, theils von der Dauer des rhachitischen Processes ab. Erlischt derselbe, so ossificiren nachträglich die im Uebermaass gebildeten Schichten und es entsteht an ihrer Statt ein äusserst dichtes, hartes und schweres Knochengewebe. Die vorhandenen Krümmungen und Anschwellungen werden dabei fixirt und erhalten sich um so länger, als die Knochen nach dem Ablauf der Rhachitis in ihrem Wachsthume stehen zu bleiben pflegen. Es ist, als ob das Material und die Fähigkeit für die reguläre Knochenbildung im Sturme der Krankheit erschöpft worden wären. Das Individuum bleibt klein, wenigstens unter dem normalen Mittel, und die zurückbleibenden Deformitäten der Extremitäten, des Brustkorbes und des Beckenringes werden ihm noch fort und fort eine Quelle für mancherlei Leiden und Unbequemlichkeiten.

2. Entzündung.

a. *Allgemeines.*

§ 621. Wenn man das ganze Gebiet von Störungen übersieht, welches durch die Bezeichnung »Entzündungen am Knochensystem« umschrieben ist, so wird man ebensowohl geneigt sein, die grosse Mannigfaltigkeit der Krankheitsprocesse im Sinne des Klinikers, als die grosse Eintönigkeit derselben im Sinne des pathologischen Anatomen zu bewundern. Die Mehrzahl aller Knochenentzündungen verläuft in der Weise eines einseitigen, acuten Wachsthums, die auffallendsten Entstellungen der äusseren Umrisse, die durchgreifendsten Veränderungen in der Qualität des Knochens werden mit denselben anatomischen Mitteln erzeugt, welche bei der physiologischen Vergrösserung wirksam sind, nämlich mit Knochenbildung unter Periost und Knorpel, mit Markhöhlenbildung und -vergrösserung im Innern des Knochens. Eine dahin zielende Bemerkung habe ich bereits § 609 gemacht. Hier ist der Ort, die Tragweite derselben zu prüfen. Die einzige, allerdings sehr wichtige und folgenschwere Abweichung vom physiologischen Typus ist die Erzeugung von Eiter. Kommt Eiterung in's Spiel, so wird der ganze Verlauf der entzündlichen Störung ein ungleich complicirterer, die Heilung kann nur auf Umwegen zu Stande kommen, welche wegen der besonderen Beschaffenheit des Terrains, ich meine der Knochenstructur, viel weniger sicher zum Ziele führen als die secunda intentio der Weichtheile.

§ 622. Betrachten wir zunächst den histologischen Apparat der nicht-citrigen Entzündungen, so stossen wir da in erster Linie auf eine knochenbildende Periostitis (P. ossificans). Die Entzündung des Periosts äussert sich in einer erhöhten Bethätigung seiner physiologischen Function. Nach dem bekannten

Schema des normalen Periostwachsthums (§ 18, 72) wird eine Knochenlage nach der anderen aufgeschichtet, wir erhalten entzündliche Hyperostosen, Periostosen und Exostosen (siehe § 71). Hie und da erhält sich ein unter normalen Verhältnissen transitorisches Entwicklungsstadium ungebührlich lange: so werden wir bei der Heilung von Knochenbrüchen einer oft recht beträchtlichen Anhäufung des Osteoidknorpels unter den Namen Callus begegnen; auch lässt die gehörige Umwandlung des spongiösen Osteophyts in compacte Substanz gelegentlich sehr lange auf sich warten (Spina ventosa), doch geht im Uebrigen Alles seinen gewohnten Gang, soweit der Knochen selbst in Frage kommt. Etwas anderes ist es mit den Umgebungen des Knochens. *Virchow*'s sorgfältige Studien haben die Thatsache festgestellt, dass sich im Anschluss an recht prononcirte Fälle von ossificirender Periostitis auch ausserhalb des Periostes Knochen bilden kann (Parostosis). Wie durch eine locale Contagion setzt sich Neigung und die Fähigkeit »Knochen zu bilden« auf das Bindegewebe fort, welches in continuirlichem Zusammenhange mit dem Periost steht, auf das intermusculäre Bindegewebe, auf die Scheiden der Nerven und Gefässe.

Man könnte den Einwand machen, dass es sich um weit vorgeschobene, aber noch immer vom Periost bekleidete Exostosen handle, allein obwohl das Periost in solchen Fällen ununterbrochen in den parostotischen Knochen übergeht, so kann man doch durch sorgfältiges Verfolgen seiner Contouren vom Gesunden her zu der sichern Ueberzeugung gelangen, dass der parostotische Knochen wirklich jenseit der letzten Lamelle des Periostes gelegen ist.

Ich kann nicht aus eigenen Anschauungen sagen, auf welche Weise das parostale Bindegewebe Knochen bildet, doch liegt die Vermuthung nahe, dass sich hierbei genau dieselben Erscheinungen wiederholen werden, wie sie vom Periostwachsthum her bekannt sind.

§ 623. Der zweite Faktor nichteitriger Knochenentzündungen ist die sclerosirende Ostitis (O. ossifica), eine Ausschreitung jener ossificatorischen Vorgänge, welche das Längenwachsthum der Röhrenknochen bedingen, zugleich aber die Markhöhle derselben gegen die knorpligen Epiphysen, resp. gegen die Gelenkknorpel zu abschliessen.

Wir wissen, dass unter normalen Verhältnissen an dieser Stelle nur ein engmaschiges, spongiöses Gewebe gebildet wird; die sclerosirende Ostitis liefert eine compacte Substanz, welche sich sogar nicht selten durch sehr enge *Havers*'sche Canälchen auszeichnet, mithin eine sehr dichte, elfenbeinartige Beschaffenheit darbietet (Eburneatio ossium). Der histologische Process ist lediglich eine weitere Fortsetzung der Absetzung neuer Knochenlamellen an der innern Oberfläche der Markräume; durch diese wird die allmählige Verkleinerung der letzteren bis auf das Lumen des Capillargefässes bewirkt.

§ 624. Der dritte sehr wichtige Faktor ist die rarefeirende Ostitis (O. carnosa oder fungosa); ein Process, welcher gerade die entgegengesetzte Wirkung der beiden vorhergehenden hat und welcher daher seine Analogie in jener centrifugalen Erweiterung der Markhöhle findet, welche dem periostalen sowohl

als dem epiphysären Knochenwachsthum auf Schritt und Tritt folgt und dadurch die Dicke der compacten Knochenrinde und der spongiösen Epiphysen auf einem bestimmten den Grössen- und Altersverhältnissen des Individuums entsprechenden Maasse constant erhält. Entzündliche Reize können diesen Vorgang einseitig beschleunigen, die compacte Substanz zerstören und den Knochen in grösserer oder geringerer Ausdehnung weich, zerbrechlich, fleischähnlich machen.

§ 625. Was den histologischen Vorgang anlangt, so ist die physiologische Rarefaction zwar im Allgemeinen das Vorbild der pathologischen, doch sind kleine Besonderheiten nicht zu übersehen, welche sowohl auf Seiten des einschmelzenden Knochengewebes als auf Seiten des sich vergrössernden Markes vorkommen und ihren Erklärungsgrund wesentlich in der grösseren Rapidität des pathologischen Processes finden. Dahin gehören: 1) gewisse eigenthümliche Formveränderungen, welche das Knochengewebe unmittelbar vor seiner Resorption darbietet. Während unter normalen Verhältnissen der Resorptionsrand des schwindenden Knochengewebes, z. B. die Contour eines Markraumes, eine glatt fortlaufende Linie bildet, treten bei der rareficirenden Ostitis die sogenannten Lacunen *Howship's* auf, d. h. der Resorptionsrand wird durch eine Anzahl flacher Bogen oder tieferer halbkreisförmiger Ausschnitte zusammengesetzt, welche nach aussen concav sind, mithin den zwischen je zwei von ihnen liegenden Theil des Knochenrandes als ausspringenden Winkel hervortreten lassen (s. Fig. 163). Ein etwas selteneres Vorkommniss ist die vorgängige Canaliculisation des Knochengewebes, welche zuerst *Volkmann*, und zwar als »Vascularisation«, beschrieben hat. Fig. 164 ist eine Wiederholung der von *Volkmann* gegebenen Abbildung. Wie man sieht, ist hier ein Knochenbälkchen quer durchbrochen von einem Canälchen, welches auf der einen Seite mit einem etwas breiteren Lumen beginnt, in der Mitte seines Verlaufs aber sich in zwei Hauptarme theilt, während eine grössere Anzahl von kleinen Nebenarmen ein reiches anastomotisches Netz zwischen den beiden Hauptarmen ausspannt. Sämmtliche Canaliculi sind mit zackigen Contouren versehen, die an gewissen Stellen zu deutlich den bekannten Contouren der Knochenkörperchen entsprechen, als dass man über die Entstehung der Canälchen

Fig. 163. Caries fungosa. Ein Knochenfragment mit *Howship*'schen Lacunen und fettig infiltrirten Knochenkörperchen. $^1/_{300}$.

aus anastomosirenden Knochenkörperchen auch nur den mindesten Zweifel hegen könnte. Zum Ueberfluss spricht auch die Distanz und Anordnung der benachbarten, nicht veränderten Knochenkörperchen dafür, dass gerade in der Richtung, welche jetzt das Canälchen einhält, eine Reihe von Knochenkörperchen in Wegfall gekommen ist. Die Frage ist nur, ob wir es wirklich mit Capillargefässen zu thun haben, wie *Volkmann* will. Ich bezweifle das, weil es mir nicht geglückt ist, weder die Canälchen von den Blutgefässen aus zu füllen, noch die Attribute eines Capillarrohres, eine kernhaltige Membran, im Innern der Canälchen aufzufinden. Nach den Lichtbrechungsverhältnissen zu schliessen, ist der Inhalt dieser Röhren kein anderer als der Inhalt der Knochenlacunen; ich kann daher in denselben nur eine höhere Entfaltung der in dem System der anastomosirenden Knochenlacunen zur Anwendung gelangten Ernährungseinrichtung erblicken.

Fig. 161. Rareficirende Ostitis. Canaliculisation des Knochengewebes. Nach *R. Volkmann*. 1/500. Siehe den Text.

Beides, die *Howship*'schen Lacunen sowohl, als die Canaliculisation der Knochensubstanz, sind eine Folge der gesteigerten Zufuhr flüssigen Ernährungsmaterials zum Knochen. Wir dürfen und müssen uns vorstellen, dass die normale Ernährung des Knochengewebes an einen Flüssigkeitstransport geknüpft ist, welcher von Knochenkörperchen zu Knochenkörperchen geht. Wächst das Quantum der in der Zeiteinheit der Knochengewebe passirenden Flüssigkeit, so erweitern sich die in Anspruch genommenen Knochenkörper und ihre anastomotischen Verbindungen, und ich habe Grund zu glauben, dass diese Erweiterung auf einer directen Auflösung der Intercellularsubstanz in der durchpassirenden Flüssigkeitsmenge selbst beruht (s. § 638, Canaliculisation des Knorpels). Die Auflösung und Erweiterung erfolgt natürlicherweise in den Richtungen der stärksten Strömung früher, als in allen übrigen; und damit mag es denn wohl zusammenhängen, dass einerseits am Resorptionsrande selbst die Verflüssigung verschieden schnell vorrückt, dass sich mithin an einem Puncte eine Bucht bildet, während daneben ein Zacken stehen bleibt (*Howship*'s Lacune), andrerseits aber die Brücken zwischen benachbarten Markcanälchen auf geradestem und kürzestem Wege durchbrochen werden, welcher natürlich quer durch die Schichten der Lamellen hindurchgeht (Canaliculi). Ich halte es, ehe weitere Untersuchungen bestimmtere Anhaltspuncte gewähren, für rathsam, bei dieser allgemeinen Auffassung der Sache

stehen zu bleiben, und stimme daher weder *Billroth* bei, welcher die Entstehung der *Howship*'schen Lacunen von andrängenden Granulationskuppen und Blutgefässschlingen ableitet, noch gebe ich Denen Recht, welche die Lacunen ein für allemal als vergrösserte Knochenkörperchenhöhlen ansehen möchten. Beides kann unter Umständen der Fall sein, aber während ich im ersteren Falle vielleicht die reichlichere Absonderung von Ernährungsflüssigkeit gerade auf den Spitzen der Granulationen, an den Umbeugestellen der Capillargefässe in Anspruch nehme, betrachte ich im andern Falle die Höhle des Knochenkörperchens als ein präformirtes Reservoir derselben Flüssigkeit und beziehe darauf die beschleunigte Auflösung der nächstgelegenen Grundsubstanz. Eine *Howship*'sche Lacune kann mit Zellen gefüllt sein, sie kann eine Riesenzelle enthalten und es ist meine feste Ueberzeugung, dass diese Elemente aus einer präexistirenden Knochenzelle hervorgegangen sind, aber auch diese Veränderungen könnten nicht ohne ein reichlicheres Zuströmen von Ernährungsflüssigkeit gedacht werden, kurz wir kommen in allen Fällen auf diese letztere Prämisse zurück und sind nicht überrascht, wenn wir einmal (bei der Osteomalacie) die *Howship*'schen Lacunen an jener Grenzlinie des normalen und des bereits entkalkten Knochengewebes antreffen, oder wenn wir sehen, dass auch der todte Elfenbeinstift, welcher zur Heilung der Pseudarthrose in den Knochen getrieben wurde, den gleichen Modus der Einschmelzung darbietet, weil wir überall das ungleich schnelle Vorrücken einer entweder nur die Kalksalze oder einer die Kalksalze und den Knochenknorpel lösenden Flüssigkeit als die Ursache der Erscheinung ansprechen können.

§ 626. Eine zweite Reihe von Besonderheiten, welche die pathologische von der physiologischen Rarefaction unterscheiden, ergiebt sich aus dem Verhalten des Markes.

Nach einer sehr verbreiteten Auffassung *Virchow*'s ist der Zustand des (nicht eitrig) entzündeten Markes identisch mit demjenigen des foetalen oder rothen Knochenmarkes; damit wäre die denkbar grösste Annäherung des pathologischen Befundes an das physiologische Vorbild gegeben, denn wir wissen, dass gerade jene Species von Knochenmark es ist, welche bei der physiologischen Vergrösserung der Markhöhle zunächst entsteht, um später vielleicht in Fettmark überzugehen. Die histologische Beschaffenheit an sich ist ebenfalls ganz dazu angethan, den Vergleich zu unterstützen. Hier wie dort finden wir ein kleinzelliges Granulationsgewebe, welches von Capillargefässen reichlich durchzogen ist. Aber trotz alledem scheint es mir nothwendig, den entzündlichen Charakter der ganzen Metamorphose mehr in den Vordergrund zu stellen. Die rareficirende Ostitis beginnt und verläuft von Anfang bis zu Ende mit einer sehr erheblichen activen Hyperämie des Knochenmarkes. Zu dieser gesellt sich eine Neubildung seitens des Markparenchyms, welche zu einer directen Volumszunahme und zwar auf Kosten der compacten Substanz führt. Die Zellen des Fettmarkes lassen ihr Fett fahren; sie theilen sich wiederholt und man kann gerade hier den inneren durchaus heterologen Zuwachs des Markes mit Händen greifen.

Aber auch der äussere Zuwachs, das Vordringen des Markcylinders gegen das Knochengewebe muss mehr von der positiven als von der negativen Seite

betrachtet werden. Die Oberfläche des Markcylinders ist mit fungösen Granulationen besetzt, welche sich nach allen Seiten hin vorschieben, den Knochen durchwachsen, den Knorpel aufheben und ebenfalls durchwachsen, um schliesslich, an die Oberfläche gelangt, sich als pilzförmige Wucherungen auszubreiten. Dieses selbständige, maasslose Auswachsen des Markes tritt in einen gewissen Gegensatz zu der bescheidenen Rolle des Lückenbüssers, zu welchem das Mark bei der physiologischen Rarefaction verurtheilt ist und verdient speciell als »entzündliche« Erscheinung charakterisirt zu werden.

§ 627. Eitrige Entzündungsformen werden theils an denselben Puncten wie die nicht eitrigen, theils an jenen freien Flächen beobachtet, welche die Gelenkhöhlen umschliessen. An Periost und Mark stellt die Eiterung eine allzuüppige Production der jungen Zellenformen dar, welche hier die innere osteoplastische Schicht des Periosts, dort das Gewebe der Markgranulationen bilden. Die Folge ist in beiden Fällen eine Verflüssigung der gedachten Gewebe und eine mehr oder minder reichliche Anhäufung des Eiters. Die Eiterproduction an den Oberflächen der Gelenkhöhle ist unter wesentlich anderen Gesichtspuncten zu beurtheilen. Die Gelenkhöhle ist ein Binnen- oder Bewegungsraum im Bindegewebe (§ 253) und steht als solcher den serösen Säcken nahe, andrerseits erinnert der Bau der Synovialmembran wegen ihres dicken Bindegewebsstratums und doppeltschichtigen Epithels an das Verhalten der Schleimhäute. Die pathologischen, insbesondere die entzündlichen Veränderungen spiegeln diese Zwitterstellung insofern ab, als wir an den Synovialmembranen einerseits sero-fibrinöse Ausschwitzungen, wie an serösen Häuten, andrerseits eitrig-katarrhalische Absonderungen, wie an Schleimhäuten, beobachten. Die serösen und sero-fibrinösen Transsudationen (Hydrarthrus), sowie die rein fibrinösen Ausschwitzungen (Arthromeningitis cruposa) bieten keinerlei histologisches Interesse dar. Die eitrige Entzündung der Synovialhaut (Arthromeningitis purulenta) ist nach der Auffassung von *R. Volkmann*, welcher ich mich anschliesse, in ihren ersten Stadien wenigstens ein acuter eitriger Katarrh, eine Blennorrhoë des Gelenkes. Nachdem die normalen Epithelzellen abgestossen, producirt das Bindegewebsstratum, ohne dass die Continuität der Oberfläche gestört würde, massenhafte Eiterkörperchen, welche den ursprünglich klaren Gelenkhöhleninhalt trüben und je länger je mehr in einen dicklichen, fadenziehenden, weil mit Synovia gemischten Eiter umwandeln. Im weiteren Verlaufe tritt namentlich dadurch eine Wendung zum Schlimmeren ein, dass die Gelenkknorpel durch den stagnirenden und dadurch in eine Art von Zersetzung übergehenden Eiter gereizt und zu einer oberflächlichen Verschwärung veranlasst werden, welche den Knorpel schichtweise zerstören und nach diesem auf den Knochen selbst übergehen kann. Der Knorpel zerfällt bei dieser Gelegenheit durch einen Process, welcher mit einer Zellentheilung beginnt und mit einer gänzlichen Auflösung der Zellen wie der Intercellularsubstanz endigt. Macht man einen senkrechten Durchschnitt durch den Knorpel, so gewahrt man die ersten Kern- und Zellentheilungen etwa in der zehnten bis zwölften Zellenschicht von oben gerechnet. Dieselben gehen anfangs den Weg der einfachen Knorpelhyperplasie, man sieht Gruppen von 4 — 10 Zellen, welche noch deutlich den Charakter von Knorpelzellen tragen, in

einer gemeinschaftlichen Kapsel. Weiter gegen die Oberfläche zu tritt unter sehr beträchtlicher Erweiterung der Knorpelhöhle und allmähligem Undeutlichwerden der Kapsel das gewöhnliche Eiterkörperchen an die Stelle der Knorpelzellen. Die Grundsubstanz ist mittlerweile feinkörnig, trübe geworden, gegen die Oberfläche zu schwindet sie immer mehr ein und zerfliesst schliesslich im Inhalt der Gelenkhöhle. Mit dieser gänzlichen Verflüssigung der Grundsubstanz ist gleichzeitig die Eröffnung der oberflächlichsten Knorpelhöhlen gegeben. Die Eiterkörperchen, welche sich meist durch regressive Metamorphosen in einen fettigen oder fettigkörnigen Detritus verwandelt haben, mischen sich dem Eiter in der Gelenkhöhle bei; eine halbkreisförmige Exesion des freien Randes bleibt noch eine Zeitlang zurück, mit ihr aber schwindet auch die letzte Spur der Knorpelstructur.

Wir haben keinen Grund, dieser Art von Zerstörung den Namen einer ächten Verschwärung vorzuenthalten. Die von manchen Autoren bevorzugten Bezeichnungen »Knorpelerweichung« oder »Maceration des Knorpels« drücken nur einen Theil der Veränderung aus und vernachlässigen die offensichtliche active Betheiligung der zelligen Elemente. Das Knorpelgeschwür erscheint dem blossen Auge als ein scharfrandiger, meist sehr flacher Defect, als eine Corrosion der Oberfläche, welche sich mit Vorliebe auf den Puncten der gegenseitigen Berührung einfindet, allmählig aber den ganzen Gelenkkopf überzieht und, wie bereits erwähnt wurde, schichtweise in die Tiefe dringt.

§ 628. Ich habe oben gesagt, dass die Eiterbildung gerade bei den Entzündungen des Knochensystems ein besonders bedenkliches Moment in den Gang der Veränderungen hineintrüge. Dies beruht wesentlich auf dem Umstande, dass die Structur der Knochen einer schnell eintretenden Expansion nicht günstig ist. Die Eiterung aber verlangt, wie jede excessive Zellenneubildung, in erster Linie Raum, unter Umständen sehr viel Raum und die mechanische Kraft, welche bei der fortgesetzten Theilung und Vermehrung der Zellen entwickelt wird, ist eine so bedeutende, dass dagegen die Haltbarkeit und der Turgor der Gefässe nicht aufkommen kann, wenn beide neben einander in einem gegebenen aber unzureichenden und keiner weiteren Ausdehnung fähigen Raume existiren sollen. Auf diese Weise, d. h. durch Compression und Zerreissung von Gefässen, giebt die Eiterung Veranlassung zu einer Reihe der mannigfaltigsten und tiefgreifendsten Ernährungsstörungen, welche, soweit sie das Knochengewebe betreffen, sämmtlich in das Gebiet der Necrose fallen. Das Knochengewebe stirbt bald in grösseren, bald in kleineren Portionen ab; die Sequester fordern als fremdgewordene Körper einen neuen Entzündungs- und Auslösungsprocess. Dieser aber führt, wenn überhaupt, nur sehr langsam zum Ziele, weil die festgefügte Knochensubstanz nur eine ganz allmählige Trennung ihrer Continuität mit dem Gesunden gestattet. Daher also der endlose Verlauf jeder Knochen- oder Gelenkentzündung, wenn es einmal zur Eiterung gekommen ist.

Nach diesem allgemeinen Ueberblick der histologisch wichtigen Erscheinungen, welche die Entzündungen der Knochen begleiten, wollen wir versuchen, die Leistungen derselben in einigen prägnanten und häufiger wiederkehrenden Krankheitsbildern zu verfolgen.

b. *Die einzelnen Entzündungsformen.*

1. Traumatische Entzündung.

§ 629. Das Knochensystem ist durch seine grosse Festigkeit berufen, dem ganzen Organismus äusseren Einwirkungen gegenüber Schutz und Sicherheit zu gewähren. Wie mancher Schlag und Stoss bricht sich an den Knochen des Schädels und der Extremitäten, welcher ohne ihre Dazwischenkunft die lebenswichtigsten Organe zerstört oder beschädigt haben würde. Deshalb aber sind auch Wunden und Brüche am Knochensystem besonders häufig und verdienen mit Rücksicht auf die hohe Wichtigkeit, welche die Wiederherstellung des getrennten Zusammenhangs hat, die ganze Aufmerksamkeit des Arztes. Ob die Natur diese Rücksicht theilt? So scheint es fast, wenn man sieht, wie jede Knochenverletzung in ihrer Eigenschaft als Entzündungsreiz eine Reihe von histologischen Vorgängen bedingt, deren nothwendiges Endresultat die Wiedervereinigung des Getrennten ist. Dies lässt sich am besten an einigen Beispielen demonstriren. Ich wähle hierzu einen Fall von Fractura femoris cum dislocatione ad longitudinem, wie er ja besonders häufig zur ärztlichen Behandlung gelangt.

§ 630. Es sei also der Oberschenkel eines gutgenährten, erwachsenen Individuums im mittleren Drittheil schräg durchbrochen. Die Bruchfläche läuft von innen und unten nach aussen und oben. Die Bruchenden sind, das untere um einen Zoll weit hinauf-, das obere ebenso weit hinabgeglitten und werden nun durch die Zusammenziehung der mächtigen Muskelbäuche, welche sie allerseits umgeben, in dieser abnormen Lage fixirt. Die Markhöhle ist an beiden Bruchenden blosgelegt: zahlreiche Gefässe, unter andern ein stärkerer Ast der Arteria nutritia, sind zerrissen, in Folge davon füllt ein frisches Blutcoagulum alle Lücken, welche etwa zwischen der Bruchfläche und den benachbarten Weichtheilen entstanden sind. Periost und Mark sind theils gequetscht, theils gezerrt und abgelöst. Sie beantworten den heftigen Reiz durch eine sich alsbald einstellende ossificirende Periostitis und sclerosirende Ostitis.

§ 631. Die ossificirende Periostitis liefert in Zeit von wenigen Wochen eine 1—6 Linien dicke Schicht osteoiden Gewebes, welches als Callus oder Callusknorpel bezeichnet wird (§ 165). Diese Wucherung ist am stärksten unmittelbar an den Bruchrändern selbst und erstreckt sich von hier aus, allmählig in das Niveau des normalen Knochens übergehend, 2—3 Zoll nach jeder Seite hin. Soweit die Fragmente übereinandergeschoben sind und sich mit ihrer respectiven Beinhaut berühren, verschmilzt auch die Periostwucherung beider zu einem Ganzen und damit ist unstreitig die Hauptaufgabe der Heilung gelöst; denn es fehlt nur noch, dass das osteoide Gewebe in ächten Knochen übergeht, um die sehr innige, vor der Hand aber noch weiche Verbindung zu einer festen und dauernden zu machen. Diese Verknöcherung pflegt allerdings erst geraume Zeit nachher vollendet zu sein (im 4. oder 5. Monat). Sie beginnt an der Peripherie, wo der entzündliche Reiz am wenigsten intensiv gewirkt hat und schreitet nach den Bruchflächen zu fort. Das so entstandene Knochengewebe ist anfänglich sehr locker und porös: seine

Knochenkörperchen gleichen noch den plumpen Zellen des Osteoidknorpels; sie sind gross, mit wenigen und kurzen Ausläufern versehen, nicht selten erinnern sogar Kapselcontouren, welche das Knochenkörperchen wie ein ringförmiger Hof umgeben, an die Knorpelähnlichkeit der zu Grunde liegenden Textur. Nachträglich erst erfolgt eine schichtweise Deposition vollkommen typischen Knochengewebes an der inneren Oberfläche der Markräume; die Markräume werden immer kleiner, endlich sind nur noch *Havers*'sche Canälchen übrig und an die Stelle des spongiösen Callusknochens ist eine compacte Substanz von tadelloser Textur und tadelloser Härte getreten.

§ 632. Weniger in die Augen fallend sind die Leistungen der sclerosirenden Ostitis, ja wenn wir die Wiederherstellung eines nahezu normalen Knochens als das Endziel der Heilbestrebungen ansehen, so scheint es fast als ob die sclerosirende Ostitis nichts weniger als fördernd für dieses Endziel wirke. Zur Herstellung des Knochens gehört schliesslich auch die Herstellung eines einigen Markcylinders, hier ist es aber, als ob sich jedes Bruchende für sich abschliessen wollte, indem beiderseits eine anfangs knorplige, später knöcherne Neubildung die geöffnete Markhöhle ausfüllt, was wenigstens bei Brüchen ohne Dislocation ziemlich unzweckmässig erscheint. Man hat die Ausfüllungsmasse in ihrer früheren Entwicklungszeit als inneren Callus bezeichnet, was angesichts der vollkommenen Uebereinstimmung in dem histologischen Verhalten nur zu billigen ist. Die Umwandlung in ächtes Knochengewebe, schliesslich in compacte Substanz, erfolgt ganz so, wie wir es vom äusseren Callus gesehen haben.

§ 633. Der Zustand der Bruchstelle ist jetzt folgender: Eine beträchtliche im Ganzen spindelförmige, sehr feste Anschwellung schon durch die Weichtheile fühlbar. Beim Einschneiden stösst man zunächst auf ein saftiges, hie und da bereits derbes, schwieliges Bindegewebe, welches nach innen in das Periost übergeht. Dann folgt der Callus, unregelmässig höckrig contourirt, die Ossification desselben mehr oder weniger vollendet. Der Callus füllt die beiden einspringenden Winkel, welche die untere Bruchfläche mit dem oberen, die obere Bruchfläche mit dem unteren Schaftstücke des Knochens bei der Dislocation gebildet hat, vollständig aus, so dass der Uebergang vom oberen auf den unteren Theil der Epiphyse durch eine verstrichene S-förmige Knochenbrücke bewirkt wird. Sägt man die Bruchstelle in der Ebene dieses S durch, so erkennt man noch deutlich die Bruchflächen der compacten Substanz, und dieser Zustand erhält sich lange Zeit. Erst nach Jahren durchbricht eine rarefi cirende Ostitis jene doppelte Lage von compacter Substanz, welche sich zwischen die beiderseitigen Enden des unterbrochenen Markcylinders einschiebt. Hierdurch wird das Letzte gethan, um den geheilten Knochen soviel als möglich dem normalen anzunähern. Ebendahin führt die eigenthümliche Abglättung, welche die Bruchstelle erfährt, wenn die entzündliche Reizung aufgehört hat und das Uebermaass von periostaler Wucherung, welches der Bruchstelle die oben erwähnte unregelmässige Contour verliehen hatte, einer secundären Resorption anheimgefallen ist.

§ 634. Ungleich einfacher gestalten sich natürlich die Verhältnisse, wenn eine Dislocation entweder gar nicht stattgefunden hat, oder wenn sie durch ärztliche Kunst rechtzeitig ausgeglichen werden konnte; schwieriger wenn die Dislocation mit einer Diastase der Bruchenden verbunden ist. In letzterem Falle kommt entweder gar keine Heilung zu Stande (Bruch der Petella), oder es bildet sich ein sogenanntes falsches Gelenk dadurch, dass jedes Bruchstück sich für sich abschliesst und dem anderen ein abgerundetes, oft sogar mit einem persistenten Ueberrest von Osteoidknorpel überzogenes Ende gegenüberstellt. Nur sehr geringfügige Diastasen hindern nicht, dass eine feste Verbindung zu Stande komme. Man glaubte dies lange Zeit der Organisationsfähigkeit des Blutextravasates danken zu müssen, welches sich ohne Zweifel gleich nach dem Bruche zwischen den Bruchflächen vorfindet. Durch *Virchow*'s Studien ist es aber erwiesen, dass gerade hier die Parostosis ossificans (§ 622) helfend eingreift und durch selbständige Neubildung von Knochen aus jungem Bindegewebe die entstandene Lücke ausfüllt.

Auch die Knochenwunden schliessen sich in völlig analoger Weise, wie die Knochenbrüche heilen. In beiden Fällen wird nur dadurch eine durchgreifende Störung des Heilungsprocesses herbeigeführt, dass grössere oder geringere Knochenstücke nekrotisch werden, sei es, dass sie von vornherein abgesprengt wurden, oder dass sie im Laufe der Entzündung erst ausser Nahrung gesetzt worden sind. Dieses Falles werden wir unter anderem im nächsten Abschnitt zu gedenken haben.

2. Necrose.

§ 635. Das gänzliche Aufhören der Ernährung innerhalb einer gewissen, meist umschriebenen Knochenportion ist von einer Reihe entzündlicher Vorgänge in der Nachbarschaft gefolgt, deren endliches Resultat die Ablösung und Aussonderung des Todten vom Lebendigen ist. Der Gang dieser Veränderungen wird meist durch die besondere Ursache der Necrose bestimmt. Bei den traumatischen Necrosen ist unter Umständen die Ablösung des todten Knochentheils vom lebendigen schon vollzogen (Splitterbruch und -hieb), aber die versteckte Lage macht eine schnelle Ausstossung vor der Hand unmöglich. Meist ist auch bei Traumen eine eitrige Periostitis das die Necrose vermittelnde Moment, wie sie in weitaus den meisten Fällen von Necrose als erste und alleinige Ursache dasteht. Die eitrige Periostitis gipfelt, wie erwähnt worden ist, in einer Eiteransammlung zwischen Periost und Knochen. Ein präformirter, erweiterungsfähiger Hohlraum existirt hier nicht, wohl aber ist, namentlich bei jugendlichen noch im Wachsthum begriffenen Knochen, die Cambiumschicht (*M. Schultze*) des Knochens so weich, dass der Ablösung ein verhältnissmässig geringer Widerstand geboten wird. Nur die Gefässe, welche ziemlich zahlreich aus dem Periost in die Rinde des Knochens übertreten, müssen gesprengt werden und es hängt von der Intensität der Entzündung, resp. von der Quantität des Eiters ab, wieviel in diesem Puncte geleistet wird. Nicht mit Unrecht wird diese Gefässzerreissung als ein Hauptgrund für die Häufigkeit peripherischer Necrosen nach eitriger Periostitis angesehen. Es liegt in der That sehr nahe, die directe Unterbrechung der Blutzufuhr zum äusseren Drittheil der compacten Substanz, welche dem Periost von Rechtswegen zukommt,

als die Ursache des gänzlichen Aufhörens der Lebensvorgänge in eben diesem äusseren Drittheil zu bezeichnen. Wenn trotzdem keineswegs in allen Fällen auf eitrige Periostitis auch Necrose folgt, so darf uns das nicht bestimmen, jenes so evidente ätiologische Verhältniss ohne Weiteres zu verwerfen, sondern es muss uns auffordern, die Ursachen der Ausnahme in besonderen Verhältnissen, z. B. in einer noch rechtzeitig möglichen Uebernahme der Rindencirculation auf die Gefässe des Markes, zu suchen. Nur der Eiter selbst ist von vornherein als etwas aus dem organischen Verbande Ausgeschiedenes, in diesem Sinne »Todtes«, anzusehen. Seine Anwesenheit erregt eine sequestrirende Entzündung sowohl im Periost als im Knochen. Das Periost ist sehr bald in eine pyogene Membran verwandelt, welche den Organismus gegen ihr eigenes Absonderungsproduct schützt und abschliesst. Im Knochen entwickelt sich eine rareficirende Ostitis, welche die Aufgabe hat, den Organismus auch von dieser Seite mit einer Schicht von Granulationsgewebe gegen das Todte abzuschliessen. Diese rareficirende Ostitis wird vom Marke aus gespeist und reicht soweit in die compacte Substanz hinein, als sich deren Gefässbahnen offen und in Circulation erhalten haben. Es giebt Fälle, wo sie sich an der äusseren Oberfläche entwickelt, wo sich die *Havers*'schen Canälchen erweitern und in zahllosen blutreichen Knöpfchen das Granulationsgewebe hervortreten und sich zu einer continuirlichen Schicht vereinigen lassen, welche sich dann mit dem abgehobenen Periost zur rings geschlossenen Abscessmembran verbindet. Häufiger freilich sind die äussersten Lagen der compacten Substanz zu lange ausser Circulation und Stoffwechsel gewesen, als dass eine Wiederbelebung derselben vom Marke aus möglich wäre, und dann erscheint unsere rareficirende Ostitis als sequestrirende Entzündung, welche die abgestorbenen Lamellen abtrennt und zum Eiter schlägt, welcher die Abscesshöhle füllt. Der todte Knochen wird Sequester genannt, die rareficirende Ostitis, welche ihn ablöst, Demarcation. Die Demarcation kann Monate und Jahre in Anspruch nehmen. Während dieser Zeit dauert die Eiterung ununterbrochen fort, das abgehobene Periost aber erinnert sich wieder seiner ossificatorischen Leistungsfähigkeit und bildet unter der pyogenen Oberfläche eine Schicht von neuem Knochengewebe, welche mit der Zeit eine sehr erhebliche Dicke erreichen kann. »Todtenlade« wird die knöcherne Kapsel genannt, welche auf diese Weise entsteht und welche den mehr oder minder gelösten Sequester in ihrem Innern beherbergt. Auch das benachbarte nicht abgehobene Periost betheiligt sich durch ossificirende Periostitis. Auf mehrere Zoll weit aufwärts und abwärts erheben sich Osteophyten und Exostosen in wechselnder Form und Menge. Alle diese weithin reichenden Entzündungserscheinungen schwinden, sobald es gelingt, den Sequester zu entfernen. Selbst die Todtenlade verkleinert sich und legt sich unter Obliteration der Abscesshöhle der Knochenoberfläche wieder an, die Exostosen schwinden und der Knochen nimmt wieder normale Formen an.

3. Caries simplex.

§ 636. Ich habe oben (§ 627) Gelegenheit genommen, das Verhalten des Knorpels bei eitrigen Gelenkentzündungen zu schildern. Wir sahen zuletzt ein ächtes Knorpelgeschwür sich bilden, welches, schichtweise in die Tiefe dringend, die ganze Dicke des Gelenküberzuges zu zerstören drohte. Wenn ich an diesem

Puncte meine Schilderung abbrach, so geschah dies, weil ich der Beschreibung eines anderen Processes nicht vorgreifen wollte, welcher sich aus den primären Gelenkvereiterungen zu entwickeln pflegt, der aber in jenen allgemeinen Vorbetrachtungen nur eben angedeutet werden konnte. Es ist dies die einfache Caries der Knochen.

Es hat Zeiten gegeben, wo der Begriff Caries ein sehr umfassender war. Wo überall durch pathologische Veränderungen ein angenagter, zerfressener Zustand der Knochen verursacht worden war, wandte man die Bezeichnung Caries an, man konnte in diesem Sinne von krebsiger, syphilitischer Caries reden, man konnte die durch Aneurysmen verursachten Knochendefecte als cariös bezeichnen etc. Gegenwärtig beschränkt man sich mehr und mehr, zwei Formen von wirklicher Knochenverschwärung, die eine als einfache, die andere als fungöse Caries zu benennen. Die einfache Caries entspricht dem, was wir an der äusseren Haut ein torpides Geschwür nennen würden. Ein langsam tiefer greifender, im Ganzen aber flacher Substanzverlust an der Oberfläche eines Knochens, in dessen Grunde fort und fort geringe Mengen von Eiter nebst zerfallenden Gewebsüberresten abgesondert werden. Der Eiter wird, wie überhaupt alle flüssigen Bestandtheile des Secrets, von dem blossliegenden Markgewebe producirt. Dieses befindet sich in einer gewissen Entfernung von der Oberfläche in einem hyperämisch-hyperplastischen Zustande, welcher nach der Oberfläche zu einer ausserordentlich dichten, zelligen Infiltration Platz macht. Die Zellen füllen alle Poren der Knochenstructur vollkommen aus, sie lassen keinen Raum für Blut und Blutgefässe; die letzteren werden comprimirt und gehen dann mit den Zellen selbst in einen moleculären Detritus über. Letzterer bildet nicht selten eine ununterbrochene, oberflächlichste Schicht, welche natürlich nur dadurch Halt gewinnt und haftet, weil sie mit den noch nicht zerstörten und netzförmig zusammenhängenden Bälkchen der spongiösen Substanz durchsetzt ist. Die Einmischung des Knochengewebes in den Entzündungsprocess hat somit einen entschieden nachtheiligen Einfluss auf den Verlauf desselben. Das Knochengewebe ist es, welches einerseits durch Raumverweigerung die freie Entwicklung einer gesunden Oberflächengranulation unmöglich macht und die Zellenbildung in ihrer eigenen Fülle ersticken lässt, andrerseits aber durch die andauernde Verbindung mit den gesunden Knochenbälkchen der tieferen Schichten das zerfallende, faulige Material, was besser längst abgestossen und ausgesondert wäre, wie einen Brandschorf an der Geschwürsfläche festhält und dadurch dem ganzen Process den Charakter einer torpiden Jauchung aufprägt.

§ 637. Wie bereits bemerkt wurde, sind die Gelenkenden der gewöhnlichste Sitz dieser einfachen Caries. Sie stellt sich ein, sobald die Knorpelüberzüge definitiv zerstört sind und nun der Knochen unbedeckt in die eitergefüllte und durch Fistelgänge mit der Luft communicirende Gelenkhöhle hineinragt. Charakteristisch ist hierbei die Abhängigkeit des eigentlich zerstörenden Processes von dem Drucke und der Reibung, welche die Gelenkflächen gegen einander ausüben. Nicht durch eine entzündliche Sequestration, wie bei der fungösen Caries, sondern durch mechanische Gewalt werden hier fort und fort kleinste Fragmente des Knochengebälks zugleich mit dem Detritus, welcher sie einhüllt, abgelöst. Man findet und fühlt sie

wie Sandkörnchen in dem dünnen jauchigen Eiter, welchen die Gelenkhöhle absondert. Diese Zerstörung, auf welche *Volkmann* sehr passend die Bezeichnung Molecularnecrose anwendet, schreitet zwar langsam fort, bringt aber doch mit der Zeit sehr umfangreiche Defecte in den Condylen, an der Pfanne etc. und damit namhafte Verkürzungen und Verstellungen der Glieder hervor. Daher zeichnet sich die Geschwürsfläche stets durch ihren superficiellen Charakter aus. Sie ist scharf umschrieben, relativ glatt und das Infiltrat greift höchstens $^1/_2$ — 1 Linie tief in die Substanz des Knochens ein. Nach *R. Volkmann*, der in seiner vortrefflichen Bearbeitung der Knochenkrankheiten auch das histologische Detail in eingehendster Weise berücksichtigt hat, folgt sogar nicht selten unter der Zone der eigentlichen Entzündung und Eiterung eine abnorm dichte, oft liniendicke Schicht Knochengewebes. Es ist als ob sich der Knochen durch eine sclerosirende Ostitis gegen das weitere Vordringen der Zerstörung schützen wollte. In Wahrheit dürfte der Sclerose die Bedeutung einer etwas weniger intensiven Entzündung des dem eigentlichen Entzündungsheerde benachbarten Gewebes zuzuschreiben sein. —

Die nicht-articulären Formen der einfachen Caries gehen aus umschriebenen eitrigen Periostitiden hervor; die meisten sind syphilitischer Art und compliciren sich gern mit Gummabildung (s. unten).

4. Caries fungosa.

§ 638. Während die einfache Caries im Wesentlichen ein Knochengeschwür und nichts weiter ist, stellt sich uns in der fungösen Caries ein viel umfassenderes Krankheitsbild dar, in welchem die Verschwärung nur eine secundäre Rolle spielt, während es sich in erster Linie um eine nicht-eitrige Entzündung handelt, welche entweder einen Knochen in seiner Totalität oder, was häufiger ist, die in einem Gelenk zusammenstossenden Epiphysen benachbarter Knochen betrifft. Vielleicht ist es erlaubt, die Caries fungosa in jedem Falle als eine periarticuläre Knochenentzündung aufzufassen, insofern nämlich Totalerkrankungen nur an den kurzen Knochen der Hand- und Fusswurzel sowie der Wirbelsäule beobachtet werden, diese aber in der Regel an mehreren Seiten von Gelenken und Halbgelenken besetzt und zugleich zu klein sind, um noch mehr als die Epiphysen dieser Gelenke repräsentiren zu können. Auf Grund dieser nahen Beziehung zu den Gelenken, einer Beziehung, welche sich im Laufe des Processes immer mehr in den Vordergrund drängt, wird von den meisten Chirurgen die Caries fungosa als chronische Gelenkentzündung aufgefasst. Ich möchte mit *Volkmann* das Gelenk nur als den örtlichen Mittelpunct der Störungen ansehen, den Ausgangspunct derselben aber, wie gesagt, nicht an der Oberfläche, sondern in den tiefergelegenen Parenchymen der einzelnen Gelenktheile, insbesondere aber der Knochen suchen.

Eine rarefi cirende Ostitis, wie ich sie §§ 624 — 625 in ihrem histologischen Detail geschildert habe, befällt z. B. gleichzeitig die untere Epiphyse des Femur und die obere Epiphyse der Tibia. Das hyperämische Mark vergrössert sich daselbst, die Knochenbalken der spongiösen Substanz schmelzen mehr und mehr ein, während die compacte Rindenschicht zwar ebenfalls dünner, aber doch niemals so dünn wird, dass sie unfähig würde, die Contouren der Epiphyse zu bewahren und derselben einigen äusseren Halt zu verleihen. Das Wachsthum des

Knochenmarkes ist von vornherein mehr gegen die den Gelenkknorpel tragende Oberfläche gerichtet. Die Markräume und *Havers*'schen Canälchen, welche dicht unter dem Knorpel liegen, thun sich — so zu sagen — auf und hervor drängen die wuchernden Granulationen des Markes und bilden alsbald ein continuirliches Polster, welches zwischen Knorpelunterfläche und Knochenoberfläche eingeschaltet ist (Fig. 165 *b*). Der Knorpel ist demgemäss vom Knochen etwas abgehoben. Der Zwischenraum, resp. die Dicke des Granulationspolsters, kann nahe an eine Linie betragen.



Fig. 165. Arthritis fungosa. Senkrechter Durchschnitt, welcher von der Oberfläche des Gelenkes bis zum Knochen reicht. *a.* Der letzte Ueberrest des Gelenkknorpels. *b.* Granulationsschicht zwischen Knochen und Knorpel *c.* Rareficirte Knochenstructur. *d.* Superficielle Granulation von dem Rande der Synovialis ausgehend. $^1/_{300}$.

Dass eine so bedeutende entzündliche Bewegung in der Nahrung spendenden Unterlage des Knorpels auf die Ernährung des Knorpels selbst vom grössten Einflusse sein muss, liegt auf der Hand. Der Knorpel wird besser ernährt, wenn man es eine bessere Ernährung nennen will, dass er jetzt von einer grösseren Quantität flüssiger Blutbestandtheile durchströmt wird. Bei dieser Ueberernährung aber steht sich der Knorpel selbst am schlechtesten, indem er allmählig als Knorpel zu Grunde geht, wenn auch seine zelligen Elemente in einer zahlreichen aber entarteten

Nachkommenschaft weiterexistiren mögen. Das unbewaffnete Auge hat bei der Betrachtung des senkrechten Durchschnitts den Eindruck, als ob der Knorpel von den Knochengranulationen durchwachsen würde. Das Mikroskop urtheilt etwas anders, indem es eine active Betheiligung des Knorpels an dem Werke seiner eigenen Zerstörung anerkennen muss. Fig. 165 ist bestimmt, uns den Vorgang zu erläutern. Die Zone *a* enthält den letzten Ueberrest eines schwindenden Gelenkknorpels. Man sieht links noch einige gewöhnliche Knorpelzellen in den üblichen Zwischenräumen alternirend in der hyalinen Grundsubstanz vertheilt. Weiter nach rechts beginnt eine Rarefaction der Grundsubstanz in denjenigen Richtungen, welche den geraden Weg von einer Knorpelhöhle zur andern bezeichnen. Es sind dies offenbar dieselben Wege, auf denen auch die physiologische Ernährung durch intermediären Flüssigkeitstransport stattfindet. Durch die stärkere Inanspruchnahme derselben tritt eine Art von Auslaugung, Erweichung und Rarefaction ein, welche endlich zur Bildung eines vollkommenen Canalnetzes im Knorpel führt. Die Knotenpuncte dieses Netzes werden in ihrer Lage durch die ehemaligen Knorpelhöhlen bestimmt. Kurz vor der definitiven Eröffnung der Canäle vergrössern sich die Knorpelhöhlen in den betreffenden Richtungen und man kann sich sehr wohl überzeugen, dass um diese Zeit, also noch vor der Möglichkeit einer Einwanderung mobiler Zellen des Granulationsgewebes, sich die Knorpelzellen selbst durch Theilung vermehrt haben. Die Theilungszellen sind sehr viel kleiner als die Mutterzellen, der Knorpelhöhleninhalt gleicht schon vor der directen Berührung mit dem Granulationsgewebe diesem in seiner histologischen Qualität vollkommen, so dass, wenn schliesslich die letzten Ueberreste der trennenden Grundsubstanz geschwunden sind, die Producte der Knorpelzellen sich einfach dem vorhandenen Bestande des Granulationsgewebes apponiren. Nach und nach erweitern sich dann die Knorpelcanälchen auf Kosten der Grundsubstanz immer mehr. Blutgefässschlingen steigen in ihnen auf und suchen die Vereinigung mit den von oben herabdringenden Blutgefässen zu erreichen.

§ 639. Während nämlich in der geschilderten Weise der Knorpel von innen nach aussen durchwachsen wird, hat sich eine vollkommen gleiche Zerstörung in der umgekehrten Richtung von aussen nach innen vorbereitet. Mit allem Vorbedacht habe ich oben die Betheiligung auch der nicht-knöchernen Nachbartheile des Gelenkes bei dem Gesammtentzündungsprocesse hervorgehoben. Hiermit war vor allem die Synovialhaut, dann das subsynoviale Bindegewebe, weiterhin die Bänder des Gelenkes, endlich alles Bindegewebe gemeint, welches mit dem genannten in directer Continuität steht, bis zur Haut. Ein allgemein hyperämischer und hyperplastischer Zustand der Synovialis, welcher keineswegs von vornherein mit Eiterung verbunden zu sein braucht (Caries sicca), concentrirt sich in jenem zarten, gewöhnlich etwas überstehenden Limbus, mit welchem die Synovialmembran den Knorpel einfasst. Von diesem Saume aus entwickelt sich eine junge Bindegewebsmembran, welche den Knorpel vom Rande her überzieht. Wie ein zarter, gefässreicher Schleier liegt es anfangs auf dem noch mit weisser Farbe durchscheinenden Knorpel. Allmählig aber nehmen die oberflächlichsten Schichten des Knorpels an der Entzündung Theil, die Zellen vermehren, die Kapseln öffnen sich und

überall dringt das junge Bindegewebe mit seinen Gefässen ein. Die Auflösung der Knorpelstructur erfolgt von dieser Seite ganz ebenso wie von der entgegengesetzten. Schliesslich verschmelzen die beiderseitigen Wucherungen und der Knorpel ist durchbrochen.

Sobald diese letztere Katastrophe an genügend vielen Puncten erfolgt ist, gewinnt die vom Knochen hervordringende Wucherung die Oberhand und es breiten sich ungehindert flache, pilzförmige Vegetationen aus, welche den Knorpel ganz überdecken und dem Auge entziehen, so dass die Gelenkfläche thatsächlich schon ganz aus Granulationsmassen gebildet wird, wenn unter ihr auch noch bedeutende Ueberreste des Knorpels zugegen sind.

§ 610. Bei den vorstehend geschilderten Erscheinungen kann es sein Bewenden haben. Es giebt Fälle von fungöser Gelenkentzündung — und diese Fälle werden, Dank der rechtzeitigen Diagnose und rationellen Behandlung der neueren Chirurgie, von Jahr zu Jahr häufiger — in denen es überhaupt gar nicht zur Eiterung kommt, wo sich die Granulationen zurückbilden und die Beweglichkeit des Gelenkes erhalten bleibt. Die Granulationen des Knochens nämlich sondern, selbst wenn sie die Gelenkoberfläche bilden, nicht nothwendig grössere Mengen von Eiter ab. Sie haben vielmehr auch in ihrer Textur eine grosse Aehnlichkeit mit den bleibenden Bindegewebsformationen, namentlich mit dem sogenannten adenoiden Gewebe der Lymphfollikel und der Darmschleimhaut, und hiermit scheint auch ihre geringe Neigung zu oberflächlichen Absonderungen zusammenzuhängen (vergl. § 104).

Wie hieraus bereits erhellt sein wird, kommt Alles darauf an, wann, wie und wo sich Eiterung mit dem geschilderten Entzündungsphänomen complicirt. Im Allgemeinen muss anerkannt werden, dass in allen ergriffenen Theilen eine ausserordentliche Praedisposition zur Eiterbildung besteht. Zunächst kann in allen Stadien der Krankheit eine stärkere Production von Eiter und eine Ansammlung desselben in der Gelenkhöhle zu Stande kommen. Die Krankheit kann sogar mit einer eitrigen Gelenkentzündung beginnen und sich erst im Laufe der Zeit der wahre Charakter des Leidens in einer fungösen Degeneration der tieferen Gelenktheile entfalten. In diesem Falle überzieht sich die Oberfläche der Synovialhaut mit schwammigen Granulationen, welche confluiren und ein zusammenhängendes Polster bilden. Bricht der Eiter nach aussen auf, so bedecken sich auch diese Fistelgänge alsbald mit der Caro luxurians fungosa; dasselbe geschieht, wenn sich neben dem Gelenk Abscesse bilden, aufbrechen und dann noch längere Zeit als sinuöse Geschwüre fortbestehen. Von den zahlreichen Oeffnungen, die sich in der Haut über dem kranken Gelenk befinden, führt in der Regel nur eine kleine Minderzahl wirklich in die Gelenkhöhle hinein, ja es kann vorkommen, dass keine einzige hineinführt, weil die Gelenkhöhle überhaupt noch nicht eröffnet ist.

Uebrigens setzt das Auftreten von periarticulären Abscessen eine vorgängige entzündliche Infiltration des gesammten das Gelenk umgebenden Bindegewebes voraus, eine entzündliche Infiltration, welche sich wohl immer einstellt, wenn das Leiden von sehr langem Bestande ist. Dieselbe hat einen exquisit hyperplastischen Charakter. Das Bindegewebe entartet zu einer festen, weissen,

schwieligen Masse von relativ grossem, selbst colossalem Umfange, einer Masse, welche sich schliesslich als ein mehr selbständig wachsender Tumor verhält, der die Haut rund um das Gelenk spannt und mit weisser Farbe durch dieselbe hindurchleuchtet (Tumor albus). Hie und da steigert sich die Entzündung zu einer besondern Höhe, dann erfolgt Eiterung und es bildet sich einer jener ebenerwähnten Abscesse, welche sich nach aussen zu öffnen und Gelenkfisteln vorzutäuschen pflegen.

Eiterung tritt endlich auch mit Vorliebe in den Grenzen des entzündeten Knochens selbst ein. Diese, die eigentliche Caries, beginnt in der Regel an der dem Gelenk zugewendeten Oberfläche mit einem eitrigen Zerfall der Granulationen und erstreckt sich schnell tiefer greifend durch die ganze Dicke der Epiphyse. Auf Durchschnitten sieht man unregelmässige gelbe Streifen und Flecke inmitten des hyperämischen Knochenmarkes auftreten. Je üppiger vorher die Wucherung, um so schneller und gründlicher der Zerfall. Das Knochengebälk ist so rarefícirt, dass man es mit der Sonde, ohne erheblichen Widerstand zu finden, durch und durch stossen kann. Die Absonderung, welche aus den Gelenkfisteln ausfliesst, nimmt einen mehr jauchigen Charakter an und enthält zahlreiche Trümmer von Knochenbälkchen, an denen man noch deutlich die Spuren der vorgängigen Rarefaction erkennt (Fig. 166). Wiederholt hat man eine eigenthümliche Fetterfüllung an den Knochenkörperchen cariöser Knochen gesehen. *Ranvier* (Archives de Physiologie normale et pathologique. Janvier 1868, pag. 69) unterscheidet eine erste und zweite Periode im Absterben des Knochengewebes. In der ersten Periode zeigen die Knochenkörperchen die Erscheinungen fettiger Degeneration, in der zweiten erfolgt die eigentliche Abtödtung einzelner Knochenbälkchen. Warum sollten wir diese Auffassung nicht gelten lassen?, wenn wir dem geschätzten Autor auch darin nicht beipflichten können, dass er das Absterben des Knochengewebes zum Mittelpuncte der ganzen Störung machen und die Entzündung als etwas Accessorisches erscheinen lassen will.

Fig. 166. Caries fungosa. Abgelöstes Knochenstückchen aus der spongiosen Substanz einer vereiterten Epiphyse; mit *Howship*'schen Lacunen und fettig entarteten Knochenkörperchen. $^1/_{300}$.

Es würde auch zu weit führen, wollte ich hier die ausgebreiteten Zerstörungen schildern, welche die fungöse Caries am Knochensystem verursachen kann. Nicht

selten sind alle kurzen Knochen der Hand- oder Fusswurzel einschliesslich der anstossenden Unterarm- oder Unterschenkelknochen erkrankt, der Tumor albus bis zur Grösse eines Manneskopfes angewachsen, und dem Chirurgen bleibt zur Rettung des Menschen nur die Amputation übrig.

§ 611. Was die Heilung des Entzündungsprocesses anlangt, so hat man, abgesehen von dem oben erwähnten frühzeitigen Stillstande (§ 610), in solchen Fällen einige Hoffnung, wo sich frühzeitig die Gelenkoberflächen an dem Process betheiligten, in Folge dessen die Gelenkhöhle sich relativ schnell mit Granulationen ausfüllte und es darauf, namentlich durch Ableitung auf die äussere Haut, gelang, die Entzündung im Allgemeinen zu mässigen. Wir erreichen hierdurch unter Umständen eine vollkommene Obliteration der Gelenkhöhle, indem die allseitig producirten Granulationsmassen mit einander verschmelzen und sich zu fibrösen Bindegewebssträngen umwandeln. Die Beweglichkeit des Gelenkes ist dann freilich verloren, doch hat man neuerdings in der gewaltsamen Beugung ein Mittel gefunden, um auch diesen Nachtheil hinterher wieder zu beseitigen.

§ 612. Nur als eine Unterart der fungösen Caries kann ich die sogenannte scrophulöse Caries der Wirbelsäule ansehen. Eine rareficirende Ostitis hier wie dort. Den Sitz derselben bildet die spongiöse Substanz der Wirbelkörper; betrachtet man diese auf dem Durchschnitt, so sieht man, wie das Netz der Knochenbälkchen hie und da rundliche, mehr oder weniger mit einander confluirende Lücken hat, welche mit einer vollkommen weichen, blass-röthlichen, gallertigen Substanz erfüllt sind. Diese Substanz erstreckt sich auch in die benachbarten, offenbar in fortschreitender Vergrösserung begriffenen Markräume und darf ohne Weiteres als hyperplastisches Markgewebe angesprochen werden. Auffallend ist nur die geringe Entwicklung einer eigentlich entzündlichen Hyperämie. Ob diese überhaupt niemals gefunden wird? Mir will es mehr scheinen, als wenn der frühe Eintritt eines ödematösen Zustandes oder einer schleimigen Erweichung des jungen Bindegewebes die Blutgefässe desselben comprimirte und dadurch Anämie und weitere Ernährungsstörungen veranlasste. Diese weiteren Ernährungsstörungen bestehen in einer käsigen Metamorphose, welche sich inmitten der Granulationsheerde einstellt und sich allmählig weiter verbreitet. Die »cruden Tuberkel« (§ 33), welche auf diese Weise inmitten der Wirbelkörper zum Vorschein kommen, mussten natürlich dem unbewaffneten Auge der älteren Autoren weit mehr imponiren, als die geringfügige blass-graue Infiltration an der Peripherie derselben, und so ist es gekommen, dass dem Process bis auf den heutigen Tag die Bezeichnung eines tuberkulösen gegönnt worden ist. Dass er zur Tuberkulose — ich meine zur constitutionellen Miliartuberkulose — führen könne, darf nicht bezweifelt werden, doch thut er dies nur in seiner Eigenschaft als käsige Entzündung, im Ganzen selten und nur bei Kindern.

Der weitere Verlauf der Affection rechtfertigt die Bezeichnung Caries. Die käsigen Heerde, welche sich mit Vorliebe an dem vorderen Umfange der Wirbelkörper entwickeln, erweichen zu einer eiterähnlichen Flüssigkeit und diese sucht und findet einen Ausweg, indem sie sich unter Abhebung des Periostes und der

Längsbänder der Wirbelsäule an der vorderen Fläche derselben ansammelt und herabsenkt. Natürlich ist nicht aller Eiter, welcher später an irgend einem entfernten Puncte, z. B. am Ligamentum Poupartii, nach aussen entleert wird, ein Product der Wirbelcaries, sondern die Hauptmasse desselben wird von den entzündeten Häuten, Periost, Sehne und Fascien geliefert, längs deren sich der Abscess den Weg nach abwärts gebahnt hat.

§ 613. Es ist auffallend und scheint insbesondere gegen die Auffassung der fungösen Caries als primären Gelenkentzündung zu sprechen, dass die Zwischenwirbelbandscheiben, welche doch mit Recht als unvollständige Gelenke angesehen werden, entweder gar nicht oder verhältnissmässig spät in den Entzündungsprocess hineingezogen werden. Sie werden gewöhnlich durch Eiterung von aussen zerstört, selten dadurch, dass die fungösen Wucherungen des Knochenmarkes in sie hineinwachsen. Anders ist es bei den Gelenken der Querfortsätze und Rippenköpfchen, welche, wenn sie überhaupt in den Bereich der Entzündung gelangen, ganz in der Weise der gewöhnlichen fungösen Caries participiren. Uebrigens haben die Vereiterungen der Gelenke und Halbgelenke deshalb ein hohes klinisches Interesse, weil sie die Verbindung der Wirbel aufheben und jene gefährlichen Verschiebungen derselben ermöglichen, von denen ich nur den sogenannten *Pott*'schen Buckel und die fast immer tödtliche Laxation des Atlas, resp. des Dens Epistrophei gegen das Rückenmark erwähnen will.

I. Anhang.

Arthritis deformans.

§ 611. Was ich in der Ueberschrift als deformirende Gelenkentzündung bezeichnet habe, ist auch unter dem Namen Malum senile articulorum bekannt, weil nur ältere, meist wirklich greise Individuen daran zu leiden pflegen. Der Process ist seinem Wesen nach eine jener schleichenden Entzündungen der Involutionsperiode des Körpers, wie wir sie auch im atheromatösen Process der inneren Arterienhaut kennen gelernt haben. Der Entzündungsreiz, welcher die Gelenkflächen trifft, ist nicht stark genug, eine Eiterung wohl aber eine hyperplastische Neubildung hervorzurufen, an welcher alle das Gelenk bildenden Theile, die Gelenkknorpel und die Synovialis in gleicher Weise participiren. Die Synovialis wächst theils in grössere, gestielte Fett- und Bindegewebspolypen aus, theils in feinere dendritische Vegetation, Zotten und Franzen, welche der Oberfläche eine eigenthümliche, von *Volkmann* passend mit einem Schaaffell verglichene Rauhigkeit verleihen. Der Knorpel geräth in eine vollkommen homologe und bereits von der Rhachitis und aus dem allgemeinen Theil (§§ 70, 613) bekannte Proliferation. Dieselbe betrifft zunächst die äussersten, oberflächlichsten Gewebsschichten und greift successive tiefer. Die Zellen theilen sich, es entstehen jene Gruppen von 8 bis 20 grösseren Knorpelzellen, zwischen denen, wenn nichts die weitere Ausbildung hemmt, die Ueberreste der Grundsubstanz immer schmäler und schmäler werden, bis endlich ein höchst grossblasiges oder, wenn man will, grosszelliges Gewebe resultirt, welches nur noch in den mitvergrösserten Knorpelkapseln einen

Rest von Halt gebender Grundsubstanz bewahrt hat. Wir haben schon oft gesehen (z. B. bei der Rhachitis), dass diese Textur den mechanischen Einwirkungen, welchen das Knochensystem ausgesetzt ist, nicht gewachsen ist. Wir wundern uns daher nicht, wenn wir dieselben an denjenigen Puncten der Gelenkoberfläche zerfallen und untergehen sehen, welche bei den Bewegungen des Gelenkes der schnellsten Verschiebung und bei der Ruhe dem stärksten Druck der gegen einander wirkenden Gelenkköpfe ausgesetzt sind. Nur an den Rändern der Gelenkknorpel erhält sich die Hyperplasie. Hier erhebt sich das Niveau der Oberfläche und zwar nicht zu einer gleichmässigen Anschwellung, wie man erwarten könnte, sondern in Form einer kleinhöckrigen Wucherung, d. h. zahlloser zu einem Kranz verschmelzender Ecchondrosen. Ueber das Detail sowohl dieser Wucherung als des Zerfalls an den Berührungspuncten (Fig. 167) bitte ich die in den §§ 70 und 38 antecipirten Darstellungen nachzusehen. Hier sollen uns die weiteren Consequenzen beschäftigen, zu welchen jene eigenthümliche Vereinigung von Bildung und Zerstörung, welche unser Process enthält, mit Nothwendigkeit führen muss.

Fig. 167. Arthritis deformans. Senkrechter Durchschnitt durch einen oberflächlich zerfallenden Gelenkknorpel. 1/300.

§ 645. Die nebenstehende Abbildung (Fig. 168) zeigt uns an einem idealen Durchschnitt die gröberen Leistungen sowohl der peripherischen Hyperplasie (*c*), als der inneren Erweichung des Knorpels. Die punctirten Linien (*b*, *b*) sollen die normalen Grenzen desselben bedeuten. Der Gelenkkopf *a* ist demnach noch mit einer dünnen Schicht oberflächlich zerfaserten Knorpels bedeckt, während an dem gegenüber stehenden Gelenkkopf die Zerstörung des Knorpels bereits bis auf den Knochen durchgedrungen ist und der letztere an zwei Stellen blossliegt. Eine Caries

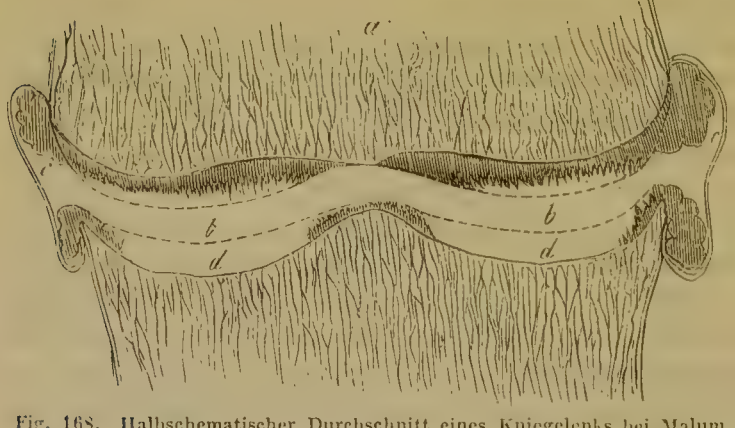

Fig. 168. Halbschematischer Durchschnitt eines Kniegelenks bei Malum senile. *a*. Untere Epiphyse des Femur. *b*. Die ehemaligen Grenzlinien der Knorpel. *c*. Die Randwucherungen. *d*. Die Schlifflächen.

des entblössten Gelenkendes pflegt beim Malum senile nicht einzutreten. Der Knochen schliesst vielmehr seine Markräume durch eine sclerosirende Ostitis gegen die Gelenkhöhle ab, so dass er dem blossen Auge mit einer glatten, sehr dichten und weissen Knochenplatte bedeckt erscheint. In dieser Knochenplatte sieht man gewöhnlich die deutlichen Spuren der mechanischen Insulte, welchen sie ausgesetzt ist. Die Unebenheiten der einen Seite graben entsprechende Furchen in die andere ein (Schliffflächen). Und wenn es nur bei oberflächlichen Substanzverlusten bliebe. Aber hier stossen wir auf ein neues Moment, welches für den weiteren Verlauf der Affection von grösster Wichtigkeit wird. Das spröde Knochengewebe kann dem fortwährenden Schleifen und Reiben ebensowenig Widerstand leisten, wie etwa zwei Bimssteinstücke, die man an einander reibt. Der Knochen verkleinert sich mehr und mehr und hiermit ist der allerweitgehendsten Entstellung des Gelenkes Thür und Thor geöffnet. Ganze Epiphysen gehen allmählig zu Grunde, der Hals des Schenkelkopfes verschwindet, und wenn wir trotzdem noch einen Schenkelkopf vorfinden, welcher dem Schafte des Femur unterhalb des Trochanter ansitzt, so ist dies nur scheinbar der alte Schenkelkopf, in Wirklichkeit aber der Abguss der Pfanne, welcher in der Mitte aus einem letzten Rest des Schenkelhalses, an den Rändern durch jene inzwischen verkalkte Randwucherung des Gelenkknorpels gebildet wird. Es ist interessant, dass die letztere während des ganzen jahrelang dauernden Processes ihre ursprüngliche active Rolle beibehält. Wie man dies auch in der Fig. 168 angedeutet findet, quillt sie förmlich über den Rand der Gelenkfläche hinüber, weil zwischen dem feindlichen Vis-à-vis der einander zerstörenden Gelenkköpfe kein Raum für sie gelassen wird. Sie quillt über und wuchert dann, die Kapsel vor sich her treibend und zwischen sich und das Periost einklemmend, an der äusseren Seite des Knochens herab. Da sie aber ein formbares Material ist, so wird sie in Fällen, wie der vorhin erwähnte, leicht die ringförmige Lücke ausfüllen, welche zwischen dem gerade abgeschnittenen Schenkelhals und der kugligen Oberfläche der Pfanne übrig bleibt. Ein senkrechter Durchschnitt ergiebt sofort die wahre Zusammensetzung des scheinbaren Gelenkkopfes.

Das Hüftgelenk ist der Lieblingssitz der deformirenden Arthritis. Nächst ihm sind die Articulatio sterno-clavicularis, das Kniegelenk und die Interphalangealgelenke der Hände und Füsse ausgesetzt.

II. Anhang.

Arthritis uratica.

§ 616. Die Anwesenheit übergrosser Mengen von Harnsäure im Blute, welche der chemische Ausdruck einer ihrem Wesen nach noch verborgenen Allgemeinkrankheit, der Gicht, ist, führt zu abnormen Ausscheidungen harnsaurer Salze unter anderen auch in die Gelenkhöhlen und in das Parenchym der Knorpel, Knochen und der membranösen Theile, welche das Gelenk begrenzen. Man kann vom histologischen Standpuncte aus diese Harnsäureinfiltration der festen Theile den Infiltrationen mit Kalksalzen, Amyloidsubstanz, Fett oder Pigment an die Seite stellen, aber ihr auf die Gicht allein beschränktes Vorkommen hat mich abgehalten, sie im allgemeinen Theile näher zu berücksichtigen.

Am bemerkenswerthesten ist die Art und Weise, wie sich die Harnsäureinfiltration am Knorpelgewebe darstellt. Die Knorpelzellen erweisen sich hier als Hauptdepositäre des harnsauren Kalkes und Natrons. Sie bilden regelmässig die Mittelpuncte der sternförmigen Krystallbüschel, welche den Knorpel durchsetzen. Ich bin freilich nicht der Ansicht, dass hierbei eine active Betheiligung der Zellen im Spiele ist, sondern die Ausscheidung erfolgt eben da am ehesten, wo der meiste Platz dafür ist, in den Knorpelhöhlen, aber jedenfalls ist der mikroskopische Anblick des Infiltrates ein sehr charakteristischer (Fig. 169). In den membranösen Theilen des Gelenkes sowie im Knochenmarke sind die Krystallbüschel ohne Rücksicht auf die Textur vertheilt. Sie bilden hier förmliche Knoten bis zur Grösse einer Erbse und darüber, bei deren Anblick man sich unwillkürlich fragt, woher denn der Raum für eine so voluminöse Einlagerung beschafft worden sei.

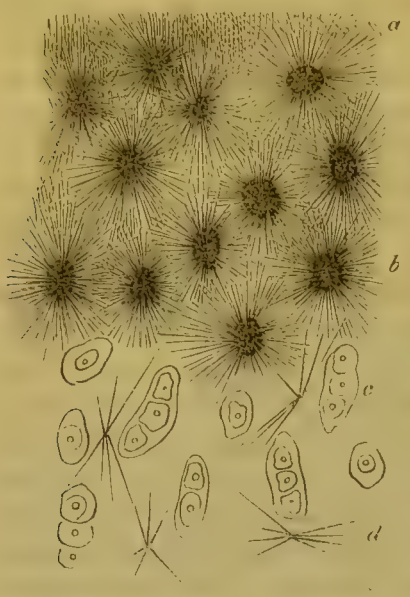

Fig. 169. Arthritis uratica. Senkrechter Durchschnitt durch einen oberflächlich mit Harnsäurekalk infiltrirten Gelenkknorpel. *a*. Die Oberfläche. *b*. Knorpelhöhlen mit Krystallbüscheln. *c*. Noch nicht infiltrirte Knorpelzellen, in Theilung. *d*. Isolirte Krystallnadeln der Grundsubstanz. Nach *Cornil* und *Ranvier*.

Die Harnsäureinfiltration ist selbstverständlich ein erheblicher mechanisch-chemischer Reiz für die betroffenen Theile. Langwierige Hyperämieen der Synovialis und des periarticulären Bindegewebes, dann und wann acute entzündliche Oedeme, endlich wirkliche, theils oberflächliche, theils tiefer greifende, zu Caries führende Eiterungen sind die gewöhnlichen Folgen.

III. Anhang.

Osteomalacie.

§ 647. Der Ausdruck Knochenerweichung ist sehr bezeichnend für einen Krankheitsprocess, dessen hauptsächliches und beinahe einziges anatomisches Merkmal in einer Entkalkung und allmähligen Verflüssigung des Knochengewebes, also recht eigentlich dessen, was fest ist am Knochen, besteht. Man hat die Knochenerweichung bald ganz allgemein als eine chemische Ernährungsstörung, bald als eine Entzündung angesehen, man könnte vielleicht mit noch mehr Recht eine venöse Hyperämie als Ursache anschuldigen oder von einer prämaturen Senescenz der Knochen reden — mit einem Worte, die Aetiologie der Knochenerweichung ist uns noch unbekannt, weshalb wir gut thun werden, zunächst die anatomischen Veränderungen möglichst vorurtheilsfrei durchzugehen und erst nachträglich Gesichtspuncte für die Einordnung der Krankheit in das System aufzusuchen.

§ 648. Wie soeben bemerkt wurde, ist die Erweichung der Knochen im Wesentlichen eine Erweichung des Knochen*gewebes*. Brechen wir mit der Pin-

cette ein kleinstes Knochenbälkchen aus der spongiösen Substanz eines osteomalacischen Knochens heraus, behandeln dasselbe mit Carmin und bringen es dann bei einer dreihundertfachen Vergrösserung unter das Mikroskop, so bietet sich uns ein höchst charakteristisches Bild dar (Fig. 170). Das Knochenbälkchen besteht aus

Fig. 170. Knochenerweichung. Knochensplitter aus der spongiösen Substanz einer osteomalacischen Rippe. *a*. Normales Knochengewebe. *b*. Entkalktes Knochengewebe. *c*. *Havers*'sche Canälchen. *d*. Markräume. *d** Ein mit rothem Mark gefüllter Markraum. Die Lumina der Capillargefässe klaffen. $^1/_{300}$.

zweierlei Substanz und zeigt demgemäss zwei deutlich und scharf von einander abgegrenzte Zonen, eine äussere, den Markräumen (*d*) und den *Havers*'schen Canälen (*c*) zunächst liegende und eine innere, welche der Axe des Knochenbälkchens folgt. Die innere (*a*) enthält ein vollkommen normales Knochengewebe; die Knochenkörperchen mit ihren zahllosen anastomosirenden Ausläufern, die stark-lichtbrechende, durchaus farblose Grundsubstanz sind intact. Die äussere dagegen (*b*) zeigt uns eine feinstreifige, durch den Carmin tiefroth gefärbte Grundsubstanz, welche nur hie und da noch kleine Schattenstriche als letzte Ueberreste früher vorhandener Knochenkörperchen erkennen lässt. Von Ausläufern dieser Knochenkörperchen ist nicht mehr die Rede; es scheint vielmehr, dass eine gewisse Aufquellung der Intercellularsubstanz im Begriff ist, sämmtliche Knochenlacunen und ihre Fortsetzungen zum Verschwinden zu bringen. Die Veränderung, welche wir hier vor uns sehen, erinnert zu sehr an die bekannten Veränderungen, welche das Knochengewebe bei der Entkalkung mittelst Salzsäure erfährt, als dass wir nur einen Augenblick daran zweifeln könnten, dass auch hier eine Entkalkung des Knochengewebes (Halisteresis, *Frey*) stattgefunden habe. Diese Entkalkung schreitet an jedem Knochenbälkchen von aussen nach innen hin fort; wir können ihren jeweiligen Fortschritt an der scharfen Linie beobachten, welche das entkalkte Knochengewebe von dem normalen trennt. Hierbei ist es interessant zu sehen, dass

diese Linie nicht etwa parallel der äusseren Contour des Knochenbälkchens fortläuft, sondern in ebensolchen einspringenden Bogen, wie wir sie sonst nur an der Resorptionslinie des Knochengewebes, bei Entzündungen, Caries etc. wahrnehmen (*Howship*'s Lacunen). Wir schliessen daraus, dass die Entkalkung in gewissen Richtungen und an gewissen Puncten schneller fortschreitet als an anderen, und dass die *Howship*'schen Lacunen diesem ungleich-schnellen Fortschreiten der Entkalkung ihre Entstehung verdanken. Fragen wir aber angesichts aller dieser Eindrücke und Erwägungen nach einer Erklärung des Vorganges, so wird mir wohl Mancher beistimmen, wenn ich die Annahme vertheidige, dass eine von den Markräumen und den *Havers*'ischen Canälen ausgehende Säure das Knochengewebe seiner Kalksalze beraubt. Die grosse Uebereinstimmung der äusseren Zone des Knochenbälkchens mit einem durch Säure künstlich entkalkten Knochengewebe spricht am beredtesten für jene Annahme; dazu kommt aber noch, dass man sich ganz besonders gut vorstellen kann, wie eine von den Markcanälen ausgehende Säure in einem nicht gleichmässig und überall durchgängigen, sondern nur canalisirten Gebiete je nach der Breite und Anzahl der Canäle stellenweise schneller oder langsamer vordringt.

§ 649. Die Entkalkung ist der erste Act der Knochenerweichung. Einige Zeit nachher folgt der zweite Act, die Auflösung des entkalkten Knochengewebes. Auch diese schreitet von den Markräumen nach der Axe der Knochenbälkchen fort. Die letzteren bestehen eine Zeitlang nur aus Knochenknorpel, dann verdünnen sie sich in der Mitte mehr und mehr, schmelzen endlich ein und verschwinden dem Auge. Das Product ihrer Auflösung, eine schleimige nicht näher gekannte Materie, mischt sich dem Inhalt des Markraumes bei und mag zum Theil als Intercellularsubstanz des vergrösserten Markgewebes noch eine weitere Rolle spielen.

§ 650. Inwiefern der geschilderte Process geeignet ist, durch allmählige Vergrösserung der *Havers*'ischen Canäle aus der compacten Substanz der Knochen spongiöse und aus der spongiösen einen Hohlraum ohne Knochenbälkchen zu machen, liegt auf der Hand. Um aber eine richtige Vorstellung von der gröberen Erscheinung der Osteomalacie zu bekommen, ist festzuhalten, dass die Knocheneinschmelzung stets von innen nach aussen vorrückt. Demgemäss vergrössert sich zuvörderst die Markhöhle; sie greift an den Röhrenknochen von der Diaphyse auf beide Epiphysen über, während sich im Innern solcher Knochen, welche von Haus aus keine Markhöhle besitzen, überhaupt nur Markhöhlen bilden; darauf nimmt die compacte Rinde an Dicke ab bis zur Stärke eines gewöhnlichen Kartenblattes: darunter allerdings nicht. Ich habe nicht gesehen, dass auch dieser letzte Rest geschwunden wäre, was wohl mit dem Umstande zusammenhängt, dass die äusserste Schicht des Knochens nicht von der Markhöhle, sondern vom Periost aus ernährt wird und folglich auch weniger an einer Ernährungsstörung participirt, welche so offensichtlich von der Markhöhle ausgeht.

Ich sage absichtlich »von der Markhöhle«, weil es schon einen Schritt über das Thatsächliche hinausgegangen wäre, wenn ich sagte »vom Marke«. Das Knochenmark ist freilich oft genug als der Heerd der ganzen Störung proclamirt

worden, doch sind die Veränderungen desselben so vieldeutig, dass es noch immer nicht gelingen will, eine einheitliche Anschauung des Processes der Knochenerweichung darauf zu basiren. Das Mark wird in allen frischen Formen von Knochenerweichung sehr blutreich gefunden. Wo grössere Fettanhäufungen sind, verschwindet das Fett allmählig, so dass schliesslich eine der Milzpulpa sehr ähnliche, dunkel-braunrothe und dünnbreiige Masse alles anfüllt, was Markhöhle, Markraum oder *Havers*'ischer Canal heisst. *Virchow* pflegte wenigstens früher gern die Identität dieser rothen Pulpa mit dem fötalen Knochenmarke zu betonen. Ich muss mich auf Grund eigener Untersuchungen gegen diese Auffassung kehren. Ich habe ein ausserordentlich zellenreiches Markgewebe, wie das des Foetus ist, nur in einem allerdings höchst interessanten Falle von Erweichung aller Wirbelkörper bei einem Kinde von 5 Jahren angetroffen. Das Mark bot hier einen Anblick dar, welcher unmittelbar an die ächte Milzpulpa erinnerte (Fig. 170, *d*). Die Markzellen dichtgedrängt und eingebettet in ein Stroma, welches aus zartesten Bälkchen von Bindegewebe gewoben war; zwischen ihnen rothe Blutkörperchen und verschiedene gelbe und braune Pigmente. Die Blutgefässe, nur durch eine scharfe Contour gegen das Parenchym abgesetzt, daher fast ohne eigene Wandung, klaffend, gebohrten Löchern und Canälen vergleichbar, erinnerten an die Pulparöhren der Milz. Doch habe ich vergeblich nach noch weitergehenden Analogieen gesucht. In allen übrigen Fällen von Osteomalacie ist das Mark an jungen Markzellen geradezu arm zu nennen. Extravasirte Blutkörperchen sind oft in grosser Menge vorhanden und verdecken gern das Gewebe, in welches sie widerrechtlich eingedrungen sind. Wo sie aber fehlen, findet man eine gallertige, durchsichtige Grundsubstanz mit spärlichen, aber ziemlich grossen, rundlich-eckigen Zellen, die, wenn man sie unvorwissend zu Gesicht bekäme, als kleine Epithelzellen imponiren müssten. Diese Zellen sind entweder ehemalige Fettzellen, wie man an dem gelegentlichen Vorkommen eines grösseren Fettropfens in ihnen wahrnimmt, oder es sind wirklich jüngere Elemente, über deren Herkunft vor der Hand nichts bekannt ist. Ihre geringe Zahl aber, gegenüber der reichlichen Grundsubstanz, lässt keineswegs auf einen lebhaften, etwa gar inflammatorischen Proliferationsprocess schliessen.

Viel auffallender als das Verhalten des Parenchyms ist die sehr beträchtliche Erweiterung und Blutüberfüllung der Markgefässe. Ich habe bereits erwähnt, dass parenchymatöse Blutungen zu den constanten Befunden gehören. Dieses ausgetretene Blut nun und die blutstrotzenden Capillaren sind es, welche dem Marke seine dunkle Farbe ertheilen. Ich kann mich aber nicht entschliessen, diese Hyperämie als eine Wallungsblutfülle anzusehen. Dem widerspricht die atrophische Beschaffenheit des Markes und der Mangel einer jeden entzündlichen Infiltration oder Neubildung. Viel besser verträgt sich der anatomische Befund mit der Annahme einer Stauungsblutfülle, welche bis an die Grenzen der Stase geht und daher bei allem Ueberfluss von Blut Ernährungslosigkeit und weiterhin regressive Metamorphose bedingt. Ich könnte mir sogar vorstellen, dass in dem gestauten Blute des Knochenmarkes eine reichlichere Entwicklung von Kohlensäure erfolgte und dass diese Kohlensäure vielleicht dazu diente, die Kalksalze der Knochen aufzulösen. Vielleicht wäre gerade hier eine Brücke möglich zwischen den Zuständen des Markes

einerseits und der Erweichung des Knochengewebes andrerseits. Aber selbst angenommen, dass der Causalnexus zwischen Stauungsblutfülle und Knochenerweichung in der angedeuteten Richtung zu suchen wäre, woher die Stauungsblutfülle selbst? Wir kennen die Circulationsverhältnisse im Innern der Knochen noch keineswegs genügend. Sind vielleicht gewisse Anomalieen des Periosts im Stande, den Blutlauf im Knochenmark zu alteriren, haben die Gefässnerven ihre Hand im Spiele? Man hat bemerkt, dass sich das Periost bei älteren Leuten verdickt, dass es blutreicher wird und dass namentlich die Gefässe, welche aus dem Periost auf die Knochenoberfläche übergehen, hyperämisch werden. Mit diesen Veränderungen geht eine peripherische (sogenannte concentrische) Verflüssigung und Resorption der Knochenrinde Hand in Hand. Das Ganze wäre ein brauchbares Pendant zu der Knochenresorption von innen, welche bei der Osteomalacie stattfindet, dieser Vergleich aber um so erlaubter, als wir thatsächlich eine Osteomalacia senilis kennen, welche sich von der gewöhnlichen Form nicht wesentlich unterscheidet. Sollen wir nun von diesem Standpuncte aus die Osteomalacie jugendlicher Individuen als eine prämature Senescenz des Knochensystems definiren? Ich wage diese Frage ebensowenig mit ja als mit nein zu beantworten und werde mich mit dem Leser bescheiden, auf die Resultate weiterer Forschungen zu warten. Erwähnt sei nur noch, dass es neuerdings mehrfach (*Weber, Mörs*) gelungen ist, im Harn und Knochen osteomalacischer Personen Milchsäure nachzuweisen. Auch eine ältere Untersuchung von *C. Schmidt* fand den Inhalt ausgebildeter Erweichungscysten des Knochens sauer. Ueber den Ort, wo diese Säure entsteht, ist nichts Näheres festgestellt, vielleicht aber stehen wir hier am Anfange einer Lösung des so schwierigen Problems.

§ 651. Betrachten wir nun in einer kurzen Uebersicht die mannigfaltigen Verbiegungen und Brüche, welche das osteomalacische Skelet zu erfahren pflegt. Der Lieblingssitz der Osteomalacie ist die Wirbelsäule und die Knochen des Beckens und Brustkorbes. Die Wirbelsäule biegt sich unter der Last des Körpers S-förmig, so zwar, dass eine Kypho-Scoliose des Rückentheils mit einer Lordo-Scoliose des Lendentheils correspondirt, während der Halstheil an der Verbindung mit dem Brusttheil lordotisch hervortritt. Die Rippen biegen sich und brechen theils unter den Zugwirkungen der Respirationsorgane, theils unter der Last der oberen Extremitäten dergestalt, dass eine nach aussen vorspringende Linie von Bruchstellen nicht weit von den Köpfchen der Rippen herabläuft, eine zweite Reihe von Bruchstellen in der Linea axillaris nach einwärts gewandt ist, eine dritte Reihe wiederum nach auswärts gerichteter Bruchstellen in der Parasternallinie gelegen ist. Für die Arme entstehen so muldenförmige Rinnen; der ganze Brustkorb aber ist nach vorn geschoben, das Sternum, oft selbst mehrfach eingebrochen, steht in einer Linie mit dem Kinne, dem es unter Umständen bis zur Berührung genähert sein kann. Das Becken ändert seine Gestalt unter der dreifachen Einwirkung der beiden Femurköpfe von unten und des Kreuzbeins von oben. Somit rücken das Promontorium und die den Schenkelköpfen entsprechenden Puncte der Linea innominata einander näher, während zugleich die Symphyse und die der stärksten Krümmung der Ossa ilei entsprechenden Puncte nach aussen, resp. nach vorn vorgeschoben werden.

Der Beckeneingang wird dadurch kleeblattförmig, nach vorn geschnabelt. Ist die Veränderung recht hochgradig, so bietet das kleine Becken kaum für den ungestörten Gang der Darm- und Urinentleerung Raum genug, geschweige denn für den Durchgang eines Kindeskopfes.

Die Extremitätenknochen pflegen zahlreiche Brüche aufzuweisen, die nur langsam und unvollkommen durch Callusmasse heilen. Blosse Verbiegungen, wie sie bei der Rhachitis so häufig vorkommen, sind bei der Osteomalacie selten; wo ein Knochen winklig erscheint, ist die Winkelstellung regelmässig die Folge eines vollständigen oder eines halben Bruches, einer Infraction (§ 618), wie sie ähnlich auch bei der Rhachitis vorkommt.

§ 652. Die Heilung der Osteomalacie ist so selten, dass wir über den anatomischen Heilungsprocess nur Vermuthungen hegen können. Dass wir die sogenannte cystische Entartung der Knochen als einen solchen anzusehen berechtigt wären, möchte ich zwar nicht positiv behaupten, wohl aber darauf hinweisen, dass einmal die Entstehung von cystischen Hohlräumen in der Markhöhle ein weiteres Entwicklungsstadium der Osteomalacie repräsentirt und zweitens, dass mit diesem Entwicklungsstadium auch ein Stillstand des Krankheitsprocesses erreicht ist. In ersterer Beziehung sei erwähnt, dass die heerdweise totale Verflüssigung des rothen Erweichungsbreies, welche der erste Faktor der Cystenbildung ist, sehr wohl als eine fernere Consequenz der tiefen Ernährungsstörung des kranken Knochens betrachtet werden kann. Das Detail des Vorgangs ist freilich nicht bekannt; es entsteht zuletzt eine vollkommen wasserklare, eiweissreiche Flüssigkeit und nur die gelben und rothen Pigmentkörper, welche namentlich in den kleineren Cysten reichlich vorhanden sind, erinnern an den Blutreichthum des früheren Erweichungsstadiums. Der zweite Faktor ist die Bildung einer derben, weissen Bindegewebsmembran, welche die erwähnte Flüssigkeit einschliesst und gegen den benachbarten Knochen abgrenzt. Ich habe oben (§ 138) gezeigt, dass das Knochengewebe selbst einer fasrigen Metamorphose fähig ist und stehe nicht an, diese Fähigkeit für unseren Fall in Anspruch zu nehmen. Die Cystenmembran ist nur mit sehr spärlichen und kleinen Gefässen versehen, daher diese Cysten niemals den Charakter von Absonderungscysten annehmen, sondern unverändert Jahre lang in demselben Zustande verharren.

Die cystische Entartung betrifft in der Regel alle Knochen des Körpers, welche vorher osteomalacisch waren. Was die Osteomalacie ihrerseits verschont hat, z. B. jener letzte subperiostale Rest von compacter Substanz, welcher in einer papierdünnen Schicht wenigstens die Contouren des Knochens zu erhalten pflegt, ausserdem aber so mancher kurze Knochen an Hand und Fuss, der ganze Schädel, bleibt auch von der cystischen Entartung verschont. Die Cysten selbst aber sind nicht mehr progressiv, mithin ist mit der Entwicklung einer gewissen Anzahl von Cysten ein wirklicher Stillstand des Processes erreicht.

3. Geschwülste.

§ 653. Von den Geschwülsten, welche am Knochensystem vorkommen, wurden bereits eingehender besprochen: die Ecchondrosis (§ 70), die Corpora libra articulorum (§ 70), die Exostosis cartilaginea (§ 70), die Exostosis simplex, eburnea und eburnea clavata (§ 72, 73), Sarcoma osteoides (§ 149), Chondroma osteoides (§ 165), Osteoma (§ 170). Nur oberflächlich tangirt wurden das Rund- und das Riesenzellensarcom, vom Enchondrom wurde das allen Enchondromen zustehende histologische Detail (§ 160 ff.) ausführlicher beschrieben. Dass man eben so viele Geschwülste des Knochensystems als Paradigmen der allgemeinen Heterologie gebrauchen kann und zu gebrauchen pflegt, lässt schon die grosse Mannigfaltigkeit der Knochengeschwülste errathen. Wir sehen uns zunächst nach einer Eintheilung derselben um und können als Eintheilungsprincip sehr wohl die grössere oder geringere Abweichung des neoplastischen Processes vom normalen Knochenwachsthum (vergl. § 609) zu Grunde legen. An die Spitze würden dann die verschiedenen knöchernen und knorpligen Auswüchse, die Exostosen und Ecchondrosen zu stellen sein, ihnen würden die histioiden Gewächse, die syphilitische Neubildung und endlich die Carcinome anzureihen sein.

§ 654. Während, wie wir in den oben citirten Paragraphen gesehen haben, die Exostosen und Ecchondrosen nur unwesentliche Abweichungen vom normalen Knochen- und Knorpelwachsthum darbieten, müssen wir uns bei den Sarcomen des Knochensystems bereits mit blossen Analogieen begnügen. Wir können z. B. sagen, dass, entsprechend den beiden physiologischen Wachsthumsorten, die Sarcome entweder vom Periost oder vom Mark der Knochen ausgehen, dass mithin die durch *Virchow* neuerdings eingeschärfte Unterscheidung in centrale und peripherische Osteosarcome auf einer Prädisposition des normalen Wachsthums beruht. Wir können ausserdem an allen peripherischen Osteosarcomen, welche wir hier zunächst besprechen, ein Initialstadium statuiren, während dessen sich die sarcomatöse Wucherung von der die Knochenbildung einleitenden Periostwucherung äusserlich nicht unterscheidet; wir können auch in der ausgesprochenen Neigung der periostalen Sarcome zur Ossification einen Anklang an die physiologische Leistung des Periostes erkennen. Das oben beschriebene Sarcoma (§ 149) und Chondroma (§ 165) osteoides streifen am nächsten an das physiologische Paradigma. Im Uebrigen aber müssen wir den ganzen Nachdruck auf der Heterologie der Neubildung beruhen und das peripherische Osteosarcom als ein zwischen Periost und Knochen placirtes, ächtes Sarcom gelten lassen. Abgesehen vom klinischen Verlaufe, Metastasirung und Repullulation, welche ab und zu in eclatanter Weise beobachtet werden, ist schon die oberflächlichste histologische Analyse genügend, um uns die sarcomatöse Natur der Tumoren zu offenbaren. Man findet in der Regel alle Species des Sarcomgewebes neben einander, doch herrscht in den meisten Tumoren das Spindelzellengewebe vor. Dies gilt namentlich von jenen colossalen Geschwülsten, welche sich an den Enden der grossen Extremitätenknochen (Femur, Tibia, Humerus etc.) entwickeln und sich durch unvollkommen strahliges Gefüge und theilweise Verknöcherung auszeichnen. Dieselben haben anfangs ein centrales

Wachsthum, heben das Periost ab, umwachsen den anstossenden Knorpel und dringen nur wenig in die compacte Rinde ein. Später gehen sie auf diejenigen Gebilde über, welche mit dem Knochen in continuirlichem Zusammenhange stehen, Muskeln, parostales Bindegewebe, Gelenkkapseln, Bänder etc.; während die locker aufliegenden z. B. vorbeiziehenden Muskelbäuche und Sehnen entsprechende Eindrücke verursachen.

Ein durchaus rundzelliges peripherisches Osteosarcom sah ich in einem exquisiten Falle, dessen Präparate in der Züricher Sammlung aufbewahrt werden. An den verschiedensten Puncten des Knochensystems, vorzüglich aber am Sternum, an der Innenfläche des Schädels und an allen Oeffnungen der Schädel- und Rückenmarkshöhle, durch welche Nerven aus- und eintreten, war das Periost durch eine flache, meist linienhohe, nur am Sternum fingerdicke Lage fischmilchähnlicher Substanz abgehoben. Die Flächenausbreitung dieser multiplen Sarcome war eine sehr verschiedene, zwischen Linsengrösse und der Grösse eines Thalerstückes schwankende, an den Nervenöffnungen bildete das Sarcom ringförmige Polster, namentlich an den foramina intervertebralia.

Als durchaus fasrige Sarcome des Periosts sind die von der vorderen Fläche der oberen Wirbelkörper und des Os tribasilare ausgehenden Nasenrachenpolypen anzusehen (vergl. *Virchow*, Geschwülste I, pag. 354).

Ob auch das Riesenzellensarcom vom Periost der Knochen ausgehen könne, ist meines Erachtens eine noch nicht entschiedene Frage. *Virchow* hat kürzlich jene derb-elastischen, seltener weichen, mit breiter Basis aufsitzenden und mit rundlichen Contouren protuberirenden Sarcome der Alveolarfortsätze, welche man von Alters her Epulis nennt, als peripherische Osteosarcome im Sinne von Beinhautwucherungen bezeichnet. Er that dies im Gegensatze zu *Nélaton*, welcher zwar auch zwei Gruppen myeloplaxischer Geschwülste (Riesenzellensarcome), die Epulides periosseuses und die Epulides intra-osseuses, einander gegenüber stellt, die ersteren aber nicht direct vom Periost ausgehen lässt, sondern von den perivasculären Markzellen der erweiterten *Havers*'schen Canäle, welche an der Oberfläche des Knochens münden. *Nélaton* möchte nämlich die Riesenzellen überall als Markzellen anerkannt sehen. *Virchow* dagegen wendet ein, dass manche der Epulides periosseuses auf einer knöchernen Erhabenheit, nach seiner Meinung einer vorgängigen periostealen Wucherung des Knochens, aufsitzen, welche sich zwischen den weichen Theil der Geschwulst mit seinen Riesenzellen und den Knochen einschiebt. Er erkennt freilich auf der anderen Seite selbst die grosse Neigung und Fähigkeit der Epuliden, in den Knochen destruirend einzudringen, an und ich möchte fragen, ob nicht jene knöcherne Basis als ein verknöcherter Theil der Geschwulst selbst angesehen werden könnte. Dann würde sie mehr die Continuität als die Trennung der Geschwulst und des Knochens vermitteln und zur Unterstützung der *Nélaton*'schen Ansicht dienen können. Ich bin deshalb vorsichtig, weil ich mich in Beziehung auf die vom Marke ausgehenden Riesenzellensarcome überzeugt habe, dass die Riesenzellen Knochenzellen sind, welche bei der Resorption des Knochens frei geworden und darauf in den eigenthümlichen hypertrophischen Zustand übergegangen sind. Damit soll freilich nicht gesagt sein, dass Riesenzellen überhaupt nur auf diese Weise entstehen konnten (vergl. § 63).

Die sarcomatöse Epulis enthält Riesenzellen von ganz colossalen Dimensionen. Fallen dieselben aus feinen Durchschnitten, welche parallel dem Kieferrande geführt werden, heraus, so entstehen Lücken, welche den Krebsalveolen nicht unähnlich sind. Das Quasi-Stroma besteht aus den verschiedenen Species des Sarcomgewebes, und je nachdem das eine oder andere vorwiegt, ist die Geschwulst weicher oder härter. Die festesten enthalten vorwiegend Bindegewebsfasern, die weichsten Rundzellen, die mittelfesten, zugleich die gewöhnlichsten, Spindelzellen.

§ 655. Das centrale Osteosarcom (myelogenes Osteosarcom, *Virchow*) wird in drei verschiedenen Species beobachtet. Am häufigsten sind die von *Nélaton* als Epulides intraosseuses bezeichneten Riesenzellensarcome des Unter-, seltener des Oberkiefers. Dieselben gehen vom rothen Mark der spongiösen Substanz aus und bilden bei fortgesetztem, centralem Wachsthum unregelmässig rundliche, bis kindskopfgrosse Knoten. Dass sie dabei in Conflict mit der compacten Knochenrinde kommen müssen, liegt auf der Hand. Die Knochenrinde wird durch den centralen Tumor — wie man sagt und wie auch der erste Anblick zu bestätigen scheint — aufgebläht. Es ist als ob der Knochen gar nicht die ihm eigenthümliche Härte und Festigkeit besässe und sich widerstandslos in die centrifugale Ausdehnung fügen müsste. Es liegt hier eine Erscheinung vor, welche überall wiederkehrt, wenn eine langsam wachsende Anschwellung im Innern der Knochen ihren Sitz hat; sie kehrt nicht blos bei allen myelogenen Sarcomen, sondern auch bei den centralen Enchondromen und Myxomen wieder. *Volkmann* hat den Beweis versucht, dass es sich hierbei wirklich um eine innere Verschiebung der Knochensubstanz handele, aber so scharfsinnig seine Reflexionen sind und so gern ich zugebe, dass jeder einzelne von ihm berührte Fall von Ausdehnung der Knochen erst gründlich untersucht werden muss, ehe von einem endgültigen Urtheil die Rede sein kann, so sicher beruht wenigstens die Ausdehnung der Knochenrinde durch centrale Osteosarcome auf Apposition und Resorption. Apposition aussen — durch fortwährende Knochenanbildung seitens des Periosts, Resorption innen — durch fortwährende Einschmelzung des Knochengewebes an der Oberfläche des wachsenden Tumors. Die Fig. 171 ist vom senkrechten Durchschnitt eines faustgrossen Myeloids genommen. Sie umfasst den Rand der Geschwulst und ein Knochenbälkchen, welches nebst noch 3 — 4 ganz ebenso beschaffenen den letzten Ueberrest der Knochenrinde des Unterkiefers darstellt. An diesem Bälkchen sieht man beide Vorgänge in Wirksamkeit. Die periostale Seite ist beinahe ganz mit den bekannten Osteoblasten *Gegenbaur*'s besetzt. Man hat hier wohl die günstigste Gelegenheit, das Knochengewebe entstehen zu sehen, jedes einzelne Moment des Processes stellt sich mit unübertrefflicher Klarheit dar (vergl. § 72). Auf der gegenüberliegenden Seite ist die Resorption im Gange. Eine scharfe, in Bogen geschwungene Linie grenzt den Knochen gegen die Geschwulst ab. An mehreren Stellen sieht man vielkernige Riesenzellen in die Contouren der *Howship*'schen Lacunen eingebettet; man unterscheidet grössere und kleinere Elemente, die kleinsten sind nur wenig grösser als die benachbarten Knochenkörperchen und würden den Namen vielkerniger Riesenzellen nicht verdienen, wenn sie sich nicht durch die gleiche feinkörnige Qualität des Protoplasmas und die allmähligen Uebergänge

als zukünftige Myeloplaxen charakterisirten. Die Lage der jüngsten Myeloplaxen ist so constant am innern Knochenrande, dass man sich des Gedankens nicht erwehren kann, die Myeloplaxen dürften gerade hier ihre Ursprungsstätte haben, vielleicht

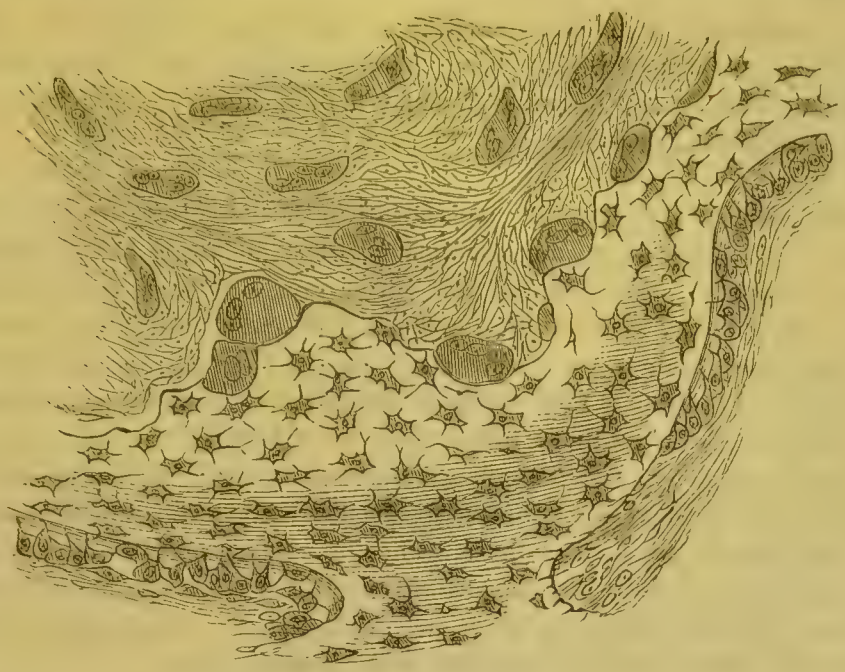

Fig. 171. Vom Rande eines faustgrossen Spindel- und Riesenzellensarcoms des Unterkiefers. Knochenbälkchen, welches auf der einen Seite durch Resorption schwindet, auf der anderen durch Apposition wächst. Die nähere Erklärung ist im beistehenden Texte nachzusehen. $^1/_{500}$.

durch eine Metamorphose der bei der fortschreitenden Auflösung der Knochengrundsubstanz von Zeit zu Zeit frei werdenden Knochenzellen entstehen. Betrachte ich darauf hin die Vertheilung der Riesenzellen im Sarcom und vergleiche dieselbe mit der Stellung der Knochenkörperchen im Knochen, so kann ich mich der Bemerkung nicht verschliessen, dass sie in beiden Geweben in gewissen Zwischenräumen alternirend gestellt sind. Diese Uebereinstimmung aber dürfte meines Erachtens sehr ungezwungen durch die Annahme zu erklären sein, dass beim Wachsthum der Geschwulst die freiwerdenden und sofort zu Myeloplaxen entartenden Knochenkörperchen durch Zellenschichten, welche der Geschwulst angehören, mit einer gewissen Gleichmässigkeit vom Knochen abgedrängt und der Geschwulst einverleibt werden. Der stricte Nachweis, dass die Riesenzellen des centralen Osteosarcoms ehemalige Knochenzellen sind, ist damit freilich noch nicht geliefert. Es freut mich indessen, mittheilen zu können, dass neuerdings auch das physiologische Vorkommen der Riesenzellen auf dieselbe Weise erklärt worden ist (*Bredichin*, Centralblatt 1867, 563).

Soweit die histologischen Vorgänge bei der Knochenaufblähung. Es liegt auf der Hand, dass wenn Apposition und Resorption auch gleichen Schritt halten, dennoch mit der Zeit eine Verdünnung der Knochenschale eintreten müsste. Es müsste mehr apponirt als resorbirt werden, wenn der Knochen ausreichen sollte, die immer grösser werdende Geschwulst mit einer stets gleich dicken Schicht com-

pacter Substanz zu bekleiden. Da nun aber eher das Umgekehrte stattfindet, d. h. weniger apponirt als resorbirt wird, können wir uns nicht wundern, wenn schliesslich die Schale an einzelnen Stellen defect wird, die Geschwulst also den Knochen durchbricht.

Die intraossären Epuliden der Kiefer, von denen bis jetzt die Rede war, bestehen meist aus Spindelzellengewebe. Merkwürdig ist die Neigung der frischen Schnittfläche, beim Liegen an der Luft einen gelb-röthlichen, selbst in's Grünliche ziehenden Farbenton anzunehmen.

§ 656. Die zweite Species von centralem Osteosarcom wird vorzugsweise am unteren Ende des Femur, am oberen Ende der Tibia und am oberen Ende des Humerus beobachtet. Sie zeichnet sich durch grosse Weichheit und Gefässreichthum aus. In der Anlage rundzellig, geht das Gewebe an einer Stelle in Schleimgewebe, an einer andern in Fettgewebe, an einer dritten in Spindelzellen und Faserzüge über, so dass man hier von einer Mischgeschwulst (Sarcoma mixtum) reden kann. Der Blutgefässreichthum führt meist zu Blutungen und die dadurch verursachten theils frischen, mit Coagulis gefüllten Blutlachen, theils älteren von rothbraunem Pigment strotzenden Erweichungsheerde können für den ersten Eindruck so sehr überwiegen, dass man an Knochenaneurysma oder Fungus haematodes denkt. Natürlich ist nur die letztere Bezeichnung und zwar mit Vorsicht zu gebrauchen. Charakteristisch ist auch hier der Gehalt an vielkernigen Riesenzellen, die Geschwulst gehört ebenfalls unter die Riesenzellensarcome.

§ 657. Drittens giebt es ein centrales Osteofibrom, welches seine nahe Verwandtschaft zu den Epulides intraosseuses durch seinen Lieblingssitz, die Kieferknochen, und die vollkommen analoge Auftreibung der Knochenrinde documentirt. Riesenzellen sind in ihm nicht nachgewiesen. Dagegen zeigt sich eine entschiedene Neigung zur Verknöcherung, sei es dass zahlreiche aber kleine Knochensplitter darinnen gefunden werden, welche man beim Betasten der Schnittfläche wie eine sandige Rauhigkeit fühlt, sei es dass ausgedehntere Ossificationen die Geschwulst allmählig in ein Osteom verwandeln.

§ 658. Das reine Myxom der Knochen wird von *Virchow* als eine aus dem Knochenmark hervorgehende, den Knochen auftreibende und schliesslich durchbrechende Geschwulst beschrieben, welche in ihrer Substanz dem Austernfleisch oder der Gallertscheibe der Quallen gleiche. Wegen der nahen Verwandtschaft des Enchondroms mit dem Myxom ist es schwer, eine scharfe Grenze zwischen beiden zu ziehen. Die meisten gallertig weichen Knochengeschwülste sind Enchondrome.

§ 659. Dass das Knochensystem der Hauptstandort des Knorpelgewächses ist, wurde bereits erwähnt, als wir uns mit den histologischen Verhältnissen desselben im Allgemeinen beschäftigten (§ 160). Hier folge noch die Angabe, dass von den verschiedenen Scelettheilen am häufigsten die Phalangen der Finger und Zehen, demnächst der Oberarm, Femur und Tibia, demnächst die Kiefer, die

Beckenknochen und die Scapula, seltener die Rippen und die Knochen der Schädelbasis, am seltensten Wirbel, Schlüssel- und Brustbein ergriffen werden. *Joh. Müller* hat zuerst eine Unterscheidung in äussere, vom Periost ausgehende, und innere, vom Mark ausgehende Enchondrome aufgestellt. Es geht aber hier ähnlich wie bei den Epuliden, die inneren sind unbestritten, in Hinsicht der äusseren kann man nicht recht bestimmt sagen, inwieweit die compacte Substanz, inwieweit das Periost an ihrer Bildung Theil hat. Auch *Virchow* ist zweifelhaft. Die ganze Angelegenheit wird dadurch noch fragwürdiger, dass neuerdings mehrfach der directe Uebergang von Knochen- in Knorpelgewebe behauptet worden ist (*Weber*)[1]. Die compacte Substanz würde demzufolge eine grössere Berücksichtigung verdienen und vollends dann, wenn es sich bestätigen sollte, was *Virchow* freilich mehr vermuthungsweise ausgesprochen hat, dass in der compacten Substanz liegen gebliebene Ueberreste von Knorpelgewebe den Anstoss zur enchondromatösen Entartung geben können.

Das innere Enchondrom verhält sich nur insofern wie die centralen Osteosarcome und Myxome, als es den Knochen schalig auftreibt und erst nach längerem Wachsthum an einzelnen Stellen durchbricht. Im Uebrigen ist das Wachsthum des Enchondroms durch benachbarte Heerde der Grund einiger bemerkenswerthen Eigenthümlichkeiten. Hierhin gehört namentlich die stärkere entzündliche Reizung, welche durch das Auftreten disseminirter Knoten in der Umgebung der Geschwulst erzeugt wird. Wir finden neben einer oft recht bedeutenden ossificirenden Periostitis namentlich häufig eine ächte sclerosirende Osteomyelitis. Die Markhöhle ist in der Nähe des Enchondroms zuweilen wie verschlossen durch eine äusserst harte, feinporige, compacte Substanz. Die Periostitis ossificans liefert immer neue Knochenlagen, und damit sowohl Baumaterial für die Geschwulst als auch eine knöcherne Kapsel, welche beim Enchondrom länger sufficient bleibt als bei irgend einer anderen centralen Knochengeschwulst.

Die Enchondrome der Knochen erhalten sich länger und werden grösser bei unveränderter innerer Beschaffenheit als die Enchondrome der Weichtheile. Später zeigen sie eben jene secundären Metamorphosen, welche § 162 erwähnt wurden, Verkalkung, Verknöcherung, Umwandlung in Schleimgewebe, schleimige Erweichung und cystische Entartung. Es erübrigt uns hier nur noch, einiger Varietäten des Enchondroms zu gedenken, welche bis jetzt nur am Knochen beobachtet worden sind. *a*) Das Enchondroma haematodes. An der rechten Fibula eines Knaben,

1) Man kann diesen Vorgang nur an sehr dünnen Knochenlamellen studiren, welche der Grenze des Knochens und der Geschwulst entnommen sind. Die Knochentextur erfährt eine Art gleichmässiger Einschmelzung; die Grundsubstanz wird von den Rändern her durchscheinend, während die Zellen ihre Ausläufer verlieren und in einer rundlichen Höhlung zu liegen kommen, welche nur durch eine von den Knochenlacunen ausgehende und den nächsten Umfang derselben betreffende Erweichung der Grundsubstanz bedingt scheint. Man kann einem Knochengewebe, welches in diesem Stadium der Metamorphose angelangt ist, eine grosse Aehnlichkeit mit Knorpelgewebe nicht absprechen, doch macht der ganze Process nicht den Eindruck einer proliferen Neubildung, sondern einer organischen Auflösung, was freilich noch nicht gleichbedeutend mit Desorganisation ist.

welcher in der chirurgischen Klinik zu Bonn behandelt wurde, fand sich eine doppelt-faustgrosse Geschwulst, welche in ihren Randtheilen unzweifelhaft knorplig war und in ihrem lappigen Bau durchweg die Structur des Enchondroms verrieth. Die inneren Lappen aber zeigten eine gallertige Aufquellung der Grundsubstanz und waren mit ganz eigenthümlichen blutführenden Canälen durchzogen, von denen man nur soviel mit Bestimmtheit aussagen konnte, dass sie durch die Anastomose benachbarter Knorpelhöhlen entstanden seien. Sie bildeten zusammen ein Netzwerk mit stark-hervortretenden, concav-contourirten Knotenpuncten. Ob sie aber wirklich Blutgefässe waren, oder ob hier nur eine durch die Structur modificirte Extravasation vorlag, vermochten wir nicht zu entscheiden. Die Erweichung ging mit einer gleichzeitigen sarcomatösen Degeneration des Bindegewebsgerüstes Hand in Hand. (*C. Höstermann*, Inauguraldissertation. Bonn 1868.) *b)* Das Enchondroma pseudopapillosum. Ein peripherisches Enchondrom des Oberkiefers, welches uns ebenfalls von der chirurgischen Klinik des Herrn Geh.-Rath *Busch* zukam, hatte eine deutlich papillöse, blumenkohlartige Oberfläche. Die massigen Wucherungen waren, nachdem sie die Höhle des Oberkiefers erfüllt hatten, an der vorderen Fläche durch den Knochen durchgebrochen. Der Tumor verdankte seine absonderliche Structur dem exquisit-centralen Wachsthum, welches ihn ganz gegen die Art der Enchondrome auszeichnete. Die kleinsten Knötchen entstanden immer wieder in dem Bindegewebe der grösseren. Endlich bewirkte das selbständige Wachsen der letzteren eine theilweise Ablösung von der Nachbarschaft. Spaltartige und flächenhaft ausgedehnte Lücken gliederten demgemäss die Geschwulst und zerfällten sie in Knötchengruppen, welche den verästelten Papillen eines Blumenkohlgewächses recht ähnlich waren. (*C. Hopmann*, Inauguraldissertation. Bonn 1867.)

§ 660. Die syphilitische Gummigeschwulst erscheint in der sogenannten tertiären Periode der Krankheit am Knochensystem. Die Bezeichnung Gumma rührt wahrscheinlich von dem eigenthümlich elastischen Widerstande her, welchem der zufühlende Finger begegnet, wenn man die flachen, umschriebenen Anschwellungen der Schädelknochen durch die Hautdecken hindurch untersucht. Das weiche, schnell wuchernde Gewebe, welches diese Geschwülste zusammensetzt, wird in erster Linie von der inneren Schicht des Periosts geliefert; noch einmal werden wir hier an das physiologische Wachsthum erinnert, aber schon der feinere Bau des zunächst gelieferten Productes ist durchaus heterolog. Eine zarte, gallertige, an einzelnen Stellen fasrige Grundsubstanz enthält zahlreiche Rund- und Spindelzellen, angeordnet in zierlichen concentrischen Ringen um die Gefässe, welche die Neubildung nach allen Richtungen durchziehen. Ich spreche diese Gefässe als die Periostgefässe des Knochens, als diejenigen an, welche normal die Grenze zwischen Beinhaut und Knochen überspringen und in die Oberfläche des letzteren übergehen. Die Adventitia dieser Gefässe ist die eigentliche Matrix des Syphiloms. Hier entstehen Zellen und Grundsubstanz in wiederholten Auflagen, von denen die jüngeren die älteren vor sich herdrängen und so eine concentrische Anordnung der ganzen Neubildung erzeugen. Die schleimige Aufquellung der Grundsubstanz entwickelt mechanische Kräfte, welchen weder das Periost noch

der Knochen gewachsen ist. Jenes wird vom Knochen abgehoben, dieser schwindet unter der Geschwulst, wird rauh und bekommt schliesslich tiefgreifende Defecte. (Caries syphilitica.) Die syphilitische Infiltration kriecht hierbei längs der *Havers*'schen Gefässe in die compacte Knochensubstanz hinein und bringt das Knochengewebe territorienweise zum Schwund, wie das in ähnlicher Weise auch bei der rareficirenden Ostitis seitens der Markgranulationen geschieht. Ist dann alles Knochengewebe zwischen je zwei Gefässen zerstört, so confluirt die beiderseitige Syphilommasse und nur die concentrische Gruppirung erinnert noch an die primäre Betheiligung der Gefässscheiden. Genau dieselben Verhältnisse werden wir am Gumma cerebri wiederkehren sehen.

Das Syphilom der Knochen ist einerseits selbst als eine heterologe, syphilitische Knochenentzündung anzusehen, andrerseits erregt es in seiner Umgebung alle Arten von Ostitis und Periostitis, durch welche dann der Knochen mehr entstellt und zerstört wird als durch die Geschwulst selbst. Die syphilitischen Entzündungen, Caries, Necrose etc. unterscheiden sich histologisch nicht von den einfachen Affectionen dieses Namens. Das Syphilom ist den ihm eigenthümlichen Umwandlungen (Verkäsung) unterworfen, ausserdem wird ein directes Zerfliessen in Eiter beobachtet. Unter der Einwirkung antisyphilitischer Medicamente erfährt der Schleim der Grundsubstanz eine anderweite chemische Metamorphose, welche ihn resorptionsfähig macht, die Zellen verwandeln sich in ebenfalls resorptionsfähigen Detritus.

§ 661. Wenn wir von der Tuberkulose der Knochen die früher erwähnten Fälle käsiger Ostitis ausschliessen, so bleibt als ächte miliare Eruption nur ein gelegentlicher, aber ziemlich seltener Befund in der Umgebung der käsigen Heerde übrig. Die Tuberkeln entstehen nach *Virchow* aus dem rothen Knochenmarke und sind von dem gewöhnlichen Verhalten des Miliarknotens. Ich selbst habe noch nicht Gelegenheit gehabt, ächte Knochentuberkeln zu sehen.

§ 662. Der Krebs am Knochensysteme wird in nächster Zeit eine brennende Frage der pathologischen Gewebelehre werden. Wenn es wahr ist, was nach *Thiersch*'s Vortritt neuerdings so warme Verfechter gefunden hat, dass alle ächten Krebse von Aussen- oder Drüsenepithelien ausgehen, so könnten alle Knochenkrebse nur durch contiguirliche Infiltration von benachbarten Haut-, Schleimhaut- oder Drüsenkrebsen zu Stande kommen. Dass dem wirklich so sei, kann in gewissen Fällen in der That gar keinem Zweifel unterliegen. Wenn wir z. B. einen Epithelialkrebs des Gesichtes auf die Kieferknochen, oder einen ebensolchen Krebs des Unterschenkels auf das Schienbein übergehen und eine Art krebsiger Caries daran erzeugen sehen, so handelt es sich hierbei um ein Vorschieben krebsiger Zellencylinder in die Gefässporen der Knochensubstanz, welche sich dem entsprechend vergrössern und die zwischenliegenden Ernährungsterritorien des Knochengewebes zum Schwunde bringen. Auch wenn in der Diploë der Schädelknochen oder in der spongiösen Substanz der Rippen oder sonst wo im Mark der Knochen metastatische Knoten auftreten und gedeihen, könnte man wenigstens die Möglichkeit einer »epithelialen Infection« der dortigen Markzellen zugeben, wenn ich auch in diesem Falle als Anatom einfach die Thatsache der Umwandlung von Bindegewebs-

zellen in Epithelzellen zu constatiren und damit die Möglichkeit dieser Umwandlung, also die Entwicklung des Krebses aus Bindegewebe zuzugeben hätte. Welche Ausrede aber werden wir ersinnen können, wenn wir anerkennen müssen, dass es auch primäre Knochenkrebse giebt, welche noch dazu mit einer gewissen Vorliebe an denselben Standorten und in derselben histologischen Species wiederkehren? Wir haben da einmal jene weichen schnell wachsenden Krebse, welche so gern von den oberen Enden sowohl des Humerus als des Femur ausgehen und gelegentlich zu ganz eminentem Umfange gedeihen. Dieselben entwickeln sich bald vorwiegend vom Marke, bald vorwiegend von dem Perioste aus; sobald das Periost in Mitleidenschaft gezogen ist, schreitet einerseits das Wachsthum der Geschwulst rapider vor, andrerseits tritt Ossification in Form eines äusserst zierlichen, entweder schwammigen oder mehr strahligen Gerüstes auf. Es sind überall die dickeren Balken des Krebsstromas, welche verkalken und so eine Art unächten Knochengewebes liefern (Carcinoma osteoides). Eine zweite ebenfalls häufige Entwicklungsstätte primärer Knochenkrebse sind die Knochen des Kopfes. Weiche, schnell wachsende Knoten entstehen in der Diploë und perforiren in kurzer Zeit die Knochenrinde nach beiden Seiten hin. Oder aber die centrale Geschwulst wächst etwas langsamer und das Periost hat Zeit, eine peripherische Schalenbildung wenigstens einzuleiten. Dies sieht man gelegentlich am Oberkiefer. Eine dritte seltenere aber um so charakteristischere Form ist die diffuse Carcinosis der Becken- und anstossenden Wirbelknochen, welche sich klinisch wie eine Osteomalacie darstellt. Auch hier handelt es sich um weiches Carcinom, welches durch eine in zahllose kleine Heerde zersplitterte Entartung des Knochenmarkes sich auszeichnet. Bei allen diesen primären Knochenkrebsen kann von einem epithelialen Ausgange nicht die Rede sein, und doch müsste unsere ganze Definition des Begriffes Krebs umgestossen werden, wenn wir diese Dinge nicht für ächte Krebse ansehen wollten.[1]

Ueber die Entstehung der ersten Krebszellen fehlen uns zwar zur Zeit noch genauere Angaben, doch räth uns die Analogie mit den übrigen myelogenen Knochengeschwülsten, an eine Metamorphose der Markzellen — ich füge aber mit Nachdruck hinzu auch der adventitialen Gefässzellen zu denken. Das Knochengewebe schmilzt widerstandslos vor der andringenden Neubildung zusammen. Eine Entkalkung pflegt der Resorption wie bei der Osteomalacie voranzugehen. Die Knochenbälkchen sind daher zu einer gewissen Zeit elastisch, biegsam, knorpelartig. Die Knochenkörperchen mögen sich wohl nicht in allen Fällen gleich verhalten. Es ist ja verhältnissmässig leicht, ein Knochensplitterchen aus der Mitte eines Carcinoms herauszubrechen und auf diesen Punct zu prüfen, weshalb ich auf eine ziemliche Reihe solcher Untersuchungen hinweisen kann. Das Resultat ist, dass nur ausnahmsweise eine lebhaftere active Betheiligung der Knochenzellen an der Neubildung zu constatiren ist. Die nebenstehende Abbildung (Fig. 172) stellt uns

---

1) Nach einer allerneuesten Publication *Billroth*'s in *Langenbeck*'s Archiv wären gewisse weiche Carcinome nicht als solche, sondern als »alveoläre« Sarcome anzusehen, durch eine höhere Entfaltung des lymphadenoiden Gewebstypus entstanden; eine Auffassung, welche mir speciell für die Knochen und Nervensarcome ausserordentlich zusagen würde.

den Modus der Betheiligung vor Augen. Wir befinden uns hier am Rande eines weichen Krebses der Rippen. Ein Knochenbälkchen, welches den Tumor begrenzt, ist von diesem in Mitleidenschaft gezogen und bereits auf der einen Seite vollkommen aufgelöst, während es auf der anderen noch glatte Contouren zeigt. Die Knochenkörperchen, welche auf der dem Tumor abgewendeten Seite noch normal sind, nehmen successive an Grösse zu, während die Grundsubstanz ihre Kalksalze verliert und in einer der Vergrösserung der Knochenkörperchen umgekehrt proportionalen Weise abnimmt. Am jenseitigen Rande des Knochenbälkchens bemerkt man nur noch spärliche Ueberreste derselben. Die Zellen dagegen haben sich durch Theilung der Kerne und Vergrösserung des Protoplasmas in grössere mehrkernige Elemente verwandelt, welche unmittelbar darauf in eine der Kernzahl entsprechende Menge kleinerer Zellen zerfallen. Ob diese Zellen später in Krebszellen übergehen, oder ob ihre ganze Erzeugung nur eine beiläufige Folge der intensiven Gewebsreizung ist, muss ich dahin gestellt sein lassen. Constant ist sie jedenfalls nicht.

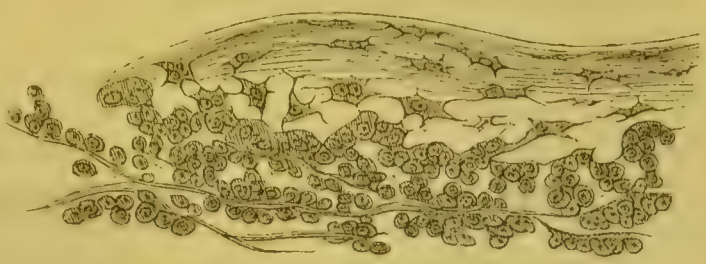

Fig. 172. Knochenbälkchen in krebsiger Degeneration. $^1/_{500}$.

Auch der Gallertkrebs ist wiederholt, wenn auch stets nur secundär, an den Knochen beobachtet worden. Doch liegen histologische Angaben über die Art seiner Entstehung und Ausbreitung nicht vor.

XVII. Anomalieen des Nervensystems.

§ 663. Eine der auffallendsten Erscheinungen im Gebiete der pathologischen Histologie des Nervensystems ist die geringe und stets nur passive Betheiligung der speciell nervösen Elementartheile an allen Veränderungen, welche das Gehirn, das Rückenmark oder die peripherischen Nerven treffen. Je mehr man sich von vornherein bemüht hat, insbesondere die Geistesstörungen und andere essentielle Neurosen auf Anomalieen der Ganglienzellen und Nervenfasern zurückzuführen, um so sicherer können wir jetzt, auf die negativen Resultate aller dieser Untersuchungen gestützt, die Thesis aufstellen, dass die Ursachen »vielleicht« aller Nervenkrankheiten in anatomischen Störungen der nicht-nervösen Bestandtheile des Systemes zu suchen seien. Mit Rücksicht darauf aber scheint es mir rathsam, einleitende Betrachtungen über die mancherlei Arten und Weisen anzustellen, in welchen sich nervöse und nicht-nervöse Elemente bei der Zusammensetzung der verschiedenen Abschnitte des Nervenapparates betheiligen.

§ 664. Wir können davon ausgehen, dass die feinsten Ausstrahlungen des peripherischen Nervensystems, die isolirt verlaufenden Nervenfasern, in jenes Continuum von Bindesubstanz eingesetzt sind, welches alle Zwischenräume zwischen den Organen und Organbestandtheilen des Körpers ausfüllt. Auch die ersten Vereinigungen von Nervenfasern bis zu Gruppen von etwa 20 Stück weisen noch keine erkennbaren Modificationen in der Qualität des Bindegewebes auf. Dem entspricht der zwanglose Verlauf der einzelnen Fasern, das vielfache Hin- und Herbiegen, die eigenthümliche Lockerheit, welche das Gefüge dieser kleinsten Nervenbündel kennzeichnet. Sobald wir aber zu den stärkeren Stämmchen und Stämmen übergehen, finden wir eine deutliche Differenzirung des Bindegewebes zwischen den Nervenfasern und desjenigen um die Nervenfasern. Je weicher und zarter das erstere, das sogenannte Perineurium wird, desto mehr verdichtet sich das letztere zu einer derben Scheide, welche wohl geeignet ist, den Nerven gegen mechanische Insulte zu schützen. Das Perineurium enthält keine eigentlichen Bindegewebsfibrillen, seine Intercellularsubstanz ist homogen und würde sich ohne das Hinzutreten der Zellen den Blicken entziehen. Die Zellen haben längliche Kerne und nächst diesen eine sehr kleine Menge feinkörnigen Protoplasmas. Ob die *Schwann*'sche Scheide der markhaltigen Nervenröhren diesen letzteren oder dem Perineurium zuzurechnen sei, will ich unentschieden lassen, jedenfalls sind die gelegentlich als Kerne der *Schwann*'schen Scheide bezeichneten Gebilde mit den Zellen des Peri-

neuriums identisch, da sie sich an jeder pathologischen Wucherung des interstitiellen Bindegewebes betheiligen und sich somit selbst dem Bindegewebe identificiren.

Die äussere Scheide der peripherischen Nerven ist zugleich Trägerin der grösseren für den Nerven bestimmten Gefässstämmchen und schickt eine gewisse Anzahl fasrig-bindegewebiger Fortsätze nach innen, welche die Nervenfasern in grössere und kleinere Bündel eintheilen und zugleich den kleinsten Arterien und Venen als Brücke dienen, während sich das langmaschige Capillarnetz im Perineurium ausbreitet.

Bei den Centralorganen treffen wir auf eine noch weitergehende Specification der nicht-nervösen Structurbestandtheile. Im Gehirn und Rückenmark nimmt einerseits das Perineurium eine besonders zarte Beschaffenheit an, andrerseits findet in der bindegewebigen Umhüllung eine neue Scheidung statt, nämlich in eine äussere, vorzugsweise dichte, dicke und derbe Haut (Dura mater), welche nur spärliche dünne Gefässchen enthält, dafür aber desto mehr zum Schutze der Centralorgane zu leisten vermag, und in eine sehr zarte Hülle von lockerem Bindegewebe (Pia mater), welche ausschliesslich als Trägerin der grösseren Gefässstämme anzusehen ist. Die die kleineren Gefässe nach innen überleitenden Bindegewebsfortsätze finden sich nur noch am Rückenmark, wie sich denn überhaupt die weisse Substanz des Rückenmarkes qualitativ von einem peripherischen Nerven wenig unterscheidet. Am Gehirn dagegen treten die kleinsten Arterien und Venen, wie man gewöhnlich sagt, nackt in das Allerheiligste des Nervensystems ein. Dieses »nackt« ist freilich cum grano salis zu nehmen, und am allerwenigsten hat ein Kenner der pathologischen Zustände des Gehirnes Veranlassung, den wenn auch noch so zarten Mantel von Bindegewebe zu übersehen, welcher diese Gefässe umgiebt. Dieselbe Sache ist hier bald als bindegewebige Adventitia, bald als perivasculäres Lymphgefäss bezeichnet worden. *Kölliker* hat zuerst ein homogenes Häutchen mit innen anliegenden Kernen von den Hirngefässen abgezogen, später haben die Injectionen von *His* gelehrt, dass zwischen diesem Häutchen und dem Gehirne ein Raum existirt, welcher mit grösseren perivasculären Räumen der Pia mater zusammenhängt. *His* hält diesen Raum und jene Räume für Lymphbahnen. Ich lasse diese Hypothese gelten, aber mit dem ausdrücklichen Vorbehalt, dass diesen Lymphbahnen doch mancherlei zu einem ächten »Lymphgefässe« fehlt. Das Endothelium ist zum mindesten unvollständig, die räumliche Abschliessung unvollkommen, man kann überhaupt nur von Spalten im Bindegewebe reden und dürfte kaum fehl gehen, wenn man die ganze Einrichtung mehr jenen Zellen der Autoren anreihte, derentwegen man früher das Zwischenmuskel- und Unterhaut-Bindegewebe als Zellgewebe bezeichnete. Eigenthümlich wäre dann nur der freilich noch nicht zur Evidenz bewiesene Zusammenhang mit dem Lymphgefässsystem.

Zum Schluss noch ein Wort über das Perineurium des Gehirnes, die Neuroglia Virchovi. Sowohl die Qualität als vornehmlich die Quantität dieser Substanz sind noch nicht genügend festgestellt. Was die Qualität anlangt, so pflegt man einen Unterschied zu machen zwischen der Neuroglia der weissen Marklager und derjenigen der grauen Kern- und Rindenschichten. Von der Neuroglia des Markes können wir mit Sicherheit behaupten, dass zu ihr Alles hinzuzurechnen ist, was hier

neben den Nervenfasern und Gefässen gefunden wird; deshalb sind alle Körner und Kerne der weissen Substanz Neurogliazellen und -kerne, deshalb ist jenes weiche, feinkörnige und spongiöse Material, in welches die Nervenfasern eingebettet sind, Grundsubstanz der Neuroglia. Viel schwieriger ist die Beurtheilung der Verhältnisse in der Gehirnrinde. An der Grenze gegen das Mark stossen wir im Kleinhirn, weniger ausgesprochen auch im Grosshirn, auf eine gedrängte Anhäufung der sogenannten »Körner«, d. h. kleiner, blasser, runder und homogener, kernartiger Körper, welche nach neueren Untersuchungen sämmtlich den Werth kleiner Zellen haben, weil sie sämmtlich, was früher übersehen wurde, mit protoplasmatischen Anhängseln versehen sind. Darauf, dass diese Anhängsel gelegentlich in feine Fädchen auslaufen, stützt sich die Annahme, dass die Körner mit Nervenfasern zusammenhängen, mithin selbst nervös seien. Diese Körner nehmen weiter nach aussen an Zahl ab, obwohl sie immer noch häufig bleiben und in kleinen Gruppen von 3 — 5 zusammen zu liegen pflegen; neben ihnen treten die bekannten pyramidalen Ganglienzellen auf, die Hauptmasse der grauen Rinde wird aber durch ein Continuum sehr feinkörniger und — wie jetzt nach *M. Schultze*'s Vorgang allgemein angenommen wird — auch schwammartig fein-reticulirter Substanz gebildet. Diese Substanz, welche offenbar als Trägerin der nervösen Elementartheile fungirt, ist die Grundsubstanz der Neuroglia und es fragt sich nur, welche von den mitanwesenden zelligen Elementen wir als Zellen der Neuroglia ansprechen sollen. Wäre es erlaubt, die Erfahrungen von der weissen Substanz ohne Weiteres zu übertragen, so würden die Körner wenigstens theilweise herangezogen werden können. Ich kenne in der That keinen Unterschied zwischen den »bindegewebigen« Körnern der weissen Substanz und denjenigen der grauen Substanz. Hier aber tritt uns die oben erwähnte Ueberzeugung bedeutender Autoritäten entgegen, welche die Körner der Gehirnrinde für kleine Nervenzellen halten. Die pathologischen Thatsachen lösen uns das Räthsel ebenfalls nicht befriedigend, denn wenn wir auch nachweisen können, dass gewisse Tumoren durch eine Hyperplasie dieser Zellen entstehen und wachsen (die Gliome), so sind dies aber auch nur solche Tumoren, welche an anderen Orten, mit Ausnahme der verwandten Retina, nicht vorkommen. Alle übrigen Neubildungen, Carcinome, Sarcome, Tuberkel, selbst der Eiter, entstehen anderweitig und können für die Entscheidung, was bindegewebig, was nervös am Gehirn sei, nur in untergeordneter Weise herangezogen werden. Im Uebrigen glaube ich, dass ein Jeder, welcher die Vorgänge der Gliombildung, der gelben Erweichung und einige andere mit unbefangenen Augen ansieht, mehr zu der Ueberzeugung hinneigen wird, dass sämmtliche Körner des Gehirnes die gleiche Bedeutung und zwar die Bedeutung von Bindegewebszellen haben.

1. Hyperämie und Entzündung.

§ 665. Da, wie wir gesehen haben, ein jeder grössere Abschnitt des Nervensystems seine besonderen Gefässeinrichtungen besitzt, so kann es nicht auffallen, wenn wir gerade im Gebiete der Hyperämie, der Blutung und Entzündung auf eine grössere Zahl einzelner für sich abgeschlossener Krankheitsbilder stossen.

Dura mater, Pia mater, Gehirn und Rückenmarksubstanz, peripherische Nerven, alle haben ihre eigenthümlichen Formen von Hyperämie und Entzündung. Ja, diese Eigenthümlichkeiten sind so gross, dass wir zur Erklärung derselben mit der blossen Verschiedenheit der Gefässvertheilung und des Gefässreichthums nicht ausreichen. Das ganze Verhältniss von Parenchym zu Gefäss, die Bedeutung derselben für einander, ist in der Dura mater ein anderes als in der Pia mater, in der Pia mater ein anderes als im Gehirn. Das gewöhnliche Schema, dass ein jedes Organ seine entsprechende Menge von Arterien und Venen bekommt, welche sich in ihm zu Capillaren verästeln, passt eigentlich nur auf die peripherischen Nerven. Im Rückenmark, noch mehr aber im Gehirn, scheint darauf Bedacht genommen, dass nur die schwächsten, wirklich zur Ernährung dienenden und keinen Caliberschwankungen unterworfenen Gefässe in die nervöse Substanz eindringen. Demgemäss existiren in Gehirn und Rückenmark überall nur kleine Ernährungsterritorien, woraus sich für die Hyperämieen und Entzündungen der eigentlichen Centralorgane die doppelte Eigenthümlichkeit ergiebt, dass sie bei localen Ursachen (z. B. Trauma) eine Neigung haben, sich auf einen kleinen Raum zu beschränken, und dass sie in einer gewissen Verbreitung überhaupt nur in Folge von intensiven functionellen Reizungen zu Stande kommen (Psychosen). Umgekehrt haben wir in der Pia mater eine enorme Menge grosser Gefässe neben einem der Ernährung kaum bedürftigen Parenchym, welches aber weite Hohlräume besitzt, die zur Aufnahme von Entzündungsproducten und zur Fortleitung einer Entzündung die günstigsten Chancen darbieten. Daher gerade hier die Neigung aller Hyperämieen und Entzündungsprocesse zu diffuser Ausbreitung, welcher in acuten Fällen nur durch Raumbeschränkung seitens der Schädelkapsel Einhalt geboten wird, in chronischen aber und bei noch beweglichen Schädeldecken ein beinahe unbegrenztes Feld eröffnet ist (Hydrocephalus externus). Die Dura mater kann wegen der unverhältnissmässigen Derbheit und innigen Verflechtung ihrer Bindegewebsbündel ihre etwaigen Entzündungsgelüste nicht in ihrem Parenchym befriedigen, daher erscheinen Hyperämie und Exsudation an der inneren Oberfläche und führen hier zu einer der interessantesten Aufeinanderfolgen von histologischen Erscheinungen, mit welcher wir zugleich unsere specielleren Betrachtungen eröffnen wollen.

a. *Pachymeningitis.*

§ 666. Die acuten circumscripten Vereiterungen der Dura mater, welche bei Gelegenheit penetrirender Kopfwunden und Erysipele, bei Caries des Felsenbeines, sowie in der Umgebung erweichter Thromben der venösen Sinus vorkommen, sind für histologische Studien wenig ergiebig, und nur das Eine ist hervorzuheben, dass die Veränderungen leicht einen brandigen Charakter annehmen, was wohl damit zusammenhängt, dass die engen und wenig zahlreichen Vasa propria der Dura mater sich leicht thrombosiren und damit unverhältnissmässig grosse Parenchyminseln ausser Nahrung kommen.

§ 667. Die nicht-eitrige, innere, auch hämorrhagische Pachymeningitis beginnt mit einer Hyperämie, welche nach einer Zusammenstellung von *Kremiansky*

in weitaus den meisten Fällen zunächst den Verbreitungsbezirk der Arteria meningea media, die Regio bregmatica, umfasst und sich von hier aus allmählig nach vorn, hinten und unten verbreitet. Die Arterien sind erweitert, stärker als normal geschlängelt und von einer ausnehmend dicken, filzigen Adventitia umgeben. Die Hyperämie der Capillaren spricht sich in einem kaum wahrnehmbaren rosigen Anflug der sonst so weissen und glatten inneren Oberfläche aus, bleibt auch während der ganzen Dauer des Processes auf dieser unbedeutenden Entwicklungshöhe stehen. Desto bemerkenswerther ist dasjenige, was auf der Basis dieser Hyperämie, an und auf der Oberfläche der Dura mater zur Entwicklung kommt. Für das blosse Auge ist dies zunächst ein lockerer, schleierartiger, gelblicher Beschlag, welcher mit zahllosen Blutpuncten und -pünctchen durchsäet ist. Derselbe lässt sich ohne Schwierigkeit mit der Pincette abziehen, und wenn man hierbei sein Augenmerk sorgfältig auf die Ablösungslinie richtet, so gewahrt man hie und da rothe Fäden, welche sich zwischen Dura mater und Pseudomembran ausspannen, um gleich nachher zu zerreissen. Diese Fäden sind nichts anderes als Gefässe, welche aus der Dura mater in die Pseudomembran übertreten und sich hier sternförmig verästeln. Untersucht man die Membran mittelst des Mikroskopes, so erstaunt man vornehmlich über den grossen Reichthum derselben an sehr weiten und dünnwandigen Gefässen. Die Wandung dieser kaum capillar zu nennenden Gefässe erscheint mit einer einfachen, noch dazu sehr feinen Contour, das Caliber aber ist im Durchschnitt 3 — 4mal so gross als das Caliber gewöhnlicher Capillaren, dabei unregelmässig, bald nach dieser, bald nach jener Seite ausgebuchtet und verzogen (Fig. 173, *c*). Die Substanz, in welcher sich die Gefässe eingebettet finden und welche ein Continuum durch die ganze Pseudomembran bildet, möchte ich am ehesten als Schleimgewebe bezeichnen. Es ist freilich wegen der mancherlei anderen Einlagerungen kein richtiges Urtheil über die Qualität derselben zu erhalten, doch aber glaube ich mit Sicherheit erkannt zu haben, dass die zelligen Elemente der Substanz spindel- und sternförmig sind und mittelst anastomosirender Protoplasmafortsätze in Verbindung stehen, dass die Zahl der Zellen im Ganzen gering und die Grundsubstanz vollkommen homogen und durchsichtig ist, aber durch Essigsäure getrübt wird.

Was die Entstehung der so beschaffenen Neomembran anlangt, so wird wohl Niemand von mir verlangen, dass ich an dieser Stelle ausdrücklich die Ansicht des um unsere Krankheit so verdienten *Lancereaux* zurückweise, welcher annimmt, dass hier eine generatio cellularum aequivoca stattfindet; ebensowenig kann ich die ältere Auffassung der deutschen Autoren billigen, wonach ein oberflächlicher Bluterguss das zuerst gegebene Substrat bildet, mithin die Neomembran ein organisirtes Extravasat sein würde. Ich stehe vielmehr auf dem durch *Virchow* eingeführten und seither beinahe allgemein angenommenen Standpuncte, welcher die Neomembran als eine Efflorescenz der Dura mater auffasst und jedwede Blutung, die sich im Laufe des Processes ereignet, als durch die besondere Beschaffenheit dieser Neomembran bedingt ansieht. Die neuesten Untersuchungen von *Kremiansky* haben gelehrt, dass das Epithelium der Dura mater sich an den Rändern der Neomembran leicht verdickt und dann continuirlich in die Substanz der Membran übergeht. *Kremiansky* glaubt nach diesem Befunde eine wenn auch beschränkte Betheiligung

des Epithels an der Bildung der Membran annehmen zu müssen. Sollte sich diese Annahme bestätigen, so würde dieselbe jedenfalls nur für die allerersten Anfänge des Processes in Betracht kommen. Im Uebrigen ist unzweifelhaft die subepitheliale Schicht der Dura mater als die Hauptquelle der Neubildung anzusehen. Aus den Gefässporen, welche sich öffnen, dringen zunächst Bildungszellen (vielleicht ausgewanderte farblose Blutzellen?), dann Gefässe hervor, jene liefern das lockere bindegewebige Parenchym, diese sind selbst die Gefässe der neuen Membran. Der Hauptaccent fällt sofort auf die Entwicklung und Erweiterung der Gefässe, denn wir dürfen uns wohl mit Recht vorstellen, dass das neuentwickelte Capillarnetz wie ein Ventil wirkt gegenüber dem durch die active Hyperämie gesteigerten Blutdruck im Innern der Dura mater. Je weniger hier die Unnachgiebigkeit des Fasergewebes eine dauernde Vergrösserung des Gefässcalibers und Ablagerung jugendlicher Gewebe neben den Gefässen gestattet, um so hochgradiger wird die Ectasie der neugebildeten Gefässe, welcher nur der allgemeine intracranielle Druck entgegensteht.

§ 668. Ehe wir von den Blutungen reden, welche den weiteren Verlauf des Processes zu compliciren pflegen, will ich die Geschichte der Pseudomembran für sich zum Abschluss bringen. Wenn wir die Krankheit in einem späteren Stadium zu Gesicht bekommen, finden wir die Membran aus mehreren deutlich unterscheidbaren Schichten zusammengesetzt (Fig. 173). Die am meisten nach innen gelegene (*c*) hat, wenn anders der Process nicht zum Stillstande gekommen ist, die in den vorigen §§ geschilderten Charaktere des »ersten Anfluges«. Sie ist zugleich die jüngste, letztentstandene Schicht. Die zunächst folgende (*b*) unterscheidet sich von ihr durch den ungleich grösseren Zellenreichthum des Parenchyms und etwas engere Gefässe, die dritte (*a*) und alle folgenden sind aus derben glänzenden Bindegewebsfasern nahezu ebenso dicht geflochten als die Dura mater selbst, so dass man sie mit blossem Auge nicht unterscheiden kann. Wie man sieht, handelt es sich hier um eine treue Analogie mit den Organisationsvorgängen, wie wir sie von der entzündlichen Neubildung überhaupt kennen, um junges, älteres und altes Bindegewebe. Interessant und bedeutungsvoll ist nur der Umstand, dass hier die Narbenbildung immer von neuem den gleichen günstigen Boden für die oberflächliche

Fig. 173. Pachymeningitis chronica, haemorrhagica. Senkrechter Durchschnitt durch die Dura mater und eine mehrschichtige Efflorescenz derselben. Die Dura mater, welche ein venöses, eigene Wandungen entbehrendes und ein arterielles Gefäss enthält, ist ohne nähere Bezeichnung. Sie ist mit der ältesten Schicht der Neomembran *a* innig verbunden. Letztere gleicht ihr auch histologisch. *b*. Zweitälteste Schicht aus Spindelzellen- und Rundzellengewebe bestehend von *a* durch einen Pigmentstreif *f* getrennt. *c*. Jüngste sehr gefässreiche Efflorescenz, von *b* durch eine dünne Schicht Blutkörperchen getrennt. $^1/_{300}$.

Efflorescenz schafft, wie ihn die Structur der Dura mater von vornherein darbietet. Es scheint mir darin ein Grund sowohl für die seltene Heilung, als namentlich für das schubweise Fortschreiten der Erkrankung zu liegen. Sobald die Organisation ein gewisses Maass der Gefässverkleinerung herbeigeführt hat, verlangt der Blutdruck in der entzündeten Membran ein neues Ventil, welches ihm darauf durch Efflorescenz einer neuen, mit weiten Blutgefässen versehenen Membran zu Theil wird.

§ 669. Wir kommen nun zu den bereits mehrfach erwähnten intercurrirenden Hämorrhagieen, welche im klinischen und anatomischen Krankheitsbilde der Pachymeningitis eine so hervorragende Rolle spielen. Dass eine Gefässeinrichtung, wie sie in der pachymeningitischen Neomembran vorliegt, beinahe mit Nothwendigkeit zu Rupturen der Gefässe Veranlassung geben muss, liegt auf der Hand. Schon die zartesten pseudomembranen Anflüge sind daher regelmässig mit Blutpuncten bis zur Grösse einer kleinen Linse durchsetzt. Je mächtiger die Pseudomembranen werden, desto massiger werden auch die Blutergiessungen, endlich stossen wir auf jene handdicken und handbreiten Blutlachen, welche man früher als Haematoma durae matris bezeichnet hat. Alle diese Blutungen, das Haematoma nicht ausgeschlossen, sind interstitiell. Die kleineren Blutpuncte haben im Gewebe der Neomembran selbst Platz, die grösseren erfolgen stets zwischen der jüngsten telangiestatischen Schicht der Neomembran einerseits, den älteren Schichten der Neomembran oder, wenn es an solchen noch fehlt, der Oberfläche der Dura mater andrerseits. Die telangiestatische Schicht wird durch das ergossene Blut abgehoben und bildet einen Sack, der sich bei grösseren Hämatomen wie ein zartes Spinngewebe über das Blutcoagulum ausspannt. Derselbe ist seiner Zeit als eine periphere, einkapselnde Fibringerinnung angesprochen worden. Hie und da findet man wohl auch etwas Blut im Arachnoidalsack, welches dann durch die zarte Bindegewebsmembran hindurchgesickert ist.

§ 670. Grössere Hämatome werden durch Gehirndruck leicht tödtlich. Ein seltneres Vorkommniss ist diffuse Vereiterung der ganzen Neomembran als reactive Entzündung gegen den hämorrhagischen Erguss, als Trauma. Ich habe dasselbe einmal beobachtet. Sehr häufig hat man dagegen Gelegenheit, die Rückbildung des ergossenen Blutes und die Bildung zahlreicher Pigmentkörper im Innern der Neomembranen zu sehen. Am instructivsten sind für diese Dinge ältere, zum Stillstand gekommene Pseudomembranen, welche man gelegentlich, wenn auch selten, neben frischen Eruptionen findet und welche sich durch ihr eigenthümlich ziegelrothes oder hell-rostfarbenes Colorit auszeichnen. Die Gefässe sind in diesen Membranen völlig obliterirt, man kann aber ihre Ramificationen dadurch deutlich erkennen und verfolgen, dass man den Pigmentanhäufungen nachgeht, welche sie von beiden Seiten begleiten. Das Pigment erscheint hier in groben, rothgelben Körnern, die zu 3 — 7 in grossen runden Zellen vereinigt sind. Pigmentzelle liegt dicht an Pigmentzelle, nur die Breite des Gefässes selbst und die Mitte der Parenchyminseln bleibt frei, so dass ein sehr zierliches Gesammtbild resultirt.

b. *Leptomeningitis (Meningitis, Arachnitis, Hydrocephalus)*:

§ 671. Das anatomische Substrat, dessen hyperämisch-entzündliche Zustände uns im Folgenden beschäftigen werden, bildet zwar ein zusammengehöriges Ganzes, aber die einzelnen Theile desselben, Arachnoidea, eigentliche Pia mater, Adergeflechte und Ependyma ventriculorum, haben eine so ausgesprochene anatomische Individualität, dass wir uns nicht wundern dürfen, wenn jeder derselben in seiner Weise an den Störungen der Gesammtheit Theil nimmt. Dazu kommt, dass selten oder nie das ganze System gleichzeitig erkrankt, sondern das einemal ist es die Pia mater über der Convexität der Grosshirnhemisphären (Meningitis convexa, Hydrocephalus externus), das anderemal ist es die Pia mater der Basis und der Fossa Sylvii (Meningitis basilaris), das drittemal sind es die Plexus chorioidei und das Ependym der Ventrikel (Meningitis ventricularis, Hydrocephalus internus), und da diese Localisationen ungefähr auch den genannten Abtheilungen des Systems entsprechen, so geben die Besonderheiten der letzteren zugleich zu charakteristischen Localtönen Veranlassung, welche jedes der verschiedenen Krankheitsbilder, welche wir hier zu rubriciren haben, auszeichnen.

§ 672. Ehe wir indessen weiter in den Gegenstand selbst eindringen, scheint es mir zweckmässig, einige allgemeinere Betrachtungen über die Veränderungen im Blutgehalte des Gehirns und seiner Gefässhaut anzustellen. In dieser Beziehung treten uns vor Allem die Wirkungen der festen räumlichen Beschränkung des Organes durch die knöcherne Schädelkapsel entgegen: »Für jede Quantität von Flüssigkeit, welche in diesen Raum eintritt, muss eine gleiche Quantität von Flüssigkeit den Raum verlassen und umgekehrt.« Diese Nothwendigkeit würde die Basis für eine sehr gleichmässige Circulation innerhalb der Schädelhöhle bilden. Da der Blutdruck in den Gefässen sich durch die Continuität der umgebenden Flüssigkeit direct auf das Parenchym übertragen würde, das Parenchym aber an der festen Schädelkapsel eine Stütze fände, so würde nothwendig das Schädelinnere (incl. Blut) überall unter dem gleichen Druck stehen und die Circulation würde lediglich durch die Druckdifferenz in den Carotiden und Vertebrales vor ihrem Eintritt in den Schädelraum und in der Vena jugularis interna unterhalten. Das Strömen des Blutes intra cranium würde dadurch dem Strömen von Flüssigkeiten in unnachgiebigen Röhren identisch, von Caliberschwankungen könnte gar nicht die Rede sein, die Bedeutung der Gefässwandung als einer elastischen Membran würde hinfällig, ein etwas grösserer Theil der Triebkraft würde durch Reibung in Wärme verwandelt werden müssen, eine Druckschwankung, insbesondere eine Steigerung an irgend einer Stelle, eine Hyperämie oder gar Hämorrhagie wäre gar nicht möglich u. s. w. u. s. w. Alle diese Consequenzen finden sich in der That bis zu einem gewissen Grade realisirt; es ist bekannt, dass die Wandungen der Arterien im Gehirn ausnehmend dünn sind im Vergleich zum Lumen (das Lumen der Basilaris ist beispielsweise nicht kleiner als das Lumen der Brachialis, während die Wandung kaum den dritten Theil so stark ist); die grossen Hirnvenen, die Sinus durae matris sind wirklich starre Röhren. Wenn trotzdem die Realisation unserer Consequenzen nicht vollkommen ist, so kann dies seinen Grund nur darin haben, dass auch der

Abschluss der Schädelkapsel kein vollkommener ist, und dies ist er denn auch in der That nicht. Das Rückenmark füllt das Foramen jugulare um etwas mehr als zur Hälfte aus und in diesem Zwischenraume kann der Liquor cerebro-spinalis frei verkehren; er kann aus der Schädelhöhle heraustreten, wenn eine stärkere Füllung der Hirngefässe dies verlangt, er kann wieder zurücktreten im umgekehrten Falle, kurz wir haben hier ein Ventil von einiger Spielweite und müssen aus diesem Gesichtspuncte auch die Möglichkeit von Druckverschiedenheiten im Innern des Schädelraums zugeben. Freilich werden Drucksteigerungen durch Hyperämie und Exsudation stets nur in einem beschränkten Gebiete und nur bis zu einem gewissen Puncte statthaben können. Ist die Spielweite des Ventils erschöpft, so kann durch weitere Blutzufuhr keine Drucksteigerung mehr erzielt werden, dieselbe ist jetzt nur noch möglich durch das unwiderstehliche Wachsthum einer festen Neubildung und geschieht stets auf Kosten des Blutreichthums des Gehirns. Das Blut wird dann verdrängt oder gar nicht zugelassen und dadurch in letzter Instanz der Tod des Individuums herbeigeführt. Wir werden bei sehr vielen Hirnkrankheiten Gelegenheit haben, uns dieser Verhältnisse zu erinnern. Für die Hyperämieen und Entzündungen des Pia-mater-Systems resultirt einstweilen nur eine Erklärung jener Beschränkung auf gewisse Abschnitte, welche ich im vorigen Paragraphen als charakteristisch hervorhob.

§ 673. Die acute Hyperämie und eitrige Entzündung der Pia mater über der Convexität der Grosshirnhemisphären sei das nächste Object unserer Studien. Es ist dies zugleich die nicht-specifische, sehr gewöhnlich traumatische, seltener spontane, von den Laien sogenannte Gehirnentzündung. Eine ziemlich ausgesprochene Blutüberfüllung sämmtlicher in der Pia mater verlaufender Gefässe mit eitriger Infiltration der subarachnoidealen Lymphräume. Die auffallendste Erscheinung ist hierbei, dass sich das eitrige Exsudat streng auf das Parenchym der Pia mater beschränkt und nirgends die äussere Grenze desselben, die Arachnoidea, überschreitet. Die früher so beliebte Analogisirung des Arachnoidealsackes mit einem serösen Sacke, welche schon durch *Luschka*'s Studien[1] über das parietale Blatt der Arachnoidea einen harten Stoss bekommen, scheint durch diese frappante Abweichung von dem oberflächlichen Charakter der serösen Entzündungen auch den letzten Anhänger verloren zu haben. Mir will es so vorkommen, als ob die Abweichung ihren Grund einfach in der Anwesenheit sehr erweiterungsfähiger Hohlräume in nächster Umgebung der Gefässe habe. Wenn irgendwo, so wird für diesen Fall die von *Cohnheim* aufgestellte Theorie der entzündlichen Exsudation (§ 429) Anwendung finden. Denn schon mit blossem Auge kann man feststellen, dass die Entstehung des Eiters überall dem Gefässverlaufe folgt. Als ein gelblichweisses, anfangs schmales, später immer breiter werdendes Doppelband begleitet der Eiter die äussere Oberfläche der Gefässe, und zwar ganz besonders der grossen und kleinen Venenstämme, welche sich in der Scheitelgegend, in den Sinus longitudinalis entleeren. Je länger der Process dauert, um so mehr kommen die Eiter-

1) *Luschka* hat nachgewiesen, dass das sogenannte parietale Blatt der Arachnoidea nur das Epithelium der Dura mater ist.

streifen benachbarter Gefässe mit einander in Berührung, die Pia mater schwillt in toto an, gewinnt nicht selten eine eigenthümliche Starrheit, welche von der straffen Spannung ihrer Faserzüge, vielleicht auch von der Gerinnung lymphatischer Exsudatbestandtheile herrührt, und lässt sich dann inclusive der Fortsätze, welche die Sulcos füllen, von der comprimirten und anämischen, seltener etwas erweichten Gehirnoberfläche abheben, worauf sie einen soliden Abguss der letzteren darstellt.

Bringt man ein noch durchsichtiges Stückchen der Pia mater, welches eine kleine Vene enthält, unter das Mikroskop, so sieht man, namentlich nach vorgängiger Carminfärbung, das Entzündungsbild, welches *Cohnheim* vom Peritoneum des Frosches kennen gelehrt hat, in der prägnantesten Weise vor sich. Die Pflasterung der Intima mit farblosen Blutkörperchen sieht man am besten auf Querschnitten erhärteter Präparate, ebenso die stets sehr mässige Infiltration der Tunica media; was uns aber das Flächenbild ganz besonders werthvoll macht, ist die Ueberzeugung, die wir hier gewinnen, dass wirklich jedes der in die Pia mater infiltrirten Eiterkörperchen aus den Gefässen ausgewandert ist. Dicht an der Media liegen die Zellen hart an einander, je weiter entfernt vom Gefässe, desto sparsamer werden die Eiterkörperchen, bis wir endlich Bindegewebsmaschen antreffen, in denen erst ein oder das andere Eiterkörperchen schwimmt oder die auch noch ganz frei sind. Danach kann die Deutung des Gesammtbildes kaum zweifelhaft sein. Die Eiterkörperchen sind ausgewanderte farblose Blutkörperchen.

§ 674. Ein in vielfacher Beziehung anderes Krankheitsbild bietet uns die acute Basilarmeningitis dar, welche wegen nie fehlender Complication mit Miliartuberkulose auch als tuberkulöse Meningitis bezeichnet wird. Den eigentlichen Mittelpunct bildet hier in der That nicht die Entzündung der Pia mater, sondern diese kann auch durch eine multiple Blutung und rothe Erweichung der Gehirnrinde ersetzt werden, sie ist das tödtliche Moment des ganzen Processes, aber doch nur ein secundäres. Als wesentlichste Erscheinung müssen wir vielmehr die Entwicklung zahlreicher Tuberkel in jenem Theile der Pia mater ansehen, welcher die Furchen und Einschnitte der Gehirnbasis auskleidet. Am reichlichsten finden sich die Knötchen im Bereiche der Fossa Sylvii und hier wiederum sind die Scheiden der arteriellen Gefässe die bevorzugten Entwicklungsstätten. Dies wurde bereits eingehend in § 142 nebst der ganzen Entwicklungsgeschichte der Tuberkeln auseinandergesetzt. Weniger betont wurde dort die Beeinträchtigung des Gefässlumens durch den miliaren Tuberkel (s. Fig. 174). Der letztere protuberirt als runde oder wenigstens rundliche Geschwulst nicht nur nach aussen, sondern treibt auch die Media und Intima einwärts, so dass sie an der Stelle, wo der Tuberkel sitzt,

Fig. 174. Ein Aestchen der Arteria Fossae Sylvii mit seinen Ramificationen tuberkulös entartet. Die miliaren Knötchen, welche sich in der Adventitia entwickelt haben, comprimiren zum Theil das Lumen des Gefässes.

einen Vorsprung in das Gefäss bilden. Später werden beide Häute durch die Tuberkelwucherung geradezu durchbrochen. Wenn man ein tuberkulöses Gefäss der Länge nach aufschneidet und die innere Oberfläche betrachtet, so bemerkt man an der Stelle, wo ein perforirender Tuberkel sitzt, statt der bekannten Längsfalten der Intima und der Querstreifung, welche durch die Muskelfasern hervorgebracht wird, eine scharf umschriebene Lücke, durch welche das kleinzellige Gewebe des Tuberkels hereinragt. Es wird somit durch die Tuberkulose nicht blos das Lumen des Gefässes verengt, sondern auch seine Haltbarkeit direct verändert und in Frage gestellt. Wir können uns vorstellen, dass dadurch allein schon die erheblichsten localen Störungen der Circulation hervorgebracht werden. Die Steigerung des Blutdrucks vor der verengten Stelle dürfte zu ausgebreiteten collateralen Füllungen und Strömungen, die Zerstörung der Intima und Media zu Blutungen Veranlassung geben, dies Alles aber in erhöhtem Maasse, wenn eine acute Wallungsblutfülle hinzutritt. Ich fasse also den Hergang der Entzündung so auf, dass ich ein längeres Stadium annehme, in welchem die Tuberkel allmählig zur Entwicklung gelangen und auf diese Weise ein möglichst vorbereiteter Boden für die Entzündung geschaffen wird, während in einem zweiten Stadium das Hinzutreten einer activen Hyperämie in kurzer Zeit das Gesammtbild der Basilarmeningitis zu Wege bringt.

§ 675. Bei der Herausnahme des Gehirnes findet man beinahe regelmässig freie Flüssigkeit im Schädelraume, welche aus dem Ventrikelsystem ausgeflossen ist. Die sämmtlichen Hirnventrikel, vornehmlich aber die beiden Seitenventrikel, betheiligen sich durch einen serösen Erguss (Hydrocephalus acutus) und kleine Sugillationen im Ependym an der Erkrankung. Die Vertiefungen an der Gehirnbasis sind mit einem gallertigen Exsudat bedeckt, welches die Maschenräume der Pia

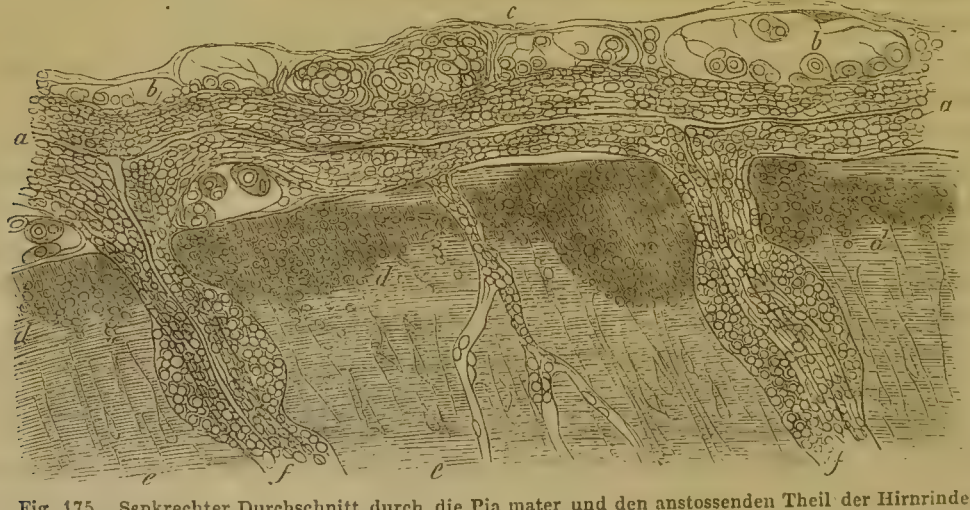

Fig. 175. Senkrechter Durchschnitt durch die Pia mater und den anstossenden Theil der Hirnrinde bei Meningitis tuberculosa. *a, a.* Ein stärkeres Gefäss der Pia mater, dessen ganze Scheide entzündlich infiltrirt ist. *b, b.* Lymphräume der Pia mater mit beginnender tuberkulöser Aufwucherung der Endothelien. *c.* Miliare Tuberkel der Pia mater. *d.* Die äusserste Schicht der Gehirnrinde mit Rundzellen infiltrirt. *e.* Normale Hirnsubstanz. *f, f.* Tuberkulös entartete eigentliche Hirngefässe.

mater füllt und ausdehnt, hie und da findet man wohl auch ein gelbliches Gerinnsel frei an der Oberfläche. Die sero-fibrinöse Infiltration setzt sich auf die Fossa

Sylvii fort, nimmt hier »stellenweise« eitrigen Charakter an, ohne dass sich jedoch jemals ein prägnantes Bild eitriger Meningitis entwickelt. Der Eiter erscheint nur in schmalen gelblichen Streifen, welche die Gefässe begleiten und für das blosse Auge mit den viel auffallenderen tuberkulösen Wucherungen zusammenfliessen. Letztere sind an der Arteria fossae Sylvii oft linienhoch und breit, käsig, bröcklig, während sie an den kleineren Ramificationen gewöhnlich noch grau durchscheinend sind und weniger in die Augen fallen. Eine besondere Eigenthümlichkeit der tuberkulösen Meningitis finden wir in der Betheiligung der Gehirnrinde. Diese wird einestheils vermittelt durch Tuberkeleruptionen an allen jenen Gefässen, welche »nackt« von der Pia mater aus in die Gehirnrinde eindringen, andrerseits giebt es einen continuirlichen Uebergang von der entzündlichen Infiltration der Pia mater auf die Oberfläche, welche sie bedeckt. Die äusserste, weisse oder zellenarme Schicht der grauen Rinde ist mit eingedrungenen (?) Zellen stellenweise auf's dichteste infiltrirt. Löst man die Pia mater ab, so bleiben diese Infiltrate an ihr haften und die Oberfläche erscheint rauh, wie zernagt. Viel wichtiger sind jedenfalls die tuberkulösen Entartungen der Vasa propria des Gehirns. Dieselben dringen bis an die Grenze des Centrum Vieussenii vor und führen nicht blos durch die Auftreibung der Gefässe, sondern vornehmlich durch die zahlreichen Blutungen, welche sie verursachen, zu mechanischer Beeinträchtigung und Zerstörung der Gehirnrinde.

Mir steht eine Beobachtung zu Gebote, wo die Gehirnrinde rings um die Fossa Sylvii herum sich im Zustande einer rothen Erweichung befand, welche ohne Weiteres auf zahllose punctförmige Ecchymosen der tuberkulösen Hirngefässe zurückgeführt werden konnte. Auch *Rokitansky* spricht von Hämorrhagieen, welche durch Tuberkelbildung veranlasst wurden.

§ 676. Venöse Hyperämie und Oedem der Pia mater. Hydrocephalus externus. In Folge von langanhaltenden oder von oft wiederkehrenden Reizungshyperämieen des Gehirns (Psychosen, Alcoholismus) verfallen die Venen der Pia mater einer bleibenden Erschlaffung und Ausdehnung, welche mit allen ihren Erscheinungen und Consequenzen unter die Gesichtspuncte der Stauungshyperämie und der Phlebectasie fällt. Dass dem wirklich so ist, geht aus der vollkommen analogen Entwicklung des Krankheitsbildes bei mechanischen Hinderungen des Blutabflusses aus der Schädelhöhle, bei Sinusthrombose etc. ohne Weiteres hervor. Der Sitz dieser Hyperämie ist also das Gebiet der Gehirnvenen, die Scheitelgegend längs des Sinus longitudinalis. Der Sinus longitudinalis ist entweder einer Erweiterung nicht fähig oder das beiderseitige Andrängen der weicheren, schwellbaren Gehirnkanten hindert diese Erweiterung, kurz der Sinus longitudinalis selbst zeigt nichts weniger als ein abnorm grosses Caliber. Desto mehr wirft sich die Ectasie auf jene wohlbekannten 6—8 Paare grosser Venen, welche das Blut an der ganzen Oberfläche der grossen Hemisphären sammeln und dem Sinus longitudinalis zuführen. Diese werden sowohl weiter als länger. Die Verlängerung zeigt sich in einer stärkeren, oft sehr starken Ausprägung der Spiral- und Zickzacktouren, welche ihr Verlauf schon unter normalen Verhältnissen wenigstens andeutet. An den kleinen Aestchen kommen gelegentlich wohl unter dem mitwirkenden Ein-

flusse der Compression zwischen Gehirn und Arachnoidea die wunderlichsten Schnörkel, Achtertouren und dergleichen vor. Die nächste Folge der Venenerweiterung ist der Austritt seröser Flüssigkeit, das Oedem der Pia mater. Diese Flüssigkeit ist vollkommen wasserhell, wenig eiweissreich. Sie sammelt sich in den Maschenräumen der Pia mater und ergiesst sich frei und vollständig, sobald man an einer abhängigen Stelle die Arachnoidea durch einen Einschnitt spaltet. Oft überrascht die grosse Menge der Flüssigkeit, besonders wenn man bedenkt, dass der Raum, welchen sie einnimmt, von Rechtswegen durch ganz andere Dinge besetzt ist und dass derselbe nur durch Verdrängung und Compression des Gehirns geschaffen werden kann. Es kommt hierbei Alles auf die Länge der Zeit an; wir kennen auch plötzliche Ergiessungen von Serum in die Maschenräume der Pia mater, ein acutes Oedema piae matris, welches sich entweder schnell wieder verliert, indem die Flüssigkeit in die Venen zurückgeht oder durch Gehirndruck tödtlich wird. Anders ist es, wenn die Wasseransammlung langsam steigt, wenn das Gehirn Zeit hat, sich dem abnormen Zustande zu accomodiren. Es ist erstaunlich, bis zu welchem Grade von räumlicher Beeinträchtigung die Accommodationsfähigkeit dieses so hochorganisirten Gebildes geht. Nicht blos, dass allmählig die Gyri auseinandergedrängt, die Sulci muldenförmig erweitert werden, es findet auch eine ganz gleichmässige Dickenabnahme der Hemisphären in der Richtung von der Oberfläche des Ventrikels zur Oberfläche der Gehirnrinde statt. Die Hemisphäre verliert bis zu $^1/_3$, ja bis zur Hälfte ihres normalen Volumens, und da es den älteren Autoren nicht leicht wurde, an eine so weitgehende Verkleinerung des Gehirns zu glauben, so erfanden sie den Ausweg des Hydrocephalus ex vacuo, d. h. sie nahmen die Atrophie des Gehirnes als das Primäre und liessen den Wassererguss als Lückenbüsser erscheinen.

Von histologischem Interesse ist eigentlich nur eine und zwar nicht einmal eine sehr wichtige Erscheinung des Hydrocephalus externus. Ich meine die sogenannte milchige Trübung, welche das Gewebe der Pia mater in der nächsten Umgebung der Gefässe erfährt. Man hat diese milchige Trübung nicht mit Unrecht als eine Induration des Bindegewebes aufgefasst. Dieselbe beginnt mit einer Infiltration farbloser Zellen und hat insofern etwas Analoges mit der eitrigen Arachnitis. Der Grad der milchigen Trübung hängt auch in späteren Stadien direct von der Menge der infiltrirten Rundzellen ab, wenn auch neben oder vielmehr nach dieser Infiltration eine fasrige Umwandlung, mithin eine Neubildung von Bindegewebe Platz greift. Schliesslich verwandelt sich die äussere Schicht der Pia mater inclusive der Arachnoidea in ein ziemlich derbes Fell, von dessen Unterfläche die in das Gehirn eindringenden Gefässe ausgehen und den oft ziemlich breiten Raum bis zur Gehirnoberfläche entweder nackt oder nur von etwas sich an sie anlehnendem Bindegewebe begleitet überspringen. Die Hirnsubstanz selbst ist lederartig derb, trocken, hie und da auch macerirt, d. h. erweicht ohne jede Entwicklung von Eiter oder sonstigen Formbestandtheilen.

§ 677. Hydrocephalus internus. Wir haben bei Gelegenheit der tuberkulösen Basilarmeningitis ganz im Vorbeigehen der Theilnahme der Hirnventrikel an diesem Processe Erwähnung gethan. Fast constant finden wir eine mässige

Erweiterung der Seitenventrikel, hervorgebracht durch einen offenbar acuten Erguss reinen, leicht gelblichen Blutserums in dieselben (Hydrocephalus acutus). Für diesen Erguss muss der unmittelbare Zusammenhang der Pia mater basalis mit dem Plexus chorioideus verantwortlich gemacht werden. Ich finde in vielen Fällen dieser Art die Aestchen der Arteria chorioidea mit Tuberkeln besetzt. Die Tuberkeln werden hier ebensogut zu Circulationsstörungen, Blutungen und serösen Ergiessungen führen, wie sie es an den übrigen Aesten der Carotis interna, namentlich an der Arteria fossae Sylvii thun (§ 674); es bleibt uns nur zu begreifen, wie hier die räumliche Abschliessung der Pia mater gegen das Gehirn den Erfolg hat, dass der Erguss nicht in das Parenchym, sondern an die freie Oberfläche des Plexus chorioideus, das heisst in den Ventrikel gesetzt wird.

§ 678. Ungleich grössere Schwierigkeiten bieten sich dem Verständnisse des chronischen Hydrocephalus dar. Eine langsam steigende Wasseransammlung in den Ventrikularräumen des Gehirns (und »des Rückenmarkes« müssen wir im Hinblick auf die analogen Zustände der Hydrorhachis, Spina bifida etc. hinzufügen) führt zu einer entsprechenden Dilatation derselben und zu einer centrifugalen Dickenabnahme der Grosshirnhemisphären, sowie der übrigen die Ventrikel zunächst begrenzenden Hirntheile. Die Aufblähung der nervösen Centralorgane theilt sich auch den knöchernen Umhüllungen mit, natürlich nur so lange und insofern, als noch keine knöchernen Nahtverbindungen zwischen den Schädeltheilen vorhanden sind. Im letzteren Falle — dem erworbenen Hydrocephalus — erleidet zwar die Substanz des Gehirnes einen grösseren centrifugalen Druck, die Dickenabnahme fällt aber minder hochgradig aus als beim angeborenen Hydrocephalus. Beim angeborenen Hydrocephalus sind dann wiederum zwei Fälle zu unterscheiden, je nachdem der hydrocephalische Erguss in die allerfrühesten Entwicklungsperioden des Fötus eingreift, wo er dann die Gehirnblasen sprengt und überhaupt weder Gehirn noch Schädel zur Ausbildung gelangen lässt (Anencephalie, hemicephalische Missgeburt), oder je nachdem der Erguss erst gegen das Ende der Schwangerschaft zu Stande kommt, wo wir dann — eine glücklich überstandene Geburt vorausgesetzt — die verhältnissmässig günstigsten Chancen für das Weiterleben des Individuums haben, weil die noch ungeschlossenen Nahtverbindungen des Schädels der Dilatation des Gehirnes ohne zu starken und schädlichen Gegendruck nachgeben, während andrerseits die grosse Accommodationsfähigkeit des Gehirnes an abnorme Lagen die psychischen Functionen möglich macht.

In das Gebiet des Hydrocephalus fallen auch die auf einen Punct gerichteten, partiellen Ausstülpungen der Ventrikularräume des Gehirnes und des Centralcanales des Rückenmarkes, welche als Hydrorhachis, Spina bifida, Encephalocele, Myelocele, Encephalo-Myelocele bekannt sind.

§ 679. Fragen wir uns nun, woher diese Ergiessungen? was ist das Wesen des Hydrocephalus? so müssen wir leider bekennen, dass wir noch weit von einer allseitig genügenden Deutung entfernt sind. *Virchow* möchte, auf das Verhalten der Ependyma ventriculorum gestützt, einen Entzündungsprocess statuiren, im gleichen Sinne könnte man die Parallele mit dem acuten Hydrocephalus ausbeuten.

Ich möchte meinerseits ebenfalls an den acuten Hydrocephalus appelliren, aber nur um überhaupt eine Basis für die Untersuchung zu gewinnen. Wir haben gesehen, dass dort Blutvertheilungsanomalieen im Plexus chorioideus den Erguss veranlassen. Gleichgültig, wie diese Blutvertheilungsanomalieen entstanden, sie genügten zur Erklärung der Exsudation, und unsere nächste Pflicht ist es deshalb, auch beim chronischen Hydrocephalus die Plexus chorioidei zu untersuchen, um dort vielleicht die Quelle und den Sitz der Krankheit ausfindig zu machen. In der That sind nur die Plexus stets hyperämisch, und wenn wir Theile derselben unter das Mikroskop bringen, so finden wir ausserdem, dass die Oberfläche mit zahllosen, kleinen und unverästelten aber sehr gefässreichen Papillen besetzt ist. Jede dieser Papillen besteht aus einem dicken Mantel von Epithelzellen und einem centralen Theile, welcher fast nur von Gefässluminibus eingenommen ist. Das Epithel zeigt in allen 2 — 3 Schichten die bekannten von *Henle* beschriebenen Formen, rundlich-polygonale Zellen mit mehrfachen, stachligen Ausläufern, welche sich in die Zwischenräume nächst-anstossender Zellen erstrecken und bis auf das Bindegewebe der Papille herabreichen. Ich sollte vielleicht nur sagen, bis auf die Gefässe der Papille, denn die Gefässmembran scheint in der That das einzige Bindegewebe zu sein, was überhaupt in diesen Papillen steckt; nirgends habe ich so schön das Bild von epitheltragenden Gefässen gesehen als hier. Wir werden weiter unten gewahr werden, dass die Production von epitheltragenden Gefässen eine charakteristische Eigenthümlichkeit der Localität ist, d. h. nicht sowohl des Plexus chorioideus als überhaupt »der Gehirnfläche der Pia mater«, von der die Oberfläche des Plexus nur ein Theil ist. Höchst interessante Tumoren, welche unter den Myxomen und Psammomen näher besprochen werden sollen, beruhen hierauf, und die Geschichte des Gehirnkrebses wird uns lehren, dass auch die heterologe Production von Epithelzellen an die gleiche Stätte gebunden, mithin nicht in dem Maasse heterolog ist, als es auf den ersten Blick scheinen möchte.

Kehren wir nun zu unserem Thema zurück, so ist der Befund von Papillen der beschriebenen Art, namentlich an gewissen Stellen der Plexus chorioideus, ein so constanter auch bei gesunden Individuen, dass wir nur auf den quantitativen Excess dieser Wucherung einen Werth legen können und uns nur von Weitem die vermehrte Absonderung des Liquor cerebro-spinalis mit der Vermehrung dieser Papillen im Zusammenhange denken dürfen. Einen grösseren Werth möchte ich jedenfalls auf jede auch die kleinste active oder passive Hyperämie des Plexus legen und die Aufmerksamkeit hauptsächlich darauf richten, dass gerade diese Hyperämieen und Exsudationen wegen der directen Beziehung zum Liquor cerebro-spinalis, dem Ventil des intracraniellen Druckes, leichter das Feld behaupten dürften als die Hyperämieen in anderen Regionen des Schädelinhaltes.

Auf die Veränderungen, welche das Ependym der Ventrikel erfährt, hat man meines Erachtens einen übertriebenen Werth gelegt. Das Ependym wird dicker und dichter, in einzelnen Regionen, z. B. über dem Thalamus opticus, am Fornix und an der Stria cornea, erheben sich ausserdem partielle Verdickungen in Form von kleinen durchscheinenden Knötchen thauperlenähnlich über das Niveau der Oberfläche hervor. Aber sowohl die generelle als die partielle Verdickung erfolgt ohne irgend eine Betheiligung der Gefässe, das Ependym — abgesehen von dem

Epithelium als Grenzschicht der Neuroglia genommen — lässt zwar die Gefässe der anstossenden Gehirntheile mit ihren Hauptverästelungen durchschimmern, es enthält aber selbst niemals Gefässe und muss daher als eine immer dicker werdende Scheidewand zwischen der freien Oberfläche und den Hirngefässen angesehen werden. In recht verdickten Ependymen findet man die schönsten Sternzellennetze; die einzelnen Zellen oft mit doppeltem Kern, länglich und auch vornehmlich in der Längsrichtung verästelt; die Zwischensubstanz ist feinfasrig und in mehrfachen Lagen geschichtet, so dass auf einen Querschnitt die Fasern der tieferen Schicht im spitzen Winkel auf die Fasern der oberen auftreffen. Auch die thauperlenähnlichen Verdickungen, welche am vierten Ventrikel auch ohne Hydrocephalus bei sehr wechselnden klinischen Krankheitsbildern (Epilepsie, masticatorische Gesichtskrämpfe, Sprachstörungen) beobachtet werden, bestehen ganz aus fasrigem Bindegewebe mit sehr wenig zelligen Elementen.

§ 680. Im Anschluss an den Hydrocephalus internus müssen wir der sogegenannten weissen Erweichung gedenken, weil es noch keineswegs vollkommen feststeht, dass dieselbe ausschliesslich als eine »postmortale« Maceration der Gehirnsubstanz in der hydrocephalischen Flüssigkeit anzusehen ist. An der Sache selbst wird freilich dadurch wenig geändert, nur die gelegentlichen punctförmigen Hämorrhagieen würden sich kaum ohne vis a tergo, d. h. ohne Circulation und Leben erklären lassen. Im Uebrigen handelt es sich um eine Erweichung und Auflösung, welchen zunächst die Neuroglia, später auch die Nervenfasern anheimfallen. So entstehen an verschiedenen Puncten der Ventrikeloberfläche, am liebsten im Hinterhorn oberflächliche Zerklüftungen der weissen Substanz, welche 1 — 2 Linien tief in die Wand des Ventrikels hineinreichen. Formbestandtheile, Eiter etc. kommen dabei nicht zur Entwicklung.

c. *Hämorrhagie.*

§ 681. Ehe wir die hyperämisch-entzündlichen Zustände der Hirnsubstanz selbst in Betracht ziehen, wollen wir noch auf der Brücke stehen bleiben, welche von der Pia mater zum Gehirn hinüberführt, d. h. wir wollen einige Veränderungen der Hirngefässe und die verschiedenen Hirnblutungen erörtern, weil diese in mannigfaltiger und sehr naher Beziehung zu jenen Entzündungsprocessen stehen, ihre Kenntniss aber dem Studium der eigentlichen Gehirnentzündungen vorausgehen muss.

Abgesehen von traumatischen Blutungen in den sogenannten Arachnoidealsack, welche durch Abreissen der Pia-mater-Venen vom Sinus longitudinalis entstehen, und abgesehen von jenen selteneren Fällen, wo Aneurysmen der Basalarterien zum Durchbruch gelangen, kommen intracranielle Blutungen nur durch Bersten der eigentlichen, d. h. der in der Gehirnsubstanz verlaufenden Gefässe zu Stande.

Die pathologische Anatomie pflegt im Allgemeinen nach der Quantität des ergossenen Blutes eine massige Hämorrhagie von der punctirten Form zu unterscheiden. Diese Unterscheidung ist aber auch ätiologisch und zwar insofern gerechtfertigt, als die massige Hämorrhagie wohl ausschliesslich auf dem Boden

einer vorgängigen Gefässerkrankung zu Stande kommt, während die punctirte Hämorrhagie einer grösseren Anzahl ätiologischer Momente ihre Entstehung verdankt. Der Blutaustritt in kleinen punctförmigen Portionen wird einmal bei jeder acuten Entzündung des Gehirns beobachtet; wir haben ja auch an anderen Organen, an den serösen Häuten, Schleimhäuten etc. hämorrhagische Hyperämieen und Entzündungen, aber nirgends ist die Sugillation ein so constantes Accedens als gerade hier. Ferner bringt die embolische Verstopfung einer kleinen Gehirnarterie nächst einer bis zur Stasis gehenden Hyperämie in dem betreffenden Verästelungsbezirk punctförmige Hämorrhagieen zu Wege. Drittens befällt der endoarteritische Process (§ 202) nächst den grossen Arterienstämmen der Basis auch die mittleren und kleinsten Ramificationen derselben. Durch fettige Usur (§ 208) jener mittelfeinen Zweige der Arteria fossae Sylvii, welche sich durch die Substantia perforata lateralis zum Streifenhügel hinbegeben, wird die grosse Mehrzahl der massigen Hämorrhagieen vorbereitet. Aber auch punctirte Hämorrhagieen können durch Endoarteritis, freilich in einer etwas anderen Weise bedingt sein. Die Blutung geschieht hier aus den arteriellen Uebergangsgefässen. Dieselben sind bedeutend erweitert, so dass sie geradezu spindelförmige Aneurysmen darstellen. Ich denke hierbei natürlich nicht an jene Aneurysmata dissecantia, welche eine häufige Form der punctirten Hämorrhagie selbst sind (siehe Psychosen), sondern an eine die gesammte Wandung betreffende Ausdehnung, welche dem Aneurysma verum der grossen Arterien analog ist. Die Gefässe sind in weite, schlaffe, dünnwandige Schläuche verwandelt; von den histologischen Elementartheilen der Wand und deren Anordnung in drei Schichten ist kaum noch eine Andeutung vorhanden. Statt der inneren und mittleren Haut bemerkt man eine nicht eben grosse Anzahl platter Kerne, welche durch Duplicität der Kernkörperchen und die bekannten Einkerbungen und Einschnürungen auf einen stattfindenden Theilungsvorgang schliessen lassen. Endothelium, Intima und Media sind also durch einen nachweisbaren Wucherungsprocess zu Grunde gegangen, mit ihnen aber und namentlich mit der Media gerade derjenige Bestandtheil der Gefässwand, welcher vor allem ihre Fähigkeit, aus der Spannung in Contraction überzugehen und so dem Drucke des Blutes Widerstand zu leisten garantirt. Die Gefässwand, über das normale Maass ausgedehnt, weicht endlich an einzelnen Stellen aus einander und der Blutaustritt erfolgt. Endlich viertens tritt auch der Morbus maculosus Werlhofii am Gehirn in Form zahlreicher punctförmiger Hämorrhagieen auf. Wir haben also als Ursache der massigen Blutung den atheromatösen Process, als Ursache der punctirten Hämorrhagie ausser jenem noch die einfache entzündliche Hyperämie, die Embolie und den Morbus maculosus anzuführen.

§ 682. Die histologischen Veränderungen, welche bei der Hirnblutung in Frage kommen, lassen sich weitaus besser an der punctirten Hämorrhagie als an der massigen studiren. Wir bleiben deshalb zunächst bei der ersteren stehen. Bei der punctirten Hämorrhagie erscheint immer nur eine kleine Quantität Blutes an der äusseren Oberfläche des Gefässes und sammelt sich in Form eines kugelrunden Tröpfchens an. Die Ursache hiervon mag in der schnell eintretenden Gleichheit des intravasculären Blutdruckes und des durch das Extravasat selbst erhöhten

Widerstandes zu suchen sein, welchen das umgebende Nervengewebe dem Blutaustritt entgegenstellt. Noch näher liegt diese Erklärung in jenen namentlich bei Psychosen vorkommenden punctförmigen Extravasaten, bei welchen das Blut gar nicht bis zur äusseren Oberfläche des Gefässes gelangt, sondern, durch die abgehobene und bauchig aufgetriebene Adventitia zurückgehalten, ein sogenanntes Aneurysma dissecans bildet (s. § 691). Dass hierbei der Gegendruck des extravasirten Blutes, unterstützt von der Spannung der Adventitia, das Hauptmoment zur Blutstillung abgiebt, dürfte kaum einem Zweifel unterliegen. Aber auch bei den freien Blutungen schliesst sich sofort die kleine Oeffnung wieder, welche das Gefäss durch das momentane Auseinanderweichen seiner Wandtheile bekommen hatte. Es ist diejenige Form der Blutung, welche die Alten Diapedesis nannten.

Der Anblick, welchen die stets multiple punctirte Hämorrhagie dem freien Auge gewährt, ist zum Theil durch den Namen charakterisirt, zum Theil ist derselbe von dem ätiologischen Momente abhängig. Beim Morbus maculosus und den diffusen Entzündungen der Gehirnrinde (Psychosen) sehen wir die Blutpuncte gleichmässig über die ganze Gehirnsubstanz resp. die Gehirnrinde vertheilt, in allen übrigen Fällen handelt es sich um heerdweise Affectionen; wir können eine am hochgradigsten erkrankte mittlere Region von einer umgebenden Zone unterscheiden, in welcher die Störung von innen nach aussen an Intensität abnimmt. Dabei waltet die sonderbare Mystification, dass das allererste Krankheitsbild, der Zustand unmittelbar nach dem Eintreten der Hämorrhagie, der gleiche ist, mag es sich um eine umschriebene Entzündung, um eine Embolie oder um Gefässentartung handeln. Wir finden die Substanz des Gehirns im Umkreise von $^1/_4 - ^1/_2 - ^1/_1$ Quadratzoll und mehr mit Blutpuncten durchsetzt, welche unter sich in der Grösse wenig variiren, an Zahl aber nach dem Centrum hin zunehmen, bis endlich die Mitte selbst aus überaus zahlreichen, dichtgedrängten Blutpuncten zusammengesetzt ist. Die theils verdrängte, theils comprimirte Gehirnsubstanz zeigt in der unmittelbaren Umgebung jedes einzelnen Blutpunctes eine leichte Verfärbung in's Röthliche; wo die Blutpuncte ganz dicht stehen, confluiren diese röthlichen Höfe mit einander, so dass sich für die gröbste Betrachtung der ganze Heerd als ein röthlich-gelber, mit einer grossen Anzahl intensiv rother Blutpuncte besetzter Fleck darstellt.

§ 683. Beschäftigen wir uns nun mit den ferneren Schicksalen des ausgetretenen Blutes, so stossen wir zunächst auf unterschiedliche Gerinnungsphänomene. Wir finden einmal im Innern jedes Blutströpfchens das bekannte feinfadige Netz des erstarrten Fibrins, in dessen Maschenräumen die Blutkörperchen liegen; ausserdem aber wird unser Interesse durch die Bildung einer das Blutströpfchen einschliessenden, abkapselnden Membran in Anspruch genommen. Dieselbe ist von verschiedener, niemals sehr bedeutender Dicke und besteht aus einer weichen, ursprünglich homogenen, hell durchscheinenden Substanz. Offenbar haben wir es hier mit einer secundären Ausscheidung eines Eiweisskörpers an der Peripherie des Extravasates zu thun, welche mit der Gerinnung des primär vorhandenen Fibrins nichts zu thun hat, und es fragt sich nur, wie dieselbe aufzufassen und zu erklären sei. In dieser Beziehung nun empfiehlt sich, wie ich denke, die einfache Application jener von *Alex. Schmidt* gemachten Erfahrungen über Bildung und Ausscheidung

des Fibrins, welche ich § 186 bereits mitgetheilt habe. Danach würde die Einkapselung des extravasirten Blutes als eine Fibrinausscheidung anzusehen sein, zu welcher die fibrinogene Substanz von der umspülenden Ernährungsflüssigkeit, die fibrinoplastische von den Blutkörperchen geliefert wird. Diese Fibrinkapsel ist eine ganz constante Erscheinung, ich lege aber deshalb besondern Nachdruck darauf, weil ich glaube, dass sie öfter Missdeutungen erfahren hat. Wenn man nämlich nur Durchschnitte durch die erhärtete Substanz eines punctirt-apoplectischen Heerdes macht, so kann man sich leicht veranlasst fühlen, die Kapsel für die Wandung eines mit Blut gefüllten, querdurchschnittenen Gefässes zu halten und darauf hin namentlich das Gebiet der interparietalen Hämorrhagie ungebührlich auszudehnen. Es ist daher nothwendig, sich durch Zerzupfungspräparate, die man mit Glycerin behandelt, zu überzeugen, dass sich die Blutpuncte wirklich in Form von Kugeln isoliren lassen, deren jede von einer ringsgeschlossenen Kapsel umgeben ist. Durch einen mässigen Druck auf das Deckgläschen kann man die Kapsel sprengen und die darin enthaltenen Blutkörperchen ausdrücken. Dann bleibt die leere Hülle zurück in deren Centrum man jetzt das feinfadige Gerüst des primären Fibrins erkennt.

§ 684. Bis hierher ist der Gang der Veränderungen in allen Fällen von punctirter Hämorrhagie derselbe. Jetzt aber theilt sich der Weg und geht in drei Richtungen aus einander, zur gelben Erweichung, zur Vereiterung und zur directen Organisation des apoplectischen Heerdes. Für diese Verschiedenheit ist theils das ätiologische Moment, theils das Verhalten der Hirnsubstanz verantwortlich. Von den neuen Krankheitsbildern aber, welche uns bei dieser Gelegenheit zum ersten Male entgegentreten, ist nur die Narbenbildung ausschliesslich eine Folge der Apoplexie, die übrigen stehen, weil sie auch auf andere Weise bedingt sein können, auf einer breiteren Basis und werden daher theils bei der Entzündung des Gehirns (rothe Erweichung und Vereiterung), theils für sich (gelbe Erweichung) abgehandelt werden. Somit erübrigt uns an dieser Stelle nur noch der directen Organisation des apoplectischen Heerdes zu gedenken. Dieselbe zerfällt an jedem einzelnen Blutpuncte in die Organisation der Kapsel und diejenige ihres Inhaltes.

Bleiben wir zunächst bei letzterem stehen, so habe ich seiner Zeit die Angabe gemacht, dass an Stelle der rothen Blutkörperchen allmählig farblose Blutkörperchen treten. Dies geschieht, ohne dass die Kapsel an irgend einer Stelle eröffnet wird; es nimmt sich daher so aus, als ob die rothen Blutkörperchen sich in farblose umwandelten. Ich muss diese Angabe, welche ich experimentell controlirt habe, auch heute noch festhalten, wenn ich auch zugebe, dass durch die inzwischen constatirte Wanderfähigkeit der amöboiden Zellen der Gedanke an die Möglichkeit einer Einwanderung der gedachten Zellen durch die Fibrinkapsel hindurch nahe gelegt und weiter zu erwägen ist. Sind alle rothen Blutkörperchen durch farblose Zellen ersetzt, so steht einer directen Umwandlung dieses Keimgewebes in fasriges Bindegewebe nichts entgegen; dieselbe vollzieht sich denn auch und zwar in der Weise, dass eine concentrische Schichtung der Fasern hervorgeht.

Mittlerweile hat sich auch die Kapsel organisirt, man sieht Spalträume, welche parallel der Oberfläche verlaufen und die Kapsel in mehrfache Schichten oder

Lamellen theilen, in diesen Spalträumen werden Bindegewebskörperchen (wahrscheinlich eingewanderte Zellen) sichtbar, endlich verschmilzt das innere mit dem äusseren Bindegewebe vollständig zu einem relativ kleinen derben Knötchen.

Eine Modification dieser Vorgänge tritt nur da ein, wo die Blutpuncte so dicht bei einander sitzen, dass sich die benachbarten mit ihren Kapseln berühren. In diesem Falle habe ich eine innige Verwachsung und Verklebung der Kapseln beobachtet, als Endresultat aber eine Art cavernösen Gewebes, dessen Maschenräume mit klarem Serum erfüllt waren. Da diese Maschenräume vordem das extravasirte Blut enthielten, so fragt es sich, was aus diesem geworden sei. Ich kann hierüber keine bündige Auskunft ertheilen.

§ 685. Soweit die Metamorphosen der punctirt hämorrhagischen Heerde. Versuchen wir es nun, die ebengewonnenen Erfahrungen auf die Erscheinungen der massigen Blutung anzuwenden. Nehmen wir an, eines jener stärkeren Aestchen der Arteria fossae Sylvii, welche von unten her gegen den Streifenhügel vordringen, sei zerrissen; das Blut ist in mächtigem Schwall ausgetreten und hat die Substanz des Gehirnes nach allen Richtungen aus einander geworfen. Nach aussen ist es bis in das Centrum Vieussenii vorgedrungen. Den Thalamus opticus hat es nach innen geschoben, den Streifenhügel selbst erst emporgehoben, dann aber an verschiedenen Puncten durchbrochen, um sich frei in das Lumen des Seitenventrikels zu ergiessen. Eine Blutlache von zwei Zoll Länge und $^1/_2$ Zoll Breite und Höhe ist in der Gegend des Linsenkerns etablirt. Die beträchtliche Raumforderung, welche ein solcher Zustand mit sich bringt, wird theils durch die gänzliche Verdrängung des Liquor cerebro-spinalis, theils durch die Entleerung der Hirngefässe befriedigt; hebt man im Falle der Section die Dura mater von der Hirnoberfläche ab, so findet man die Sulci verstrichen, die Gyri abgeplattet und alle Scheitelvenen so vollständig leer, dass man ihre feineren Aeste mit blossem Auge nicht erkennen kann. Es fragt sich freilich, ob bei so hochgradigen Extravasationen der Tod nicht unvermeidlich eintreten müsse. Doch möchte ich zu bedenken geben, dass gerade bei den massigen Hirnhämorrhagieen die Heilbarkeit des einzelnen Affects sehr weite Grenzen hat. Ist einmal der erste Insult glücklich überstanden, so bringt schon die eintretende Gerinnung des ergossenen Blutes eine directe Entlastung des Gehirns zu Wege; der Blutkuchen zieht sich kräftig und allseitig zusammen, und wenn auch die functionellen Störungen, welche die Zerreissung so vieler wichtiger Verbindungen zwischen Centrum und Peripherie mit sich gebracht hat, noch lange Zeit andauern, so findet doch das Blut relativ bald wieder Zugang zu den Gefässen und wird dadurch die von der Ernährungslosigkeit des Organes drohende Todesgefahr abgewendet. Die Ausheilung des Zustandes nimmt darauf unverzüglich ihren Anfang. Auch hier kommt es zunächst zur Ausscheidung einer Fibrinkapsel an der ganzen Peripherie des Blutklumpens, welche freilich in dem Maasse dicker ausfällt, als hier eine grössere Menge von fibrinogener und fibrinoplastischer Substanz zu Gebote steht. Diese Kapsel wird von allen Autoren bestätigt. Sie hat ursprünglich die Dicke einer Linie und mehr, ist gallertig weich, und gelblich durchscheinend. Später macht sie eine analoge Metamorphose durch, wie die Kapseln der punctförmigen Heerde, sie wird zu einer

ungleich dünneren aber auch derberen Schicht fibrillären Bindegewebes, welches den apoplectischen Heerd zu allen Zeiten von dem umgebenden Gehirnparenchym scheidet. Ueber die Veränderungen, welche das ergossene Blut erleidet, ist im Ganzen wenig bekannt. Das Hämatin löst sich in diffuser Weise auf und imbibirt oft weithin die Umgebungen des Heerdes, bis es von den Gefässen aufgesogen und entfernt ist. Ein Theil desselben macht die Pigmentmetamorphose durch und wird Veranlassung zur Ablagerung von gelben Pigmentkörnchen und Hämatoidinkrystallen in der Narbe. Im Uebrigen macht das Blut eine Bindegewebsmetamorphose durch, deren Resultat freilich, wie beim Arterienthrombus, eine verschwindend kleine Quantität von Bindegewebe ist. Immerhin genügt diese kleine Quantität, um die Wände der Kapsel zu verlöthen und aus dem ganzen Heerde einen einfachen Bindegewebsstreifen, also eine Narbe im gewöhnlichen Sinne zu erzeugen. Dazu kommt es indessen nur in den seltensten Fällen. Das gewöhnliche Endresultat ist nicht ein Bindegewebsstrich, sondern eine sogenannte »apoplectische Cyste, d. h. die Wände der secundären Bindegewebskapsel collabiren nicht, sondern es füllt sich der Raum zwischen ihnen mit einer klaren, leicht gelblichen oder ganz farblosen Flüssigkeit, in welcher das bindegewebige Ergebniss der Blutorganisation als ein zartes, loses Spinngewebe flottirt. Zur Erklärung dieser Eigenthümlichkeit müssen wir wohl auf die Nothwendigkeit hinweisen, dass die gewaltige Lücke der Gehirnsubstanz durch eine entsprechende Raumerfüllung ausgeglichen wird, womit es denn auch übereinstimmt, wenn diese Cysten nur im Innern der Hemisphäre gefunden werden, wo eine anderweite Raumerfüllung nicht möglich ist, während die seltenen apoplectischen Heerde der Oberfläche einfache Narben bilden und die hierdurch entstehende Niveausenkung durch ein wenig Serum meningeum ausgefüllt wird.

Was die Veränderungen anlangt, welche die dem apoplectischen Heerde benachbarte Hirnsubstanz erfährt, so wird derjenige Theil derselben, welcher wirklich zertrümmert und zerrissen ist, durch fettige Metamorphose verflüssigt und aus dem Wege geräumt, und werden wir hierauf bei der gelben Erweichung zurückzukommen haben. Interessant wäre es, den Process der Sequestration, die Abscheidung des intact Gebliebenen von dem Zerstörten genauer kennen zu lernen, doch fehlen hierüber einstweilen noch alle Angaben.

d. *Encephalitis. Myelitis.*

§ 686. Ich habe an einer anderen Stelle bereits die Gründe angeführt, welche einigermassen geeignet sind, uns die eigenthümliche Erscheinung zu erklären, dass die substantiellen Entzündungen der Centralorgane, mit Ausnahme derjenigen, welche durch functionelle Reizung bedingt sind, eine Neigung haben, sich auf einen möglichst kleinen Raum zu beschränken (§ 665). Hier darf ich mich bescheiden, die Thatsache nochmals zu constatiren und damit den grellen Gegensatz hervorzuheben, welcher in Beziehung auf räumliche Ausbreitung, Acuität und Symptomatologie des Leidens zwischem dem besteht, was der Volksmund »Gehirnentzündung« nennt (Meningitis), und demjenigen, was wirklich Gehirnentzündung ist. Die eigentliche Gehirnentzündung verdankt ihre Entstehung einem Trauma

im weitesten Sinne des Wortes, das soll heissen: einer an das Gehirn von aussen herantretenden örtlichen Reizung. Entweder es hat wirklich ein Stoss, ein Schlag den Schädel getroffen, ein Stich oder Hieb denselben perforirt und das Gehirn verletzt, oder ein Entzündungs- und Eiterungsheerd, welcher ursprünglich neben dem Gehirn lag, hat das Gehirn an der Berührungsstelle angesteckt, oder endlich Gefässverstopfung, atheromatöse Entartung etc. haben zu einer umschriebenen punctirten Hämorrhagie geführt, welche dann die Entzündung als secundäres Ereigniss nach sich zieht.

§ 687. Der Hauptaccent ruht bei der Encephalitis und Myelitis auf dem Verhalten des eigentlichen Hirnparenchyms; man sagt gewöhnlich, dasselbe erfahre eine eitrige Schmelzung und wird damit wohl auch keine Lüge sagen, denn das Resultat ist: ein Eiterheerd an Stelle der Gehirnsubstanz. Aber damit ist leider der Modus dieser Einschmelzung noch keineswegs festgestellt. Auch kann man bei dem gegenwärtigen Zustande der Eiterlehre ein erschöpfendes Detail gerade hier wohl am wenigsten erwarten. Nur Vermuthungen lassen sich aussprechen und einzelne Puncte zur Orientirung dürfen festgehalten werden. Zu diesen letzteren rechne ich die nicht active Theilnahme der nervösen Elemente an der Eiterproduction und die intensive Betheiligung des Gefässsystems an dem Gesammtprocess. Die Nervenfasern im Bereich des Entzündungsheerdes sind theils in unzusammenhängenden Bruchstücken im Eiter suspendirt, theils hängen sie in einem Zustande fortschreitender Maceration und Auflösung der Wand des Heerdes an. Ich konnte weder fettige noch körnige Degeneration an ihnen nachweisen; Marktropfen sondern sich an ihrer Oberfläche ab, die Axencylinder mögen allmählig feiner werden und dann zerfallen. Die Ganglienzellen »im Heerde« werden dunkelkörnig und erfahren eine Art von Zertrümmerung; ich konnte mehrmals gut charakterisirte Bruchstücke derselben nachweisen. Von dem Verhalten der Ganglienzellen in der unmittelbaren Nachbarschaft des Heerdes wird weiter unten die Rede sein.

Vom grössten Belang für das Makroskopische des Krankheitsbildes, vielleicht aber auch für das feinere Geschehen ist die Art, wie sich der Blutgefässapparat betheiligt. Die intensive Hyperämie, welche den Reigen der Störungen eröffnet, hat ausnahmslos zahlreiche kleine Blutungen zur Folge, und diese fehlen ja auch da nicht, wo die Blutung das Primäre, die Entzündung das Secundäre ist. Kommt es in der Folge zu einer Erweichung und eitrigen Schmelzung des Heerdes, so mischt sich das extravasirte Blut in den Erweichungsbrei und ertheilt demselben eine mehr oder minder intensive rothe Farbe. Daher der Name »rothe Erweichung«, welcher so gern für die encephalitischen und myelitischen Heerde in Anwendung gezogen wird, welcher aber natürlich überall wiederkehren würde, wo dasselbe Resultat, wenn auch durch abweichende Bedingungen, erzielt worden ist. Für die entzündliche Form der rothen Erweichung ist die eitrige Grundlage charakteristisch und der Umstand, dass der Erweichungsheerd rings umgeben ist von einem $1 - 1\frac{1}{2} - 2$ Linien breiten Hofe, innerhalb dessen das Parenchym mit zahlreichen Blutpuncten durchsetzt und durch die beginnende Eiterinfiltration angeschwollen ist.

Die wichtigste von allen Fragen, welche uns bei der Encephalitis interessiren,

die Frage: woher der Eiter selbst? ist noch nicht genügend beantwortet. *Meynert* nimmt, auf seine mikroskopischen Untersuchungen gestützt, eine Vereiterung der Ganglienzellen durch Theilung und Brutbildung ihrer Kerne an. Meine eigenen Untersuchungen haben mich gelehrt, dass die Eiteranhäufung zunächst um dieselben Gefässe erfolgt, welche geblutet haben. Man findet dieselben auf Querschnitten erhärteter encephalitischer Heerde (rothe Erweichung) mit einem verhältnissmässig breiten Hof von Eiterkörperchen umgeben, auch gelingt es mit einiger Vorsicht aus dem frischen Präparat eiterbedeckte, mit förmlichen eitrigen Scheiden versehene Gefässe hervorzuziehen. Endlich sieht man ebenfalls auf Querschnitten, dass diese Eitermassen das ergossene aber noch flüssige Blut von den Gefässen ab- und auseinandergedrängt haben, so dass dasselbe statt des Tropfens einen Ring bildet, welcher den Eiter umgiebt. Danach würde also der Eiter von der Adventitia der Gefässe geliefert werden, man könnte auch an ausgewanderte farblose Blutkörperchen denken. Trotz alledem möchte ich der Neuroglia die Fähigkeit, Eiter zu produciren, nicht ganz absprechen; dass sie überhaupt Zellen zu produciren vermöge, ist mir unzweifelhaft (solitärer Tuberkel, Gliom), und meine eigenen eben mitgetheilten Resultate sehe ich selbst zwar als sicher aber nicht als erschöpfend an.

Jenseit des eigentlichen Eiterheerdes stösst man wenn auch nicht immer auf eine Zone ödematöser Durchtränkung, in welcher nach den Untersuchungen *Meynert's* die nervösen sowohl als die nicht-nervösen Elementartheile eine Reihe von Veränderungen erfahren, die darum ein erhöhtes Interesse in Anspruch nehmen, weil *Meynert* nicht abgeneigt scheint, ihnen eine bedeutende Rolle auch bei den chronischen Gehirnentzündungen, als welche er mit Recht die Psychosen auffasst, zuzuerkennen. *Meynert* beschreibt an diesen Ganglienzellen eine bläschenförmige Umgestaltung des Kernes, eine einfache und mehrmalige Kerntheilung, eine hydropische Aufblähung und eine Sclerosirung, endlich einen moleculären Zerfall und eine Obsolescenz des Zellenleibes. Von diesen Metamorphosen dürfte die hydropische Aufblähung des Kernes und der Zelle wohl ausschliesslich der rothen Erweichung zukommen; die Sclerose wurde schon von *Rokitansky* unter dem Namen der colloiden Umwandlung beschrieben. Das Protoplasma ist beträchtlich vermehrt und von einer homogenen, stark lichtbrechenden Beschaffenheit, die ganze Zelle erscheint sehr plump contourirt, die Fortsätze knotig angeschwollen. Der Kern ist nicht mehr sichtbar, eher noch das Kernkörperchen. *Meynert* denkt den Zustand als eine Infiltration mit Protagon, dem von *Liebreich* entdeckten Hauptbestandtheil des Nervenmarkes, zu erklären. Uebrigens sind alle diese Veränderungen mit Ausnahme der Kerntheilung in den Ganglienzellen, welche ich mit Sicherheit nie constatiren konnte, regressiver Art; es könnten noch die von *Förster* beschriebene Verkalkung und übermässige Pigmentinfiltration hinzugefügt werden, von denen die erstere ebenfalls um alte encephalitische Heerde gefunden wird: es bestätigt sich aber auch hier, dass die nervösen Elemente einen nur passiven Antheil an den Störungen nehmen.

§ 688. Ueber die Möglichkeit und die Art und Weise der Ausheilung eines frischen encephalitischen Heerdes liegen positive Beobachtungen nicht vor. Ich

halte es indessen für wahrscheinlich, dass gewisse Formen sowohl der gelben Erweichung als auch der sogenannten apoplectischen Cysten als Endergebnisse der Encephalitis erscheinen können. Dann würde die gelbe Erweichung einen Stillstand des Processes, die apoplectische Cyste eine Vernarbung bedeuten, beide aber würden als Ausheilungen zu betrachten sein, gegenüber der viel gewöhnlicheren Weiterentwickelung des Entzündungsheerdes zum Gehirnabscess. Wie diese Weiterentwickelung geschieht, darüber haben wir in dem vorigen Paragraphen einige Andeutungen erhalten, es geschah aber hauptsächlich mit Rücksicht auf den Hirnabscess, wenn ich die Frage nach der Betheiligung der Neuroglia noch offen erhielt. Das Wesentliche bei der Entstehung dessen, was man einen Gehirnabscess nennt, ist nämlich eine derbe bindegewebige Kapsel, welche den Eiter allseitig gegen die Hirnsubstanz abschliesst. Diese Kapsel, welche bis zu $^1/_2$ Linie Dicke erreichen kann, geht so ununterbrochen in die umgebenden nervösen Theile über, dass der Gedanke einer selbstthätigen Production des Bindegewebes von Seiten der Nervensubstanz sehr nahe gelegt wird. Die definitive Beantwortung der interessanten Frage werden wir der experimentellen Untersuchung überlassen müssen, welche auch bereits auf diesem Gebiete thätig gewesen ist (*Leidesdorf* und *Stricker*) bis jetzt aber den Kernpunkt der Angelegenheit, nämlich die Herkunft der entzündlichen Zellen noch nicht tangirt hat. Ich kann meinerseits genau angeben, was man an einem älteren Abscess auf Querschnitten sieht, welche die Abscessmembran und das zunächst antsossende nervöse Parenchym bis in das Gesunde hinein umfassen und will dabei von innen nach aussen fortschreiten. Der Gehirneiter hat eine grünlich gelbe Farbe, synoviaartige Consistenz, reagirt meist sauer, ist geruchlos und offenbar von einer sehr blanden Beschaffenheit, ohne Neigung zur Decomposition. Die Eiterkörperchen sind meist mehrkernig, was vielleicht eine Folge der dauernden Maceration in einem leicht sauern Medium ist. Die Oberfläche der Abscessmembran ist glatt. Eine ununterbrochene, ziemlich dicke Schicht von fettig degenerirenden Zellen giebt ihr ein gelbweisses, opakes Ansehen. Auf die letztere folgt eine Schicht regulären Keimgewebes, welche durch ihre ungleichmässige Dicke wellenförmige Unebenheiten der Oberfläche verursacht. Das Keimgewebe geht nach aussen in ein sehr lockeres Spindelzellengewebe über, welches deutlich der Oberfläche parallel stratificirt ist und nur hie und da einen Faserzug schräg in die Kuppen der Keimgewebshügel aufsteigen lässt. Man sieht hier überall die schönsten Spindelzellen, jede anscheinend einfache Faser lässt sich bei genauer Besichtigung als eine Faserzelle erkennen, so dass es hier wirklich den Anschein hat als ob alle in der nächst äusseren Schicht folgenden Bindegewebsfasern aus Spindelzellen hervorgegangen seien. Von der eigentlichen Faserschicht der Bindegewebskapsel, welche die wechselnde Dicke der Gesammtmembran bedingt, ist wenig zu sagen. Sie enthält neben den Fasern noch immer zahlreiche, theils runde, theils geschwänzte Zellen. Letztere werden gegen die äussere Oberfläche immer zahlreicher, an der Oberfläche selbst gewinnen sie die Oberhand über die fasrigen Theile und nehmen zugleich grösstentheils den Charakter von Fett-Körnchenzellen an, so dass hier zum zweiten Male eine Zone fettiger Entartung folgt, welche die Grenze der Abscessmembran gegen das Nervengewebe bezeichnet. Ich stelle mir vor, dass der Druck des wachsenden Eiterheerdes einerseits als Entzündungs-Reiz

eine gewisse Reaction der Nachbarschaft zu Wege bringt, welche sich in der Proliferation zahlreicher, junger Zellen kundgiebt; dass aber andererseits derselbe Druck die normale Füllung der Gefässe beeinträchtigt, was bei den eigenthümlichen Verhältnissen der intracraniellen Circulation sehr wohl möglich ist. Das Resultat ist eine fettige Degeneration der neugebildeten Zellen, d. h. eine Zone gelber Erweichung an der Grenze der Abscessmembran gegen das Gehirn. Allerdings ist die Erweichung niemals eine complete Verflüssigung der Theile, sondern man überzeugt sich bald, dass durch den Erweichungsheerd hindurch ein Netzwerk von groben Fasern ausgespannt ist, welches sich mit der Abscessmembran einerseits, mit der Nervensubstanz andererseits verbindet. Diese Faserzüge sind Bündel von Nervenprimitivröhren, welche auch Ganglienzellen einschliessen, wo es sich um graue Substanz handelt: sie laufen im comprimirten Zustande der Oberfläche des Abscessheerdes parallel und können in diese Lage nur gebracht sein durch Wachsthumsdruck des Abscessheerdes selbst. Erst wenn man die Abscessmembran von der Hirnsubstanz abhebt, spannen sie sich als ein Netzwerk auf. Die Maceration in der Erweichungsflüssigkeit hat übrigens die einzelnen Fibrillen auf's schönste isolirt, die Ganglienzellen sind plattgedrückt, hie und da in lange Spindeln und Bänder verwandelt, der Axencylinderfortsatz meist erhalten; einen Vorgang der Atrophie konnte ich nur in der allmähligen Volumsabnahme (Obsolescenz, *Meynert*) nicht in einer fettigen, colloiden oder sonstigen Metamorphose erkennen. Die Neuroglia ist in ihrer alten Gestalt entschwunden, weil sie es eben ist, welche sich in die jungen Zellen und deren Aequivalent, die Erweichungsflüssigkeit verwandelt hat. Suchen wir die Anfänge der Störung noch weiter hinaus in die Nervensubstanz zu verfolgen, so werden wir an den meisten Puncten der Oberfläche vergeblich suchen, nur hie und da bin ich so glücklich gewesen, erste Theilungen der Neurogliakerne zu beobachten, ich nehme aber keinen Anstand darauf hin und auf Grund analoger Erfahrungen bei anderen Processen bis auf Weiteres zu glauben, dass die ganze den Eiterheerd sequestrirende Bindegewebsproduction, inclusive fettig entartender Uebergangszellen von der Neuroglia ausgeht.

Die Erscheinungen der acuten und abscedirenden Myelitis sind denjenigen der Encephalitis vollkommen analog. Die Form der Heerde richtet sich nach der Art der Verletzung; Brüche der Wirbelsäule pflegen zunächst Quetschungen und dann demarkirende Entzündung und Eiterung der Umgebung der gequetschten Stelle zu erzeugen etc.

e. *Hyperämie und Entzündung bei psychischen Störungen.*

§ 689. Die Aufsehen erregenden Studien *Meynert*'s[1]) über die pathologische Histologie der Psychosen vindiciren den nervösen Elementen der Hirnrinde eine hervorragende Rolle in dem anatomischen Ablauf der Krankheitsprocesse. *Meynert* ist bemüht darzuthun, dass den verschiedenen Formen der Erregung nachweisbare

1) Dr. Theodor *Meynert*: Der Bau der Grosshirnrinde und seine örtlichen Verschiedenheiten, nebst einem pathologisch-anatomischen Corollorium. Vierteljahrsschrift der Psychiatrie. 1867. I. Heft pg. 77. ff.

Alterationen bestimmter Ganglienzellengruppen entsprechen und wir können nur wünschen, dass auf diesem Wege immermehr sichere Data gefunden und wiedergefunden werden[1]).

Die physiologische Berechtigung der nervösen Substanz, in erster Linie als Trägerin der Psychose aufzutreten, wird Niemand a priori bestreiten. Aber leider läuft noch immer Alles, was die pathologische Anatomie an Erfahrungen gesammelt hat, darauf hinaus, dass die wesentliche anatomische Grundlage aller psychischen Störungen in einer Blutvertheilungsanomalie und deren Folgen zu suchen sei. Nur dass die einzelnen Autoren, welche ihre Thätigkeit diesem Gebiete zuwandten, bald diesen bald jenen Punct des anatomischen Krankheitsbildes besonders hervorgehoben haben, und daher das Ensemble und das Ineinandergreifen der einzelnen Momente noch nicht mit genügender Klarheit hervortritt.

§ 690. Das beinahe ausschliessliche Object unserer Betrachtungen ist daher eine andauernde Hyperämie der Gehirnrinde, welche die allgemeine Basis der Störungen bildet. In den meisten Fällen und, von einem gewissen Zeitpuncte an, in allen, können wir diese Hyperämie als eine functionelle auffassen, demnach als identisch mit jener activen Hyperämie der Drüsen und Häute, welche dieselben zur Zeit ihrer erhöhten Thätigkeit auszeichnet. Charakteristisch für jede functionelle Hyperämie ist ihr Sitz in den Capillaren, welche die functionirenden Elemente zunächst umgeben und ihre Periodicität; in der letztern spiegelt sich die functionelle Erschöpfbarkeit der Organe, die Abnahme ihrer Reizempfänglichkeit, ihr Bedürfniss nach Ruhe und Erholung. Wie aber, wenn eine künstliche oder gewaltsame Aufregung den Apparat nicht zur Ruhe kommen lässt? Es giebt eine Ueberreizung der Organe, welcher ganz besonders auch das Centralnervensystem ausgesetzt ist. Wer kennt

1. *Meynert* legt seinen Betrachtungen eine gewisse Anzahl höchst schätzbarer Data über den Bau der grauen Substanz des Grosshirns zu Grunde. Er zeigt, dass jener eingerollte Rand der Grosshirnrinde, welcher von beiden Seiten in Marksubstanz gehüllt, die Hakenwindung und das Cornu Ammonis bildet, nur multiple pyrmidale sog. motorische Ganglienzellen, dass der Riechlappen (beim Menschen sehr viel unentwickelter als bei vielen Säugethieren) nur rundliche und kleinere, sog. sensuelle Ganglienzellen enthält, dass die Vormauer, der Mandelkern und die Wand der Fossa Sylvii vorzugsweise spindelförmige, mit den fibris arcuatis Arnoldi zusammenhängende Nervenzellen führt etc. Er bezieht diese örtlichen Verschiedenheiten, worin ihm jeder beistimmen wird, auf Verschiedenheiten der Function und stellt belangreiche Aufschlüsse in Aussicht, welche die pathologische Anatomie der Psychosen von dieser Seite her zu gewärtigen habe. Leider ist der erste Schritt, den *Meynert* selbst gethan hat, kaum ein glücklicher zu nennen. Er geht davon aus, dass in einer normalen Ganglienzelle der Kern sich gewissermaassen in die Fortsätze hinein fortsetze und von diesen gehalten werde, dass er mithin von Natur nicht rund sondern eckig-zipflig gedacht werden müsse. Die runde Form sei bereits etwas Pathologisches und bilde das erste Glied einer Kette von Veränderungen, welche weiterhin zur Theilung des Kernkörperchens und des Kernes führe etc. Dagegen ist einzuwenden, dass an möglichst frischen Ganglienzellen die Kerne alle rund gefunden werden, dass daher wenn nach Erhärtung in Chromsäurepräparaten die Kerne durchschnittlich nicht rund, sondern spindelförmig oder pyramidal sind, diese Formveränderung wohl lediglich durch die Schrumpfung des umgebenden Protoplasmas, d. h. der fasrigen Substanz (*Schultze*) der Ganglienzellen zu erklären sein dürfte.

nicht an sich selbst den Vorgang, welchen der Volksmund das »Ueberspringen des Schlafes, über den Schlaf wegkommen« bezeichnet. Derselbe kann sich mehrmal in kleiner werdenden Zwischenräumen wiederholen. Hier handelt es sich also um eine Ueberreizung des Gehirnes, welche bald durch Gemüthsbewegungen, bald durch erhöhte Inanspruchnahme des Verstandes oder der Phantasie, bald durch körperliche Reizmittel erzeugt wird. Dem Zustande der Ueberreizung entspricht ohne Zweifel eine ebenfalls prolongirte Hyperämie der Hirnrinde und hier erscheint nun der Punct von dem aus wir in die Aetiologie der Psychosen einen Einblick gewinnen mögen.

Man pflegt die Hyperämieen in Stauungs- und Wallungshyperämien zu scheiden. Beide Formen haben aber mannigfache Berührungspuncte, sie gehen oft geradezu in einander über, wie wir es z. B. § 492. gesehen haben, oder sie greifen wenigstens episodenartig, die eine in den Gang der anderen ein. Dies letztere geschieht unter anderm dann, wenn eine wie immer entstandene Fluxion mit einer bedeutenden und gleichmässigen Ueberfüllung der Capillaren ihren Culminationspunct erreicht hat. Das absolute Mehr von Blut, welches sich jetzt in dem betreffenden Capillargebiet vorfindet, ist sich selbst durch seine Schwere ein Hinderniss der Bewegung und wenn wir dagegen die Verstärkung der vis a tergo durch die Erweiterung der Arterien, den ungehinderten Abfluss durch die leicht zu erweiternden Venen anrufen, so sind damit wohl die Mittel angegeben, wodurch dies Hinderniss in der Regel gehoben wird, an der Thatsache selbst aber wird nichts geändert, dass sich im Laufe der Wallungsblutfülle ein statisches Moment entwickelt, welches sich der Wiederausgleichung der Störung entgegenstellt. Dasselbe wird um so schwerer in die Wagschale fallen, je stärker und andauernder die Hyperämie ist, je ausschliesslicher sie sich auf die Capillaren concentrirt, endlich je zarter und nachgiebiger die Wandungen der Capillaren sind. Nun sind die Capillaren der Hirnrinde, wie alle intracraniellen Gefässe (§ 672.) von einer ganz unverhältnissmässigen Zartheit, auch können wir uns gerade in der Schädelhöhle wegen der absonderlichen Druck- und Gegendruckverhältnisse (§ 672.) ganz gut mit dem Gedanken einer ausschliesslichen oder wenigstens sehr vorwiegenden Concentration der Blutfülle auf einen bestimmten Abschnitt des Gefässsystems, also hier, wo es sich um eine functionelle Reizung der Gehirnrinde handelt, auf die Capillaren und Uebergangsgefässe der Hirnrinde vertraut machen.

Wir wundern uns daher nicht, wenn gerade bei den Hyperämieen der Hirnrinde ein möglichst nachtheiliger Einfluss der beregten statischen Momente ersichtlich wird. Eine langdauernde oder eine häufig wiederkehrende oder endlich eine sehr heftige Hyperämie wird gerade hier eine Art von Stasis erzeugen, welche ihrerseits in erster Linie eine übermässige Ausdehnung, in zweiter Linie eine Erschlaffung der Gefässwandungen hervorbringt. Wie ein zu stark gedehntes Gummiband die alte Form nur langsam und unvollständig wiedergewinnt, so geschieht es auch hier mit den elastischen und contractilen Elementen der kleinen Gefässe. Ist einmal die Dehnung ein habitueller Zustand geworden, so treten in den Gefässwandungen entsprechende organische Veränderungen ein, welche die Rückkehr zum normalen Caliber, die anfangs nur eine Frage der Zeit ist, zur Unmöglichkeit machen und damit ist der erste Schritt zur Unheilbarkeit der Störung gethan.

Dies meine Auffassung von der Entstehung der acuten Psychose, wie sie mir bei der histologischen Untersuchung der Gehirnrinde erwachsen ist. Ich muss es natürlich dem Kliniker überlassen, die übrigen bekannten ätiologischen Momente, als da sind, Alter, Erblichkeit, Schädelbildung und Caliberschwankungen der emissaria venosa, Constitution, acute Krankheiten, Trunksucht, Liederlichkeit, Elend und Entbehrungen, Geschwülste im Gehirn, Kopfverletzungen u. dergl. mehr, entweder auf erhöhte Reizbarkeit der Gehirnrinde oder auf eine erhöhte Reizung derselben, oder endlich auf eine geringere Widerstandsfähigkeit der Gefässwandungen zurückzuführen. Ich wende mich nun zur Darlegung der histologischen Veränderungen selbst und werde hier die üblichen zwei Stadien des acuten und des chronischen Irreseins festhalten.

§ 691. 1. Acute Zustände. Diese sind entweder auf den ersten Blick zu erkennen oder sie sind verhältnissmässig schwer aber sie sind doch nachzuweisen. Es ist eine zur Zeit noch durchaus nicht aufgeklärte Thatsache, dass die Capillaren des Gehirns post mortem blutleerer gefunden werden, als die Capillaren irgend eines anderen Organes. Auch hyperämische Füllungen können sich post mortem ganz ausgleichen. Wir müssen daher von vornherein kein zu grosses Gewicht auf den directen Nachweis der Hyperämieen legen. Leichte rosige Färbungen der Marksubstanz, eine kleine Nüance Roth, welche dem gewöhnlichen Grau der Hirnrinde beigemischt ist, müssen hier schon als sehr bedeutungsvolle Symptome gelten, wo sie aber fehlen ist nicht zu schliessen, dass sie auch während des Lebens gefehlt haben. Wir müssen uns daher an die indirecten Beweismittel halten. Dabei kommt uns vor Allem der Umstand zu Statten, dass die Hirngefässe leicht bluten. Die Hauptaufgabe des Histologen würde daher sein, nachzuweisen, ob die Gefässe geblutet haben. Nun, es giebt Fälle von acutem Irresein, insbesondere Fälle von Tobsucht, wo die Gehirnrinde mit zahlreichen punctirten Hämorrhagieen durchsetzt, stellenweise sogar schon in rothe Erweichung übergegangen ist. Unter diesen Umständen ist es freilich nicht schwer die Blutung zu constatiren und auf eine intra vitam bestandene Hyperämie zu schliessen, wenn auch von dieser selbst, wie ganz gewöhnlich, keine Spur zurückgeblieben ist und die Gefässe so leer gefunden werden, als ob nie ein Tropfen Blut darin circulirt hätte. Da ich über die punctirte Hämorrhagie und die rothe Erweichung bereits ausführlich gehandelt habe, so will ich an dieser Stelle nur einiger Eigenthümlichkeiten Erwähnung thun, welche für ihr Vorkommen bei Psychosen charakteristisch sind. Was zunächst die punctirte Hämorrhagie anlangt, so erscheint dieselbe hier meistens als Aneurysma dissecans der kleinsten Venen (Fig. 176), d. h. das Blut hat sich nach Durchbrechung der inneren und mittleren Gefässhaut zwischen dieser letztern und der unverletzten Adventitia Platz gemacht und stellt nun eine

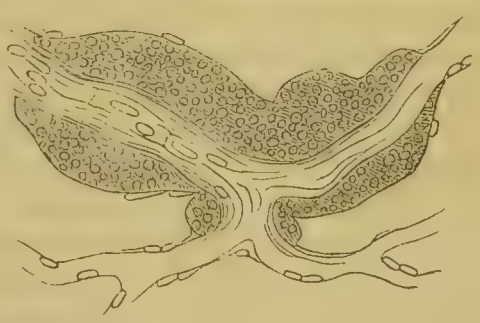

Fig. 176. Aneurysma dissecans einer kleinen Vene unmittelbar vor ihrer Auflösung in Capillaren. Die mit Kernen versehene und durch einen einfachen scharfen Contour bezeichnete Adventitia ist durch einen Bluterguss von den inneren Gefässhäuten abgehoben. 1/300.

spindelförmige dunkelblutrothe Anschwellung des Gefässes dar. Auf dem Querschnitt erscheint dieser Blutheerd ebenfalls als runder Tropfen und da die abgehobene Adventitia sehr wohl als eine peripherische einkapselnde Fibringerinnung angesehen werden kann, so ist der Nachweis des centralen Gefässes unbedingt nöthig, um uns vor Verwechselungen mit der freien Hämorrhagie zu sichern. Es kommt freilich nicht viel darauf an; freie und interparietale Blutungen kommen meistens gemischt vor, nur dass, wie angedeutet, bei der circumscripten Encephalitis die freien, bei der diffusen Encephalitis, als welche wir die Psychosen vor der Hand betrachten wollen, die interparietalen vorwiegen.

In Beziehung auf die rothe Erweichung der Gehirnrinde, welche bei Tobsüchtigen vorkommt, ist namentlich das eigenthümlich Schichtweise des Auftretens zu betonen. Am häufigsten findet sich die mittlere Schicht der Hirnrinde erweicht, daher beim Versuch, die Pia mater von der Gehirnoberfläche abzulösen, die äussere Schicht mitzufolgen pflegt; seltener betrifft die Erweichung die äusserste Schicht selbst, wo dann beim Abziehen der Pia mater die Oberfläche rauh, wie geschwürig zurückbleibt; am seltensten bildet sich eine Erweichungsschicht an der Grenze der Hirnrinde und des Markes. Ich glaube, dass diese eigenthümliche Localisation mit der von *Arndt* entdeckten Verästelungsweise der Hirnrindenstämmchen in drei übereinanderliegenden Etagen zusammenhängt, eine Verästelungsweise, welche den Wachsthumsphasen des Gehirns entspricht, zugleich aber wohl in einer näheren Beziehung zur Vertheilung der Function an die verschiedenen so bestimmt charakterisirten Schichten der Hirnrinde steht, wie wir das bekanntlich bei den meisten complicirten Organen in ähnlicher Weise antreffen. Wäre die Vermuthung richtig, so dürfte der Ort der Erweichung zugleich als der Ort der höchsten functionellen Reizung angesehen werden können. Doch kann dies eben nur als Fingerzeig für weitere Untersuchungen dienen.

§ 692. Gehen wir zu den gewöhnlichen Formen über, bei denen die hämorrhagischen Zustände minder ausgesprochen sind, so wiederhole ich, dass minder ausgesprochen noch nicht gleichbedeutend ist mit fehlend. Man versuche nur die Gefässbäumchen der Gehirnrinde nicht durch einfaches Herausreissen, sondern durch vorsichtiges Ablösen der Pia mater unter einem ganz sanften Wasserstrahle zu isoliren, so wird man oft erstaunt sein wie viel Aneurysmata dissecantia übersehen werden, wenn man sich mit blossen senkrechten Durchschnitten begnügt, noch mehr aber, wieviel minder ausgebreitete, aber doch sicherlich hämorrhagische Wandinfiltrationen vorkommen. Ebenfalls sehr empfehlenswerth sind Flächenschnitte durch die graue Substanz. Die wirklich extravasirten rothen Blutkörperchen dringen unmittelbar, aber verschieden tief, in die benachbarte Gehirnsubstanz ein und bilden so kleine rothe Höfe um die Gefässlücken, welche nach aussen hin mit verwaschener Grenze aufhören. An einer Gehirnrinde, welche für eine oberflächliche Betrachtung geradezu gar nichts darbot, fand ich viele einzelne Blutkörperchen frei in dem Parenchyme liegen und bin dadurch erst recht auf die grosse Verbreitung minimaler Blutungen aufmerksam geworden.

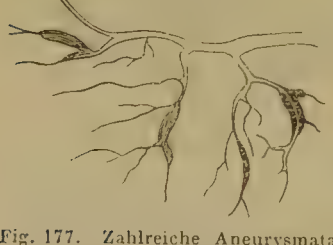

Fig. 177. Zahlreiche Aneurysmata dissecantia an den Verästelungen einer kleinen Hirnvene.

§ 693. Noch während des acuten Stadiums beginnt übrigens die Umwandlung der extravasirten Blutkörperchen, resp. ihres Hämatins, in Pigment und etwas Bindegewebe. Das Pigment erscheint in verschieden grossen runden oder elliptischen Schollen, welche in kleinen Gruppen zu zwei, vier und mehreren in der Adventitia der Gefässe gefunden werden (Fig. 178). Auch frei im Hirnparenchyme findet man einzelne Pigmentkörnchen, doch ist dies eine Seltenheit, während wiederum eine stärkere Pigmentirung der Ganglienzellen oft genug vorkommt. So findet man denn bei vielen acuten Fällen von Irresein frische hämorrhagische Vorgänge, neben den Spuren früher stattgehabter Blutungen im bunten Wechsel nebeneinander.

Fig. 178. Kleine Vene und Capillargefässe aus dem Gehirn eines Blödsinnigen. Die Vene zeigt die Ueberreste ehemaliger adventitieller Hamorrhagie, Pigmentkorper etc. Ueber die Capillargefässe siehe den Text zu 179. $^1/_{300}$.

§ 694. Extravasirtes Blut und Blutpigment sind glücklicherweise schwer zu tilgende, darum aber desto zuverlässigere Kriterien stattgehabter Hyperämieen. Dass es nicht die einzigen sind, habe ich oben bereits angedeutet, indem ich darauf hinwies, das gewisse mit der Zeit eintretende Desorganisationen den Gefässwandungen die Rückkehr zur Norm erschwerten. Von diesen Desorganisationen der Gefässwandungen gehört nur eine noch in den Bereich der acuten Zustände. Das ist jene sogenannte »fettige Entartung« der Capillargefässe, welche übrigens bei Psychosen keineswegs constant, ausserdem aber noch nach anderweitigen heftigen und anhaltenden Agitationen der Hirnsubstanz, z. B. nach Typhus, Pocken etc. gefunden wird. Es ist eine Anhäufung von Fettröpfchen in der nächsten Umgebung der Kerne. Ein kleiner Ueberrest von weicherem Protoplasma ist hier stets noch vorräthig, dieser lässt die Fettröpfchen in seinem Innern auftreten und so entstehen an der Aussenseite der Gefässe kleine dreieckige Anschwellungen, welche die dunkeln Fettröpfchen und je einen Kern beherbergen und dem Gefässe ein sehr zierliches Ansehen geben (Fig. 178. Fig. 180). Die Frage ist nur, ob wir ein Recht haben diesen Fund als regressive Metamorphose zu deuten. Gerade hier liegt die Möglichkeit so nahe, dass die Fettröpfchen anderswoher, z. B. aus der Gehirnsubstanz selbst in das Protoplasma aufgenommen seien, die unmittelbare Berührung der fetthaltigen Zellen mit dem Ernährungsfluidum lässt ausserdem den Gedanken an eine Ernährungsstörung zurücktreten, endlich haben *Leidesdorf* und *Stricker* bei traumatischen Entzündungen mit grosser Bestimmtheit nachgewiesen, dass die beregte fettige Entartung sich sehr wohl mit einem activen Verhalten der zelligen Theile, mit Kerntheilung und Zellenbildung verträgt, so dass sie geradezu auf den Gedanken gekommen sind, die Körnchenzellen mit den Zellen des Bildungsdotters in Parallele zu stellen. Ich habe dagegen nur den Einwand zu machen, dass die fettige Metamorphose ein anerkannt häufiger Rückbildungsmodus alternder oder schlecht genährter oder aus dem organischen Verband geschiedener Zellen ist, dass selbst die reichlichst dargebotene Nahrung allein den Untergang nicht hintanzuhalten ver-

mag, wie das Schicksal vieler farblosen Blutzellen und die fettige Usur der Gefässe (§ 208.) beweist, und dass dieselbe fettige Metamorphose der Gefässe, ein wesentlicher Bestandtheil der gelben Erweichung ist, welche gewöhnlich durch directe Aufhebung der Circulation und Ernährung in einem umschriebenen Hirnabschnitte entsteht. Mag nun die Bedeutung des Fettes in unserem Falle sein, welche sie wolle, darin stimmen meine Befunde jedenfalls mit denen von *Leidesdorf* und *Stricker* überein, dass es sich bei aller Fettinfiltration dennoch um einen progressiven Process handeln könne. Denn was sich hier an der Aussenfläche der Gefässe je länger je mehr hervorbildet und was am meisten zu der dauernden Desorganisation der letztern beiträgt, ist eine effective Neubildung von Bindegewebszellen und Fasern, wie ein Blick auf das zweite Stadium der Störung beweisen wird.

§ 695. Chronische Zustände. Die späteren Phasen der die Psychosen begleitenden anatomischen Störung sind sehr viel besser gekannt als die früheren, wohl hauptsächlich darum, weil sie mehr in die Augen fallen. Sie lassen sich in zwei Richtungen verfolgen. Einerseits nämlich bewirkt die chronisch gewordene Hyperämie des Gehirns jene venöse Stauung in der Pia mater, welche ich § 676. ff. als Hydrocephalus externus beschrieben habe. Die Erweiterung und Schlängelung der Venen, die zellige Infiltration der Arachnoidea, das Oedem des Pia mater, die Atrophie des Gehirnes vereinigen sich zu höchst charakteristischen Krankheitsbildern. Andererseits schliesst sich an die Hyperämie der Hirngefässe eine perivasculäre Bindegewebsentwickelung an, welche auf das Gehirn selbst übergreift und dadurch in letzter Instanz auch einen Schwund der nervösen Elementartheile veranlasst.

§ 696. Fassen wir zunächst die Gefässe in's Auge. *Stricker* nimmt an, dass an der Aussenfläche der Capillargefässe eine continuirliche Schicht von Protoplasma existirt, welche unter anderm für die Entwickelung des Gefässsystemes, ausserdem aber auch für die von den Gefässen ausgehenden anderweitigen Neubildungen verantwortlich sei. Mit dieser Annahme stimmt das Verhalten der Capillaren bei acuten und chronischen Entzündungen des Gehirnes auffallend überein. Ich verweise theils auf die bereits besprochene eitrige Encephalitis, theils auf die später zu besprechende Hirnsclerose und die graue Degeneration des Rückenmarkes. Auch bei den Psychosen zeigt sich eine mässige Vermehrung des perivasculären Protoplasmas; neue Kerne zeigen sich, welche durch Theilung der alten, etwas vergrösserten Capillarkerne entstanden sind, endlich wird die Verdickung, der Wand und der grössere Zellenreichthum auch einem ungeübten Auge deutlich. Was aber die Diagnose vor allem sichert, ist das Hervortreten zahlreicher, feiner, schwachlichtbrechender Protoplasmafortsätze, welche dem

Fig. 179. Kleine Vene und Capillaren aus der Hirnrinde einer Blödsinnigen. Die Capillaren haben verdickte und mit zahlreichen, nach allen Seiten hin ausstrahlenden Fortsätzen versehene Wandungen. Die Fortsätze gehen meist von den Kernstellen aus. 1/300.

Gefäss ein fremdartiges, stachliches Aussehen verleihen (Fig. 179). Diese Fortsätze stehen in Verbindung mit einem System von Saftzellen, welches sich inzwischen in der Hirnsubstanz selbst gebildet hat und auf senkrechten Durchschnitten namentlich dann erkannt wird, wenn man die Präparate dem Gehirn frisch entnimmt. Die Behandlung mit Canadabalsam, Terpenthinöl, selbst Glycerin macht das Netz meist unsichtbar; was man danach noch von ihm sieht, sind sclerotische und darum stärker lichtbrechende Bruchstücke, welche ziemlich häufig vorkommen. Dieses Saftzellennetz entspricht in seiner Verbreitung d. h. in der auf ein Gefässterritorium kommenden Zahl von sternförmigen Zellen so sehr dem gewöhnlichen Verhältnisse an andern blutgefässhaltigen Bindesubstanzen, dass man sich nur ungern von dem Gedanken trennt, es möchte hier eine physiologisch präformirte Einrichtung zu Grunde liegen; doch konnte bis jetzt dieser Nachweis nicht erlangt werden. Ich glaube daher, dass hier ein wirkliches Hineinwachsen von Seiten der Gefässoberfläche stattgefunden hat, wofür uns ja auch in der Gefässneubildung durch Ausläufer (§ 220.) ein so brauchbarer Anhaltspunct geboten wird. *L. Meyer*, der sich um das Studium dieser Veränderungen das grösste Verdienst erworben hat, spricht sogar von einer wirklich vorkommenden Gefässneubildung in der Gehirnrinde. Die Gefässneubildung wäre dann ein weiterer Schritt auf der Bahn, welche durch das Hervorsprossen von Protoplasmafortsätzen an der Oberfläche der Capillaren, Kernbildung und Entwickelung eines anastomosirenden Netzes von Bindegewebszellen betreten ist. Das Wesentliche bei der Sache ist die ausschliessliche Betheiligung des Gefässbindegewebes im Gegensatze zur Neuroglia, welche unverändert bleibt. Wir werden Gelegenheit haben, auf ganz ähnliche Verhältnisse bei den Geschwülsten des Gehirns zurückzukommen.

Die Veränderungen, welche die Ganglienzellen und Nervenfasern erfahren, sind gegenüber den bis dahin geschilderten Vorgängen am Gefässapparate nur secundärer und passiver Natur. Am häufigsten ist eine gewisse Atrophie der Ganglienzellen, verbunden mit der bereits erwähnten bräunlichen Färbung, welche wohl durch angezogenes Hämatin bewirkt wird. Der definitive körnige Zerfall, die Wassersucht und Sclerose, namentlich aber die Kerntheilung, welche *Meynert* uns kennen gelehrt hat (siehe § 689), kommen nach meiner Erfahrung nur in sehr beschränktem Umfange vor. Häufiger findet sich eine Theilung der Neurogliakörner, doch scheint dieselbe ohne weitere Folgen zu sein. Man sieht eben nur etwas viel Körner, wo man normal nur wenig zu erwarten hat, hie und da auch kleine Ketten und Nester von Körnern. An der Bildung des erwähnten Bindegewebszellennetzes sind sie unschuldig.

Die makroskopischen Verhältnisse anlangend, so erklären sich die meisten derselben durch den äussern Druck, welcher von Seiten der ödematösen Pia mater auf die Hirnoberfläche ausgeübt wird. Die lederartige Consistenz und die weissliche Verfärbung der Hirnrinde mögen, wo sie vorhanden sind, auch mit auf Rechnung der Bindegewebsdurchwachsung zu setzen sein. Dass die letztere von mir für die eigentlich desorganisirende, das Denkwerkzeug unbrauchbar machende Störung angesehen wird, brauche ich wohl nicht hinzuzufügen.

2. Gelbe Erweichung.

§ 697. Man versteht unter gelber Erweichung die gänzliche Auflösung und Verflüssigung umschriebener Theile des Centralnervensystems im Wege der fettigen Degeneration. Zum Zustandekommen der gelben Erweichung ist: Beeinträchtigung und Unterdrückung der Circulation die wichtigste Vorbedingung; wir begegnen ihr daher hauptsächlich im Gefolge acut entzündlicher, embolischer und hämorrhagischer Zustände, wie wir sie im vorigen Abschnitt kennen gelernt haben. Dass die Embolie direct, d. h. ohne das Mittelglied einer punctirten Hämorrhagie, gelbe Erweichung erzeugen könne, ist meinem Ermessen nach noch nicht hinreichend bewiesen, doch dürfen wir einstweilen die Möglichkeit zugestehen. Ueberall stellt die gelbe Erweichung das Endresultat dar, möge sich die Aufeinanderfolge der voraufgehenden Störungen in dieser oder jener Weise gestaltet haben. Am häufigsten sind folgende Reihen: 1. Embolie, punctirte Hämorrhagie, gelbe Erweichung. 2. Punctirte Hämorrhagie, Thrombose der Capillaren, gelbe Erweichung. 3. Punctirte Hämorrhagie, Entzündung (rothe Erweichung) gelbe Erweichung. 4. Encephalitis, punctirte Hämorrhagie, rothe, dann gelbe Erweichung. Die gelbe Erweichung sagt uns nur so viel, dass in dem jetzigen Stadium des Processes die regelmässige Ernährung dauernd unterbrochen worden ist. Wir finden sie daher auch bei einer ganzen Anzahl anderer Gelegenheiten. So ist es mir vorgekommen, dass das Marklager im Vorderlappen der rechten Grosshirnhemisphäre vollständig gelb erweicht war, weil die graue Substanz ringsum gliomatös entartet und somit die Blutcirculation durch die Rinde gehemmt war. Um die meisten Geschwülste mit centralem Wachsthum findet man eine Zone gelber Erweichung hervorgerufen durch den Druck der Geschwulst auf die Blutgefässe der Nachbarschaft; es ist gradezu unmöglich, eine erschöpfende Uebersicht dieser Fälle zu geben, es bleibt vielmehr dem Scharfsinn des Einzelnen überlassen, das Zustandekommen der gelben Erweichung in jedem einzelnen Falle zu erklären.

§ 698. Gehen wir nun zu dem Histologischen der gelben Erweichung über, so setzt sich dieselbe aus zwei Factoren zusammen, aus der Auflösung und Verflüssigung der nervösen Theile und aus derjenigen des Bindegewebes und der Gefässe. Die erstere geschieht ohne Entwickelung von neuen Formelementen, charakteristisch ist dabei nur das Verhalten des Markstoffes. Derselbe gerinnt zunächst um den Axencylinder (§ 32), dann tritt er aus und erhält sich noch eine Zeit lang in gewissen Tropfen und Trümmern, welche durch die Mannigfaltigkeit und das Bizarre ihrer äusseren Gestaltung hinlänglich charakterisirt sind. Einige sind kolbig, keulenförmig, andere gelappt, knäuelartig eingerollt oder in eine grosse Zahl kolbiger Fortsätze ausgezogen. Bei mässiger Erwärmung des Objecttisches bilden sich kuglige Tropfen, bei Wasserzusatz treten eigenthümliche Quellungs- und Zerklüftungsphänome an ihnen hervor, welchen durch Salzlösung wieder Einhalt geboten werden kann. Endlich verschwinden aber auch diese Dinge und wir erhalten eine homogene eiweisshaltige Flüssigkeit; vielleicht dass der Markstoff sich in Fett und Eiweiss zersetzt und die Fettkörnchen, welche dabei frei werden, zunächst mit dem übrigen fettigen Detritus zusammentreten.

Anders verhalten sich Bindegewebe und Gefässe bei ihrer Verflüssigung. Hier spielt die fettige Entartung eine Hauptrolle, hier wird sie zum eigentlich destruirenden Process. Sämmtliche Zellen der Neuroglia wandeln sich in Körnchenkugeln um. Man kann an senkrechten Durchschnitten durch die Grenze des Erweichungsheerdes (Fig. 180.) die Ansammlung kleinster Fettkörnchenaggregate zwischen den Nervenfasern bis zur Ausbildung ganz colossaler Körnchenkugeln verfolgen. Die letztern sind in der Erweichungsflüssigkeit suspendirt und verleihen ihr die eigenthümliche Färbung, nach welcher der Vorgang seinen Namen erhalten hat. Ueber schwarzem Grund kann man die Körnchenkugeln schon mit blossem Auge als kleine Stäubchen schwimmen sehen. Auch die Gefässe gehen durch fettige Metamorphose zu Grunde. Man sieht spindelförmige Fettkörnchenhaufen an den Kernstellen der Capillaren, grössere confluirende Fettkörnchenmassen unter der Adventitia der stärkeren Gefässchen. Die letztere fand ich (Fig. 180 *D.*) durchgängig abgehoben, wie wenn ein interparietaler Lymphraum zum Vorschein gekommen wäre. Die homogenen Häute der Gefässe und die Grundsubstanz der Neuroglia lösen sich ohne Zweifel direct, wenn auch ganz allmählig auf, so dass in der Erweichungsflüssigkeit nur die Fettkörnchen und Fettkörnchenkugeln gefunden werden.

Fig. 180. Gelbe Erweichung des Hirnmarks. *A.* Grenze des Erweichungsheerdes *B* und der noch nicht erweichten Hirnsubstanz *C*. *D.* Ein fettig degenerirendes Gefäss. 1/300.

§. 699. Soweit das histologische Detail. Der makroskopische Effect wird natürlich verschieden ausfallen, je nachdem die Lage des Heerdes einer Resorption der Erweichungsproducte günstig ist oder nicht. Erweichungsheerde, welche inmitten der Hemisphären liegen, können deshalb nicht obliteriren, weil ihre Wandungen nicht collabiren können; die Fettkörnchen werden vielleicht später resorbirt, die Flüssigkeit klärt sich, es entsteht eine Cyste, aber dabei hat es auch sein Bewenden. Liegt der Heerd, was im Corpus striatum häufig vorkommt, der Oberfläche der Ventrikel nahe, so entsteht wohl eine leichte Einsenkung der trennenden Schicht und die Erweichungshöhle obliterirt gänzlich. Prägnanter aber stellt sich dieses Einsinken dar, wenn der Zerstörungsprocess die Hirnrinde selbst betraf. Man findet nicht eben selten Fälle von ausgebreitetem, gewöhnlich mehrfachem Oberflächendefect, über welchem die Pia mater entweder collabirt oder mit einfach ödematöser Flüssigkeit oder endlich mit gelber Fettemulsion gefüllt ist.

Die bräunliche Färbung, welche die zunächst anstossende Hirnsubstanz darbietet, deutet im Allgemeinen auf hyperämisch-hämorrhagische Zustände als Ursache des Defectes, doch hat das primäre Leiden bis jetzt nicht mit Bestimmtheit ermittelt werden können. Nur dass die schliessliche Beseitigung der zerstörten Partheien der Hirnrinde der gelben Erweichung zu danken ist, erscheint gewiss: ebenso dass die ganz oberflächliche Lage des Erweichungsheerdes die spurlose Resorption der Erweichungsflüssigkeit möglich gemacht hat.

§ 700. Hie und da sind in unserer Darstellung der entzündlichen Affection des Centralnervensystems Andeutungen vorgekommen, welche der fettigen Entartung, insbesondere den Fettkörnchenkugeln eine über das Gebiet der regressiven Metamorphose hinausgehende Stellung einräumen zu müssen glaubten. Hierher gehören die mehrfach angezogenen Experimente von *Leidesdorf* und *Stricker* über traumatische Gehirnentzündung, hierher würde auch eine durch das ganze Hirnmark verbreitete fettige Metamorphose der Neurogliazellen gehören, welche neuerdings *Virchow* als Encephalitis eines neugeborenen syphilitischen Kindes beschrieben hat. Ebendahin werden wir den Befund von Körnchenkugeln in gewissen Theilen des Rückenmarkes bei paralytischen Irren (*Westphal*) und die fettige Entartung einzelner Rückenmarksfaserzüge zählen müssen, welche *Türk* als eine Folge centraler Heerderkrankungen beschrieben hat. Jedenfalls müssen wir soviel festhalten, dass fettige Entartung, Bildung von Körnchenkugeln nicht ohne Weiteres mit gelber Erweichung identisch ist.

3. Graue Degeneration.

§ 701. Die weisse Substanz des Gehirns, des Rückenmarkes und einiger peripherischer Nervenstämme wird entsprechend gewissen typisch wiederkehrenden klinischen Krankheitsbildern in umschriebenen Heerden, Streifen oder Flecken nicht weiss sondern grau gefunden, ähnlich dem Grau der Hirnrinde, und dies ist der Grund, weshalb man alle diese Fälle unter dem gemeinschaftlichen Namen der grauen Degeneration zusammengefasst hat. Man hat sich dabei von einem an sich richtigen Instincte leiten lassen. Denn wenn wir die graue Entfärbung allein in's Auge fassen, so verdankt diese allerdings wohl überall und in erster Linie ein und demselben anatomischen Momente ihre Entstehung, nämlich dem Verlust der Markscheide auf Seiten der Nervenfasern. Markhaltige Nervenfasern sehen im Complex weiss, marklose sehen grau aus. Selten aber dürfte der Markverlust das einzige und primäre Leiden sein. Der Markverlust ist eine secundäre Erscheinung, es ist der erste Schritt zur Atrophie, ja zum gänzlichen Untergange der Nervenfasern, und pflegt diesem letzteren in ähnlicher Weise vorauszugehen, wie etwa die Resorption der Kalksalze der Auflösung des Knochengewebes vorangeht.

§ 702. Nachdem in der neuesten Zeit die graue Degeneration zu wiederholten Malen der Gegenstand wissenschaftlicher Forschung gewesen ist, ich nenne insbesondere die Arbeiten von *Leyden* und *Frommann*, hat es sich herausgestellt, dass wir zwei Formen von grauer Entartung strenger auseinanderhalten müssen,

welche wir als die einfache, nicht-entzündliche und als die indurirend-entzündliche, oder als graue Degeneration schlechtweg und Sclerose bezeichnen können.

Die einfache graue Degeneration wird vorzugsweise am Rückenmark beobachtet. Hier sind es in erster Linie die Hinterstränge, seltener die Seiten- und Vorderstränge, welche befallen werden (Fig. 181). Hat man bei der Section das Rückenmark aus dem Sack der Dura mater herausgenommen und abgewaschen, so sieht man — um mit *Leyden* zu reden — schon durch die Pia mater an Stelle der Hinterstränge »ein Band von grauer oder grauweisser Farbe durchschimmern, welches sich meist durch die ganze Länge des Rückenmarkes hinzieht«. Auf dem Querschnitt erkennt man, dass die graue Verfärbung der Oberfläche auf einer in die Tiefe greifenden Umwandlung der weissen Substanz beruht. Gewöhnlich sind die ganzen Hinterstränge in eine röthlichgraue, etwas sulzige Masse übergegangen. Ist noch ein unveränderter Rest normalen Gewebes vorhanden, so grenzt sich dieser scharf gegen das entartete ab; auch sinkt das letztere ein wenig unter das Niveau der Schnittfläche und lässt auf Druck eine kleine Menge klarer Flüssigkeit hervortreten. Die Entartung steigt im Allgemeinen von der Cauda equina an aufwärts und verbreitet sich — am Querschnitt gesehen — von der Peripherie und der hinteren Mittellinie nach der Axe und dem seitlichen Umfange zu, so dass bei unvollständiger Entartung die Reste der weissen Substanz eine Lamelle bilden, welche sich an die hintere Commissur anschmiegt und von da längs der Hinterhörner gegen die Peripherie erstreckt. Die hinteren Wurzeln der Rückenmarksnerven nehmen wohl jedesmal an der Entartung Theil, doch scheint dies in vielen sorgfältiger beschriebenen Fällen übersehen zu sein.

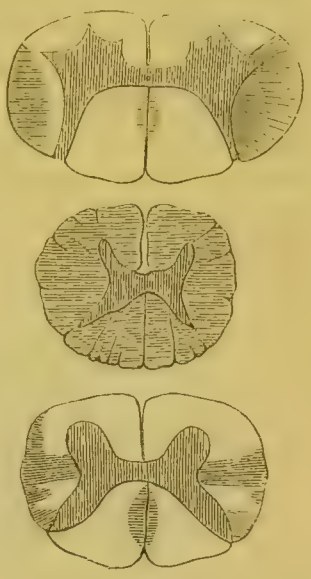

Fig. 181. Aussergewöhnliche Localisation der einfachen grauen Degeneration. In Hals- und Lendentheil des Rückenmarkes (die obere und die untere Figur) sind vorzugsweise die Seitenstränge afficirt, im Rückentheil (die mittlere Figur) das ganze Mark. Nach *Frommann*. Natürliche Grösse. Querschnitte.

§ 703. In dem histologischen Process, welcher der einfachen grauen Entartung zu Grunde liegt, spielt eine Vermehrung der interfibrillären Kittsubstanz der Markstränge die Hauptrolle. Ob diese Substanz unter normalen Verhältnissen feinkörnig oder fein-fibrillär sei, ist bis zur Stunde noch nicht ganz festgestellt. Mit grosser Entschiedenheit wird von beiden Seiten das eine wie das andere behauptet. Gesetzt nun, dass diejenigen Recht behalten, welche, wie ich selbst, eine feinkörnige, protoplasmaähnliche Beschaffenheit für das Normale halten, so würde eine Umwandlung des amorphen Kittes in ein feinmaschiges Fasernetz wenigstens der erste Schritt zur grauen Degeneration sein. Dieses Fasernetz ist freilich nicht so feinspongiös, wie das von *Schultze* angenommene normale Reticulum. Es kommt vielmehr dadurch zu Stande, dass, wie bei der Behandlung mit Reagentien, der ursprünglich gleichmässig vertheilte Kitt sich auf gewisse verästelte Linien zusammenzieht. In dem dreikantig prismatischen Zwischenraume, zwischen

je drei zusammenstossenden Nervenfasern, bildet sich ein stärkeres, den Nervenfasern parallel verlaufendes Reis; von diesem aber gehen zahllose kleinere Fortsätze aus, welche, quer und schräg zwischen den Fasern durchziehend, mit einander in Verbindung treten, so dass ein äusserst zierliches Flechtwerk entsteht.[1] Nach diesem ersten so zu sagen vorbereitenden Stadium erfolgt ein eigenthümliches Auswachsen der Fibrillen; nach *Frommann* treiben hie und da kleine Protuberanzen hervor, welche sich verlängern und wieder verästeln. Der Vorgang macht den Eindruck einer Crystallisation, wenigstens einer Gerinnung, und lässt sich nur begreifen, wenn wir zugleich eine fortgesetzte Ausscheidung der gerinnenden Substanz, ich meine ein weiches Vorstadium acceptiren. So erklären sich vielleicht die Beobachtungen älterer Autoren, welche hie und da grössere Quantitäten amorpher interstitieller Substanz vorfanden. Zerzupft man kleine Portionen des grau degenerirten Parenchyms mit Nadeln, so zerfällt der Faserfilz ohne Rückstand in eine Anzahl rundlicher Ballen, welche bei genauerer Untersuchung in ihrer Mitte eine solidere kernhaltige Stelle erkennen lassen, von der alle die zahllosen Fasern auszugehen scheinen (Fig. 182). Jede dieser Stellen entspricht einer jener verästelten und anastomosirenden Bindegewebszellen, welche in gewissen Zwischenräumen durch die Nervensubstanz vertheilt sind. Wir wissen, dass diese Zellen am dichtesten gestellt sind an der Peripherie und dass sie an Zahl abnehmen, je tiefer wir in das Parenchym des Markes eindringen. Dazu passt der Befund am Querschnitt des grau degenerirten Markes insofern, als wir nach längerem Wippen mit dem Deckgläschen auch ohne Nadeln eine gewisse Ablösung der einzelnen Ballen von einander erzielen können, worauf dieselben kleiner gegen die Peripherie, voluminöser gegen die Mitte des Rückenmarkes hin erscheinen. Jene Zellen hängen an der Peripherie mit der innersten Schicht der Pia mater zusammen und können als eine Art Einstrahlung von Stützfasern in die Nervensubstanz angesehen werden (*Henle* und *Merkel*). Auch die graue Degeneration geht nachweislich von der Peripherie als Basis aus und schreitet allmählig von hier aus nach der Mitte fort. Nach alledem drängt sich uns die Vermuthung auf, dass sich der wichtigste Theil des Krankheitsprocesses im engen Anschluss an dieses präformirte System von fasrigem Bindegewebe entwickelt, von ihm ausgeht. Die fasrige Metamorphose des Nervenkittes erscheint als eine chemische und morphologische Identificirung der formlosen Zwischensubstanz mit der fasrigen; die physiologische Zusammengehörigkeit beider wird hierdurch bestätigt und die Ueberzeugung befestigt, dass die Neuroglia eine Bindesubstanz und nicht, wie immer noch von einigen Seiten behauptet wird, nervöser Natur ist.

Fig. 182. Kernhaltige, mit Faserbüscheln rings besetzte Bindegewebszellen, durch Zerzupfen grau degenerirten Rückenmarkes erhalten. $^1/_{300}$.

1) *Frommann* hat zuerst diese zierlichen Netze dargestellt. Er findet sie auch beim normalen Rückenmark, doch halte ich sie hier für die Folge einer reagentiellen Schrumpfung.

§ 704. Gehen wir nun zu dem zweiten Factor der einfachen grauen Degeneration über, dem Schwunde der Nervenfasern in den ergriffenen Marksträngen, so beweist die Thatsache, dass dieser im geraden Verhältnisse steht zu der fortschreitenden Ausbreitung des interstitiellen Gewebes, zwar den ursächlichen Zusammenhang beider Erscheinungen; es bleibt aber vorläufig dahingestellt, ob der Schwund der Nervenfasern die Hyperplasie des Nervenkittes nach sich zieht, oder ob umgekehrt die Hyperplasie des Nervenkittes den Schwund verursacht. Ich gestehe, dass ich mir die Rückbildung der Nervenfasern nicht wohl als das Primäre denken kann; an peripherischen Nerven künstlich erzeugte Atrophieen der Nervenröhren üben niemals eine ähnliche Wirkung auf das Perineurium aus: umgekehrt aber wissen wir sehr viel davon zu berichten, wie ein äusserer Druck

Fig. 183. Uebersichtlicher Anblick der grauen Degeneration. Zum Theil nach *Frommann*. $^1/_{50}$. *a*. Normales Parenchym des Rückenmarkes. Die Sonnenbildchen sind die Querschnitte der Nervenfasern. *b*. Das Terrain der grauen Degeneration. *c*. Ein Gefässpalt mit Gefäss. *d*. Grenze gegen die graue Substanz (Hinterhorn). *e*. Peripherie des Rückenmarksstranges mit Amyloidkörperchen reichlich infiltrirt.

die Nervenfasern zur Atrophie veranlasst. Nach *Frommann*, welchem ich mich hier mit Ueberzeugung anschliesse, dringt das auswachsende Bindegewebsnetz in den Raum ein, welcher für die Nervenröhren bestimmt ist, verengt denselben und bringt schliesslich die Nervenröhre selbst zum Zerfall. Hierbei wollte es mir scheinen, als ob sich das Neurolemma frühzeitig mit der andrängenden Bindesubstanz identificirte, die Markscheide zerbröckelte und nur der Axencylinder längere Zeit widerstände. Die dickeren Axencylinder halten sich sogar merkwürdig lange und können oft noch in solchen Theilen nachgewiesen werden, welche allem Anschein nach bereits sehr lange Zeit degenerirt sind (Fig. 183).

§ 705. Von untergeordneter Bedeutung ist bei der einfachen grauen Degeneration das Verhalten der Gefässe. Dieselben sind zwar niemals normal, aber die Veränderungen, welche sie zeigen, sind weder erheblich noch constant. Am gewöhnlichsten ist an den grösseren Gefässen eine sehr verbreiterte, aus welligem und geschichtetem Bindegewebe bestehende Adventitia; die Adventitia hat in diesem Falle an der Hyperplasie der Neuroglia Antheil genommen; hie und da wird eine Auflagerung von Fett- und Pigmentkörnchen auch an den kleineren Gefässen beobachtet, ebendaselbst eine eigenthümlich sclerotische, homogen glänzende Beschaffenheit der Gefässwandungen, der Amyloidinfiltration ähnlich, aber ohne Jodreaction.

Am längsten bekannt, aber in ihrer histologischen Bedeutung noch ganz dunkel, ist die bei der einfachen grauen Degeneration nie fehlende, oft massenhafte Ablagerung von Corpora amylacea in den degenerirten Theilen. Dieselben liegen am dichtesten in den am längsten entarteten Randparthieen (Fig. 183) und längs der grösseren Gefässstämmchen; sie fehlen aber auch nicht gänzlich an solchen Stellen, wo die Degeneration eben anfängt. *Rokitansky* liess die Corpora amylacea aus den Bruchstücken zerfallener Markscheiden hervorgehen, neuerdings hat die auch von mir getheilte Ansicht, dass die Corpora amylacea degenerirte Zellen seien, Boden gewonnen. Die gleichmässige Grösse und die gelegentliche Wahrnehmung eines unveränderten Kernes, die ganze Vertheilung der Corpora amylacea, lässt es beinahe gewiss erscheinen, dass sie durch eine Amyloidinfiltration der runden Neurogliazellen, der Körner des normalen Markes, gebildet werden.

§ 706. Die zweite Form der grauen Degeneration, welche wir oben die indurirend-entzündliche nannten, hat einen ungleich grösseren Verbreitungsbezirk als die erste. Die gesammte weisse Substanz der Centralorgane, also nicht allein die Markstränge der Medulla, sondern auch das Centrum Vieussenii des Gehirns, das Corpus callosum, der Fornix und die Fimbria, das Septum pellucidum, der Tractus opticus, die Corpora geniculata, Hirnstiele, Pons und Medulla oblongata sind ihr ausgesetzt. Sie erscheint in zahlreichen Erkrankungsheerden, von denen die kleinsten etwa stecknadelkopfgross sind, während die grösseren sich über ganze Abschnitte der weissen Substanz, z. B. über den ganzen Fornix oder über ein zolllanges Stück der Seitenstränge, ja des ganzen Rückenmarkes erstrecken. Da der Process, welcher hier zu Grunde liegt, in zweiter Linie stets eine bedeutende Reduction des Volumens zur Folge hat, so werden die Marklager der Centralorgane in entsprechender Weise entstellt; durch Erkrankungsheerde der Seitenstränge, welche abwechselnd rechts und links sitzen, bekommt das Rückenmark eine Reihe von Ausbiegungen und Einziehungen, welche es förmlich geschlängelt erscheinen lassen; greift der Process durch die ganze Dicke des Organes durch, so erscheint es an dieser Stelle zusammengezogen, was namentlich dann den Eindruck einer bedeutenden Entstellung hervorbringt, wenn dicht daneben eine vollkommen normale Parthie sich befindet (vergl. die schönen Abbildungen bei *Cruveilhier*).

§ 707. Betrachten wir aufmerksam die kleineren und kleinsten unter den grauen Heerden, so fällt uns gewiss die eigenthümliche Erscheinung auf, dass sich inmitten jedes derselben ein rother Punct oder Strich befindet, das quer oder schräg durchschnittene Lumen eines mit Blut gefüllten Gefässstämmchens. Die mikroskopische Untersuchung dieser Gefässstämmchen ergiebt, dass sich dieselben nebst allen ihren feineren Ramificationen in einem Zustande befinden, welchen wir an jedem andern Orte als einen chronisch-entzündlichen bezeichnen würden. Die Adventitia besteht aus einer oft fünffachen Lage über einander geschichteter Rundzellen. Dabei ist das Lumen des Gefässes nicht etwa verengt, sondern beträchtlich dilatirt, was zum Theil auf eine Alteration der Media zu beziehen ist. Ich habe mich an derartigen Gefässen mehrmals überzeugen können, dass die glatten Muskelfasern dieser Membran nicht mehr in der charakteristischen Gestalt und Anordnung vor-

handen waren. Auch an den Capillaren sind Veränderungen progressiver Art bemerklich. Ihre Wandungen sind rundum mit Zellen belegt, welche entweder ausgewandert oder durch Theilung der Gefässzellen entstanden sind.

In diesen Veränderungen einzelner Gefässbäumchen erblicke ich das erste Glied des anatomischen Processes. Das zweite ist eine fasrige Metamorphose und Hyperplasie der Neuroglia, welche der in § 403 beschriebenen vollkommen analog und nur dadurch von ihr verschieden ist, dass hier die cellulären Elemente der Kittsubstanz eine bedeutendere Rolle spielen. Die sternförmigen Stützzellen, welche sich auch hier als Mittelpuncte, so zu sagen als Crystallisationscentra der Faserbildung bewähren, nehmen die Gestalt vielkerniger Riesenzellen an, während ihnen die zahllosen, oft sehr langen und glänzenden Fasern, welche von ihrer Peripherie ausgehen, ein höchst fremdartiges, monströses Ansehen verleihen. Auch die Rundzellen der Neuroglia vermehren sich und bilden an der Grenze des Heerdes ein dichteres Infiltrat. Ihr weiteres Schicksal aber ist Untergang durch fettige Metamorphose. Sie schwellen zu ziemlich umfangreichen Körnchenkugeln an, werden als solche in grosser Menge in den Faserfilz des Heerdes eingestreut gefunden, schliesslich zerfallen sie in fettigen Detritus, welcher resorbirt wird. Der Untergang der Nervenfasern erfolgt in gleicher Weise, wie bei der einfachen grauen Entartung. Corpora amylacea werden entweder gar nicht oder doch nur in unbedeutender Zahl gebildet. Das Endresultat ist ein Faserfilz, der wie ein Schwamm getränkt ist mit einer schleimigen, nur wenige freie Kerne und kleine einkernige Zellen enthaltenden Flüssigkeit. Diese Flüssigkeit tritt an jeder frischen Schnittfläche auf seitlichen Druck hervor; ziehen sich die Fibrillen des Faserfilzes in der Folge immer mehr zusammen, so schwindet die Flüssigkeit, die Fasern rücken dichter aneinander, bis sie sich endlich unmittelbar und ohne alle Zwischenräume berühren und jenes höchst unnachgiebige, derbe, trockene Gewebe bilden, was die Narben oder Schwielen zusammensetzt, die nach Ablauf des Processes zurückbleiben.

§ 708. Am Schlusse dieses Abschnittes kann ich nicht umhin zu constatiren, dass es auch noch eine einfache, nicht fettige Atrophie der peripherischen Nerven giebt, welche lediglich auf einem Verluste der Markscheide beruht und daher ebenfalls eine graue Entfärbung nach sich zieht. Man beobachtet dieselbe z. B. am Opticus, nach Erkrankungen der Retina, nach Exstirpation des Augapfels, am Tractus opticus bei Gliomen des Thalamus und anderen Hirngeschwülsten, welche den Tractus comprimiren etc.

Die grauen Entartungen, welche man bei allerhand Störungen in den Verbreitungsbezirken der Hirnnerven in der Medulla oblongata wahrnimmt, sind noch nicht genügend untersucht. In einem Falle von masticatorischen Gesichtskrämpfen fand ich eine sclerosirende Bindegewebsentwicklung, welche vom Boden der Rautengrube ausging, in mehreren Fällen von Epilepsie constatirte ich eine schwielige Verdickung der Pia mater an der vorderen Circumferenz der Medulla oblongata, welche aber nicht in die Substanz eingegriffen hatte. Es war zugleich eine starke bräunliche Pigmentirung zugegen.

4. Geschwülste.

§ 709. Durch die Oncologie *Virchow's*, dieses unvergängliche Denkmal deutscher Wissenschaft, zieht sich bald mehr bald weniger hervortretend das Bestreben des Autors, seine Schüler an eine minder abstracte Auffassung der einzelnen Geschwulstspecies zu gewöhnen und uns zu zeigen, welchen bedeutenden Einfluss auf die anatomische und physiologische Qualität einer Neubildung ihr Sitz, d. h. das Gewebe habe, von welchem sie ausgeht. Jeder, dem es nicht blos auf eine oberflächliche Bestimmung und Namengebung ankommt, sondern der sich gewöhnt hat, die Geschwülste gründlich auf ihre Structur und Textur zu prüfen und diese mit ihren Lebenseigenschaften zu vergleichen, wird mit *Virchow* von dieser Seite her noch das Beste hoffen für die endliche Ausgleichung jenes bedauerlichen Zwiespalts, welcher zur Zeit noch zwischen den berechtigten Anforderungen der Praxis und dem beschränkten Können der pathologischen Anatomie besteht. Der ärztliche Instinct weist uns selbst auf diesen Weg, indem er seine Prognose ebenso sehr auf den Sitz der Neubildung, als auf ihre histologische Qualität und Lebensweise gründet. Indessen würde es thöricht sein, um einer Erkenntniss willen, die uns noch in unbestimmten Umrissen aus der Ferne winkt, und welche erst durch jahrelanges, mühsames Forschen errungen sein will, das Gute aufzugeben, was wir in der Hand haben. Es sei mir nun gestattet, bei dem gegenwärtigen Capitel einen Versuch in der angedeuteten Richtung zu machen, indem ich die Geschwülste des Nervensystems nach ihren Ausgangspuncten in folgende drei Gruppen theile: a) Geschwülste, welche von den freien Oberflächen der Hüllen und Binnenräume des Systems ausgehen; b) Geschwülste, welche von den Gefässcheiden ausgehen; c) Geschwülste, welche von der Neuroglia (Perineurium) ausgehen.

a. *Geschwülste an den freien Oberflächen der Binnenräume des Systems.*

§ 710. Der Sack der Arachnoidea, der Dura mater spinalis und die Hirnhöhlen bieten ausgedehnte Oberflächen dar, an welchen eine Reihe von histioiden Geschwülsten unter der allgemeinen Form flachrundlicher Protuberanzen vorkommt. Die Uebereinstimmung in der äusseren Form erklärt sich aus dem gleichartigen Entwicklungsmodus aller dieser Neubildungen. Dieselben sind sämmtlich Efflorescenzen im engeren Sinne des Wortes. Nur die oberflächlichsten Schichten der Wand sind an ihrer Production betheiligt. Eine Zeit lang mag sogar nur das Endothelium von dem krankhaften Reize getroffen sein. Man findet nämlich die Zellen desselben in der Umgebung aller dieser Geschwülste in lebhafter Kern- und Zellentheilung. Das eigentlich wirksame Motiv der Neubildung aber ist eine »Exsudation von Keimgewebe aus den Poren der Oberfläche«. Ich wähle geflissentlich diese etwas alterthümlich klingende Bezeichnung, weil sie den Hergang wirklich in prägnanter Weise charakterisirt. Die an der Oberfläche hervortretenden Zellen, welche sofort zu kleinen Hügeln von Keimgewebe zusammentreten, sind Auswanderer. Wir haben kein Recht anzunehmen, dass sie durch eine formative Reizung der Bindegewebszellen an Ort und Stelle gebildet worden sind.

Hiergegen spricht, abgesehen von dem mangelnden Nachweis einer Theilung der Bindegewebszellen, das Gesammtverhalten des Bindegewebes, dessen Faserzüge da, wo die Neubildung aufsitzt, lange Zeit ganz intact bleiben und erst, wenn die Geschwulst ein bedeutenderes Volumen erreicht, anfangen auseinander zu weichen und sich zu lockern. Das letztere geschieht durch eine von aussen eindringende Infiltration mit Geschwulstmasse; es ist als ob die Geschwulst, deren Wachsthum anfangs nur nach aussen gerichtet ist, späterhin auch nach innen zu wüchse: der wahre Sachverhalt dürfte der sein, dass die zur Exsudation bestimmten Zellenmassen auf ihrem Wege zur Oberfläche, also in den Interstitien des Bindegewebes, zurückgehalten werden, weil die Nachbarorgane dem Wachsthum der Geschwulst einen zu bedeutenden Widerstand entgegenstellen. Die Nachbarorgane können sich nur allmählig an den veränderten Zustand accommodiren, was vorzugsweise dadurch geschieht, dass sie an der Stelle des grössten Druckes atrophisch werden und Defecte bekommen, welche der Form und Grösse der Geschwulst entsprechen. Je mehr Zeit ihnen hierzu gelassen wird, um so vollständiger werden sie sich accommodiren. Die Infiltration fällt daher stets um so grösser aus, je schneller die Geschwulst wächst (spindelzelliges Sarcom), um so kleiner, je langsamer sie wächst (Pacchionische Granulationen, Lipom etc.). Sie würde ganz fehlen, wenn die Geschwulst an den Nachbarorganen keinen Widerstand fände, wenn sie in die freie Luft hinauswüchse; sie fehlt aber thatsächlich schon bei den Geschwülsten, welche in die Hirnhöhlen hineinragen.

§ 711. Die Pacchionischen Granulationen der Arachnoiden bilden gewissermassen das physiologische Paradigma der ganzen Geschwulstgruppe. Nach *L. Meyer* steht die Entwicklung dieser kleinen aber zahlreichen, milchweissen Protuberanzen, welche sich vorzugsweise längs des Sinus longitudinalis über den Kanten der beiden Hemisphären entwickeln, in directer Beziehung zu den sogenannten Athembewegungen des Gehirns. Die Hemisphären verschieben sich bei ihrer stärkeren Blutfüllung ähnlich wie die Lungenflügel bei der Luftfüllung. Die Verschiebung ist null an der Basis, weil das Gehirn hier befestigt ist, sie ist am grössten an den Hirnkanten, weil diese am weitesten von der Befestigungsstelle entfernt sind. Bei schwacher Vergrösserung nun stellen sich die Pacchionischen Granulationen als Gruppen von Papillen dar, welche entweder einfach sind oder sich ein- bis zweimal verästeln, welche bei weiterem Wachsthum gestielt werden, ohne sich jemals von dem Mutterboden ganz abzulösen. Sie sind absolut gefässlos und bestehen in ihrer Hauptmasse aus einem streifigen, zellenarmen Bindegewebe, welches direct aus einer dünnen aber sich fortwährend erneuernden Schicht subepithelialen Keimgewebes hervorgeht. Das Epithel, welches sie bedeckt, erscheint im Gegensatze zu dem normalen Epithel der Arachnoiden mehrfach geschichtet, *Meyer* entdeckte sogar förmliche Epithelgranulationen in der Umgebung dieser Geschwülste, so dass die rege Betheiligung dieses Structurelementes ausser Zweifel steht, wenn auch das Bindegewebe in der Gesammtproduction die dominirende Stellung einnimmt (vergl. § 79).

Ungleich mannigfaltiger sind Oberflächengeschwülste der Dura mater. Wir haben hier zunächst eines spindelzelligen Sarcoms zu gedenken, welches mit

Vorliebe von der Dura mater der Basis ausgeht, in der Umgegend des Clivus und der Sella turcica knollig-höckrige, oft recht umfangreiche Protuberanzen bildet und die austretenden Nerven und anstossenden Gehirntheile direct comprimirt, dadurch erst reizt, dann lähmt, endlich zu Grunde richtet. Die gleiche Sarcomform findet sich an der Dura mater spinalis. Sie ist durch sehr grosse, schön entwickelte und gekernte Spindelzellen charakterisirt, welche bündelweise zusammenliegen, beim Zerzupfen aber leicht auseinanderfallen. Diesem ziemlich schnell wachsenden Sarcom stehen zwei andere langsamer wachsende Geschwulstformen nahe, welche erst durch *Virchow*'s Geschwulstkunde in ihrer Eigenart erkannt worden sind, das Myxom und das Psammom der Dura mater. Das Myxom ist namentlich am spinalen Theil der Dura mater von eminenter klinischer Bedeutung, weil es hier einerseits am häufigsten vorkommt, andererseits durch Druck auf das Rückenmark gefährlich wird, während es am Gehirn meist von der Convexität ausgeht und daher zu denjenigen Geschwülsten gehört, an deren Dasein sich das Gehirn in hohem Grade accommodirt. Das Psammom ist eine Geschwulst mit bindegewebiger, oder auch mit schleimgewebiger Grundlage, welches sich durch seinen Gehalt an kugelrunden Kalkconcretionen auszeichnet. An der Zirbeldrüse, wo diese Kalkconcretionen beinahe physiologisch sind, pflegt man dieselben Gehirn-Sand zu nennen, daher der Name (Psammos, Sand). Nach *Virchow* handelt es sich bei den Sandkernen der Psammome um eine concentrisch geschichtete, nicht zellige, organische Grundlage, in welche sich die Kalksalze zuerst im Mittelpunct und dann immer weiter nach aussen fortschreitend niederschlagen. Wir würden somit eine Reihe ganz ähnlicher Geschwülste, bei welchen die Sandbildung auf Zellenincrustationen beruht (Fig. 184), nicht unter die Psammome zu rechnen haben.

Endlich sind in seltenen Fällen kleine Lipome auf der Innenfläche der Dura mater und am Ependym der Ventrikel beobachtet worden, welche von vornherein über das Niveau protuberiren und niemals tiefer in die Hirnsubstanz eindringen.

b. *Geschwülste, welche von den Gefässcheiden ausgehen.*

§ 712. Betrachten wir zunächst etwas genauer den Boden, auf welchem die Entwicklung dieser grossen und wichtigen Geschwulstgruppe vor sich geht. Wir haben schon bei den entzündlichen Processen und bei der Miliartuberkulose (§ 142) die Gefässcheiden als bevorzugte Keimstätten der pathologischen Neoplasie kennen gelernt. Wir sahen sowohl Eiterkörperchen als Tuberkelzellen an der Oberfläche der Gefässe entstehen und Anschwellungen bilden. Dabei musste uns die Möglichkeit, dass es sich um ausgewanderte farblose Blutkörperchen handele, in unserm Urtheil vorsichtig machen und wir entschieden uns, die Eiterkörperchen im Allgemeinen wirklich als Auswanderer, die Tuberkelzellen aber als autochthone Elemente anzusehen. Das letztere geschah auf Grund directer Beobachtung. Wir konnten constatiren, dass sich bei der Bildung der miliaren Tuberkel die Adventitialzellen durch Theilung vermehren und dass auf diese Weise die Substanz des Tuberkels gebildet wird. Die Adventitialzellen der Gefässe sind also die eigentlichen Träger der neoplastischen Function. Was sind denn eigentlich diese Adventitialzellen?

Die Adventitia der Hirngefässe ist eine homogene Membran mit alternirend gestellten Kernen. Durch Behandlung mit Argentum nitricum lassen sich an ihr die bekannten *Recklinghausen*'schen Linien nachweisen, welche sie in rautenförmige Felder zerlegen, in deren Mittelpuncten die Kerne gelegen sind. Die Aussenseite der Hirngefässe ist also mit einem Endothelium bekleidet, welches dem Epithelium der Lymphgefässe entspricht. Wäre die gegenüber liegende Hirnsubstanz ebenfalls mit einem solchen Epithelium bekleidet, so könnte an der Richtigkeit der *His*'schen Annahme, dass die Hirngefässe in Lymphräumen stecken, überhaupt gar nicht gezweifelt werden. Ich halte trotz dieses Mangels den Zweifel für ungerechtfertigt, weil ich finde, dass bei den pathologischen Neubildungen die Adventitialepithelien alle jene Eigenthümlichkeiten in hohem Maasse entfalten, welche wir neuerdings an den Epithelien der Lymphgefässe kennen gelernt haben. Nachdem sie sich nämlich durch Theilung vermehrt haben, geben sie ein williges Bildungsmaterial für die verschiedenen Geschwülste ab. Vorwaltend ist hierbei allerdings die Neigung zur Ausbildung eines Gegensatzes zwischen Epithelium und Bindesubstanz, wir werden sehen, wie sich gut- und bösartige Epithelialgeschwülste, Krebse und Papillome der verschiedensten Art auf dieser Basis bilden; daneben kommen aber auch das Gumma syphiliticum und das Sarcom als perivasculäre Geschwülste vor, wenn auch der Nachweis für das letztere meines Erachtens noch nicht geliefert ist.

Die Aussenfläche der Hirngefässe geht an der Peripherie in die Unterfläche der Pia mater über, an den Ventrikeln in die Oberfläche der Plexus chorioidei. Die Unterfläche der Pia mater ist mit demselben Lymphgefässepithelium bekleidet, wie die Gefässe, sie fällt daher vollkommen unter die gleichen Gesichtspuncte wie jene. Die Oberfläche der Plexus trägt ein sehr entwickeltes und charakteristisches Epithelium, welches ich § 679 bereits besprochen habe. In dem Plexusepithel tritt uns die Tendenz zur Production höherer Epithelformen greifbar entgegen. Ich kann hinzufügen, dass die Formen, welche wir hier sehen, bei allen epithelialen Geschwülsten, welche von der Unterfläche der Pia mater oder der Oberfläche der Hirngefässe ausgehen, gewissermassen zum Vorbild dienen.

Die Dura mater zeigt nur an ihrer dem Schädel zugewendeten Seite analoge Verhältnisse, indem von dieser zahlreiche Gefässe die Grenzlinie zwischen Dura mater und Schädel überspringen und sich in die *Havers*'schen Canälchen der Knochenoberfläche einsenken. Ob wir auch hier einmal Lymphräume entdecken werden? Einstweilen kann ich nur die grosse Uebereinstimmung in dem Verhalten dieser und der Hirngefässe bei der Krebs- und Syphilombildung constatiren, wovon auch im Folgenden mehrfach gehandelt werden soll.

Der Wachsthumsmodus unserer Geschwulstgruppe ist nun im Allgemeinen der, dass sich an der besagten Fläche die Neubildung in ihrer charakteristischen Weise constituirt und dann längs der Fläche in gleichmässiger Weise ausbreitet; das Dickenwachsthum erschöpft sich an der gänzlichen Erfüllung des Raumes, welcher zwischen den producirenden Puncten der vielfach und in allen Richtungen gebogenen Oberfläche vorhanden ist. Dieser Raum ist ursprünglich vom Parenchym der nervösen Organe, z. B. vom Hirnparenchym erfüllt. Das Hirnparenchym bethei-

ligt sich aber nicht bei der Neubildung, sondern geht atrophisch zu Grunde, so dass die Geschwülste stets als etwas Fremdes, Abgetrenntes, in das Nervensystem Eingesetztes erscheinen. Den Tod führen sie entweder durch Zerstörung lebenswichtiger Theile des Centralnervensystems oder dadurch herbei, dass sie Entzündung und Blutung in ihrer Nachbarschaft erregen. Sie können indessen eine sehr bedeutende Grösse erreichen, ohne zu tödten, was bei der grossen Accomodationsfähigkeit des Gehirnes an langsam wachsende, locale Atrophieen nichts Auffallendes hat.

§ 713. Die erste der hierhergehörigen Geschwülste ist das Carcinoma cerebri simplex. Dasselbe geht am häufigsten von der Unterfläche der Pia mater aus. Auch solche Geschwülste, welche isolirt im Centrum Vieussenii zu liegen scheinen, pflegen an irgend einer Stelle mit der Pia-mater-Auskleidung eines benachbarten Sulcus in Verbindung zu stehen, doch kommen auch ganz isolirte, blos an den Gefässen haftende Tumoren vor, welche freilich nur klein und stets metastatischer Art sind. Die Entstehung des Krebses aus den Zellen der producirenden Oberfläche lässt sich am besten an den Grenzen des Knotens, insbesondere da verfolgen, wo die Geschwulst, den Gefässen folgend, in die Gehirnsubstanz eindringt. Die Wachsthumszone ist ungefähr eine Linie breit. Sie grenzt aussen an das normale Gehirn, innen an die ausgebildete Geschwulst und erscheint dem unbewaffneten Auge als eine Zone der Verflüssigung, weil ein grosser Theil der Hirnsubstanz durch fettige Metamorphose zu Grunde geht. Durch die Behandlung mit Chromsäure kann man es bekanntlich dahin bringen, dass sich das Gehirnparenchym von den Gefässen zurückzieht und die Gefässlücken grösser erscheinen als sie sind. Diese Methode führt uns daher hier, wo Alles darauf ankommt, die Gefässe und ihre Attribute von dem Hirnparenchym zu unterscheiden, am besten zum Ziele. Wir können mittelst derselben den Veränderungen der Gefässe Schritt für Schritt folgen.

Die Bildung von grösseren Zellenhaufen aus je einer Adventitialzelle dürfte das Anfangsglied des Processes sein. Die neugebildeten Zellen sind gross, protoplasmareich, haben Kern und Kernkörperchen und tragen eine unverkennbare Aehnlichkeit mit den Epithelzellen der Plexus chorioidei zur Schau. Sie sind weniger geschichtet als zusammengeballt; in der Mitte des Balles sind sie mehr kuglig, an der Oberfläche spindelförmig. Die Spindeln der benachbarten Zellenhaufen treten zu unvollkommenen Faserzügen zusammen und bilden so jene feineren Septa, welche die grösseren Alveolen jedes Carcinoms zu gliedern pflegen. Die Stromabalken erster Ordnung bilden sich hier wie überall aus den stehenbleibenden Theilen desjenigen Parenchyms, welches durch den Krebs zerstört wird. Es wurde schon erwähnt, dass ein grosser Theil der Hirnsubstanz durch fettige Metamorphose zu Grunde geht. Was übrig bleibt, ist zwischen je zwei stark erweiterten Gefässlücken eine schmale Brücke fein- und parallel-fasrigen Gewebes, welches eine mässige Anzahl glatter Kerne enthält. Ob wir in den drehrunden, glänzenden Fibrillen übrig gebliebene Axencylinder oder metamorphosirte Neuroglia vor uns haben, will ich nicht entscheiden, doch glaube ich das letztere annehmen zu sollen. Verfolgt man diese Faserzüge tiefer in die Krebsgeschwulst hinein,

so sieht man, wie sie immer gleichartiger werden, um schliesslich direct in das Hauptbalkennetz des Stromas überzugehen.

Bei der weiteren Volumszunahme der Geschwulst wiegt die Zellenwucherung vor. Das Stroma schwindet stellenweise zu sehr zarten Fäden und Lamellen ein, während die Zellen, zu colossalen Nestern geballt, die Zwischenräume füllen. Interessant ist, dass die Gefässe, von denen doch die Neubildung ausgeht, grösstentheils veröden; es lassen sich immer nur die grösseren von ihnen injiciren, während die andern zu dünnen Bindegewebszügen obliterirt sind. Die Gefässe bilden übrigens, wenn sie sich nicht völlig auflösen, ein zweites Balkenwerk, welches sich mit dem System der Stromabalken in charakteristischer Weise durchflicht, ohne mit ihm in Verbindung zu treten. Jedem, der sich einmal mit dem Auspinseln von Hirnkrebspräparaten abgegeben hat, muss dieses so zu sagen doppelte Stroma aufgefallen sein, wenn ich es auch zufällig nirgends erwähnt finde.

§ 714. Wir könnten das Hirncarcinom, wie es sich als primäre Geschwulst darstellt, einen Fungus piae matris nennen und hiermit an die vollkommen analoge Entstehung des Fungus durae matris erinnern. Beide Geschwülste sind sich nicht blos in ihrer histologischen Beschaffenheit gleich, sie kommen auch neben einander, ja in directer Continuität mit einander vor, so dass jeder Zweifel an ihre Zusammengehörigkeit schwinden muss. Der Fungus durae matris entsteht an der dem Knochen zugewendeten Seite dieser Haut, dringt mit den Gefässen in die compacte Substanz ein, zerstört die Glastafel, breitet sich darauf etwas behaglicher in der Diploë aus, durchbricht aber schliesslich auch die äussere compacte Lamelle der Schädelknochen, um als eine pilzförmige Wucherung die Hautdecken des Schädels abzuheben. Nach innen zu wird ebenfalls nicht selten die Dura mater durchsetzt, worauf sich nach vorgängiger Anlöthung der Arachnoidealblätter zum Fungus durae matris ein Fungus piae matris hinzugesellt.

§ 715. Am nächsten dem ächten Carcinom steht eine von jenen oncologischen Curiositäten, an welchen das Gehirn so reich ist, eine Geschwulst, welche den Bau eines Epithelialcarcinoms mit der Unschuld einer Warze oder Schwiele vereinigt: das Cholesteatom der Autoren oder der Perlkrebs. Ueber die histologischen Eigenthümlichkeiten des Perlkrebses ist § 138 γ nachzulesen. Hier sei nur bemerkt, dass derselbe am häufigsten an der Basis des Gehirnes gefunden wird, wo er sich aus den Vertiefungen zwischen den mittleren (Pons, Medulla oblongata) und den seitlichen (Kleinhirnhemisphären, Unterlappen etc.) Theilen des Gehirnes hervorschiebt und gelegentlich überwallnussgrosse Geschwülste bildet. Er ist an seiner Oberfläche mit der Arachnoidea überzogen, während er auf der gegenüberliegenden Seite die Hirnsubstanz direct berührt, wonach seine Entstehung in oder unter der Pia mater zu suchen sein würde. Das seltenere Vorkommen des Perlkrebses mitten in der Hirnsubstanz deutet darauf hin, dass die Entwicklungsbasis desselben genau dieselbe ist, wie beim einfachen Carcinom, nämlich die Lymphräume und Gefässscheiden. In Beziehung auf das feinere Detail der Entwicklung berichtet *Virchow* von kolbig auswachsenden Zellencylindern, von einem Eingelagertsein der Epidermiskugeln in die Maschenräume der Pia mater etc., was sich

beides sehr wohl mit der Annahme verträgt, dass die innere Oberfläche der Lymphräume, beziehentlich das Epithelium derselben die Zellen der Geschwulstknoten hervorbringt.

Nahe verwandt mit dem Perlkrebs ist eine seltene Geschwulst des dritten Ventrikels, welche die epithelialen Zellencylinder und Knoten in einem sehr voluminösen Stroma von Schleimgewebe eingebettet enthält (Fig. 184). Die Geschwulst macht auf den ersten Anblick den Eindruck eines überaus weichen Myxoms, welches sich nur durch den Gehalt an milchweissen, sehr harten Stäubchen und Körnchen auszeichnet. Die milchweissen Körnchen sind verkreidete Perlkugeln, bringt man sie unter das Mikroskop und übt einen mässigen Druck auf das Deckgläschen aus, so zerspringen sie in schalige Stücke, welche den verkalkten Zellen entsprechen. In ihrer Umgebung sieht man dann die frischeren epithelialen Wucherungen, Schläuche und Nester bildend wie bei allen ächten Krebsen.

Fig. 184. Epithelioma myxomatodes psammosum. Das Nähere siehe im Text. 1/300.

Auffallend ist es nur, dass alle diese Krebse eine nur locale Bedeutung haben und dass selbst der Fungus piae matris selten oder niemals Metastasen macht.

§ 716. Bei der nun folgenden Reihe von Tumoren ist die hervortretende Erscheinung ein »Auswachsen der producirenden Oberfläche in Form von ächten Papillen«. Ich bin dem Papilloma piae matris et vasorum zum ersten Mal am Kleinhirn begegnet. Ein taubeneigrosser, rundlicher Tumor hatte sich zwischen die Pia mater und die linke Hemisphäre eingenistet und in der letzteren einen seiner Form und Grösse entsprechenden Defect verursacht. Die Substanz der Geschwulst war grauröthlich, durchscheinend, zitternd weich. Beim Zerzupfen zerfiel sie ohne Rückstand in eine enorme Masse reich verästelter Papillen, von denen jede ein centrales Gefäss, sehr wenig Bindegewebe und einen doppelt geschichteten Epithelmantel hatte. Die äussere Zellenschicht bestand aus kurzen und dicken Cylinderzellen. Ging man dem Stroma der Papillen nach, so stiess man zuletzt auf die Blutgefässe, welche aus der Pia mater in das kleine Hirn hinüberziehen, so dass über die Entstehung der Geschwulst kein Zweifel obwalten konnte.

Ein anderes nahe verwandtes Papillom scheint von den meisten Autoren für ein Myxom gehalten worden zu sein. Es ist ungleich häufiger als das einfache Papillom und unterscheidet sich von diesem nur durch die reichliche Production von Schleim an der Oberfläche der Papillen. Das Epithelium (Fig. 185) besteht aus sehr langen wohlgebildeten Cylinderzellen und diese sind es, welche hier, wie an der Oberfläche einer Schleimhaut, Schicht auf Schicht eines zähen, glasigen Schleimes absondern. Da der Schleim eine sehr quellbare Substanz ist, so beansprucht er einen verhältnissmässig grossen Raum für sich. So erklärt es sich, weshalb diese Geschwülste ihrer Hauptmasse nach thatsächlich aus Schleim

bestehen, weshalb die in dem Schleime fast vereinzelt stehenden papillösen Excrescenzen der Gefässwandungen geradezu übersehen werden konnten. Diese Geschwulstform, welche man Papilloma myxomatodes nennen kann, kommt meist multipel am Gehirn vor. In einem Falle meiner Beobachtung sass eine hühnereigrosse Geschwulst in der Gegend des grossen Seepferdefusses, woselbst sie sich von den hier in die Gehirnsubstanz eindringenden Gefässen des Plexus chorioideus entwickelt hatte und die ganze Höhlung des Unterhornes ausfüllte. Mehrere kleinere waren über die ganze Oberfläche der Hemisphären verstreut und waren in derselben Weise in die Hirnrinde eingebettet, wie ich es oben von dem einfachen Papillom beschrieben habe.

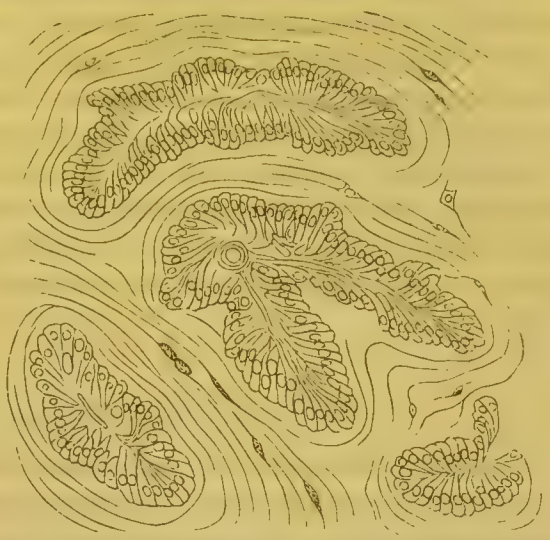

Fig. 185. Papilloma myxomatodes von den Gefässen der Hirnrinde ausgehend. Die gefässhaltigen Papillen sind durch breite Bänder zwischengelagerten, geschichteten Schleimes von einander getrennt. $^1/_{300}$. (Vergl. zu dieser und der vorhergehenden Abbildung die Dissertation von *Le Blanc*: Beitrag z. path. Anatomie der Hirntumoren. Bonn 1868.

§ 717. Als ein reines Myxom der Gefässscheiden ist die von *Billroth* beschriebene gallertige Degeneration der Kleinhirnrinde aufzufassen. Der makroskopische Befund hat die grösste Aehnlichkeit mit dem im vorigen Paragraph beschriebenen der Hirnpapillome. Mikroskopisch liegt eine einfache Degeneration der Adventitia vor, die Bildung einer relativ dicken Scheide von Schleimgewebe um alle von der Pia mater in das Gehirn eintretenden Gefässe. Das zwischen den Gefässen liegende nervöse Parenchym wird zerstört. Nachdem dies aber geschehen, confluiren die verdickten Gefässe zu einem gemeinschaftlichen, glasartig transparenten, leicht grauröthlichen Geschwulstkörper, welcher also in einen seiner Grösse entsprechenden Defect der Oberfläche hineinpasst.

§ 718. Ob diese gallertige Degeneration der Gefässscheide in Beziehung zu einer constitutionellen Syphilis gestanden habe, lässt sich nach diesem einen Befunde weder mit Ja noch mit Nein beantworten. Soviel ist aber sicher, dass das ächte Syphilom des Centralnervensystems keiner Geschwulstbildung histologisch so nahe steht als dieser. Die Zusammensetzung des Gumma syphiliticum aus einem zellenreichen Keimgewebe mit reichlicher schleimiger Grundsubstanz ist so vielfach besprochen, dass ich hier nicht noch einmal darauf zurückzukommen brauche. Weniger bekannt ist es, dass sich das Hirnsyphilom genau nach dem Typus der hier in Rede stehenden Geschwulstgruppe von den Gefässscheiden aus entwickelt. Man sieht die Gummata am häufigsten am Umfange, namentlich an der Basis des Gehirns, seltener im Innern. Sie erreichen die Grösse einer Wallnuss, selbst eines Hühnereies. Während sie im Innern in der Regel einige verkäste

Stellen enthalten, zeigt die Peripherie ein weiches, gallertiges Gewebe, welches von blutführenden Gefässen reichlich durchzogen ist. Durchschnitte erhärteter Präparate ergeben, dass das zellenreiche Parenchym der Geschwulst in concentrischen Schichten um die Gefässe angeordnet ist; diese Anordnung konnte *Virchow* sogar noch in den verkästen Theilen nachweisen. Auf der anderen Seite, da wo die Neubildung gegen das Gehirn oder seine Häute vordringt, kann man sich überzeugen, dass dieses Vordringen längs der Gefässscheiden, in den Gefässlücken geschieht, ohne dass die Nachbartheile activ an dem Process participiren. Freilich hat man nur selten Gelegenheit, den Vorgang an recht unzweideutigen Bildern zu studiren, weil sich fast immer allerhand entzündliche, apoplektische und Erweichungsvorgänge in der Nachbarschaft der Gummata einfinden, welche die Untersuchung stören.

c. *Geschwülste, welche von der Neuroglia ausgehen.*

§ 719. Da ich mich an einer andern Stelle (§ 664) ausführlich über die histologischen Eigenthümlichkeiten der Neuroglia ausgesprochen habe, so kann ich mich gegenwärtig mit der Angabe begnügen, dass die Geschwülste der Neuroglia wesentlich von deren Zellen ausgehen. Jene kleinen, runden und noch immer räthselhaften Elemente, die man kurzweg die Körner des Nervenkitts nennt, sind im Stande durch fortgesetzte Theilung grössere zusammenhängende Zellenmassen zu erzeugen, welche sich uns unter der Form von Geschwülsten darstellen.

§ 720. Von diesen Geschwülsten sei zuerst das von *Virchow* sogenannte Gliom unserer Betrachtung unterworfen. Der Gliom ging früher unter der Bezeichnung Sarcom und ich würde noch heute nicht anstehen, bei dem alten Namen zu bleiben, wenn sich nicht die Einflüsse der Localität und des Muttergewebes grade bei diesen Sarcomen in so hervorragender Weise geltend machten, dass ein besonderer Name in der That gerechtfertigt erscheint. Um eine der frappantesten Eigenschaften des Glioms mit einem Male zu kennzeichnen, möchte man das Gliom lieber eine gliomatöse Entartung einzelner Hirntheile nennen. Hat man ein Gliom vor sich, so kann man meistens ganz genau sagen, dass dieser oder jener Abschnitt des Gehirns z. B. der Sehhügel, der Streifenhügel, der vordere Theil des Centrums Vieussenii, ein grösseres Stück der Gehirnrinde in das Gliom verwandelt worden ist. Die Formen dieser Theile haben sich im Ganzen und Grossen erhalten, wenn auch von den histologischen Eigenthümlichkeiten nichts erhalten, vielmehr Alles durch das Gliomgewebe substituirt worden ist. Einfach runde, etwa knotige Gliome kommen nicht vor, im Uebrigen ist es oft sehr schwer, die Form der Gliome festzustellen, weil sie sich einerseits durch ihre Consistenz und Farbe fast gar nicht von der Consistenz und Farbe der Theile unterscheiden, welche sie substituiren, andererseits, weil sie sehr allmählig in die gesunde Nachbarschaft übergehen. Der erste dieser beiden Puncte ist mir geradezu räthselhaft. Ich besitze ein Gliom, welches den linken Seh- und Streifenhügel einnimmt, welches durchweg aus ächtem Gliomgewebe besteht (runde Zellen in Bündeln und Faserzügen geordnet) und welches makroskopisch doch nur den Eindruck einer ächten Hypertrophie der Seh-

und Streifenhügels macht. Graue und weisse Substanz kehren in der gewöhnlichen Abwechselung wieder und doch kann ich weder markhaltige noch marklose Nervenfasern, Ganglienzellen etc. auffinden. Auch bei einem Gliom der Hirnrinde des rechten Vorderlappens, welcher sich in der Züricher Sammlung befindet, ist die Uebereinstimmung der Farbe der kranken und der gesunden Parthieen auffallend, obwohl die ersteren ganz aus kleinen Spindel- und Rundzellen bestehen. Wir haben hier nur den einen Anhaltspunct, dass das Wachsthum des Glioms wesentlich auf Infiltration beruht und dass mithin die normale Structur auch für die pathologische maassgebend bleibt. Die Gefässe scheinen sich grossentheils zu erhalten. Die Geschwulst macht daher, wenn wir sie auf dem Durchschnitt untersuchen, ganz den Eindruck eines Sarcoms. Nur dass die Zellen im Allgemeinen sehr klein und den gewöhnlichen Körnern der Neuroglia ähnlich sind, was für ein gewöhnliches rund- oder spindelzelliges Sarcom zum mindesten eine Curiosität wäre. Uebrigens sind das Gliom und das Sarcom sehr nahe Verwandte; in gewissen Gliomen findet man Stellen, welche grosszelliger sind als gewöhnlich; ausnahmsweise habe ich sogar Spindelzellen von 0.4 ^{mm} Länge und entsprechender Dicke angetroffen. (Glioma sarcomatodes.) Die Verwandtschaft spricht sich aber vorzugsweise auch in den Abarten aus. *Virchow* hat uns ein Glioma myxomatodes kennen gelehrt, welches in allen Nüancen bis zum reinen Myxom hinüber wechselt. Das hämorrhagische Gliom habe ich selbst mehrmals zu untersuchen Gelegenheit gehabt. Es ist charakterisirt durch verhältnissmässig weite Blutgefässe und die Tendenz zu Blutergiessungen, welche stets im Centrum der Geschwulst stattfinden. Die Masse des ergossenen Blutes kann so gross sein, dass der Fall sich nicht blos klinisch, sondern auf den ersten Blick auch anatomisch als eine Apoplexia sanguinea darstellt. Oft ist die Geschwulst bis auf einen schmalen Saum, welcher die Blutlache rings umgiebt, zertrümmert; doch genügt dieser natürlich um uns die ursprüngliche Natur des Leidens zu verrathen.

Die Gliome gehören zu den am langsamsten wachsenden Geschwülsten, erreichen deshalb mitunter eine bedeutende Grösse. Dass sie sich wenigstens theilweise auch zurückbilden können, beweist das häufige Vorkommen fettig metamorphosirter Parthieen im Innern der Geschwülste, doch dürfte es richtiger sein, bei diesen Rückbildungen weniger an eine mögliche Ausheilung als an die Gefahr einer Apoplexie zu denken, welche droht, wenn die Resorption des fettigen Detritus eine Druckverminderung und Entlastung der Gefässe im Innern herbeiführt.

§ 721. Das Myxom der Nervensubstanz ist fast unter denselben Gesichtspuncten zu beurtheilen, wie das Gliom. Das Myxom kommt gerade umgekehrt wie das Gliom häufiger im Rückenmark als im Gehirn und häufiger an den peripherischen Nerven als am Rückenmark vor. Vielleicht dass die Andersartigkeit der Neuroglia, die geringe Modification des Mutterbodens also, diese Thatsache erklärt. Das Myxom vertritt das Gliom an den peripherischen Theilen des Nervensystems. Entstehung und Wachsthum sind dieselben. Das Myxom geht hervor aus einer Hyperplasie des Nervenkitts des Perineuriums und verbreitet sich durch Infiltration gleichmässig nach allen Richtungen. Die Faserzüge des Rückenmarkes oder der peripherischen Nerven werden auseinandergedrängt und gehen theilweise zu Grunde. An den

Nerven präsentirt sich das Myxom als eine spindelförmige Auftreibung, als ein Neurom im weitern Sinne des Wortes.

Nach *Virchow*'s Vorgang haben wir einen strengen Unterschied zwischen ächtem und falschem Neurom zu machen. Nur die äussere Form ist überall die gleiche knotige oder spindelförmige Anschwellung der peripherischen Nervenstämme. Das ächte Neurom aber enthält vorwiegend neu gebildete Nervenfasern, während das falsche Neurom durch eine locale Neubildung aus dem interstitiellen Bindegewebe erzeugt wird. Am häufigsten hat diese interstitielle Wucherung den fibroiden Charakter seltener den des Myxoms oder der weicheren lipomatösen Sarcomformen.

§ 722. Als ein Erzeugniss der Neuroglia cerebri muss endlich auch der sogenannte solitare Tuberkel des Gehirns angesehen werden. Häufiger als alle vorgenannten Neurogliageschwülste, sind diese gelblichweissen, äusserst derben und trockenen käsigen Knoten, welche an allen Theilen des Gehirns und Rückenmarkes gefunden werden, entweder wirklich einzeln und dann gewöhnlich in Exemplaren, welche sich durch bedeutenden Umfang auszeichnen oder so, dass mehrere kleinere Knoten über das Organ vertheilt sind. An der Rinde des Gross- und Kleinhirns, ihrem Lieblingssitz, entwickeln sich die Geschwülste hart an der Grenze der grauen und der weissen Substanz; sie zeichnen sich durch ein sehr regelmässiges, nach allen Seiten gleich schnell vordringendes Wachsthum aus und haben daher, so lange sich nicht einseitige Wachsthumshindernisse finden, eine kugelrunde Gestalt. Schon nachdem sie eine ganz mässige Grösse erreicht haben, beginnt die Verkäsung der Mitte. Ich habe als kleinste Tuberkel stets ein Aggregat von 3—6 stecknadelkopfgrossen, aber bereits verkästen Knötchen gefunden. Was einmal in den käsigen Zustand eingetreten ist, bleibt entweder ganz unverändert oder es tritt nachträglich, wenn auch selten, eine Ablagerung von Kalksalzen ein, welche ihrerseits natürlich jede weitere Metamorphose ausschliesst. Diese Erstarrung des Gewordenen tritt in einen schroffen Gegensatz zu dem unermüdlichen Fortschritt des Wachsthums an der Peripherie. Nur wenige Knoten haben scheinbar ihren Lauf vollendet. Gewöhnlich ist der Knoten rings umgeben von einer weichen, grauröthlichen, mit Blutgefässen durchzogenen Schicht, welche das Bildungsmaterial der Geschwulst in Gestalt eines an kernhaltigen Rundzellen reichen Keimgewebes enthält. Die Dicke dieser Schicht steht im umgekehrten Verhältniss zur Grösse des Tuberkels. An Tuberkeln von Erbsengrösse misst sie stark eine Linie, an Tuberkeln von der Grösse eines Taubeneies kaum eine halbe Linie. Im Uebrigen geht ihr Gewebe continuirlich einerseits in den käsigen Tumor andererseits in die normale Hirnsubstanz über. Um daher einen Einblick in die feineren Verhältnisse des Wachsthums und der secundären Metamorphose der Geschwulst zu gewinnen, müssen wir senkrechte Durchschnitte anfertigen, welche nebeneinander die unveränderte Hirnsubstanz, die graue Keimgewebsschicht und die käsige Substanz enthalten. Dies gelingt nur nach sorgfältiger Härtung des Materials in Müllerscher Flüssigkeit und Alkohol. Was aber lehren uns diese Durchschnitte? Sie lehren uns, dass wir nicht berechtigt sind, ohne Weiteres alle solitären Tuberkel als identische anzusehen, dass wir vielmehr genöthigt sind, zwei verschiedene Geschwülste zuzulassen, welche sich

allerdings unter einem überraschend ähnlichen makroskopischen Bilde darstellen, nämlich eine wirklich tuberkulöse und eine nicht-tuberkulöse Species des käsigen Solitärknotens.

§ 723. Betrachten wir zunächst einen senkrechten Durchschnitt durch den Rand eines wallnussgrossen nicht tuberkulösen Käseknotens vom Kleinhirn (Fig. 186).

Fig. 186. Solitärer käsiger Knoten, sogen. Tuberkel des Hirns. *a*. Normale Hirnsubstanz, Mark. *b*. Keimgewebige Wucherungsschicht des Tuberkels, ein verdicktes Gefäss einschliessend. *c. d. e*. Fibroide Metamorphose des Keimgewebes, zugleich Randzone des käsigen Tumors. $^1/_{300}$.

Bei *b* ist die Schicht rundzelligen Keimgewebes, zugleich die Matrix des Tumors (*c. d. e.*) und das Product der Hirnsubstanz (*a*). Sie enthält ein grösseres Gefässtämmchen im Querschnitt, das Lumen desselben ist collabirt, die Wandung, namentlich die Adventitia reichlich mit Zellen infiltrirt. Im Uebrigen lassen sich keinerlei specifische Eigenthümlichkeiten, insbesondere nichts specifisch Tuberkulöses an dem Keimgewebe sehen. Wenden wird nun unseren Blick zuerst nach der linken Seite, um der Entstehung des Keimgewebes nachzugehen, so lässt sich hier nichts weiter constatiren, als dass die Zahl der zelligen Elemente in der nervösen Substanz immer mehr zunimmt, je näher wir an die Wucherungszone herantreten. Man sieht sie in kleinen Gruppen, zu zwei, zu vier und mehr beisammen liegen, was früher genügt haben würde sie als eine Proliferation der Neurogliazellen zu erklären. Diese Unbefangenheit der Deutung ist uns freilich durch die Cohnheimsche Auswanderungstheorie genommen worden und wir müssen uns, namentlich angesichts der mit Rundzellen so reichlich infiltrirten Gefässwand fragen, ob hier nicht eine Transmigration aus dem Blute die Quelle aller Neubildung sei?

Auf der andern Seite sind die Verhältnisse minder zweifelhaft. Bei *c* beginnt die Umwandlung des Keimgewebes in den käsigen Tuberkel. Aber wie? Dürfen wir angesichts dieses Bildes auch nur entfernt daran denken, hier unsern gewöhnlichen Begriff von Verkäsung (§ 33) beizubehalten. Wir suchen vergeblich nach einer fettig-körnigen Metamorphose des Keimgewebes, vergeblich nach den geschrumpften Zellen der Tuberkelkörperchen Lebert's. An fettige Metamorphose erinnert überhaupt nur ein ziemlich dichter feinkörniger Staub, welcher die ältesten Theile der Geschwulst (*e*) verdunkelt, ohne uns aber einen Augenblick darüber in Zweifel zu lassen, dass hier überall nicht von Zellen sondern nur von Fasern die

Rede sein darf. Die Faserbildung zwischen den Zellen des Keimgewebes (*c*) ist offenbar diejenige histologische Metamorphose, welche das weiche Keimgewebe zum festen Tuberkel macht. Die Faserbildung und Verdickung gewinnt aber schon unmittelbar am Rande der Geschwulst (*d*) über die zelligen Theile so sehr das Uebergewicht, dass wir ohne Bedenken die Bezeichnung Fibrom auf dieses Gewebe anwenden können. Auch die innige Verflechtung der Faserzüge, welche wir, wo sie physiologisch vorkommt (Cutis) als den Ausdruck intendirter grösserer Haltbarkeit ansehen, und welche gerade dem Fibrom so eigenthümlich ist, kehrt wieder. Was können wir dem gegenüber für die tuberkulöse Natur der Geschwulst beibringen. Dass sie sich gelegentlich mit Miliartuberkulose vergesellschaftet? Das hat sie mit allen käsigen Massen gemein. Oder können wir das Bildungsmaterial, die Schicht *b*, als eine Schicht von Miliartuberkeln ansehen? Gewiss nicht, ganz abgesehen davon, dass dann diese Tuberkel nur scheinbar eine käsige, in Wahrheit eine fibröse Degeneration durchzumachen hätten.

Nach alledem scheint mir, giebt es solitäre Tuberkel des Gehirns und Rückenmarks, welche vielmehr die Namen von Fibroiden verdienen. Ist dem aber so, so entsteht eine angenehme Uebereinstimmung der Neurogliageschwülste mit den Sarcomen überhaupt; wir könnten in ihnen die bekannten fasrigen und zelligen Sarcomformen modificirt durch den Ort der Entwickelung und das Muttergewebe wiedererkennen.

§ 724. Andererseits giebt es meist multiple und kleinere käsige Knoten, welche sich bei genauerer Prüfung ihrer feineren histologischen Verhältnisse thatsächlich als tuberkulös erweisen. Man kann der grauen Wucherungsschicht dieser Knoten schon mit blossem Auge ansehen, dass sie nicht ganz gleichartig, sondern dass sie aus runden Portionen zusammengesetzt ist, welche in Form und Grösse mit den miliaren Tuberkeln übereinkommen. Löst man hier den centralen Käseknoten heraus, so zeigt auch dieser an seiner ganzen Oberfläche runde und rundliche Höcker. Der käsige Knoten enthält somit abgestorbene, die graue Wucherungszone noch lebendige miliare Tuberkel; diese Deutung wird durch die mikroskopische Analyse durchaus bestätigt. Der Process ist eine Phthisis tuberculosa des Gehirns und völlig analog der Zerstörung der Nieren durch localisirte Miliartuberkulose etc.

Die disseminirte Tuberkulose des Nervensystems ist gelegentlich der Leptomeningitis (§ 674) abgehandelt worden.

XVIII. Anomalieen des Muskelsystems.

§ 725. Die beiden hauptsächlichsten Structurbestandtheile des willkürlichen Muskels, quergestreifte Muskelfasern und Bindegewebe, theilen sich auch in den Vorzug, Ausgangspunct der verschiedenen pathologischen Veränderungen zu sein, welche den Muskel betreffen können. Ich sage Ausgangspunct, weil es oft in der That nur die ersten Anfänge der Processe sind, welche ausschliesslich die Mukelfasern oder ausschliesslich das Bindegewebe betreffen, und die Störungen sehr bald auf die übrigen Structurtheile überzugehen pflegen. In einzelnen Fällen wird es uns sogar unmöglich sein, zu sagen, ob der Process im Bindegewebe oder in der Primitivfaser angefangen; ich halte es daher für passend, die Eintheilung nicht hiernach, sondern nach den üblichen klinischen Gesichtspuncten zu wählen.

1. Atrophie und Hypertrophie.

§ 726. Die braune Atrophie, welche wir am Herzfleisch als den Effect einer abnehmenden Gesammternährung (Seniler und cachektischer Marasmus) kennen gelernt haben, kommt bei den der Willkür unterworfenen Muskeln nicht vor. Auch die fettige Degeneration (Fig. 187) tritt nur ausnahmsweise anders als nach voraufgegangener parenchymatöser Schwellung auf (s. § 228). Von *Förster* wird die progressive Muskelatrophie, welche sich allmählig über einen kleineren oder grösseren Theil der Muskelgebiete des Körpers erstreckt auf Fettmetamorphose zurückgeführt. Eine grössere Bedeutung für die willkürliche Muskulatur hat die einfache und die mit interstitieller Fettbildung complicirte Atrophie, eine Störung, welche sich fast immer in solchen Muskeln entwickelt, die zu einer längern unfreiwilligen Ruhe verurtheilt sind, als da sind Muskeln, welche ein unbewegliches Gelenk zu beugen und zu strecken hätten, gelähmte Muskeln etc. Die einfache Atrophie manifestirt sich in einer Volumsabnahme der Muskelfasern. Macht man einen Querschnitt durch den atrophischen Muskel, so sieht man vielleicht keine einzige Muskelfaser, welche noch den Raum ausfüllt, welcher für sie bestimmt ist. Die contractile Substanz löst sich hierbei vom Sarcolemma ab, welches mit dem interstitiellen Bindegewebe in Verbindung bleibt. Es bildet einen lose schlotternden Sack, der aber, je länger der Zustand gedauert hat, um so schwerer isolirt darzustellen ist, weil ihn das Bindegewebe vollständig einverleibt und dadurch selbst eine gewisse Verdickung erfährt. Auch die Zellen des interstitiellen



Fig. 187. Fettig degenerirende Muskelfasern. $^1/_{500}$.

Bindegewebes (Fig. 188) erscheinen protoplasmareicher als sonst und können vortrefflich dazu dienen, einen etwa Ungläubigen von der Existenz und Lebensfähigkeit der intermuskulären Bindegewebszellen zu überzeugen. In der grossen Mehrzahl der Fälle werden diese Zellen der Sitz einer complementären Fettinfiltration, sie verwandeln sich in Fettzellen. Ein sehr zierliches histologisches Bild entsteht durch diese Combination von Atrophie der Muskelfasern und Fettinfiltration des Bindegewebes. Fig. 189 giebt dasselbe in der Längsansicht wieder. Die Fettzellen, durchschnittlich von der gleichen Grösse, liegen in Längsreihen, welche den noch vorhandenen Muskelfasern parallel gerichtet je eine der verschwundenen Muskelfasern zu ersetzen scheinen. Dass dies nur ein Schein ist, versteht sich von selbst. Wir können auch in unserer Abbildung eine Muskelfaser sehen, deren contractile Substanz bereits stellenweise Unterbrechungen erfahren hat; an solchen Stellen, wo also die contractile Substanz ganz geschwunden ist, sieht man wie sich das Sarcolemma als ein leerer Schlauch von einem Bruchstück zum andern hinüberschlägt; von einer Fettbildung in dem Sarcolemmrohre ist aber nicht die Spur zu sehen.

Fig. 188. Einfache Atrophie des Muskels. *a*. Interstitielles Bindegewebe mit grossen Zellen. *b*. Muskelfasern in verschiedenen Stadien der Volumsabnahme. *g*. Gefülltes Capillargefäss. 1/300.

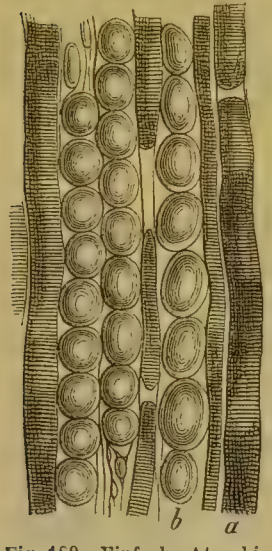

Fig. 189. Einfache Atrophie mit interstitieller Fettbildung. *a*. Atrophische Muskelfasern. *b*. Den Muskelfasern parallel laufende Reihen interstitieller Fettzellen. 1/300.

Eine ganz analoge Substitution untergehender Muskelfasern durch Fettgewebe findet sich bei der Mästung der Muskeln, doch ist hier die Fettbildung im interstitiellen Bindegewebe das Primäre, der Muskelschwund, wenn er auch in der unzureichenden Bewegung mitbegründet sein mag, das Secundäre.

§ 727. Von hier aber ist es nur ein Schritt bis zu der neuerdings wieder mehrfach beobachteten falschen Hypertrophie der Muskeln. Einzelne Muskeln oder ganze Muskelgruppen schwellen im Laufe einiger Monate an; aber gleichmässig, so dass die anatomische Form, wenn auch in vergrösserten Umrissen, gewahrt bleibt. Diese scheinbare Hypertrophie bedingt aber keineswegs eine erhöhte Leistungsfähigkeit, im Gegentheil, die Muskeln werden immer schwächer, endlich wie gelähmt. Anatomisch findet man eine gänzliche Durchwachsung der Muskeln mit Fett, bei welcher aber die Muskelfasern nicht verkleinert sondern nur auseinandergedrängt erscheinen. Keine derselben berührt ihre Nachbarin, weil sie von ihr durch eine Reihe interstitieller Fettzellen getrennt ist (Fig. 190).



Fig. 190. Querschnitt durch einen Muskel im Zustande der falschen Hypertrophie. Die wohlerhaltenen Muskelfasern durch interstitielle Fettzellenbildung getrennt. 1/300.

§ 728. Die ächte Hypertrophie kommt in eclatanter Weise nur am Herzmuskel vor und ist anderenorts eingehender besprochen worden (§ 222). Es unterliegt zwar keinem Zweifel, dass auch die willkürlichen Muskeln des Rumpfes und der Extremitäten durch Uebung grösser und kräftiger werden, doch diese Hypertrophie anatomisch nachzuweisen, dürfte zur Zeit kaum möglich sein.

2. Entzündung.

§ 729. Die Muskelentzündung (Myositis) kann eine acute oder eine chronische sein. Die acute beginnt mit einer parenchymatösen Schwellung und geht in Abscessbildung aus, die chronische ist eine Folge häufiger wiederkehrender oder langanhaltender Hyperämieen (Rheumatismus, habituelle mechanische Reizungen) und geht in Hyperplasie des interstitiellen Bindegewebes, Schwielen und Knochenbildung aus. Wir finden hier einen ähnlichen Gegensatz wie bei den Entzündungen der Leber und wie anscheinend (!) bei allen Entzündungen parenchymatöser Organe.

§ 730. Die acute Myositis wird in den ersten Stadien ihres Verlaufs am passendsten bei embolischen, thrombotischen und apoplectischen Zuständen grösserer Muskelbäuche untersucht. Als erster und wichtigster Factor erscheint hierbei die parenchymatöse Schwellung der Muskelfasern. Ich habe dieselbe § 229 vom Herzmuskel beschrieben, finde aber, dass der dort gezogene Rahmen zu eng ist für die Mannigfaltigkeit der Erscheinungen an den willkürlichen Muskeln. In vielen Fällen tritt die körnige Trübung sehr zurück gegen eine eigenthümliche Homogenisirung und beträchtliche Anquellung der contractilen Substanz. Die Kerne sind mitunter gar nicht mehr zu sehen, auch die Querstreifung verschwindet. Alles dies geschieht aber nicht immer gleichmässig in der ganzen Länge der Fasern sondern gürtelweise, so dass ungestreifte, aufgequollene bis glasige Stellen mit relativ normalen abwechseln. Die so oft gesehene und beschriebene Zerstückelung der Muskelfaser durch quere Einrisse, welche sich in kurzen Absätzen wiederholt, hebt diese Unterschiede besonders deutlich hervor. Das ganze Phänomen macht den Eindruck, als sei der Unterschied der stärker- und weniger lichtbrechenden, der dichteren und weniger dichten Substanz aufgehoben, als seien die »Fleischtheilchen« aufgequollen, gelöst, mit den Kittsubstanzen zu einer homogenen, glänzenden Masse verschmolzen.

Bei der typhösen Myositis, wo die parenchymatöse Schwellung der Muskelbündel gleichfalls eine Rolle spielt, werden wir Gelegenheit haben eine weitere, von *Zenker* als »wachsartig« bezeichnete Metamorphose, als gleichsinnige Fortsetzung dieses Initialstadiums kennen zu lernen, bei der gewöhnlichen acuten Entzündung macht die bald eintretende Vereiterung des interstitiellen Bindegewebes den weiteren Verfolg der Veränderungen schwierig. Ich habe am häufigsten fettige Degeneration der entzündeten Muskelbündel gesehen, mitunter aber schien es mir als ob die rapide Volumsabnahme zu der Production intrasarcolemmatöser Eiterkörperchen in Relation stehe, als werde das Material der Muskelfaser von den Eiterkörperchen, bei deren massenhafter Bildung consumirt. Man kann dergleichen ja nicht direct sehen, aber ebenso wenig kann man sich beim Anblick dieses Nebeneinander von zu-

nehmenden Eiterkörperchen und abnehmender Muskelsubstanz, der instinctiven Vermuthung, welche ich andeutete, entschlagen und ich sehe nicht ein, warum man sie als solche nicht aussprechen soll.

Die Eiterkörperchen, welche sich bald in grosser Quantität ansammeln und als Abscess constituiren, rühren nach der bisherigen Annahme von den Zellen des interstitiellen Bindegewebes her; zum Theil sind sie Progenies der sogen. Muskelkörperchen, d. h. jener wenig zahlreichen an der inneren Oberfläche des Sarcolemms gelegenen kernhaltigen Ueberreste der Muskel-Bildungszellen. (*C. O. Weber.*) Ganze Muskelbäuche z. B. der Psoas können vereitern, häufiger beschränkt sich die Abscessbildung auf eine erbsen- bis wallnussgrosse Stelle, je nach der veranlassenden Ursache. Bei embolischen Entzündungen wird der Heerd das Gebiet der verstopften Arterie nicht wesentlich überschreiten. Die Sequestration des Eiters, Ausstossung und Heilung ebenso die Resolution des ganzen Processes, wenn eine solche eintreten sollte, erfolgen durch die bekannten Mittel der Secunda intentio (§ 97).

§ 731. Die chronische Myositis verläuft ohne Eiterung, wenn diese nicht als ein zufälliges Accidens intercurrirt. Während bei der acuten Myositis eine gewisse Anämie wenigstens mit der parenchymatösen Schwellung Hand in Hand geht, vielleicht allerdings erst durch diese verursacht ist, nimmt die Hyperämie bei der chronischen Myositis ein längeres Prodromalstadium ausschliesslich für sich in Anspruch. Die rheumatischen Muskelentzündungen pflegen erst, wenn sie Jahre hindurch immer wieder denselben Muskel befallen haben, bleibende Spuren zurückzulassen, ebenso ist es bei der Entstehung der sogenannten Reit- und Exercierknochen nur die immer von neuem erregte traumatische Hyperämie, welche schliesslich zur Bildung des ossificirenden Blastems führt.

Die chronische Myositis, wenn sie über das Stadium der Hyperämie hinausgeht, manifestirt sich zunächst in der Bildung eines interstitiellen Keimgewebes. Die Muskelfasern sind hierbei völlig unbetheiligt und es fragt sich nur ob wir uns noch an die Bindegewebszellen des Interstitialgewebes als Zellenerzeugerinnen halten dürfen oder ob wir an Auswanderung farbloser Blutkörperchen aus den Blutgefässen denken sollen. Die Thatsache, dass die Blutgefässe ausserordentlich verdickte Scheiden haben und dass diese Verdickung auf einer Infiltration mit Rundzellen beruht, kann hier, wie bei den so vielen andern chronischen Entzündungen constatirt werden. Was dies interstitielle Keimgewebe, das Exsudat der Autoren, selbst anlangt, so unterscheidet sich dasselbe in nichts von dem gewöhnlichen Typus; es ist röthlichgrau von neugebildeten Capillaren durchzogen und an sich zu allerhand weiteren Metamorphosen disponirt. Am gewöhnlichsten findet sich die directe Organisation zu einem derben dichten Bindegewebe. Insbesondere ist für die rheumatische Entzündung die Bildung einer sogenannten »Schwiele« charakteristisch. Die Muskelfasern gehen in dieser Schwiele gänzlich zu Grunde und es bleibt schliesslich nur ein schmaler bandartiger Streif übrig, wo ursprünglich ein voller Muskelbauch seine Stelle hatte.

Dieselben Formentwickelungen dienen, wie ich hier beiläufig bemerken will, zur Wiedervereinigung der Trennungsflächen bei Wunden, welche den Muskel in

seiner Continuität getroffen haben. Vergeblich hat man zu wiederholten Malen eine Regeneration der Muskelfasern in den Muskel-Narben gesucht und sich gelegentlich durch die natürlich intervenirenden Spindelzellen täuschen lassen.

§ 732. Eine besondere Varietät der chronischen Myositis ist die ossificirende Muskelentzündung. Dieselbe liegt einerseits jenen beiden schon erwähnten Curiositäten, dem Exercierknochen des Deltoides und dem Reiterknochen der Adductoren zu Grunde, andererseits kommt sie als constitutionelle Erkrankung gleichzeitig an mehreren Muskeln zunächst des Rückens, später auch anderer Gegenden, vor. Das Keimgewebe geht hier direct in compactes Knochengewebe über. Der Exercierknochen ist ein gewöhnlich dreieckiges Knochenstück, welches im linken M. deltoides nahe der tendinösen Insertion entsteht und durch concentrisches Wachsthum durchschnittlich eine Länge von 3—5 Zoll, eine Breite von 1—2 Zoll und einen Umfang von 4—5 Zoll erreicht. Bei dem früheren preussischen Exercierreglement gab es einen sehr beliebten Griff, bei welchem der Gewehrlauf mit grosser Kraft gegen die betreffende Stelle angeschlagen wurde. Aehnlich die Reitknochen der Adductoren. Ueber die Myositis ossificans multiplex progressiva, haben wir kürzlich einen interessanten Aufsatz von *Münchmeyer* erhalten, welcher in histologischer Beziehung die Thatsache feststellt, dass es sich hier um wirkliche Ossification des interstitiellen Exsudates handelt.

Es giebt nämlich auch eine einfache Kalkablagerung in die Primitivbündel der willkürlichen Muskeln, welche nicht mit der Myositis ossificans verwechselt werden darf. Die letztere ist eine eigentliche Rarität und spielt nur eine sehr bescheidene Rolle neben den entsetzlichen Verunstaltungen des Muskelsystems, welche durch die ossificirende Myositis herbeigeführt werden.

3. Typhus.

§ 733. Es war zwar schon längst bekannt, dass beim Typhus abdominalis Muskelabscesse vorkommen, aber dass die typhöse Myositis, welche auch jenen Abscessen zu Grunde gelegen, ein geradezu häufiger Process ist, wissen wir erst durch die schönen und in dieser Richtung bahnbrechenden Untersuchungen *Zenker*'s. Die typhöse Myositis befällt mit Vorliebe die Gruppe der Adductoren. Dort findet man inmitten des übrigens gesunden Muskelfleisches eine umschriebene, 1—3 Zoll im Durchmesser haltende Parthie, welche sich entweder nur durch eine mässige Aufquellung und blasse, wachsartige Beschaffenheit der gröbern Muskelbündel oder durch eine mehr in's Röthliche ziehende breiige Erweichung auszeichnet, welche letztere dem ganzen Heerd eine oberflächliche Aehnlichkeit mit einem Muskel-Abscess verleiht.

Die histologischen Veränderungen, welche diese palpabeln Anomalieen zu Wege bringen, gehören mit zu dem Interessantesten, was die gesammte pathologische Histologie aufzuweisen hat. Wir können drei nebeneinander hergehende Processe unterscheiden, welche von je einem der verschiedenen Structurbestandtheile des Muskels ausgehen, sich auf diesen beschränken und an ihm vollziehen. Jeder derselben bildet eine für sich abgeschlossene Reihe, übernimmt aber damit zugleich eine Rolle in dem Werke der Zerstörung und des Aufbaues, welches sich hier zugleich vollzieht.

§ 734. Berühren wir zunächst dasjenige Moment, welches am ehesten als specifisch »typhös« angesehen werden kann und meines Erachtens auch angesehen werden muss. Es ist dies die zellige Infiltration des interstitiellen Bindegewebes. Bei der Betrachtung des Typhus abdominalis (§ 367 f.) habe ich nicht umhin gekonnt, als Acme des Processes die Production einer Zellenform zu bezeichnen, welche an individueller Ausbildung das gewöhnliche Eiterkörperchen entschieden übertrifft. Die Typhuszellen sind zwar ebenfalls relativ kleine, einkernige Elemente, doch sind sie protoplasmareicher und insofern auch grösser als die Lymph- und Eiterkörperchen, farblosen Blutzellen etc. Durch das gedrängte Aneinanderliegen in beschränktem Raume nehmen sie unregelmässige oft geradezu polygonale Formen an und fangen an, an Epithelzellen zu erinnern. Dann tritt aber die regressive Metamorphose ein und sie zerfallen meist durch fettige Entartung in einen resorptionsfähigen Detritus. Dieselbe Zelle nun kehrt auch bei den markigen Infiltrationen wieder, welche der Typhus an nicht primär betheiligten Organen, z. B. an der Oberfläche der Pleura hervorbringt, sie fehlt auch ganz entschieden nicht in dem interstitiellen Infiltrat der Muskeln. Es ist daher keineswegs als ein Zeichenfehler aufzufassen, wenn ich in den beistehenden Zeichnungen die »Eiterkörperchen« zwischen den Muskelfasern (Fig. 192 *c*.) auffallend gross und vielgestaltig abgebildet habe. Ich halte vielmehr die interstitielle Neubildung, mag dieselbe von den Zellen des Bindegewebes ausgehen oder mag es sich um angehäufte Wanderzellen handeln, für identisch mit der markigen Infiltration, wenn auch der makroskopische Effect wegen der concurrirenden Parenchymtheile nicht derselbe ist.

§ 735. In welchem Verhältnisse das Bindegewebs-Infiltrat zu den Vorgängen an den Muskelfasern steht, ist vor der Hand nicht mit Bestimmtheit zu sagen. *Waldeyer* hat unsere Aufmerksamkeit auf solche Fasern gelenkt, welche ganz mit jungen Zellen bedeckt, ja sogar in solche umgewandelt schienen. Danach hätten wir uns vorzustellen, entweder, dass diese Zellen in den Sarcolemmschlauch eingewandert sind, oder dass die Muskelkörperchen an der Innenfläche des Sarcolemma zum Theil in eine dem Bindegewebsprocess identische Wucherung gerathen seien. Ich sage zum Theil, denn grade ihnen fällt noch eine Hauptrolle im Gesammtvorgang zu, die der Regeneration der Muskelfaser, nachdem dieselbe in ihrer Hauptmasse, nämlich der contractilen Substanz, allmählig aber vollkommen zu Grunde gegangen ist.

§ 736. Wir kämen somit zu den Erscheinungen an der Muskelfaser selbst. In dem Ebengesagten liegt schon, dass wir an ihnen das Verhalten der contractilen Substanz von demjenigen der Muskelkörperchen wohl zu unterscheiden haben. Die contractile Substanz geht von einem Zustande parenchymatöser Schwellung direct in denjenigen einer wachsartigen Metamorphose (*Zenker*) über. In der That zeichnen sich die einzelnen, länglichviereckigen Bruchstücke, in welche die contractile Substanz zerfällt, durch einen ganz auffallenden, dabei weichen, wachsartigen Glanz aus und was den Vergleich noch besonders empfiehlt, ist das sichtliche Einschmelzen derselben von den Rändern her, diese Abrundung der Ecken, diese Accommodation an die Formbestandtheile, welche neben den Bruchstücken einen selbständigen Platz beanspruchen (Fig. 191 *a*). Eine fettig-körnige Trübung der Muskelsubstanz wurde bisher gewöhnlich vermisst, die erwähnten Bruchstücke werden vielmehr immer

kleiner und kleiner, sie verschwinden endlich, ohne bis zuletzt ihren Glanz und ihre wachsartige Beschaffenheit eingebüsst zu haben. Ueber diesen Theil des Processes herrscht auch eine erfreuliche Uebereinstimmung unter den Beobachtern. Nicht so über den dritten Theil, die Regeneration.

Ich bin mir bewusst, nicht in Aller Sinne und insbesondere nicht im Sinne des verdienten *Zenker* zu handeln, wenn ich die Wiederherstellung der afficirten Muskel-

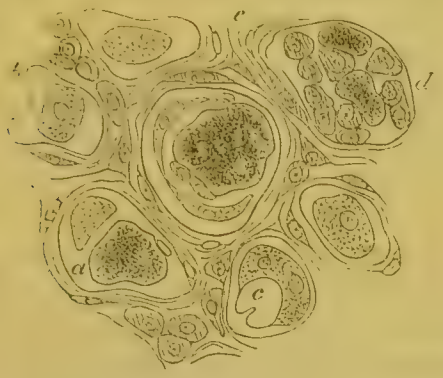

Fig. 191. Myositis typhosa. Querschnitt $^1/_{500}$. *a*. Wachsartig degenerirende contractile Substanz. Neben ihr die zur Regeneration bestimmten Zellen mit halbmondförmigem Querschnitt. *b*. Ein Sarcolemmschlauch mit einer jungen Muskelfaser, welche im Querschnitt rund ist. *c*. Ein desgl. mit einer jungen Muskelfaser, welche im Querschnitt noch halbmondförmig ist und eine Lücke einschliesst, in welcher ein letzter Rest der degenerirenden Substanz gelegen haben mag. *d*. Ein desgl. mit zahlreichen Typhuszellen neben den Ueberresten der alten Muskelfaser. *e*. Interstitielles Bindegewebe mit Typhuszellen infiltrirt.

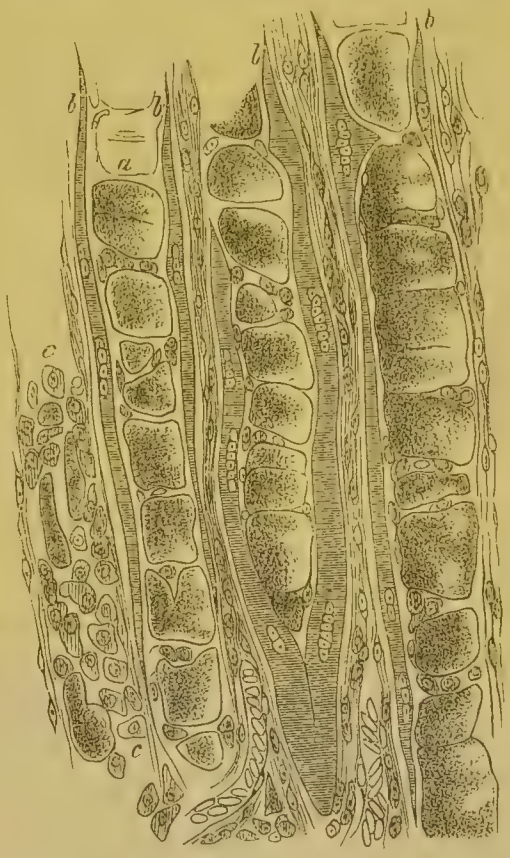

Fig. 192. Myositis typhosa. Längsansicht, combinirtes Schnitt- und Zerzupfungspräparat. *a*. Die wachsartig degenerirende, contractile Substanz der alten Muskelfasern. *b*. Die jungen Muskelfasern. (Die Querschraffirung vertritt nur der Deutlichkeit wegen die Punctirung und soll noch nicht die Querstreifung bedeuten.) *c*. Sarcolemmschlauch mit sehr viel Typhuszellen neben kleinen Ueberresten der contractilen Substanz. Das interstitielle Bindegewebe reichlich mit Zellen infiltrirt. $^1/_{500}$.

fasern den präexistirenden Zellen im Innern des Sarcolemmschlauches zuschreibe. Indessen geschieht dies mit bester Ueberzeugung. Besser als an Längsschnitten und Zerzupfungspräparaten, kann man sich an Querschnitten (Fig. 191.) darüber orientiren, dass die jungen Muskelfasern im Innern der Sarcolemmaschläuche nicht neben demselben gebildet werden. Die jungen Muskelfasern stellen sich hier, wie auch bei der normalen Entwickelung als längliche, spindel- und bandförmige Elemente dar, welche ein sehr feinkörniges Protoplasma und zahlreiche kleine, bläschenförmige Kerne besitzen, welche letztere zu 2 — 20 in zierlichen Längsreihen angeordnet sind. (Fig. 192 *b*.) Die äussere Gestalt dieser Zellen passt sich den gegebenen Raumverhältnissen an; zunächst bilden sie schmale, im Querschnitt (Fig. 191.) halbmondförmige Bänder, welche sich dem noch wenig zerstörten Cylinder der contractilen Substanz aufs Innigste anschmiegen; zerbröckelt dann der Muskelcylinder und werden zwischen den schmelzenden Bruchstücken quere Lücken frei,

so drängt sich das Protoplasma der wachsenden Muskelfasern auch in diese Lücke hinein, wodurch die letzteren ausgeschweift-kegelförmige, nach innen vorspringende Zacken bekommen. Auch der Querschnitt zeigt, wie sich die abnehmenden alten Muskelfasern und die zunehmenden jungen Muskelfasern in den vorhandenen cylindrischen Binnenraum des Sarcolemmschlauches theilen. Jene erscheinen als rundliche Klumpen, diese als Halbmonde, welche die Klumpen umfassen und endlich einschliessen. Gewöhnlich bemerkt man eine, bisweilen aber auch mehrere junge Muskelzellen in einem Sarcolemmschlauch. Sind deren mehrere vorhanden, so confluiren sie bei weiterem Wachsthum in der Querrichtung ebenso gut, wie sie in der Längsrichtung mit einander in Verbindung treten. Endlich ist der letzte Rest der alten Fleischmasse beseitigt und eine einzige durch die Confluenz vieler Bildungszellen entstandene Muskelfaser nimmt deren Raum ein. Diese vergrössert sich noch beträchtlich und nimmt Querstreifung an, die Kerne vertheilen sich gleichmässig an ihrer Oberfläche, womit dann die neue Muskelfaser vollendet ist.

Mittlerweile, ja noch ehe die Restitution der Muskelfaser vollendet ist, sind auch die infiltrirten Rundzellen durch fettige Metamorphose zurückgebildet. Die Myositis typhosa heilt, wie die markige Infiltration aller nicht oberflächlichen Theile, ohne einen Rückstand zu hinterlassen.

4. Carcinom.

§ 737. Das primäre Vorkommen von sehr weichen Medullarsarcomen (§ 738) in den Muskeln hat wahrscheinlich zu Verwechselungen mit weichem Carcinom Veranlassung gegeben; im Allgemeinen kommt nur das metastatische Carcinom als selbständige Geschwulst am Muskelgewebe vor und bildet in ihm kleinere und grössere Knoten. Von Krebsen, welche sich in der Continuität verbreiten, wird natürlich auch das Muskelgewebe nicht verschont. Der Epithelialkrebs der Lippen geht auf die Lippenmuskeln, der Krebs der Zunge auf die Zungenmuskeln über. Krebse des Bulbus opticus infiltriren auch die Muskeln der Augenhöhle. In allen diesen Fällen hat man sich von dem vorwiegend passiven Verhalten der Muskelfasern überzeugt. Der Muskelkrebs ist wesentlich eine interstitielle Infiltration, durch welche die Muskelfasern auseinandergedrängt werden, um darauf, immer schmäler werdend, zu verschwinden. Dies gilt uneingeschränkt von dem contractilen Cylinder. Es fragt sich nur, in wie weit sich die Muskelkörperchen oder Sarcolemmazellen an der Neubildung betheiligen. Dass sie dies und zwar bei allen Formen von Carcinom zu thun im Stande sind, kann nach den Abbildungen, welche *C. O. Weber* in Virchow's Archiv, Bd. XXXIX, Taf. V gegeben hat, kaum bezweifelt werden. Ganze Zellennester bilden sich nach *Weber* im Innern der Muskelfasern, wo es sich um das Vordringen des Epithelialkrebses in die Lippenmuskulatur oder um das Vordringen des Scirrhus mammae in den Pectoralis major handelt. Auf der anderen Seite muss aber daran festgehalten werden, dass diese Betheiligung keine constante Erscheinung ist. In allen von mir untersuchten Fällen von weichem Carcinom der Muskeln konnte ich mich bestimmt von der Unthätigkeit der Muskelkörperchen in den schwindenden Muskelfasern überzeugen. Es bleibt somit die richtige Begrenzung der von *Weber* gemachten Erfahrungen einstweilen noch der Zukunft überlassen.

5. Sarcom.

§ 738. Auch das Sarcom der Muskeln ist eine interstitielle Neubildung. Dies wurde noch kürzlich von *C. O. Weber* für ein Glio-Sarcom des Nervus cruralis bestätigt, welches in den Musculus sartorius hineingewachsen war. Für die weichen Sarcome, welche primär an den Muskeln vorkommen, möchte ich ausserdem noch auf das Verhalten der Gefässscheiden aufmerksam machen. Nicht dass die Geschwulst von diesen ausginge, sie zeigt aber innerhalb derselben und in deren nächster Umgegend eine gewisse Neigung zur Variation. So sah ich in einem übrigens rundzelligen Sarcom des Deltoides um die Gefässe herum, scharf abgesetzte Höfe, innerhalb deren das Sarcom einen grosszelligen Habitus zur Schau trug, selbst mit Riesenzellen hie und da versehen war. Das Sarcom recidivirte Jahre lang nach der Exstirpation und führte durch Metastasen den Tod herbei.

Dass die cavernöse Geschwulst gelegentlich auch die Muskeln heimsucht, wurde mit allem histologischen Detail in den §§ 151—56 erörtert. Alle übrigen histioiden Geschwülste, Fibroide, Lipome, Myxome, Enchondrome, sind in den Muskeln seltene Gäste und gehören auch dann nicht dem Muskelgewebe als solchem, sondern den intrafasciculären Bindegewebsstratis an.

Sach-Register und Literatur.

Es wird vorausgeschickt, dass im Folgenden von einer jedesmaligen Anführung der einschlägigen Stellen in den Compendien der pathologischen Anatomie und Histologie Umgang genommen wurde. Der Verfasser benutzte:

Rokitansky, Lehrbuch der pathologischen Anatomie. 3. Aufl. Wien 1855.
Wedl, Grundzüge der pathologischen Histologie. Wien 1854.
Förster, Handbuch der allgemeinen und speciellen pathologischen Anatomie. 2., 6. Aufl.
Virchow, Die Cellularpathologie, 2. Aufl. Onkologie oder Die krankhaften Geschwülste 1863—67. Berlin bei Hirschwald.
E. Wagner, Ühle u. Wagners Handbuch der allgemeinen Pathologie. 4. Aufl. 1868.
Klebs, Handbuch der pathologischen Anatomie. I., II. Lieferung.
Billroth, Allgemeine chirurgische Pathologie und Therapie. 3. Aufl.
Cornil u. Ranvier, Manuel d'Histologie Pathologique. I. Partie.
Cruveilhier, Anatomie pathologique. 2 Bde. Text und Atlas. Paris 1832—1842.
Lebert, Traité d'anatomie pathologique. 2 Bde. Text und Atlas. Paris 1857.

V. A. ist gleichbedeutend mit »Virchows Archiv.«

A.

Abscedirung § 92.
Abschuppung s. Desquamation.
Acne § 323..
Acrochordon § 319
Acute gelbe Erweichung der Leber § 479.
Adenom der Mamma § 581.
Adhaesionen § 258.
Aechte Hypertrophie der Mamma § 580.
Aechtes Neurom § 721.
Amyloid-Infiltration § 42 ff. Allgemeines über — § 42. — der Zelle § 43. — der Gefässe § 44. — der Nierenepithelien und Harnkanälchen § 521. Lit.: *Purkinje*, Ber. über die Prager Verh. d. Naturf. 1837. *Meckel*, Charité-Annalen 1853. IV. p. 264. *Virchow's* Ansichten siehe in dessen Cellularpathologie. *Moleschott*, Wien. Wochenschrift 1855. *Friedreich*, V. A. IX. p. 613. X. p. 201, 507. XI. p. 387. XV. p. 50. XVI. p. 50. *Wilks*, Guy's hosp. rep. 1856. II. *Paulizky*, V. A. XVI. *Kekulé*, Heidelberger Jahrbücher 1858. *Beckmann*, V. A. XIII. p. 94. *Pleischl* u. *Klob*, Wien. Wochenschr. 1860. *E. Wagner*, Arch. d. Heilk. 1861. II. p. 481. *Hertz*, Greifsw. medic. Beiträge 1863. p. 93. *C. Schmidt*, Ann. d. Chemie u. Pharmacie CX. p. 250. *Kühne* u. *Rudneff*, V. A. XXXIII. 66—76.
Amyloid-Infiltration der Leber §. 71; Speckleber § 471 ff. — der Niere § 545, 546. Lit.: Neben d. Literatur sub Amyloid-Infiltration: *Gairdner*, Monthl. Journ. of med. Sc. Mai 1854. *Lambl*, A. d. Franz-Joseph-Spitale 1860. p. 322. *Löper*, Beiträge z. path. Anat. der Lympfdr. Würzburg 1856. *Pagenstecher*, Die amyloide Deg. Würzburg 1858. *Frerichs* Leberkrankheiten II. p. 165. Atlas Taf. 10.
Amyloid-Körper § 46. — der Prostata § 46. — des Centralnervensystems § 46, 705. — in hämorrhagischen Heerden der Lunge § 42.
Aneurysma § 211 ff. Lit.: *Scarpa*, Sull' Aneurysma. Pavia 1804. *Meckel*, Tab. anat. path. T. 12—16. *Cruveilhier*, Anat. path. Livre III. Pl. 4. XVII, Pl. 4. XXVIII, Pl. 3. XL, Pl 3. Trait. d'anat. path. génér. II. p. 725—803. *Breschet*, Mém. de l'Acad. roy. de méd. T. 3. *Wardrop*, On aneurysm.

London 1828. *Rokitansky*, Ueber einige der wichtigsten Krankh. der Arterien. Wien 1852. *Donders* u. *Jansen*, Archiv f. physiol. Heilk. 7. Jahrgang 1848. p. 361 u. 530. mit microsc. Abbild. u. historischer Uebersicht der Literatur der atheromat. Ent. u. des Aneurysma. *Broca*, Des Aneurysmes. Paris 1856. *Lebert*, Tr. d'Anat. path. I. Pl. 71—74. Virch., Spec. Path. Bd. 5. 2. Abth.
Aneurysma dissecans § 208. 691 ff.
Anencephalie § 678.
Angeborene Nierencysten § 524.
Angina tonsillaris § 338.
Anthracosis pulm. 439.
Anthrax § 324.
Arachnitis s. Meningitis.
Arteriitis thrombotica § 200 f.
Arthritis deformans § 644.
Arthritis uratica § 646.
Atelectase § 406.
Atherom § 320. Lit.: *Astley Cooper* u. *Benjamin Travers*, Surgical Essays. Lond. 1820. T. II. *Cruveilhier*, Essai sur l'anatomie pathol. en général. Paris 1816. *Philipp von Walther*, Journal f. Chirurgie u. Augenheilkunde von Gräfe und Walther 1822 Bd. IV. p. 379. *Zeis*, Beobachtungen aus dem Stadtkrankenhause zu Dresden. Hft. II. 1853.
Atherombrei, Grützbrei § 29. § 205. § 320.
Atherom des Hodens § 570.
Atrophie, einfache der Leber § 475.
Atrophie der willkürlichen Muskeln § 726.
Atrophie mit Fettinfiltration der Muskeln § 726.
Atrophie des Hodens § 576.
Atrophie des Herzens § 224.

B.

Behäutung § 103
Bilirubin, — verdin, — fuscin, — prasin, — humin § 50.
Bindegewebsbildung in der Hirnrinde § 696.
Bindegewebe als Keimstock der heteroplastischen Neubildung § 83 ff. Lit.: *Virchow*, Ueber parenchymatöse Entzündung V. A. 1852. p. 261. V. A. 1853. p. 217. V. A. Ueber Perlgeschwülste 1855. Gaz. hebd. 1855. Févr. 7. V. A. 1855. p. 415. Cellularpathologie. 3. Aufl. p. 374. *Pohl*, V. A. 1855. p. 348. *Förster*, V. A. XIV. p. 120. *C. O. Weber*, Chir. Erfahrungen 1859. p. 269 und in allen seinen späteren Veröffentlichungen, in V. A. und in Pithas und Billroths Hdbuch der Chir.
Blausucht § 252.
Blase § 279.
Blumenkohlgewächs § 81, 296, 138.
Blutgerinnung § 186.
Blutkörperchen haltende Zellen § 53.
Bösartigkeit § 111.
Brandkörperchen § 23.
Braune Induration der Lunge § 462.
Braune Atrophie des Herzens § 225.
Breite Condylome § 297.
Bronchialverschwärung § 405. § 420.
Bronchialkatarrh bei Herzkranken § 461.
Bündelkrebs § 145.

C.

Canalisation des Knochengewebes § 625.
Caries fungora § 638.
Caries simplex § 636.
Caro luxurians § 109.
Carcinoma reticulatum § 128.
Cavernenbildung § 418.
Cavernöses Fibroid § 157.
Cavernöse Geschwulst § 154. vgl. Telangiectasie.
Cavernöse Geschwulst der Muskeln § 738.
Cavernöse Geschwulst der Nieren § 548.
Cavernöse Geschwulst der Leber § 497.
Cavernöse Metamorphose § 155, § 193.
Centrales Osteosarcom § 655.
Chlorosis § 176. Lit.: *Vogel*, Störungen der Blutmischung in Virchows Handbuch der spec. Path. u. Ther. Bd. I. 1854.
Cholesterin § 29. Ebendort s. d. Literatur.
Cholesteatom § 138.
Chronischer Katarrh der Schleimhäute § 342 ff.
Cirrhosis § 495.
Circumscripte Atrophie der Leber § 481.
Circumscripter Lungenbrand § 465.
Clavus § 290.
Colloid-Entartung § 40. — der Kernzellen § 40. — der Nierenepithelien § 520. Lit.: *Schrant*, Archiv f. physiol. Heilk. IX. Archiv f. d. holländ. Beitr. zur Natur- u. Heilk. 1858. I. p. 169. *Luschka*, Archiv für phys. Heilk. 1854. p. 9. *Virchow*, Würzb. Verh. II. Untersuchungen über die Entw. des Schädelgrundes 1857. — Onkologie III. p. 2. *E Wagner*, Arch. f. physiol. Heilk. 1856. XV. p. 106. *Haeckel*, V. A. 1859. XVI. 253. *F. E. Schultze*, Schulze's Archiv. Bd. I. *Köster*, V. A. XL. p. 502.
Colloid-Entartung des Ovariums § 560 ff. — der Graafschen Follikel § 561. — des Stromas § 564. Lit.: s. b. Eierstockscystoide.
Colloid-Krebs. Gallert-, Alveolarkrebs § 131. — des Magens und Mastdarmes § 383. 384. — der Mamma ist selten. Lit.: *J. Müller*, Geschwülste. p. 8, 16. *Lebert*, V. A. 1852. IV. p. 192—259. *Frerichs*, Ueber Colloid- und Gallertgeschw. 1847. *Broca*, Mém. de l'Acad. nat. de méd. I. 16 Paris 1852. *Virchow*, V. A. I. p. 201. Würzb. Verh. II. p. 318. *E. Wagner* Arch. für phys. Heilk. 1856. p. 106. Arch. d. Heilk. I. p. 157. II. p. 143. *F. E. Schultze*,

Schulzes Archiv. Bd. I. *Köster*, Die Entwicklung der Carcinome und Sarcome. 1. Abthlg. Würzburg 1869. p. 70.
Colloid-Kropf der Schilddrüse § 603. Lit.: *Tourtual*, Müller's Archiv 1840. p. 240. *Albers*, Erläuterungen. zum Atlas. p. 376. *Virchow*, Verhandlung der geburtshülfl. Gesellsch. zu Berlin 1848. III. 197, 213. *Engel*, Spec. pathol. Anat. Wien 1856 p. 779.
Combinations- oder Mischgeschwülste § 171.
Comedo § 316. Lit.: *Virchow*, Archiv VI. p. 552. Bd. VIII. p. 413.
Cornu humanum § 293.
Corps fibreux § 153.
Craniotabes § 619.
Croup des Larynx und der Trachea § 356.
Croup des Pharynx, fälschlich sogenannte Diphtheritis § 353.
Croupöse Pneumonie § 444.
Croupöse Entzündung § 351 ff. Lit.: *E. Wagner*, Arch. d. Heilk. 1866. VII. p. 481. VIII. p. 449. *O. Bayer*, Ibid. VIII. p. 546. IX. p. 136. Conf. Entzündung.
Cylindroma (nach neuern Untersuchungen ganz ungenügende Auffassung) p. 81.
Cysten, Allgemeines über die Entstehung derselben § 66 ff. Lit.: Die beste Zusammenstellung in Virchow's Onkologie. *Hodgkin*, Med. chir. transact. 1829. XV. p. 265. *Kohlrausch*, Müller's Archiv. 1843. p. 365. *Frerichs*, Ueber Gallert- und Colloidgeschwülste 1847. (Vergl. überh. die Liter. über Colloidmetamorphose.) *Bruch*, Ztschr. f. rat. Med. 1849. VIII. p. 91. *Rokitansky*, Denkschr. d. Wiener Acad. 1849. I. Wochenblatt der Zeitschr. d. Wiener Aerzte 1855. *Mettenheimer*, Müller's A. 1850. *Virchow*, Zeitschr. f. wissenschaft. Zool. 1850. Würzburger Verhandlg. V. p. 461. Verh. der Berl. Gesellschaft für Geburtsh. III. p. 224. *Wernher*, V. A. 1855. VIII. p. 221. *Beckmann*, V. A. 1856. IX. p. 221. *Meckel*, Illustr. med. Zeit. 1852. *Giraldès* Mém. de la société de chir. 1854. *Heschl*, Prag. Vjschr. 1860. IX. p. 36. *Fox*, Med. chir. transact. 1864. XLVII. p. 227.
Cysten des Eierstockes § 558. Lit.: Nebst den sub Cysten angezogenen Arbeiten von Hodgkin, Frerichs, Mettenheimer, Rokitansky, Virchow, Fox: *Cruveilhier*, Path. Anat. Liv. XXV. B. I. p. 2. *Biermann*, De hydrope ovarii. Inaug. Dissert. Göttingen. *Führer*, Umrisse u. Bemerk. etc. Deutsche Klinik 1852. *Pflüger*, Ueber den Eierstock des Menschen und der Säugethiere. *Spencer Wells*, Krankheiten der Ovarien 1864. Uebers. von Hohenmuth. p. 251 (Ritchie). *Eichwald*, Colloidentartung der Eierstöcke. Würzb. Zeitschrift. B. V. *Mayweg*, Die Entwicklungsgeschichte der Cystengeschwülste des Eierstocks. Inaug. Diss. und gekr. Preisschrift. Bonn 1868.
Cysten der Leber § 501.
Cysten der Nieren § 522 ff. 547. Lit.: Nebst den sub Cysten angezogenen Arbeiten von Meckel, Virchow, Beckmann: *Beckmann*, V. A. XI. p. 121. 1857. *Rayer*, Tr. des mal. des reins. *Abeille*, Traité des Hydrop. et des Kystes p. 562. *Sangalli*, Dei tumori. II p. 107. *Cormak*, The lancet. Vol. II. p. 2. 1845. *O. Heusinger*, Ein Fall von angeborener Blasenniere. Marburg 1862 (enthält eine sorgfältige Casuistik der fötalen Cystennieren). *Klein*, V. A. XXXIV. p. 504.
Cystischer Tuberkel § 434.
Cystische Entartung der Knochen §. 652.
Cystoide Entartung der Schleimhäute §344.
Cystosarcoma fibrosum (Fibroma intracanaliculare papillare mammae) § 587. 1.
Cystosarcoma mammae § 587.
Cystosarcoma mucosum (Myxoma intracanaliculare arborescens) § 587. 2.
Cystosarcoma testiculi § 75 b.

D.

Delle § 284.
Dendritische Vegetation § 65. B. 9.
Dermoid § 172. — des Ovariums § 567 c. Lit.: S. Eierstockscysten.
Desmoid § 153.
Desquamatio § 65. B. 4.
Desquamativer Katarrh der Harnkanälchen § 517.
Destructivität § 108.
Differenzirung, embryonale § 67.
Diffuser Knochenkrebs § 662.
Diphtheritis der Haut § 286. — der Schleimhäute § 359. — der Harnwege § 538, 539. Lit.: *Virchow*, Handbuch der spec. Path. und Ther. I. p. 292. Deutsche Klin. 1869. Nr. 4. *Buhl*, Ztschrift f. Biol. 1868. III. p. 341. *E. Wagner*, Archiv d. Heilk. 1866. VII. p. 481.
Doppelte Aorta § 249.

E.

Ecchondrosis § 70.
Ectasie der kleinern Bronchien § 404.
Eiter § 90 ff.
Elephanthiasis § 307. Lit.: *Hecker*, Die Elephanthiasis oder Lepra arabica. Lahr 1858. *Fuchs*, Die krankhaften Veränderungen der Haut. 1840. p. 656. 702. *Virchow*, Handb. der spec. Pathologie. Bd. I. p. 218. *Teichmann*, Das Saugadersystem. Leipzig 1861. p. 62. Taf. 6. Fig. 4. *Rob. Fränkel*, De Arabum elephantiasi. Diss. inaug. Breslau 1857. *Rasmussen*, Sclerodermia, Hospital-Tidende 1867. May and June. Translateted by Daniel Moore. Edinburgh 1867.

Embolie § 196.
Embolische Processe im Allgemeinen § 197. — der Lunge § 455 ff. — der Leber § 488. — der Nieren § 540. — d. Nervensystems § 681. § 697 Die Literatur s. unter Thrombose etc.
Emphysem der Lunge § 389 ff.
Encephalitis § 686.
Enchondrom im Allgemeinen § 160 ff. — des Hodens § 575 c. — der Speicheldrüsen § 600. — der Knochen § 659. Lit.: *J. Müller*, theils in seinem sub Neubildung citirten Werke. theils Müller's Archiv. 1843. *C. O. Weber*, Die Exostosen und Enchondrome. Bonn 1856.— V. A. XXXV. p. 501. *Volkmann* in Billroth und Pithas Handbuch. Bd. II. Abth. 2. Lief. 1.
Enchondroma haematodes § 659.
Enchondrom der Speicheldrüse § 600.
Enchondroma papillosum § 659.
Endarteritis chronica deformans §. 202. s. Entzündung.
Endogene Zellenbildung § 64
Entzündung im Allgemeinen § 89 ff. Lit. über die Histologie der Entzündung; abgesehen von den sub Neubildung angezogenen Schriften von J. Hunter, Virchow, Remak, Billroth, C. O. Weber, v. Recklinghausen, Cohnheim u. a. m. *Wharton Jones*, On the state of the blood and the bloodvessels in inflammation. Guys hosp. reports vol. VII. 1850. Canst. Jahresb. 1850. I. p. 21. *Virchow*, Ueber parenchymatöse Entzündung. V. A. IV. p. 261. *Lister*, On the early stages of inflammation. Edinb. med. Journal 1858. Jan. *John Simon*, On inflammation, Holmes system of surgery. Vol. I. 1860. *Redfern*, anomal nutrition in cartilages. Edinb. Monthly Journ. 1849. p. 50. *O. Weber*, Ueber den Bau des Glaskörpers und die entzündl. Veränderungen desselben. V. A. XIX. *Mörs*, De lentis inflammatione purul. Diss. Bonn 1864. *C. O. Weber* in Billroth und Pithas Handbuch der Chirurgie I. 1. p. 362. *Buhl*, Sitzungsber. der Bayer. Acad. 1863. p. 59. *E. Wagner*, Archiv der Heilk. 1866. VII. p. 481. *Billroth*, Archiv der Chirurg. 1866. VI. p. 373. *Leidesdorf* und *Stricker*, Sitzungsb. d. Wien. Academie 1866 (17. Nov. 65.) *Kremiansky*, Wien. med. Wochenschr. 1868. 1—6.
Entzündung, acute der Arterien und Venen § 200. Lit.: *Virchow*, Ges. Abh. p. 458.
Entzündung, chronische der Arterien § 202. (Endarteritis deformans, Atheromatöser Prozess. Lit.: *Lobstein*, Anat. path. II. p. 550. *Andral*, Anat path. Brux. 1837. II. p. 63. *Gulliver*, Med. chir. Transact. V. 26. p. 86. *Donders* u. *Jansen*, Arch. f. phys. Heilk. VII *Führer*, Deutsche Klinik 1854. *Deschamps*, Gaz. méd. de Paris. 1853. *Virchow*, Ges. Abhandl. p. 496. Wien. Wochenschr. 51. 1856. *Lebert*, Tr. d'Anat. path. I. Pl. 70—74. *Buhl*, Ztschr. f. rat. Med. VIII. 1. 1857. *Borel*, De l'atherom. arteriel. These Strasbourg 1859. *Baudon*, De l'ath. art. Ibid. *Rokitansky*, Denkschr. d. Wien. Acad. Sitzungsber. 1854. Juli.
Entzündung der Lederhaut und des Unterhautzellgewebes § 306.
Entzündung der serösen Häute § 256. Lit.: *Hodgkin*, Lectures on the morbid anatomy of serous and mucous membranes. Vol. II. London 1836—40. Von den übrigen sub »Entzündung« citirten hierher gehörigen Arbeiten sind namentlich *Buhl* und *Cohnheim* zu citiren. Ueber die Gefässbildung in Adhaesionen hat *J. Meyer* gehandelt. S. b. Gefässbildung.
Entzündung der Prostata § 592.
Entzündung des Endocardii, acute § 237 ff. (Endocarditis) chronische § 241. (Klappenfehler, Herzschwiele). Lit.: Nächst den Monographieen über Herzkrankheiten von Bamberger, Friedreich, Ducheck etc.: *Virchow*, Ges. Abhandl. p. 508. *Luschka*, V. A. IV. p. 183. *Westphahl*, V. A. XX. p. 542. *Reyher*, V. A. XXI. p. 85. *Heschl*, Oestr. Ztschr. f. pract. Heilk. VIII. p. 12, 13. 1862. Für die chronische Endocarditis und die Klappenfehler ist übrigens die Literatur sub Entzündung, chronische der Arterien, nachzusehen.
Entzündung des Herzfleisches § 228. (Myocarditis, Herzabscess, Herzschwiele). Lit.: Die Werke über Herzkrankheiten von Laennec, Bamberger, Ducheck etc. *Carswell*, Illustrations. Fasc. 8. pl. 1. *Craigie*, Edinb. med. and surg. journ. Jan. 1848. *Virchow*, Archiv IV. p. 266. *Dittrich*, Prager Vierteljahrsschrift. 9. Jahrgang. I. Bd. p. 58. *Scoda*, Wien. Wochenblatt 9. 10. 1856. *Burrows* and *Kirks*, Med. Times. Dec. 1853. *E. Wagner*, Arch. d. Heilk. II. I. p. 92. *Herzfelder*, Wien. Ztschr. 1860. *Mercier*, Gaz. méd. de Paris Nr. 32—40. 1857. *Stein*, Untersuchungen über die Myocarditis. München 1861. *Demme*, Schweiz. Zeitschr. 1862.
Entzündung des Hodens § 569. Lit.: *A. Cooper*, Die Bildung und Krankheiten d. Hodens. Weimar 1832. *Virchow*, V. A. XV. p 263. *Curling*, A. pract. treat. on the diseases of the testis. 2. ed. 1856.
Epithelbildung im Allgemeinen § 76 ff. bei epithelialen Katarrhen § 77. — bei Hauthypertrophieen § 78 ff. — bei Wundheilung § 103. — bei Carcinomen im Allgemeinen § 108. — bei Cancroiden § 132 ff. Hierzu hauptsächlich nur die neueste Literatur: *Burkhard*, V. A. XVII. p. 94. *Rindfleisch*, V. A. XXI. p. 486. *Thiersch*,

Der Epithelialkrebs, namentlich der Haut. Leipzig 1865 u. Pitha-Billroth I. 2. Abth. p. 532. *Schrön*, Contribuzione alla anat. fisiol. e patholog. della cute humana. 1865. *J. Arnold*, V. A. XLVI. p. 168.
Epithelzapfen § 135.
Erweichungscysten §. 66. d.
Erweichung der Thromben § 199.
Erythema § 276.
Etat mamellonné § 344.
Exantheme § 275 ff. Lit.: Die grossen Monographieen über die Hautkrankheiten von Willan, Alibert, Batemann, Baumès, Fuchs, Green, Plumbl, Cazenave und Schedel, Rayer berücksichtigen im Allgemeinen den histologischen Standpunkt wenig oder gar nicht. Der Vater der pathologischen Histologie ist für Deutschland *Gustav Simon*, Die Hautkrankheiten. 1848. Dann folgen *Hebra* in Virchow's Spec. Pathol. und Therapie. III. Bd. *v. Bärensprung*, Die Hautkrankh. Erlangen 1859. 1. Lief. *Auspitz* u. *Basch*, V. A. XXVIII. p. 307. Enthält unter anderem eine eigenthümliche, von der meinigen ganz abweichende Ansicht über die Bildung der Pockendelle. *Ebstein*, V. A. XXXIV. p 598. *Köbner*, V. A. XXII. p. 372.
Excoriation § 341.
Exercierknochen § 732.
Exostosis § 70 ff. Lit.: *C. O. Weber*, Die Exostosen und Enchondrome. Bonn 1856. *Rindfleisch*, Schweiz. Zeitschrift für Heilk. III. p. 310. *Genczik*, Ueber Exostosen und Osteophyten. Erlangen 1846.
Exostosis eburnea §. 72. Lit.: *Volkmann*, Die Krankheiten der Bewegungsorgane in Billroth u. Pithas Handbuch der Chirurgie.
Exostosis clavata § 72.
Exostosis multiplex § 73.
Extravasationscysten § 66. C.
Exsudatfaserstoff § 257.
Exsudationscysten p. 66. b.

F.

Falsche Bänder § 263.
Falsche Hypertrophie der Muskeln § 727.
Fasersarcom § 153.
Fettdyscrasie § 59.
Fettgewächse § 158.
Fettherz § 227.
Fettige Entartung § 25 ff. Vorkommen und Ursachen der — § 35. — der Kernzellen § 26 ff. — der Bindegewebskörperchen § 30. — der quergestreiften Muskelfasern § 30, § 226, 726. Chemisch-Physikalisches der — § 31. — der Nervenfasern nach der Durchschneidung § 32. Lit.: *Reinhardt*, V. A. I. p. 20. *Virchow*, Archiv 1847. I. p. 94. VIII. p. 537. X. p. 407. XIII. p. 266 u. 288. Würzb. Verh. III. p. 349. *Barlow*, On fatty degeneration. 1853. *Buhl*, Ztschr. f. rat. Med. 1856. VIII. p. 1. *Hoppe*, V. A. 1855. VIII. p. 127. XVII. p. 417. *Oppenheimer*, Ueb. progr. fettige Muskelentartung. 1855. *Wundt*, V. A. 1856. X. p. 404. *O. Weber*, V. A. 1858. XIII. p. 74. XV. p. 480. *Böttcher*, V. A. 1858. XIII. p. 227 u. 392. *Rokitansky*, Ztschr. der Ges. der Wien. Aerzte 1859. *Walter*, V. A. 1861. XX. p. 426. *Mettenheimer*, Archiv f. wiss. Heilk. I.
Fettige Entartung des Herzfleisches § 276. Lit.: *Bizot*, Mem. de la soc. de l'obs. *Paget*, Lond. med. Gaz. II. 1847. *E. L. Ormerod*, Lond. Gaz. Nov. 1849. *R. Quain*, Med. chir. Trans. XXIII. *Rokitansky*, Oest. Jahrb. XXIV. 1. St. 1840. *Weber*, V. A. XII. p. 326. *Virchow*, V. A. XIII. p. 266. *Gerhardt*, Würzb. Verh. 9. Bd. *Aran*, Rev. med. chir. Août 1855. *Kennedy*, Edinb. med. Journ. in Canst. Jahresbericht III. p. 233. *Senftleben*, Ctrlblatt 1865. Nr. 58.
Fettige Entartung der Leber § 480. und der Niere § 19, § 519, § 536. Lit.: Abgesehen von der Literatur über acute gelbe Leberatrophie (s. daselbst): *G. Lewin*, Studien üb. Phosphorvergiftung. V. A. 21. p. 506. *Wunderlich*, Arch. d. Heilk. IV. 145—160. *Leyden* u. *Munk*, Ueber die Wirkungen der Phosphorsäure. Centralblatt 1864. p. 659. Ueber Albuminurie und fettige Deg. etc. Berliner Klin. Wochenschrift 1864. Nr. 49, 50. *Leisering*, V. A. XXX, p. 478. *Saikowsky*, Centralblatt 1865. Nr. 23. *Senftleben*, Centralblatt 1865. Nr. 58. *Saikowsky*, V. A. XXXIV. p. 73 - 80. *Grohe* u. *Mosler*, V. A. XXXIV. p. 208—225. *Nothnagel*, Berliner klin. Wochenschrift 1866. 4. *Sick*, Würtemb. med. Corr. Bl. 1865. (Centralblatt 1866. 26.)
Fettige Entartung der Intima vasorum. § 30, § 205, § 208. (S. Endarteritis chronica.)
Fettiger Detritus § 28.
Fettige Usur § 207.
Fettinfiltration § 57 ff. — des Herzmuskels § 227. — der quergestreiften Muskeln § 726 ff. Lit. siehe bei der fettigen Entartung, da beide Metamorphosen von den meisten Autoren nebeneinander betrachtet wurden.
Fettinfiltration der Leber, Fettleber § 469.
Fettmetastasen § 59.
Fibrincylinder § 520.
Fibrinöse Degeneration der Epithelien § 345.
Fibröses Lipom § 159.
Fibroid, Fibrom § 153.
Fibroma molluscum § 304.
Fibrom der Nieren § 549.
Fibroplastische Geschwulst § 145.
Flache Anschwellung § 65. B. 5.

Folliculäre Vereiterung der Magen- und Darmschleimhaut § 337.
Fracturen § 629.
Freie Gelenkkörper § 70.
Fischmilch-Geschwulst § 144.
Fungöse Ostitis §. 624.
Fungus § 65. B. 7.
Fungus durae matris § 714.
Fungus haematodes § 122.
Furunkel § 324.

G.

Gefässbildung § 99, § 191, § 198, § 220, § 259.
Geflekte Niere § 544.
Gelbe Atrophie der Leber § 479.
Gelbe Atrophie des Herzens § 226.
Gelbe Hepatisation § 448.
Geschichtete Thromben § 189.
Gleichmässige Vergrösserung § 65. A. 1.
Gliom § 720.
Gliom der Nebenniere § 608.
Granulationen § 98.
Graue Degeneration § 701 ff.
Grosszelliges Sarcom § 151.
Grutium § 317.

H.

Haematoma durae matris § 669.
Haemorrhagische Cyste des Gehirns § 685.
Haematoidin § 50.
Haemorrhagische Erosion § 361.
Haemorrhagische Narbe des Gehirns § 685.
Haemorrhagischer Infarkt § 463.
Haemorrhoidalzustand § 218.
Harte Warzen § 295.
Hauthorn § 293.
Hernia cerebri § 678.
Herzaneurysma, partielles § 244.
Herzabscess, 231 ff. s. Entz. d. Herzfl.
Herzpolypen § 246.
Herzschwiele § 244.
Hirnabscess § 688.
Höcker § 65. B. 6.
Howships Lacunen § 625.
Hühnerauge (Clavus) § 290.
Hydrocephalus acutus § 677.
Hydrocephalus internus § 677.
Hydrocephalus externus § 676.
Hydrocephalus ex vacuo § 676.
Hydrorhachis § 678.
Hyperplasie und Heteroplasie § 67.
Hyperplasie der glatten Muskelfasern § 75. Lit.: *Kölliker*, Z. f. wiss. Zool. I. p. 72. *Moleschott*, u. *Piso-Borme*, (Unters. z. Naturl. VI, 1—6.)
Hyperplasie der Haare § 326.
Hyperplasie der quergestreiften Muskeln des Herzens § 74, § 222, 728. Lit.: *Hepp*, die path. Veränderungen d. Muskels. Diss. Zürich 1853. *Wedl*, l. c. p. 227. *Lebert*, Tr. d'Anat. path. I. p. 448. *Förster*, l. c. p. 659.
Hyperplasie der Talgdrüsen § 327.
Hypertrophie der Epidermis und des Papillarkörpers der äusseren Haut § 288 ff. Lit.: Siehe theils die Monographieen über Hautkrankheiten sub Exantheme, theils Papillom, theils Keratosen.
Hypertrophie der offenmündenden Drüsen § 343 c.
Hypertrophie der Tonsillen § 347.

I.

Ichthyosis § 292.
Indurirende Leberentzündung § 492 ff.
Infiltration § 65. A. 3.
Interstitielle Nephritis § 538.
Intima vasorum § 199.
Inveterirtes Oedem § 409.
Irritable Granulationen § 105.

K.

Käsige Knochenentzündung § 642.
Käsige Pneumonie § 412.
Kalkkrümel § 49.
Katarrhalische Hyperämie § 335.
Katarrhalische Pneumonie § 397.
Katarrh im Allgem. § 77. — der äussern Haut § 280 ff. — der Schleimhäute § 335 ff. — der Bronchien § 389. — des Lungenparenchyms § 397 ff. — der Harnkanälchen § 517. — der Graafschen Follikel § 555. — des Speicheldrüsenparenchyms § 596. Lit.: *Güterbock*, De pure et granulatione. Berolini 1837. *J. Vogel*, Ueber Eiterung und Eiter. Erlangen 1838. *Förster*, Würzburger Medicinische Zeitschr. I. Bd. 2. Hft. *Buhl*, V. A. XVI. p. 168. *Remak*, V. A. XX. p. 198. *Eberth*, V. A. p. 106. *Rindfleisch*, V. A. XXI, 406. Vergl. ausserdem die Citate sub Epithelbildung.
Keimzellen § 83.
Keloid § 303.
Keratosen § 291. Lit.: *Lebert*, Uebe Keratosen. 1864. Breslau. *Harpeck*, Reichert u. Dubois Archiv. 1852. III. p. 393.
Kernführendes Protoplasma § 64.
Kerntheilung § 62.
Klappenaneurysmen § 239.
Klappenfehler § 243. s. Endocarditis.
Klappenfensterung § 240.
Knochenkrankheiten § 609. Lit.: *Maisonneuve*, Le periosle et ses maladies. Paris 1839. Musée Dupuytren. Paris 1842. Pl. 16. *Stanley*, On diseases of the bones. London 1849. *Stromeyer*, Handbuch der Chirurgie. Freiburg im Br. 1851. *Gerdy*, De la periostite et de la medullite. Archiv génér. 1854. *Billroth*, Langenbecks Archiv. Bd. VI. p. 712. *Roser*, Archiv f. Heilk. VI.

p. 136. *Howship*, Med. chir. Transact. X. p. 190. Beobachtungen über den gesunden u. krankhaften Bau der Knochen. Leipzig 1822. *Scarpa*, Ueber die Expansion der Knochen. Weimar 1828. *Miescher*, De inflammatione ossium. 1836. *Nélaton*, Elemens de pathologie chirurgicale. Paris 1844. *Virchow*, Archiv IV. p. 301. *Billroth*, Beiträge zur patholog. Histologie. Berlin 1858. Langenbecks Archiv. Bd. II. *R. Volkmann*, Zur Histologie der Caries u. Ostitis, Langenbecks Archiv. Bd. IV. Handbuch der Chirurgie von Pitha und Billroth. Bd. II. 1. Abth. 1. Lief. Siehe ausserdem: Neubildungen, Sarcom, Krebs etc. Rachitis, Osteomalacia etc.

Knoten § 65. A. 2.

Körnchenkugeln syn. Entzündungskugeln, Fettkörnchenkugeln § 27.

Krankheiten der Gl. thyreoidea §. 601.

Krankheiten der Mammae § 577 ff. Lit.: *Langer*, Ueber den Bau und die Entw. der Milchdrüsen. Denkschr. der Wiener Acad. Bd. III. 1851. *Velpeau*, Tr. des maladies du sein, Paris 1858. II. edition. *J. Birkett*, On the diseases of the breast and their treatment. London 1850. *Reinhardt*, Pathologisch-anatomische Untersuchungen. Berlin 1852. p. 125. *H. Meckel*, Illustr. med. Zeit. München 1852. Hft. 3. p. 141. *Busch*, Chirurg. Beobachtungen. Berlin 1854. *Th. Billroth*, Untersuchungen über den feineren Bau und die Entwickelung der Brustdrüsengeschwülste. V. A. XVIII. Krankheiten der Brust, in Pitha und Billroth, Handbuch der Chirurgie. III. Bd. 2. Abth. Erste Lieferung.

Krankheiten der Ovarien § 554. Lit.: *Steinlin*, Ueber die Entwickelung der Graaf'schen Follikel, Mittheilungen der Züricher naturf. Gesellschaft 1847. Bd. I. p. 156. *Pflüger*, Allg. med. Centralz. 1861. Die Eierstöcke der Säugethiere und des Menschen. Leipzig 1863. *Grohe*, V. A. XXVI. p. 271. 1863. *Chereau*, Maladies de l'ovaires. Paris 1844. *Kiwisch*, Klin. Vorträge. Prag 1849. II. *Henkel*, Wiener med. Wochenschr. 1856. Nr. 12. *Raciborski*, Gaz. des Hôp. 1856. Novbr. *Scanzoni*, Gynäcologie. Wien 1857. *Mosler*, Monatschrift f. Geburtskunde 1860. XVI. 2. *Klob*, Path. Anat. der weibl. Sexualorgane. 1864. 309. S. ausserdem Cysten, Carcinom etc.

Krankheiten des Nervensystems § 622. Lit.: *a*) Entzündung, Blutung, Erweichung: *Abercrombie*, Path. and pract. researches on the diseases of the brain. 1827. *Carswell*, Cyclop. of pract. med. IV. Art. Softening, un Illustr. Fasc. V. Pl. 3. 4. VIII. 1. XII. 4. *Durard-Fardel*, Handbuch der Krankheiten des Greisenalters, a. d. F. Würzburg 1856. *Gluge*, Atlas d. path. Anat. 7. Lief. T. 1. 2. *Ecker*, Deutsche Klinik 26. 1863. *Leubuscher*, ibid. 10. 1855. *Traube*, Med. Centralz. 91. 1854. *Calmeil*, Tr. des mal. inflammatoires du cerveau. Paris 1859. *Bamberger*, Würzburger Verhandl. VI. p. 306. *Ducheck*, Prag. Vierteljahrsschrift. Bd. 37. 1853. *b*) graue Degen.: *Frerichs*, Haesers Archiv. Bd. X. H. 3. *Valentiner*, Deutsche Klin. 14—16. 1856. *Schnepf*, Gaz. méd. 30. 1854. *Robin*, Gaz. méd. de Paris. 5. 1856. *Lebert*, V. A. X. p. 78. Tr. d'Anat. path. II. p. 43, 45, 51. Pl. 97, 98. *Rindfleisch*, V. A. XXVI. *Leyden*, Deutsche Klinik 1863. Nr. 13. *Zenker*, Zeitschr. f. rat. Med. XXIV. 2. u. 3. Hft. *Leyden*, Die graue Degen. der hinteren Rückenmarksstränge. Berlin 1863. *Feltz*, Gaz. méd. de Strasb. 1869. *Friedreich*, V. A. XXVI, XXVII. *Westphal*, Tabes dorsualis. Allgem. Zeitschr. f. Psych. Bd. XX, XXI. *Charcot* und *Vulpian*, Gaz. hebd. 1862. *Virchow*, V. A. 1855. Bd. VIII. *Rokitansky*, Sitzungsber. der Acad. der Wiss. zu Wien. 1856, 1857. Bd. XXIV. *Bourdon*, Archives génér. Novmbr. 1861. *Frommann*, Unters. über die normale und patholog. Anat. des Rückenmarkes 1867. Jena. *Henle* und *Merkel*, in Henle u. Pfeufen Zeitschr. f. rat. Med. 1869. *c*) Geschwülste. Ausser den sub Neubildung, Sarcom, Krebs etc. citirten Arbeiten vorzüglich Virchows Onkologie, Cap. Psammom, Gliom.

Krebshafte Neubildungen § 117 ff. Nomenclatur § 117. Weiches Carcinom, Encephaloid, Medullarkrebs im Allgemeinen § 118 ff. Carcinoma simplex § 124 ff. Pigmentkrebs im Allgem. § 130. Colloidkrebs im Allgem. § 131. Epithelialkrebs im Allgem. § 133. Warziges Epitheliom § 138 *α*. Vernarbendes Epitheliom § 138 *β*. Perlkrebs, Cholesteatom § 138 *γ*. Cystenepitheliom § 138 *δ*. Adenom im Allgemeinen § 139. Krebs mit histioider Neubildung combinirt § 171. Krebs des Herzens § 236. Epithelialcarcinom der Haut § 300. — der Lymphdrüsen § 301 ff. Carcinom der Haut § 309. Adenom der Talgdrüsen § 329 ff. Carcinom des Digestionstractus und anderer Schleimhäute § 383 ff. Cancroide der Schleimhäute § 385 ff. Carcinom der Lunge § 466 ff. Adenom der Leber § 508 ff. Carcinome der Leber § 510 ff. Carcinom der Nieren § 552 ff. Carcinom der Ovarien § 568 ff. — des Hodens § 573 ff. Adenom der Mamma § 581. Weiches Carcinom der Mamma § 582. Tubulärer Krebs der Mamma § 583. Scirrhus Mammae § 586. Harte Krebse der Mamma § 584. Krebs der Prostata § 594. Carcinome der Speicheldrüsen § 597. — der Thyreoidea § 605. — der Nebennieren § 608. — des Kno-

chensystems § 622. — des Nervensystems § 713. — der Muskeln § 714. Lit. Abgesehen von der älteren Literatur, welche für die brennenden Fragen der pathologischen Histologie weniger wichtig, dabei aber sehr umfangreich ist (s. dieselbe in den Handbüchern der path. Anatomie, namentlich Förster) folgende neuere Arbeiten: *Benett*, On cancerous and cancroid growhts. Edinb. 1849. *Lebert* u. *Rouget*, Gaz. med. Sept. 1850. *v. Bärensprung*, Beiträge zur Anatomie und Pathologie der Haut. 1848. *Frerichs*, Ueber die destruirenden Epithelialgeschwülste. Jen. Annal. 1849. *Virchow*, Ueber Cancroide und Papillargeschwülste. Sitzung der phys. med. Ges. zu Würzburg. 4. Mai 1850. Verh. I. 106. *Lebert*, Traité pratique des maladies cancereuses. 1851. 218. *Führer*, Deutsche Klinik. 1851. p. 365—67. *Robin*, Gaz. des Hôp. 1852. p. 41. *Rokitansky*, Sitzungsber. der Wien. Acad. 1852. *Bidder*, Müller's Archiv. 1852. *Gerlach*, Zottenkrebs. 1852. *Hannover*, Das Epithelioma. 1852. *Verneuil*, Arch. génér. 1854. I. p. 555. *Remak*, Deutsche Klinik. 1854. p. 170. Nach einem Vortrage vom 27. März. *Porta*, Dei tumori sebacei Mil. 1856. *Schmidt*, Jahrbücher. XCVI. 127. *Lotzbeck*, V. A. XVI. p. 160 ff. *Förster*, V. A. 1858. XIV. p. 108. *Virchow*, Ueber Perlgeschwülste. V. A. 1855. Gaz. hebdom. 1855. *Pohl*, V. A. 1855. p. 348. *Förster*, Canstatt's Jahresberichte. 1855. II. p. 29. V. A. XIV. 1858. p. 120. *C. O. Weber*, Chirurg. Erfahrungen. 1859. p. 269. *Lortet*, Essai monographique sur le pretendu Cancroide labial. Thèse 1861. *v. Bruns*, Hdbuch. II. Abth. *Broca*, Bulletin de l'Academie des Méd. Nov. 1855. *Pohl*, Canstatt's Jahresb. 1856. IV. 389. *Verneuil*, Bulletin de la société anatomique. Février 1857. *Kirsch*, Prager Vierteljahrsschrift. *Billroth*, Ueber Cancroide und Schleimcysten. V. A. 1860. XVIII. p. 99. *Förster*, Canstatt's Jahresb. 1856. *Volkmann*, V. A. 1857. XVI. 293. *E. Wagner*, Archiv f physiolog. Heilkunde. H. 2. 1860. Ibid. 1858. p. 153. Ibid. 1859. p. 306. Archiv d. Heilk. I. p. 157. III. p. 143. Der Gebärmutterkrebs. 1858. *Demme*, Schweiz. Monatsschrift. 1858. III. *Förster*, V. A. 1858. XIV. p. 91. Würzb. Zeitschrift. IV. p. 317. *Billroth*, Archiv f. klin. Chirurg. VII. p. 860. *Eiselt*, Prag. Vierteljahrsschr. 1862. LXX. u. LXXVI. *Thiersch*, Der Epithelialkrebs, namentlich der Haut. 1865. *Waldeyer*, V. A. 1867. XLI. p. 470. *Klebs*, V. A. XXXVIII. p. 212. *Cornil*, Journ. de l'anat. et de la Phys. 1864, 1865. *Cornil* et *Ranvier*, même journal. 1866. 3. *Demonchy*, l'epitheliôme pavimenteux. Paris 1867. *v. Recklinghausen*, Gräfe's Archiv f. Ophthalmologie. 1864. Bd. XII. p. 70. *Köster*. Entwickelung der Carcinome. 1869. *Langhans*, V. A. XXXVIII. *Cohnheim*, V. A. XXXVIII. 1. *Birch-Hirschfeld*, Archiv d. Heilk. IX. Jahrg. p. 537.

Krebsmilch § 119.

Krebsnarbe § 128.

L.

Lagerveränderung der vergrösserten Haarbalge § 321. Lit.: *Wertheim*, Sitzungsberichte d. Kais. Acad. Bd. L. April.

Leberkrankheiten § 468. Lit.: *Budd*, On diseases of the liver. London 1845 und 1851. Deutsch von Henoch. *Frerichs'* Klinik d. Leberkrankheiten. Braunschweig 1861. Die Einzelstörungen s. unter Fettinfiltration, Amyloidinfiltration, Krebs, Tuberkel, Leukämie etc. etc.

Lepra der Haut § 312. Unsere Kenntnisse der histologischen Verhältnisse beruhen wesentlich auf R. Virchows Untersuchungen und sind in dessen Onkologie nebst einer erschöpfenden Darstellung der gesammten Lehre zu finden.

Leucin § 23. Lit.: *Virchow*, Archiv VIII. 337.

Leukämie § 177 ff. Lit.: *Virchow*, Froriep's neue Notizen. 1845. Nov. No. 780. Gesammelte Abhandl. p. 149. *Bennett*, Edinb. med. and surg. Journ. 1845. Vol. LXV. p. 413. *Jul. Vogel*, V. A. p. 570. Virchow's Handbuch d. spec. Path. u. Ther. Bd. 1854. Die Casuistik s. in Virchow's Onkologie II. p. 565 ff. Ebendaselbst die vollkommenste Darstellung des ganzen Gegenstandes.

Leukämische Milz § 178 ff. — Lymphdrüsen § 181 ff. — Leber § 506. — Nieren § 550. Lit. s. unter Leukämie.

Linker Truncus anonymus § 249.

Lipom § 158.

Lipoma arborescens § 270.

Lipomatöses Sarcom § 147.

Lipom der Dura mater § 211.

Lungenepithel § 387.

Lungenkrankheiten § 386 ff. Lit., hauptsächlich die Histologie berücksichtigend: *Gairdner*, On the pathol. States of the Lung connected with Bronchitis and Bronchial obstruction. Edinb. Monthly journ. Vol. XII. u. XIII. 1850—1851. *Block*, On the pathology of the bronchiopulmonary Mucous membrane. Edinb. Monthly journ. Jan.—Juni 1853. *Copland*, The forms etc. of Consumption and Bronchitis. London 1861. *Barthels*, V. A. XXI. Hft. 1, 2. Beobachtungen über die häutige Bräune. Deutsches Archiv II. 367. *Colberg*, Deutsches Archiv II. 453. *Zenker*, Deutsches Archiv II. 116. *Biermer*, Die Lehre vom Auswurf. Würzburg 1855. *Mendelssohn*, Der Mechanismus der Resp. und Circ. Berlin 1845. *Rossignol*, Recherch.

anat. sur l'emphysème. Brux. 1849. *Donders*, Zeitschr. f. rat. Med. Bd. III. 1, 3. 1853. *Ziemssen*, Deutsche Klinik. Nr. 16. 1858. *Traube*, Beiträge I. Hft. p. 189 ff. Berl. 1846. *Biermer*, Virchow's Handbuch d. spec. Path. u. Therapie. V. Bd. I. Abth. Die Krankheiten der Bronchien und des Lungenparenchyms; enthält unter anderem eine vollkommen erschöpfende Literaturangabe für die einzelnen Kapitel der Lungenkrankheiten. Für die Lehre von der käsigen Pneumonie *Carswell*, Path. Anatomy Art. Tubercle. Pl. I. Fig. 1—3. *Virchow*, Wiener med. Wochenschrift 1856. Nr. 25.

Lungensteine § 426.

Lupus § 329. — der Schleimhäute § 382. Lit.: *Berger*, Diss. de lupo. Greifswald 1849. *Martin*, Illustr. med. Zeit. 1852. *Pohl*, Virch. A. 1854. VI. p. 174. *Mohs*, De lupi forma et structura nonnulla Lips. 1855. *Auspitz*, Oestr. med. Jahrb. 1864.

Lymphangitis tuberculosa § 434 ff.

Lymphdrüsen, katarrhalische Anschwellung ders. § 339. Scrophulöse Anschwell. ders. § 347. Typhöse Anschwellung ders. § 372. Melanose ders. § 442. Concroide Entartung ders. § 301.

M.

Macroscopische Formen der path. Neubildung § 65.

Magengeschwür, einfaches § 362.

Malum senile articulorum § 644.

Margarin § 23.

Markpapillen § 616.

Markräume in Knorpel § 616.

Martitis § 577.

Massige Hämorrhagie d. Gehirns § 685.

Medullarsarcom des Hodens § 575.

Melanämie § 183 ff. Milz, Gehirn, Nieren bei Melanämie § 184. — Leber § 494. Lit.: *H. Meckel*, in Damerow. Zeitschrift IV. 2. 1847. Deutsche Klinik 1850, 50. *Virchow*, V. A. Bd. II. *Heschl*, Zeitschrift der Gesellschaft d. Aerzte. Juli 1850. *Planer*, ibid. Febr.—Aprilh. 1854. *Vogel*, in Virchow's Handbuch d. spec. Path. und Therapie. 1854. *Frerichs*, Leberkrankheiten 1, 327. *Grohe*, V. A. XX. 306. XXII. 437. *Eberth*, XL. Bd. von V. A.

Meliceris § 318.

Meningitis suppurativa § 673.

Meningitis tuberculosa basilaris § 674.

Metastasenbildung § 114.

Milchige Trübung der serösen Häute § 268 ff.

Milium § 317.

Molluscum contagiosum § 318.

Morbus maculosus des Gehirns § 681.

Muskelerkrankungen § 725 ff.

Myelitis § 686.

Myeloid § 654.

Myocarditis § 228 s. Entz. d. Herzfl.

Myom des Hodens § 575 d.

Myositis § 729.

Myositis ossificans § 732. Lit.: *Münchmeyer*, Henle u. Pfeuf. 1869.

Myositis typhosa § 733. Lit.: *Zenker*, Ueber die Veränderungen der willkürlichen Muskeln im Typh. abd. Leipzig 1864. *Waldeyer*, V. A. XXXIV. 473. *Hoffmann*, V. A. XL. 505.

Myxom im Allgem. § 167. — der Haut § 309. — des Nervensystems § 721. — der Mamma § 587. 2. — der Speicheldrüse § 600. Lit.: *Joh. Müller*, in seinem Archiv f. Anat. und Physiol. 1836. CCXIX. *Virchow*, V. A. 1857. XI. p. 286. *Billroth*, Archiv d. Heilk. III. p. 47. Alles Uebrige in Virchow's Onkologie.

N.

Naevus spilus §. 326.

Narbenbildung nach Katarrh der Haut § 282.

Natron-albuminat § 37.

Nebennierenerkrankungen § 606 ff.

Neubildung, pathologische, im Allgemeinen § 60 ff. Lit.: *John Hunter*, Versuche über das Blut, die Entzündung und die Schusswunden, übers. v. Hebenstreit. Leipzig 1797. *Prochaska*, Bemerkungen üb. den Organismus des menschlichen Körpers nebst Theorie der Ernährung. Wien 1810. *Treviranus*, G.R., Biologie. Göttingen 1805. Die Erscheinungen und Gesetze des organischen Lebens. Bremen 1831. 1. Bd. *Andral*, Grundriss der pathologischen Anatomie, übers. von Becker. Leipzig 1829. *Lebert*, Physiologie pathologique. Paris 1845. Traité d'anatomie pathologique. Paris 1857. *Virchow*, V. A. Reizung und Reizbarkeit. XIV. p. 1. Handbuch der spec. Patholog. und Therapie. Bd. I. p. 271. *Paget*, Lectures on surgical pathology. London 1853. *J. Müller*, Ueber den feineren Bau und die Formen der krankhaften Geschwülste. Berlin 1838. *John Simon*, general pathology. London 1850. *Remak*, Ueber extracelluläre Entstehung microscop. Zellen. Müller's Arch. 1852. p. 47. *Schulz*, Path. u. Therapie der Pseudoplasmen. 1854. *Billroth*, Ueber den Bau der Schleimpolypen. 1855. Untersuchungen über die Entwickelung der Blutgefässe. Berlin 1856. Beiträge zur pathologischen Histologie. Berlin 1858. *His*, Beiträge zur normalen und pathologischen Histologie der Cornea. Basel 1856. *O. Weber*, Ueber die Veränderungen der Knorpel bei Gelenkkrankheiten. V. A. XIII. Die Entwickelung des Eiters. XV. Ueber die Betheiligung der Gefässe, besonders der Ca-

pillaren an den Neubildungen. XXIX. *Rindfleisch*, V. A. XVII. p. 239. XXI. p. 480. Experimentalstudien über die Histologie des Blutes. 1863. *v. Recklinghausen*, V. A. XXVIII. p. 157. *Thiersch*, Der Epithelkrebs, namentlich der Haut. 1865. *Cohnheim*, Ueber Entzündung und Eiterung. V. A. XL. p. 1. *Klebs*, Beiträge zur Geschichte der Tuberkulose. V. A. XLIV. *Köster*, Die Entwickelung der Carcinome. Würzburg 1869.

Specialliteratur: s. unt. Entzündung, Krebs, Sarcom, Tuberkel etc. etc. Allgemeines über die Geschwülste: bei *Lücke* in Billroths und Pitha's Handbuch der Chirurgie. II. Bd. I. Abth. 1. Heft.

Necrose § 7 ff. Brand, Gangrän. Ursachen der — § 9. macroscopische Erscheinungen der — § 10. — des Blutes § 11. — der Kernzellen § 12, 13. — der glatten Muskelfasern § 14. — der quergestreiften Muskelfasern § 15. — der Nervenzellen und -Fasern § 16. — des Fettgewebes § 17. — d. lockern Bindegewebes § 18. — der elastischen Fasern § 19. — der Sehnen § 19. — der Knorpel § 20. — des Knochengewebes im Allgemeinen § 21. Producte der — § 22 ff. Lebende Organismen bei — § 24. Hierzu die Lit.: *Carswell*, Article Mortification in Hl. of the elem. forms of dis. 1834. *Hecker*, Untersuchungen über die brandige Zerstörung durch Behind. d. Circul. 1841. *Virchow*, Würzb. Verh. I. III. Archiv I. p. 272. V. p. 275. Wiener Wochenschrift 1851. Handbuch d. spec. Pathologie und Therapie. I. p. 278. Verhandl. der Berl. med. Ges. 1865. I. *Hartmann*, V. A. 1855. VIII. p. 114. *Demme, H.*, Ueber die Veränderungen der Gewebe durch Brand. 1857. *Kussmaul*, V. A. XIII. p. 289. *Bryck*, V. A. 1860. XVIII. p. 377. *O. Weber*, Handb. d. Chir. von Pitha und Billroth I. p. 106 u. 548. *Pasteur*, Comptes rendus LVI. 1189—1194. *Hallier*, Jen. Zstchr. 1865. p. 231. Die pflanzlichen Parasiten. 1866. *Lemaire*, Comptes rendus. LVII. 625—628. *Joh. Lüders*, Ueber Abstammung und Entw. des Bacterium termo. Schultze's Archiv III. 318.

Necrose der Knochen § 638 ff. Lit.: *Hunter*, Experiments of the growth of bone and explication Works. Vol. IV. *Gulliver*, Experimental Enquiry on Necrosis. Med. Chir. Transact. Vol. 21. *Miescher*, De inflammatione ossium. Berlin 1836. *B. Heine*, Ueber die Wiedererzeugung neuer Knochenmassen u. d. Bildung neuer Knochen in Graefe's und Walter's Archiv. Bd. 24. *Stanley*, On diseases of the bones. London 1849. *Mayor*, Gaz. méd. 1850. 13. Revue méd. chir. 1855. *Gerdy*, Gaz. hebdom. 1854. I. *Hamilton*, Dublin quart journal. 1854. Aug. *R. Volkmann*, Deutsche Klinik 1857. *O. Heyfelder*, Lehrbuch der Resectionen. 1863. *v. Pitha*, Allgem. Wien. med. Zeitung. 1853. 10. *R. Volkmann*, Langenbeck's Archiv f. Chir. Bd. IV. u. Knochenkrankheiten in Billroth-Pitha's Handbuch. II. 2. 284. *Senftleben*, V. A. Bd. XXI. p. 280.

Necrose der Lunge. Lungengangrän § 452. Vibrionen bei — § 452. Circumscripte — § 465. Lit.: *Cruveilhier*, Anat. path. Livr. 11. Pl. 4 giebt eine gute Abbildung vom diffusen, Livr. 3. Pl. 2 vom circumscripten Lungenbrand. *Schröder van der Kolk*, obs. anat. path. T. I. p. 202. *Laennec*, traité d'auscult. méd. *Andral*, Anat. path. II. 138. *Hasse*, path. Anat. I. p. 300. *Skoda*, Wien. Wochenschrift. 1852. 15. *Traube*, Deutsche Klinik. 37. 1853. *Heuchel*, De la gangrène du poumon. Strasburg 1856. *Weinberger*, Oestr. Ztschr. f. prakt. Heilk. I. 45. 46. 1855. *Lebert*, Traité d'anat. path. I. p. 655. Pl. 88. *Ditlrich*, Ueber Lungenbrand in Folge von Bronchiectasie. Erlangen 1850. *Virchow*, Würzb. Verh. 1851. II. 2. *Wunderlich*, Handbuch III. 2. p. 208. *Leyden* u. *Jaffe*, Deutsches Archiv II. 488.

Neuroglia Virchovi § 664.

Neurom § 721.

Nierenabscesse § 538 ff.

Nierenkrankheiten § 515. Lit.: *Rayer*, Krankheiten der Nieren. Deutsch von Landmann. Erlangen 1844. *Bright*, Reports of medic. cases. London 1827. Vol. I. Taf. 1—4. Guys hosp. rep. 1836. 1840. *Johnson*, Die Krankh. der Nieren. Aus dem Engl. von Schütze 1854. *Frerichs*, Die Bright'sche Nierenkrankheit 1851. *Lebert*, Tr. d'anat. path. II. p. 331. Pl. 139—141. *Graves*, Dubl. Journ. Jan. 1852. *Leudet*, Mém. de la soc. de biol. T. IV. p. 129. 1853. *Bence Jones*, Med. Times. 97. 1852. Novbr. 1853. *Johnson*, ibid. 90, 92, 95, 100. 1852; 392—400. 1857; 2—6. 1858. *Becquerel*, Archiv. gén. Avril 1855. Union méd. 63. 1855. Clin. européenne. 6—27. 1859. *R. B. Todd*, Clin. lect. on cert. diseases of the urin. org. London 1857. *Buhl*, Ztschr. f. rat. Med. N. F. 8. Bd. I. Hft. 1856. *Beckmann*, V. A. XI. 53. *Beer*, Die Bindesubstanz der menschlichen Niere. Berlin 1859. *Axel Key*, Hygiea. XXII. p. 681 1862.

Nierenschrumpfung § 528, § 542.

Normale Structur der Niere § 515.

O.

Obstruirende Thromben § 188.

Onycho-Gryphosis § 294. Lit.: *Virchow*, Würzb. Verh. V. p. 88.

Organisation § 95.

Organisation der Thromben § 190.

Organopoëtische Geschwülste § 172.
Osteoidchondrom § 165.
Osteoidsarcom § 149.
Osteom § 170.
Osteomalacie § 647 ff.

P.

Pacchionische Granulationen § 711. Lit.: *L. Meyer*, V. A. XIX. 288.
Pachymeningitis haemorrhagica § 667.
Pachymeningitis suppurativa § 666.
Papilloma cysticum § 66, 81.
Papilloma destruens Försteri § 138.
Papilloma myxomatodes § 81.
Papillome im Allgemeinen § 79. — der serösen Häute § 269. — der äussern Haut § 295 ff. — der Schleimhäute § 365 ff. — des Nervensystems § 716. Lit.: *Ecker*, Arch. f. physiolog. Heilkunde. 1844. p. 380. *Billroth*, V. A. XVII. p. 357. *Virchow*, Verh. d. Berl. Ges. f. Geburtshülfe. IV. Würzburger Verhandl. I. *Fuchs*, Die Krankh.-Veränderungen der Haut. I. 45.
Papula § 277.
Parenchymatöse (albuminöse) Nephritis § 535.
Parenchymatöse Entzündung der Leber § 483.
Parostitis § 622.
Parotitis § 596.
Peribronchitis chronica § 403.
Periostitis ossificans § 622.
Peripherisches Osteosarcom § 654.
Perlkrebs § 715.
Perlkugeln § 135.
Phlebutasie § 216.
Phlebitis thrombotica § 201.
Phosphorsaure Ammoniak-Magnesia § 23.
Pigmentirte Muscatnussleber § 478.
Pigmentirung § 50 ff. Lit.: *Bruch*, Untersuchungen zur Kenntniss des körnigen Pigmentes der Wirbelthiere. 1844. *H. Meckel*, Ztschrft. f. Psychol. 1847. Deutsche Klinik. 1850. *Virchow*, V. A. I. p. 379. II. p. 587. IV. p. 515. VI. p. 259. *Förster*, V. A. XII. p. 197. *Jaffé*, V. A. XIII. p. 192. *Zenker*, Jahres-Bericht der Ges. f. Nat. u. Heilk. in Dresden. 1858. p. 53. *Valentiner*, Günsburgs Ztschrft. f. Klin. Med. 1859. I. p. 46. *Grohe*, V. A. 1861. XX. p. 306. *Heschl*, Ztschrft. d. Wien. Aerzte. VI. Oestr. Zeitschrift f. pr. Heilkunde. 1862. Nr. 40, 42, 44. *Valentiner*, Reichert's u. Dubois' Archiv. 1862. 773—777. *Kussmaul*, Würzb. med. Zeitschrift. IV. Abschnitt VI. *Hoppe-Seyler*, V. A. XXIX. p. 597.
Pigment der Lunge s. Anthracosis u. Siderosis.
Pigmentirung der Haut § 299.
Pigmentkörper bei Gangrän § 23.
Pigmentsarcom § 146.
Pneumonia dissecans § 436.
Pneumonokoniosis § 438.
Pocke § 283.
Pockenhaube § 285.
Portalkanäle p. 378.
Polyp § 65, 38.
Progressive Muskelatrophie § 726. Lit.: *L. Meyer*, V. A. XXVII. 414.
Prostatakrankheiten § 472. Lit.: *Thompson*, Erkennung und Behandlung der Prostata-Krankheiten. Erlangen 1867. *O. Wyss*, V. A. XXXV. p. 378. *Pauli*, V. A. XXVII. p. 27.
Prima intentio § 96.
Psammom § 711.
Pseudotuberkulöse Bronchopneumonie § 414.
Psoriasis § 287.
Psychosen § 689 ff. Lit., betreffend die histologische Veränderung des Gehirns: *L. Meyer*, V. A. XVII. p. 206. *Besser*, Ueber die Verwachsung der Gefässhaut etc. Allg. Zeitschr. f. Psychiatr. XXIII. 331. *Clarke*, Lancet. 1. Sept. 1866. *Meynert*, Wien. med. Zeitung. 1866. 22, 28. Vierteljahrsschrift f. Psychiatrie. 1867. I. p. 77. II. 198. II. Jahrgang. I. 88—113. *Löwenhart*, Allg. Zeitschr. f. Psychiatrie. 24. p. 798. *Ekker*, De cerebro et med. spin. system. vas. Traject. 1853. *Voppel*, Günsburger Zeitschr. 1856. VII. p. 161. Zeitschr. f. Psych. XIV. 1857. p. 175. Archiv der ger. Psychiatrie. I. a. 1858. p. 49. Wiener Bericht. 1858. *Calmeil*, Des maladies inflamm. du cerveau. 1859. *Baillarger*, Recherches sur la couche corticule etc. Mém. de l'académie de Médécins. VIII. 1849. p. 172. *Pinel*, Path. cerebr. *Parchappe*, Recherches sur l'encéphale 2ème Mém. 1838. *Westphal*, V. A. XXXIX. 90.
Punctirte Hämorrhagie des Gehirns § 682.
Pustel § 280.
Pylephlebitis § 487.

Q.

Quaddel § 278.

R.

Rhachitis § 612. *G. Glissonius*, Tract. de Rhachitide etc. London 1650. *Kölliker*, Microscop. Anat. II. p. 360, 385. *H. Meyer*, Henle's u. Pfeufer's Zeitschr. N. F. Bd. III. VI. *R. Virchow*, V. A. Bd. V. *H. Müller*, Ueber die Entw. der Knochensubstanz. 1858.
Rareficirende Ostitis § 624.
Recidivfähigkeit § 112.
Reitknochen § 732.
Retentionscysten § 66. a.
Riesenzellen § 63.
Riesenzellensarcom § 152.
Riffzellen § 283.
Rothe Atrophie der Leber § 476.

Rothe Erweichung § 687.
Rothe Hepatisation § 447.
Rundzellensarcom § 144.

S.

Salzfluss § 281.
Sarcoma pericanaliculare (adenoides, Billroth) § 587, 3.
Sarcom der Dura mater § 711.
Sarcom im Allgemeinen § 143 ff. — der äusseren Haut § 303. — des Hodens § 574. — der Mamma § 587. — der Speicheldrüsen § 600. — der Knochen § 654. — der Muskeln § 738. Lit. Ausser den sub Neubildung angezogenen Citaten: *Virchow*, Archiv 1848. I. p. 195 u. 470. In seiner Onkologie II. p. 383 sagt Virchow mit Recht, dass »niemals vor ihm die Darstellung der Sarcome in einer solchen Ausdehnung und Genauigkeit gegeben sei.« Ich verweise daher auch in Beziehung auf die Literatur in erster Linie auf diese in der That musterhafte Darstellung. *Reinhardt*, Path.-anat. Unters. 1852. p. 122. *Paget*, Lect. on surg. path. 1853. II. p. 151, 155, 212. *Billroth*, V. A. 1856. IX, p. 172. XVIII. p. 82. *Volkmann*, V. A. 1857. XII. p. 27.
Schiefrige Induration § 410.
Schleimige Erweichung § 36 ff. Chemisches der — § 37. Morphologisches der — § 38 ff. — des Knorpels § 38. — des Knochens § 38. Lit.: *Virchow*, Handbuch der Speciellen Pathologie und Therapie. Bd. I: »Erweichung«.
Schleimgewebe § 39, 148, 159, 162, 167.
Schleimsarcom § 148.
Schleimstoff § 37, 39.
Schweissdrüsenhypertrophie § 328.
Schwiele § 289.
Sclerose, einf. und knorplige der serösen Häute § 269.
Sclerose der Ganglienzellen § 687.
Sclerosirende Ostitis. O. ossifica § 623.
Secunda intentio § 97.
Siderosis pulm. § 443.
Situs viscerum perversus § 250.
Solitarer Tuberkel des Gehirns § 722.
Speckleber § 471.
Speicheldrüsenerkrankungen § 477. Lit.: *Pflüger*, Die Endigungen der Absonderungsnerven in den Speicheldrüsen. Bonn 1866. *Virchow*, Ueber Parotitis. Charité Annalen. 458. VIII. 3. 1. Ges. Abhandl. I. 620 u. 690. *Bamberger* in Virchow's Handb. der spec. Path. u. Ther. 1855. VI. 1. *Binz*, Beobachtungen zur innern Klinik. Bonn 1864. *Billroth*, Beobachtungen über Geschwülste der Speicheldrüsen. V. A. XVII. 357. Aphorismen über Adenom und Epithelialkrebs. Arch. f. klin. Chir. VII. p. 860. *C. O. Weber*, Handbuch der Chir. von Pitha und Billroth. III. Bd. 1. Abth. 2. Lief.
Spina bifida § 678.
Spindelzellengewebe § 101.
Spindelzellensarcom § 145.
Splenisation § 407.
Spondylasthrocace § 642.
Spitze Condylome § 297.
Squamöses Exanthem § 287.
Stauungsnephritis § 532.
Steatoma Mülleri § 159.
Stenose des rechten Herzens § 252.
Stenose und Insufficienz der Klappe § 9, 192.
Struma § 601.
Struma suprarenalis § 608.
Sycosis § 323. Lit.: *Köbner*, V. A. XXII. p. 372.
Syphilitische Neubildung im Allgemeinen § 235. — des Herzens § 235. — der Haut § 310 ff. — der Leber § 502. — des Hodens § 572. — der Knochen § 660. — des Nervensystems § 718. — Literatur des Gumma syphil., soweit sie für die pathologische Histologie von Interesse: *v. Bärensprung*, Deutsche Klinik. 1858. Nr. 17. *Virchow*, V. A. XV. 221, 325. Die lehrreiche Discussion zwischen Bärensprung und Virchow findet sich in der Deutschen Klinik Nr. 21 – 27. 1858. *Robin*, H. van Oordt Des tumeur-gommeuses. Thèse de Paris. 1859. p. 30. *E. Wagner*, Archiv der Heilkunde. 1863. Jahrg. IV. p. 1 hat die Bezeichnung Syphilom eingeführt. Casuistik und eine sehr eingehende Darstellung der syphilitischen Neubildung an den verschiedenen Organen bei *Virchow*, Onkologie. II. 387 ff.

T.

Telangiectasie § 220. Von Virchow mit der Cavernösen Geschwulst § 154 unter der Bezeichnung Angiom vereinigt und in sehr erschöpfender Weise abgehandelt. Im Uebrigen sind hier namentlich die oben citirten Hand- und Lehrbücher, sowie die Literatur sub Neubildung nachzusehen.
Telangiectatische Papillome § 81.
Thrombosis § 185 ff. — in Aneurysmen § 215. — des Herzens § 246. Lit. zugleich für Embolie und embolische Prozesse: *Hodgson*, a treatise on the diseases of arteries and veins. London 1815. Uebers. v. Koberwein. 1817. *Cruveilhier*, anatomie pathologique. Livre IV. XI. *Balling*, Venenentzündung. Würzburg 1829. *Alibert*, Rech. sur une occlusion peu connu des vaisseaux artériels consideré comme cause de gangrène. 1828. *Stilling*, Die Bildung und Metamorphose des Blutpfropfes etc. 1834. *Stannius*, Ueber die krankhafte Verschliessung grösserer Venenstämme. 1839. *Zwicky*, Die Metamorphosen des Throm-

bus. *Hasse,* Ueber die Verschliessung der Hirnarterien als nächste Ursache einer Form der Hirnerweichung. Zeitschr. f. rat. Med. 1846. 91. *Tiedemann*, Von der Verengung und Schliessung der Pulsadern in Krankheiten. 1843. *Paget*, Lond. med. gaz. 1844. *Porta*, Delle alterationc pathol. delle art. etc. 1845. *Virchow*, Zeitschrift f. rat. Med. 1846. V. Frorieps' Notizen. 1846. Traube's Beiträge. 1846. II. p. 1. V. A. 1847. I. p. 272. V. p. 275. IX. p. 307. X. p. 179. Ges. Abhandl. p. 57. 219. Handbuch der spec. Path. u. Ther. I. p. 156. *Meinel*, Archiv f. phys. Heilkunde. 1848. *Bennett*, Monthly journ. 1850. *Senh. Kirkes*, Med. chir. transact. 1852. *Rühle*, V. A. 1853. V. p. 189. *Tuffnell*, Dubl. Quart. journ. 1853. *Klinger*, Arch. f. phys. Heilk. 1855. *Cohn*, Klinik der embolischen Gefässkrankheiten. *Dusch*, Zeitschr. f. rat. Med. C. VII. *Lee*, Med. Times and Gaz. Febr. 1855. *Panum*, Günsburgs Zeitschr. 1856. VII. V. A. XXV. p. 308, 433. *Wernher*, Handb. d. Chir. I. p. 498. Giessen 1862. *Savory*, Med. chir. transact. 1856. 39 vol. *Esmarch*, V. A. XI. 5. *Legroux*, des polypes arteriels Gaz. hebd. 1857. 1858. *Wallmann*, V. A. XIII. 550. *Meckel*, Charité-Annalen. V. 276. *Beckmann*, Fall v. capill. Emb. V. A. XII. 59. *Lebert*, V. A. XIII. p. 65. *R. Volkmann*, emb. Knochennecrose. Langenb. Archiv. V. 330. *Langenbeck*, in Langenbecks Archiv. I. *C. O. Weber;* in Pitha's und Billroth's Handbuch d. Chir. I. Bd. 1. Abth. p. 69. *Waldeyer*, V. A. XL. 1867. p. 391. — Die neuesten Versuche über Thrombenorganisation bei gleichzeitiger Speisung der farblosen Blutkörperchen mit Zinnober konnten in dieser Auflage noch nicht berücksichtigt werden.

Trübe Schwellung der Nierenepithelien § 518.

Tuberkel im Allgemeinen § 140 ff. — des Herzens § 234. — der serösen Häute und des Netzes § 271. — der Schleimhäute § 374 ff. — der Lunge § 427 ff. — der Leber § 507. — der Nieren § 351. — des Hodens § 571. — der Prostata § 593. — der Nebennieren § 606 ff. — der Pia mater § 674. — des Gehirns § 722. Lit.: Nebst den älteren Arbeiten, in welchen zumeist die käsigen Zustände mit der Miliartuberkulose confundirt worden sind, sind für die path. Histologie von Interesse: *Reinhardt*, Charité-Annalen. 1850. I. p. 362. *Virchow*, Würzburger Verh. 1850. I. p. 72. II. p. 24 u. 70. Wien. Wochenschr. 1856. Nr. 1 ff. Deutsche Kl. 1852. Nr. 25. V. A. XXXIV. p. 11. *Lebert*, Lehrbuch d. Skrophel- u. Tuberkelkrankheiten. Uebers. v. Köhler. 1851. Bull. de l'acad. XXXII. p. 119. V. A. XL. *Schrant*, Nederl. Weekbl. 1854. *Küss*, Gaz. med. d. Strassbourg. 1855. *Heschl*, Prager Vierteljahrsschrift. 1856. III. p. 17. *Buhl*, Zeitschr. f. ration. Medicin. VIII. p. 49. *W. Müller*, Ueber Struct. u. Entw. der Tub. in den Nieren. 1857. *Demme*, V. A. XXII. p. 155. *Förster*, Würzb. med. Zeitschrift. 1861. I. p. 130. III. p. 200. *Rindfleisch*, V. A. 1862. XXIV. 571. *Colberg*, Obs. de penitiori pulm. struct. 1863. *Villemin*, Gaz. med. 1865. Nr. 50. Gaz. hebd. 1866. Nr. 42 ff. Etudes sur la tuberculose. 1868. *Niemeyer-Ott*, Klin. Vorträge üb. d. Lungenschwindsucht. 1866. *Hoffmann*, Archiv für klin. Med. 1867. III. p. 67. *Hérard* und *Cornil*, La phthise pulm. 1867. *Cohnheim*, V. A. XXXIX. 49. *Panum*, V. A. XXV. *Lebert* u. *Wyss*, V. A. XL. § 578. *Waldeyer*, V. A. XXV. 218. *Knauff*, Centralblatt 1867. 36. *Bakody*, V. A. XLI. p. 155. *Langhans*, V. A. XLII. p. 382. *Klebs* u. *Valentin*, V. A. XLIV. 1.

Tuberkelgranulation, sogen. § 414.

Tuberkelinfiltration, sogen. § 417.

Tuberkelzellen § 141.

Tumor albus § 640.

Typhus abdominalis § 367 ff. Lit.: *Virchow*, Ges. Abhandl. § 204. *Jul. Vogel*, Path. Anat. des menschlichen Körpers. Leipz. 1845. p. 239. *Virchow*, Würzb. Verh. 1850. I. Bd. p. 86. Wiener med. Wochenschrift. 1856. 1. 2. 8. *Löper*, Beiträge zur pathologischen Anatomie der Lymphdrüsen. Inaug.-Diss. Würzburg 1856. *Grohe*, V. A. XX. 347. *Billroth*, V. A XXI. 424. Wilks. Guy's Hosp. Rep. 1856. Ser. III. Vol. II. p. 138. *Friedreich*, V. A. XII. p. 53. *E. Wagner*, Archiv der Heilkunde. 1860. p. 322. Das neueste Werk von Prof. Dr. *Carl Ernst Emil Hoffmann* in Basel: Untersuchungen über die path.-anat. Veränderungen der Organe beim Abdominaltyphus konnte leider noch nicht benutzt werden. Leipzig 1869.

Tyrosin § 23.

U.

Unächtes Knochengewebe p. 42. § 207.

Ungeschichtete Thromben § 189.

Ulcus simplex § 362.

V.

Vascularisation der Thromben § 191.

Venöse Hyperämie d. Pia mater § 676.

Verkalkung § 47 ff. — bei der Knochengewebsbildung § 48. — des Knorpels § 48, 49. — der Sehnen p. 41. — der Pseudomembranen p. 41. — der sclerotischen Intima artt. § 207. — der Media vasorum § 209. — käsiger Heerde § 426. Lit.: *Meyer*, Ztschrft. f. rat. Med. 1851. I. *Schröder van der Kolk*, Nederl. Canc. 1853.

p. 97. *O. Weber*, V. A. VI. p. 561. *Virchow*, V. A. VIII. p. 103. IX. p. 618. XX. p. 403. *Meckel*, Microgeologie. 1856. *Beckmann*, V. A. 1858. XV. 540. *Paulicky*, Wiener med. Wochenschrift. 1868. S. Endoarterites, Psammoma cerebri, Sarcoma osteoidis etc.

Verschliessung der Aorta descendens § 249.

Vibrionen § 24, § 233, § 452. Lit.: *Pasteur*, Comptes rendus. LVII. 1189—1194. *Joh. Lüders*, Schultze's Archiv. III. 318.

Viscosität der farblosen Blutkörperchen § 189.

Vorzeitige Verknöcherung der Nähte und Synchondrosen § 611.

W.

Wandständige Thromben § 188.

Weiche dendritische Vegetationen der serösen Häute § 269.

Weiche Warzen § 298.

Wundheilung § 95 ff. Lit.: *Redfern*, Anormal nutrition in articular cartilages and the healing of Wounds in articular cartilages. Monthly Journal of Medical Sciences. Sept. 1851. *Reiz*, Sitzungsberichte der Wiener Acad. d. Naturw. Cl. LV. 3. 1867. p. 501. *His* (s. Neubildung). *Langhans*, Zeitschr. f. rat. Med. 3 R. 12. B. 1861. *v. Recklinghausen*, V. A. XXVIII. p. 157. Centralblatt 1867. 31. *Cohnheim* (s. Neubildung). *Wywodzoff*, Experimentelle Studien etc. Med. Jahrb. Zeitschr. d. Ges. d. Aerzte in Wien. 1867. XIII. Bd. *Paget*, Lecturs of surgical Pathology. 1853. Vol. I. p. 191. *Thiersch*, Die feineren anatomischen Veränderungen nach Verwundung der Weichtheile. Billroth's und Pitha's Handbuch der Chir. I. Bd. 2 Abth. c.

Z.

Zellentheilung § 64.

Zottenkrebs § 365, § 366.

Zwerg- und Riesenwuchs § 610.

Druck von Breitkopf und Härtel in Leipzig.